# TRATAT DE NEUROLOGIE

SUB REDACȚIA
C. ARSENI

II

PARTEA II

EDITURA MEDICALĂ

Scanned with OKEN Scanner

Redactor de catre: dr. C. POPA
Tehnoredactor: MARILENA TOMESCU

---

Bun de tipar: 21 III. 1980 Formatul: 16/70 × 100 Hîrtie: cretată 70 × 100/70 Coli de tipar: 40

---

c. 163 I. P. „INFORMAȚIA"
str. Brezoianu nr. 23-25
București

Scanned with OKEN Scanner

# HANDBOOK OF NEUROLOGY

Edited by

**C. ARSENI**

**II**

**Part Two**

Scanned with OKEN Scanner

# XII

# AGNOZII, APRAXII, AFAZII

I. VOINESCU

În cadrul larg al funcțiilor cerebrale există anumite niveluri de integrare (în sensul jacksonian) care se situează între nivelul primar senzorial sau efector și nivelul superior psihic de decizie. Caracteristica activității lor este construirea unor „modele" cerebrale, a unor scheme complexe, care permit recunoașterea (în plan senzorial) și activitatea motorie (în plan motor). Aceste niveluri, să le numim intermediare, dau o formă complexă, inteligibilă, incitațiilor senzoriale venite din mediul exterior sau din corpul uman (funcții de *gnozie*) și pregătesc un model complex pentru funcțiile motorii (funcții de *praxie*). Și limbajul nu este altceva decît combinarea unui nivel superior de recunoaștere și a unui nivel superior de pregătire a unui model motor, în cadrul sistemului specializat de comunicare, care este limbajul. Numai că limbajul este la omul adult foarte strîns legat de funcția de decizie, de gîndire. El formează un nivel specializat pentru comunicarea verbală, între gnozie și decizie, decizie și praxie, dar numai pentru funcțiile lingvistice. Deci, o schemă ne poate arăta locul acestor funcții în procesele cerebrale.

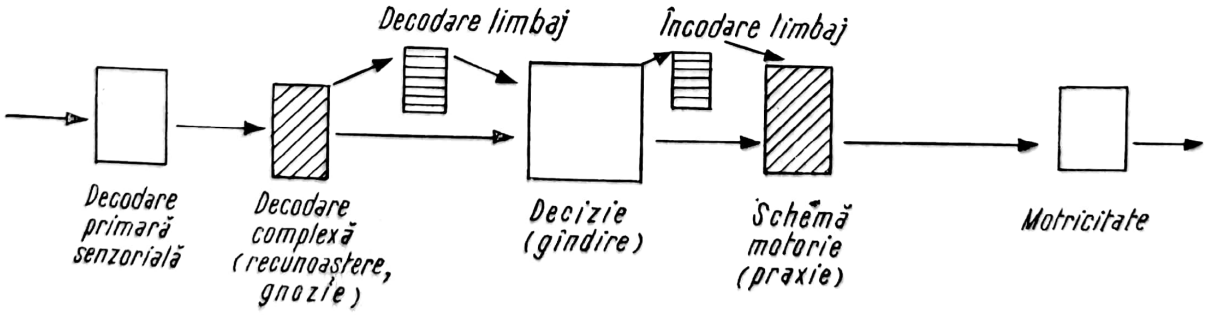


Desigur, procesul este mai complex deoarece intervin fenomene de memorie, atenție etc. (deci funcții superioare) și fenomene de feed-back



Scanned with OKEN Scanner

(control înapoi) atît în interiorul fiecărui nivel de integrare cît și între niveluri diferite.

Leziuni ale structurilor cerebrale care formează suportul anatomic al acestor niveluri intermediare de integrare vor produce tulburarea funcțiilor respective : *agnoziile* pentru recunoaștere, *apraxiile* pentru modelul motor și *afaziile* pentru limbaj (atît funcțiile de decodare cît și cele de incodare). Trebuie să precizăm că, deși mai corect ar fi disgnozie, dispraxie și disfazie, termenii de mai sus fiind intrați în uz, încercările de a-i înlătura nu au avut succes. De aceea vom folosi termenii intrați în uz.

## AGNOZIILE

Agnoziile reprezintă tulburări ale recunoașterii excitațiilor venite din mediul exterior sau din corpul nostru. Deci prima condiție pentru a putea pune un diagnostic de agnozie este ca organul de simț, căile de transmisie și nivelul cerebral primar de primire a excitațiilor senzoriale și senzitive să fie intacte sau puțin tulburate. Nu se poate pune un diagnostic de agnozie vizuală la o persoană fără vedere, de agnozie auditivă la un pacient fără auz etc.

### CLASIFICAREA AGNOZIILOR

Se face după funcția senzorială atinsă, după unele laturi ale acestei funcții (de ex. culoarea) în plus existînd o serie de agnozii foarte speciale, referitoare la funcții foarte specifice (agnozia digitală, tulburările privind orientarea pe hărți și planuri etc.).

#### A. AGNOZIILE VIZUALE

a) **Agnozia vizuală-tip :** recunoașterea obiectelor și imaginilor este deficitară, de obicei într-un cîmp vizual (hemiagnozie vizuală).

*Examinarea* se face prin prezentarea unor obiecte sau imagini în fiecare hemicîmp vizual, pe rînd. De asemenea se pot răspîndi pe o masă diferite obiecte cerîndu-se bolnavului ca, privind fix în centrul mesei, să spună ce obiecte se găsesc pe masă. Se mai poate cere bolnavului să spună mobila ce se găsește în cameră sau ce persoane sînt în jurul său.

Există diferite grade de atingere a funcției gnozice vizuale, același bolnav trecînd prin ele, în funcție de ameliorarea sau agravarea stării sale. Deși unii neurologi le-au descris ca simptome de sine stătătoare, sîntem de părere că ele reprezintă numai grade de intensitate ale tulburării agnozice vizuale.

— *Inatenția vizuală unilaterală* (hemiinatenția vizuală, neglijare vizuală unilaterală). În mod spontan bolnavul descrie numai obiectele dintr-un hemicîmp vizual, neglijîndu-le pe cele de partea opusă leziunii. La proba de trecere a unui obiect printr-o jumătate a cîmpului vizual, pacientul îl recunoaște, dar dacă se trece concomitent cîte un obiect prin fiecare hemicîmp, îl va neglija pe cel contralateral leziunii. Același rezultat se obține punîndu-l să spună cîte degete vede.



Scanned with OKEN Scanner

— *Agnozia vizuală unilaterală* cuprinde și inatenția spațială descrisă mai sus, dar și elemente în plus. Dacă se arată un obiect *numai* în cîmpul vizual opus leziunii, el nu-l va recunoaște. Spune că vede ceva, dar nu știe ce este. În cazuri mai grave e necesar ca obiectul să fie mișcat violent pentru ca bolnavul să observe ceva. Mai rar agnozicii vizuali recunosc fals obiectul, orientîndu-se după logică. Nu se folosesc obiecte ce emit zgomote specifice (legătură de chei) sau mirosuri caracteristice (sticluță de parfum).

Asocierea unei hemianopsii cu o hemiagnozie vizuală duce uneori la *anozognozia hemianopsiei* (nu realizează existența deficitului).

— *Agnozia vizuală bilaterală* este mult mai rară, apărînd în unele leziuni occipitale stîngi.

*Localizarea* cea mai frecventă a agnoziilor vizuale unilaterale este parietală posterioară sau parieto-occipitală. Hemiinatenția și neglijarea unilaterală se pot observa și în alte leziuni ca o tulburare funcțională prin edem cerebral, tulburări circulatorii, toxice etc.—toate la distanță.

b) **Agnozia vizuală pentru întreg** (*simultanagnozie*) este o formă specială de agnozie vizuală. Bolnavul recunoaște detalii sau obiecte și imagini mici, dar nu întregul unor obiecte și imagini mai mari. Apare de obicei în leziunile occipitale în cadrul unui sindrom Balint.

c) **Agnozia pentru culori** poate apărea ca total (discromatopsia și agnozia bilaterală pentru culori) sau unilateral. De cele mai multe ori apare în leziunile occipitale de emisfer major, de obicei în faza de remisiune a unei hemianopsii. Se examinează fie direct cu obiecte sau imagini, fie prin teste de sortare pe culori. Forme ca amnezia culorilor sau afazia culorilor sînt foarte rare și discutabile ca entitate clinică.

d) **Prosopagnozia** (agnozia de recunoaștere a persoanelor). Examinarea se face arătîndu-i bolnavului persoane cunoscute, în cazuri grave nerecunoscîndu-se nici pe el însuși în oglindă. Persoanele nu trebuie să vorbească și să fie îmbrăcate la fel (în practică, halat alb).

Localizarea este occipitală sau occipito-parietală de emisfer minor.

e) **Agnoziile vizuo-spațiale** pot fi generalizate (dezorientarea vizuo-spațială) bolnavul fiind incapabil să situeze obiecte în spațiu sau să perceapă relațiile spațiale dintre ele. Mai frecvente sînt agnoziile vizuo-spațiale specializate ca :

— *Agnozia pentru hărți și planuri* cu pierderea memoriei topografice. Pacientul desenează corect o hartă, dar numai jumătatea de partea leziunii. Dacă i se cere să puncteze pe o hartă sumară orașele țării respective, le pune numai pe cele de partea leziunii cerebrale, uitîndu-le pe celelalte, sau le deplasează pe toate spre partea leziunii cerebrale. De exemplu Constanța este așezată în Marea Neagră, București în apropiere de Fetești, Craiova la București, Timișoara pe Olt etc. (într-o leziune de emisfer drept). În descrierea unei străzi cunoscute va neglija clădiri importante de partea opusă leziunii, insistînd asupra celor de aceeași parte cu leziunea.

Localizarea este parieto-occipitală sau parieto-temporo-occipitală.

— Pierderea memoriei vizuale este foarte rară. Bolnavul nu-și poate reprezenta vizual nici un obiect. Ar fi consecința unei leziuni occipitale bilaterale.

f) **Cecitatea corticală și sindromul Balint**. Spre deosebire de tulburările precedente, în care rolul lobului parietal este foarte important alături de cel occipital, în *cecitatea corticală* (imposibilitatea de a vedea conștient



Scanned with OKEN Scanner

obiectele din jur, dar cu anozognozia cecității) leziunea este occipitală bilaterală sau occipitală unilaterală (de obicei stîngă) cu leziune concomitentă de splenium. *Sindromul Balint*, cu o localizare similară, se caracterizează prin 3 elemente : paralizia psihică a privirii (imposibilitate de a mișca voluntar ochii), ataxia privirii (imposibilitatea de a fixa un punct) și inatenția vizuală. Există forme de tranziție între aceste două sindroame, iar fiecare în parte evoluează la același bolnav. Asocierea cu o hemianopsie este frecventă. Trebuie să facem totdeauna diagnosticul cu o dublă hemianopsie, care se caracterizează printr-o păstrare a vederii centrale.

g) **Anozognozia hemianopsiei**. Hemianopsia pură este cunoscută de bolnav, el căutînd să compenseze cu hemicîmpul intact. Dar unii hemianopsici prezintă o hemianopsie și o hemiagnozie vizuală asociate, nefiind conștienți de hemianopsia lor, sînt deci anozognozici pentru hemianopsie. Leziunea lor occipitală are o extensiune mai mare spre lobul parietal.

*Asocierea* agnoziilor vizuale, mai ales a hemiagnoziei vizuale sau heminegliJării vizuale cu apraxiile constructive este foarte frecventă (vezi apraxiile constructive).

## B. AGNOZIILE SENZITIVE

Se manifestă prin imposibilitatea sau dificultatea de recunoaștere prin pipăit. Nu numai integrarea tactilă, ci și cea a incitațiilor venite pe căile sensibilității proprioceptive intervine în acest tip de gnozie, respectiv agnozie.

a) **Astereognozia** constă în imposibilitatea de recunoaștere a unui obiect dat în mînă pacientului, ai cărui ochi sînt acoperiți. Nu se folosesc obiecte al căror sunet specific ar putea permite recunoașterea auditivă (de exemplu cutii de chibrituri). Fenomenul apare de partea opusă unei leziuni parietale, care cuprinde și porțiunea mijlocie și anterioară a acestui lob. Nu putem vorbi de astereognozie decît dacă tulburările de sensibilitate tactilă și profundă primare sînt reduse sau absente. Dacă bolnavul are și un deficit motor îl vom ajuta să pipăie obiectul.

Există diferite variante de astereognozie, în afara celei totale ca :

b) **Ahilognozia** : pacientul nu deosebește caracterele de greutate, grosime, rugozitate ale obiectului.

c) **Amorfognozia** : pacientul nu recunoaște forma și relațiile spațiale.

d) **Asimbolia tactilă** : pacientul poate descrie ce caractere are obiectul (dacă e plat sau lung, moale sau tare, lucios sau rugos) dar nu-l integrează ca întreg și deci nu poate spune ce este. În cazuri mai ușoare apare o diferență în viteza recunoașterii : cu mîna fără astereognozie recunoaște imediat, cu cea astereognozică cu mare întîrziere.

## C. TULBURĂRILE SOMATOGNOZICE

Acest grup de tulburări de gnozie sînt înrudite cu precedentele, coincizînd uneori cu ele.

a) **Asomatognozia**, nerecunoașterea părților propriului corp apare destul de frecvent ca fenomen acut în cadrul hemiplegiilor stîngi de etiologie vasculară (leziune de emisfer nedominant). Se pune mîna examinatorului alături de a pacientului. Acesta nu poate spune care este mîna lui.



Scanned with OKEN Scanner

b) **Anozognozia hemiplegiei** este asociată precedentei. Pacientul nu-și dă seama că este paralizat.

c) **Anozodiaforia hemiplegiei** este înrudită cu precedentele. Pacientul știe că are o hemiplegie, dar o minimalizează.

Localizarea acestor tulburări este parietală și în emisferul nedominant. Apar în faza acută a leziunilor cerebrale.

d) **Autotopoagnozia** e imposibilitatea de a-și descrie părțile propriului corp (jumătatea opusă leziunii din emisferul dominant).

e) **Tulburările neparoxistice** ale schemei corporale, apar în jumătatea corpului de partea opusă leziunii cerebrale (lob parietal anterior și zonă motorie corticală). Sînt mai marcate la membrul superior. Examinarea se face punînd bolnavul să urmărească cu degetul la circa 1 cm, conturul mîinii (ochii fiind închiși). De asemenea se cere bolnavului să treacă printre două scaune situate la o distanță de circa 1 m.

Se pot pune în evidență : tendințele de indicare în altă parte a mîinii, efectuarea unui contur enorm al mîinii (dilatarea schemei corporale), lovirea de scaun (nu-și dă seama de dimensiunile corpului) sau dimpotrivă, evitarea exagerată a scaunului (dilatarea schemei corporale).

În mod spontan pacientul poate raporta o senzație de dilatare sau micșorare a părții corpului opuse leziunii, alteori o senzație de straniu, de forță exagerată etc.

Localizarea este parieto-temporală posterioară (girus angularis și zonele învecinate), în emisferul nedominant. Notăm că din cauza afaziei astfel de tulburări nu sînt descrise în emisferul dominant, deși nu e imposibil să existe.

f) **Tulburări paroxistice ale schemei corporale** apar în cadrul crizelor comițiale ca aură, ca echivalent sau postcritic. Sînt foarte variate : absența unui membru, multiplicarea unui membru, exagerarea sau reducerea dimensiunilor sau greutății lui etc. Dar există și senzații ale întregului corp : dezintegrarea sau înălțarea în aer „ca un balon".

*Membrul fantomă* ocupă un loc special în acest cadru. El apare fie la amputați, fie mai rar, în leziuni medulare sau ale nervilor periferici. Bolnavul are impresia existenței, mișcărilor și durerii membrului amputat sau paralizat, îi indică poziția și mișcările. Se pare că tipul bontului de amputație joacă un rol major în geneza membrului fantomă.

g) **Agnozia digitală** e caracteristică emisferului dominant. Bolnavul nu distinge între ele degetele mîinilor proprii sau ale examinatorului.

Corelarea agnoziei digitale cu dezorientarea dreapta-stînga, acalculie și agrafie, considerată de Gerstmann ca un sindrom specific, s-a dovedit a fi o grupare artificială, în practică aceste simptome fiind mai des izolate sau grupate cîte două.

h) **Asimbolia la durere** : durerea e percepută, dar nu e apreciată corect. Ar fi o disociere între schema durerii și schema corporală.

Localizarea acestor tulburări este parieto-temporală posterioară, în emisferul dominant.

### D. AGNOZIILE AUDITIVE

Acest tip de agnozii sînt cele mai rare. Ele se caracterizează prin imposibilitatea de discriminare a senzațiilor auditive. În acest cadru nu intră surditatea verbală, simptom specific afaziei receptive, deoarece pacientul



Scanned with OKEN Scanner

poate diferenția semnalul lingvistic de alte sunete, dar nu-l poate decoda.

- a) **Agnozia auditivă totală** nu permite discriminarea sunetelor între ele, a sunetelor de zgomote sau cuvinte.

În unele cazuri apare o dificultate de localizare a senzațiilor auditive.

b) **Agnozia muzicală** (amuzie receptivă) apare ca o pierdere specifică a recunoașterii și reamintirii excitanților muzicali. Se poate descompune în tulburări ale discriminării melodice, a tonurilor și a ritmurilor, deși de obicei aceste trei elemente sînt tulburate concomitent, dar în grade diferite. Variațiile de la caz la caz sînt foarte mari.

d) **Agnozia zgomotelor** apare asociată celei precedente și e foarte variabilă. Originea unui sunet (clopot, șuierat de locomotivă etc.), localizarea lui, intensitatea lui pot fi recunoscute cu greu sau greșit. Dar este posibilă discriminarea între muzică și zgomote (desigur este vorba despre muzica cu melodie).

Localizarea agnoziilor auditive e foarte discutată. Lobul temporal și probabil porțiuni învecinate din lobul parietal și baza lobului frontal trebuie incriminate. După părerea noastră mai este necesară și o bilateralitate a leziunii sau cel puțin o tulburare funcțională marcată a lobului temporal de partea opusă leziunii.

## EVOLUȚIA

Evoluția agnoziilor este desigur în funcție de etiologie. În procesele expansive agnoziile tind să se agraveze, pentru ca după extirparea procesului și reducerea edemului cerebral să dispară treptat. Dar chiar în cursul evoluției unui proces expansiv apar variații de intensitate ale agnoziilor, de la un examen la altul, în funcție de capacitatea de compensare a creierului intact.

În procesele acute (vasculare sau traumatice) se observă o netă tendință regresivă a agnoziilor, dar cu aceeași variabilitate a intensității tulburării.

Numai în demențele presenile (Pick și Alzheimer), mai ales în prima, apar agnozii progresive, care însă la un moment dat se contopesc în demența gravă a perioadei finale.

## TRATAMENTUL SPECIFIC AL AGNOZIILOR

În cele mai multe cazuri agnoziile nu necesită o terapie specifică. Totuși uneori, mai ales după traumatisme cerebrale grave, sîntem obligați să accelerăm tendința de ameliorare. Baza terapiei constă în conștientizarea deficitului gnozic și în exersarea performanțelor în domeniul deficitar.

## APRAXIILE

Apraxiile reprezintă tulburări ale nivelului de organizare a schemelor motorii. Se știe că aceste scheme motorii sînt unele mai simple, altele mai complexe, că unele funcții specifice au scheme motorii speciale (de pildă



Scanned with OKEN Scanner

mersul sau îmbrăcatul) și că anumite regiuni ale corpului (de pildă: fața, limba, buzele) prezintă anumite integrări motorii comune. De aici și *clasificarea* apraxiilor în:

A. Apraxii globale.
B. Apraxii specifice unei funcții.
C. Apraxii localizate.

În examinarea apraxiilor trebuie să se țină seama ca funcția motorie propriu-zisă să nu fie atinsă grav (pareză gravă sau paralizie) deoarece astfel este mascată o eventuală apraxie. De asemenea bolnavul nu trebuie să fie dement, deoarece specificitatea tulburărilor dispare. Și o ataxie, o tulburare gravă a sensibilității sau mișcări involuntare nu vor permite punerea în evidență a unei apraxii.

## A. APRAXII GLOBALE

1. **Apraxia ideo-motorie** constă în incapacitatea bolnavului de a executa o serie de acțiuni și gesturi, care i se cer, deși este capabil să descrie ce ar trebui să facă și spontan le execută relativ bine.

*Examinarea* se face punînd bolnavul să efectueze acțiuni și gesturi:

a) *intranzitive* (fără a se folosi de un obiect):

— gesturi automatizate simbolice (salut militar, dat cu tifla, arătarea pumnului);

— gesturi imitate (fără sens) (formarea unui cerc din police și index, formarea unei verigi din cei doi polici și indexuri, împletirea degetelor celor două mîini urmată de răsturnarea cu palmele în sus);

— gesturi uzuale, dar fără obiecte: se cere bolnavului să arate cum ar bate un cui cu un ciocan ipotetic, cum ar aprinde o țigară, cum ar turna vin într-un pahar etc. Dacă bolnavul nu poate, i se arată cum se face și i se cere să imite.

b) *tranzitive*: i se cere să aprindă un chibrit, să taie o bucată de pîine cu cuțitul și furculița, să plieze o coală de hîrtie și să o introducă într-un plic etc.

Se cere bolnavului după fiecare probă să descrie ce ar fi trebuit să execute.

În apraxia ideo-motorie putem observa că bolnavul greșește foarte puțin în *activitatea spontană*. Numai rareori apare o inabilitate în executarea spontană a unor gesturi sau acțiuni uzuale și atunci mai mult în detalii și nu în concepția generală.

La *examinare* însă constatăm că același bolnav care putea executa spontan un gest de salut se încurcă atunci cînd îi cerem să facă acest gest sau cînd trebuie să imite ce face examinatorul. În general gesturile automatizate se execută ceva mai bine, apoi cele uzuale (fără obiecte), cele fără sens (prin imitație) fiind cel mai grav tulburate. Acțiunile tranzitive (cu obiecte) sînt mai puțin sau deloc tulburate. Bolnavul poate descrie ce are de făcut, dar nu poate trece de la schema descrisă de el la executarea gestului sau acțiunii. Desigur că există grade variate de intensitate ale apraxiei ideo-motorii, unele gesturi sau acțiuni fiind posibile, altele nu. Intervin și diferențe individuale (de pildă, la militari, salutul militar e mai bine fixat).



Scanned with OKEN Scanner

În afară de neexecutarea gestului sau acțiunii se pot observa execuții parțiale sau foarte stîngace, perseverări gestuale și altele.

*Localizările* apraxiei ideomotorii sînt diverse și valoarea localizatorie este modestă :

— Apraxia ideomotorie bilaterală apare în leziuni parietale de emisfer dominant.

— Apraxia ideomotorie homolaterală cu hemiplegie de partea opusă apare în leziuni fronto-parietale de emisfer dominant (cu prinderea zonei motorii corticale).

— Apraxia ideomotorie de partea stîngă la dreptaci se datorește de obicei unei leziuni de corp calos.

— Apraxiile încrucișate apar în leziuni frontale (înaintea zonei motorii) cu prinderea corpului calos.

Rolul lobului parietal al emisferului dominant și al căilor transcaloase care-l unesc cu zona motorie de partea opusă este precumpănitor.

2. **Apraxia ideatorie** constă în incapacitatea bolnavului de a efectua gesturi și acțiuni atît spontan cît și la cerere și în incapacitatea de a descrie verbal succesiunea mișcărilor care formează o acțiune cu scop.

*Examinarea* se face ca la apraxia ideo-motorie.

Acțiunile spontane sînt grav tulburate ca și gesturile și acțiunile observate în cursul examinării. Dacă unele gesturi automatizate se mai pot executa, în schimb acțiunile tranzitive sînt grav atinse ca și cele intranzitive. Cu cît o acțiune este mai complexă cu atît e mai dezorganizată. De exemplu bolnavul nu mai știe ce capăt al chibritului să aprindă, freacă cutia de bățul ținut lateral sau bățul de o parte a corpului. Încurcă funcțiile și chiar extremitățile cuțitului și furculiței, încearcă să ia cu furculița înainte de a fi tăiat suficient. Este vorba de o dezorganizare serioasă a schemei acțiunilor și gesturilor. Descrierea succesiunii mișcărilor unei acțiuni este anarhică, atunci cînd este posibilă.

*Localizarea* clasică a apraxiei ideatorii ar fi lobul parietal al emisferului dominant, dar cu o cuprindere și a porțiunii învecinate a lobului temporal. De aceea, de cele mai multe ori apraxia ideatorie este asociată cu afazie, mai ales predominant receptivă. Valoarea localizatorie e modestă.

Deși există și păreri contrarii, am observat apraxie ideatorie la cazurile de tumori cerebrale (parietale sau parieto-temporale) la care coexistau și tulburări psihice însemnate. Pare foarte probabil că există posibilități de compensare în restul creierului și că numai cînd această compensare nu mai e posibilă se poate pune în evidență o apraxie ideatorie. Poate de aceea cele mai complete apraxii ideatorii le-am observat în demențele presenile*.

3. **Apraxiile constructive**. Prin acest termen se definește dificultatea sau imposibilitatea de a construi, desena sau aranja în ordine, celelalte funcții praxice fiind conservate sau foarte puțin atinse. Intervine deci aci o foarte importantă componentă spațială. Deoarece în practică examinarea este mai dificilă la bolnavii cu leziuni ale emisferului dominant (din cauza afaziei), s-a afirmat că apraxia constructivă ar fi mai frecventă

---

* *Apraxia melokinetică*, inabilitate pentru mișcările fine ale mîinii unui bolnav cu o hemiplegie în remisiune pare o entitate clinică discutabilă, ea ținînd de zona motorie și nu de schema motorie parietală.



Scanned with OKEN Scanner

în leziunile emisferului nedominant. Nu am găsit diferențe semnificative de frecvență la o examinare foarte amănunțită. În schimb apar oarecare diferențe calitative și de gravitate.

*Examinarea* apraxiei constructive se face pe baza unui mare număr de probe, din care citățm unele esențiale:

— Probe de desen: cu forme geometrice (cerc, pătrat, cruce, trapez etc.), figurative (soare, bicicletă, margaretă, figură umană, cadran de ceas) și în perspectivă (casă, scaun). Aceste figuri vor fi executate de pacient la cerere și după un model. De asemenea i se poate cere bolnavului să deseneze ce vrea el.

— Executarea unor figuri din bețe de chibrituri, prin imitarea unor modele prezente sau din memorie, după ce le-a privit 30 de secunde (pătrat cu diagonală, figuri complexe).

— Executarea unor construcții tridimensionale din cuburi după model, din memorie, la cerere (fațada unei case, planul unei încăperi, piramidă din cuburi și altele).

— Numeroase teste „de inteligență" ca incastrele, cuburile Kohs și altele conțin o componentă constructivă care poate fi evaluată.

În ordinea gravității, construcția după model apare ca fiind mai ușoară decît cea la cerere sau din memorie, desenul plan mai ușor decît cel în perspectivă, desenul mai ușor de realizat decît construcțiile din chibrituri și mai ales cele tridimensionale. Desigur că e vorba de probe cu un grad de dificultate mai mult sau mai puțin apropiat.

a) *Apraxiile constructive din leziunile emisferului nedominant (drept)* sînt foarte variabile după gravitatea tulburării, dar în general performanțele sînt ceva mai bune decît în leziunile emisferului dominant. În general putem recunoaște o formă generală în desenele plane, în cele în perspectivă însă mult mai rar. Dimensiunile părților nu sînt respectate. Modelul facilitează desenul numai în cazurile ușoare, la mulți dintre acești apraxici constituind chiar un impediment.

Liniile sînt de obicei trasate dintr-o bucată, larg, chiar atunci cînd sînt tremurate. Unghiurile au o tendință de a deveni toate drepte (mai ales în construcții cu cuburi) poate în cadrul unei tendințe generale de exagerare a simetriei.

În cazuri foarte grave tot desenul sau construcția devin informe.

Destul de frecvent asocierea unor tulburări gnozice vizuo-spațiale duce la neglijarea totală a părții de construcție sau desen situate în partea stîngă (neglijarea spațiului de partea opusă leziunii). Chibriturile sau cuburile se aglomerează spre dreapta chiar dacă modelul este în fața pacientului, desenele sînt înjumătățite, reproducîndu-se numai jumătatea din dreapta sau numai o parte din ea. Pe cadranul ceasului orele se îngrămădesc în dreapta sau se scriu numai în dreapta, eventual pot ieși din cadran spre dreapta și în jos. Razele soarelui lipsesc sau sînt reduse în stînga, ca și petalele florii.

b) *Apraxiile constructive din leziunile emisferului dominant (stîng)* prezintă și ele tulburări de intensitate variabilă de la caz la caz și uneori la același bolnav la examinări repetate. În general, însă, cazurile cu performanțe total informe sînt mai frecvente decît în leziunile drepte, deci în general tulburări mai severe. Desenul se caracterizează prin liniuțe scurte legate superficial între ele, trădînd o nesiguranță marcată, printr-o tendință



Scanned with OKEN Scanner

de a lăsa unghiurile neînchise și de a realiza unghiuri încălecate (cu încrucișări de linii).

Fenomenele de perseverare (trecerea cu creionul de mai multe ori peste aceeași linie) sînt mai frecvente decît în leziunile emisferului drept. Dimensiunile generale nu sînt decît rareori respectate existînd la mulți bolnavi o tendință de miniaturizare, mai rar de mărire a desenului. Construcțiile cu chibrituri sau cuburi sînt și mai greu de realizat ; uneori obținem numai o înșirare a materialului, alteori o construcție informă. Destul de des prezența modelului ameliorează performanța, spre deosebire de leziunile din dreapta. De asemenea fenomenul de ,,closing-in'', de pătrundere în model cu construcția sau desenul propriu este mai frecventă decît în leziunile emisferului nedominant, trădînd o nesiguranță și neîncredere în ceea ce fac.

Și în unele apraxii constructive prin leziuni ale emisferului nedominant (stîng) asocierea agnoziilor vizuo-spațiale se manifestă printr-o neglijare totală sau parțială a jumătății drepte a construcției sau desenului. Numai că această neglijare este mai puțin evidențiată, deoarece deseori performanța bolnavului este atît de informă încît nu se poate distinge jumătatea dreaptă de cea stîngă a modelului. Totuși în cazuri mai ușoare ea apare la fel de caracteristic ca în leziunile emisferului nedominant.

Trebuie să subliniem că datele din literatură sînt destul de contradictorii în privința comparării performanțelor apraxicilor constructivi cu leziuni drepte și stîngi. Aceasta se datorește unor examinări insuficiente sau unor tendințe de a schematiza pe baze teoretice : în leziunile stîngi ar fi tulburări conceptuale, în cele drepte tulburări spațiale. Credem că se simplifică prea mult un fenomen complex în care spațialitatea intervine bilateral, iar aspectul conceptual nu se limitează numai la emisferul dominant. E adevărat de asemenea că la afazici (leziunile stîngi) examinarea și interpretarea sînt mai dificile, ceea ce a și produs multe confuzii, iar asocierea agnoziilor complică și mai mult problema.

c) *Apraxiile constructive la ambidecștri* par a fi mult mai puțin marcate și cu o tendință de remisiune mai rapidă.

Înrudite cu apraxiile constructive și cu o componentă de agnozie vizuo-spațială sînt și *tulburările de calcul și de scris coexistente*. Așezarea numerelor pentru calcul este dezorganizată spațial, cu neglijări pentru partea opusă leziunii, ca și așezarea rîndurilor și literelor sau cuvintelor, în leziunile emisferului nedominant care produc și apraxie constructivă. La cazurile cu afazie examinarea este aproape imposibilă din cauza disgrafiei și acalculiei caracteristice. Totuși și aci apare o tendință de dezorganizare spațială a calculului și a scrisului, cu telescopare spre stînga în cazurile cu leziuni parietale.

*Localizarea* apraxiilor constructive este *parietală*, fie că este vorba de leziuni de emisfer dominant sau nedominant. Deseori se încadrează într-un sindrom de răspîntie parieto-temporo-occipitală. Porțiunile mijlocii și posterioare ale lobului parietal par a fi mai specifice apraxiilor constructive decît cele imediat retrorolandice. Trebuie să menționăm că apraxiile constructive din tumorile cerebrale sînt cele mai grave ; la vasculari desenul e mai puțin atins, probele cu chibrituri și cuburi arătînd mai clar tipul tulburării ; la traumatici apar forme mai ușoare, desenul și probele cu chibrituri fiind mai atinse.



Scanned with OKEN Scanner

## B. APRAXII SPECIFICE UNEI FUNCȚII

1. **Apraxia de îmbrăcare** se prezintă sub forme variate, de la o neglijare a detaliilor vestimentare, în jumătatea stîngă a corpului mai ales, la o îmbrăcare numai pe jumătatea dreaptă și pînă la o totală inabilitate de îmbrăcare cu întoarcerea hainelor pe dos, cu mînuirea lor prelungită și fără rezultat. Chiar în cazuri mai ușoare, nasturii nu se închid corect, cravata se înnoadă cu mare dificultate și inestetic, gulerul nu se netezește, șireturile se leagă la întîmplare.

*Localizarea* este parietală posterioară sau parieto-occipitală de emisfer nedominant (drept). Foarte des apare asociată cu alte simptome în cadrul sindromului de răspîntie parieto-temporo-occipitală. Valoarea localizatorie este prețioasă.

Se pune problema dacă acest tip de apraxie nu este rezultatul unor tulburări apraxice constructive, agnozice vizuo-spațiale și de schemă corporală, diversele modalități ale apraxiei de îmbrăcare fiind în funcție de intensitatea diferită a celor trei tipuri de tulburări.

2. **Apraxia mersului** se caracterizează prin imposibilitatea de a merge, deși nu există o pareză sau o ataxie. Înrudită cu ea este și *apraxia trunchiului* cu dificultăți de a se ridica sau a se întoarce în pat.

Localizarea în ambele forme este frontală, deseori bilaterală, sau cu o tulburare funcțională de partea opusă.

3. **Apraxia muzicală** atît pentru voce cît și pentru execuția instrumentală apare în leziuni frontale.

## C. APRAXII LOCALIZATE

1. **Apraxia facio-buco-linguală** este cea mai tipică dintre ele. Bolnavul nu poate umfla obrajii, nu fluieră, nu mișcă limba și buzele în direcția cerută. De obicei execută alte mișcări ale feței, cu o crispare și un efort vizibile. Uneori chiar emisia de sunete este blocată, alteori atingerea se limitează numai la limbă sau buze. Asocierea cu o afazie expresivă este regula generală, prezența apraxiei facio-buco-linguale îngreunînd foarte mult procesul de recuperare a afaziei, uneori limitîndu-l la performanțe modeste.

*Localizarea* clasică a apraxiei facio-buco-linguale este porțiunea inferioară a zonei motorii din emisferul dominant (stîng). Dar se pare că și alte condiții sînt necesare : existența unei tulburări brutale, cu edem cerebral și diaskizis, împiedicînd compensarea, bilateralitatea lezională sau leziunile repetate în zona incriminată.

În ultimele două cazuri apraxia facio-buco-linguală, care se risipește de obicei destul de repede, tinde să persiste uneori definitiv.

2. **Apraxia mimicii**, cea a *deglutiției voluntare* și cea a mișcărilor voluntare ale globilor oculari sînt forme rare cu localizare frontală.

*Evoluția apraxiilor* este de cele mai multe ori regresivă cu excepția leziunilor bilaterale, a proceselor expansive neextirpate sau a celor din cadrul demențelor presenile. Totuși în unele cazuri de apraxie facio-buco-linguală se mai pot observa fenomenele și după cîțiva ani.

Variabilitatea simptomelor apraxice de la o zi la alta există mai ales ca intensitate a fenomenului, dar este mai puțin marcată decît în agnozii.



Scanned with OKEN Scanner

În rare cazuri este necesară o reeducare praxică pentru apraxiile globale. Se exersează în aceste cazuri diferite acte motorii sau constructive pentru a grăbi compensarea.

În schimb numeroase cazuri de apraxii buco-linguale cu afazie expresivă asociată pun problema unei gimnastici speciale a obrajilor, buzelor, limbii, fonației și respirației. Uneori, numai după ce s-a obținut o oarecare motilitate voluntară a acestor porțiuni ale aparatului de comunicare verbală se poate trece la primele încercări de recuperare a limbajului. În această gimnastică se pot distinge trei faze : 1) a mișcărilor descompuse nespecifice, separat pentru limbă, buze, obraji etc. ; 2) a mișcărilor specifice fonemelor (de exemplu mușcarea buzei inferioare pentru *v*, gura larg deschisă pentru *a* sau formînd un oval pentru *o*, ridicarea limbii în spatele dinților de sus pentru *d* și altele) 3) a mișcărilor specifice fonemelor, cu emisie de sunet. Folosirea oglinzii în care bolnavul își poate controla vizual exercițiile de mișcare se impune deseori.

## AFAZIILE

Afaziile sînt tulburări expresive și receptive dobîndite ale limbajului logic vorbit și scris, produse de leziuni cerebrale. Subliniem *logic* deoarece *limbajul afectiv* nu este tulburat. De exemplu un afazic care nu poate denumi un scaun : ,,cum îi zice ? nu știu, ăsta, fir-ar al naibii de scaun ; cum îi zice ? nu pot să spun !". El nici n-a realizat că a denumit corect scaunul în cadrul unei exclamații cu geneză afectivă.

Ele trebuie delimitate de tulburări de expresie sau recepție situate la alte niveluri cum ar fi :

— logonevrozele sau schizofaziile în care intervin tulburări psihice (nevrotice sau psihotice) ;

— tulburări de recepție sau expresie de origine agnozică sau apraxică (caracterizate prin extinderea tulburării și la alte semnale decît cele lingvistice) ;

— tulburările pe sistemele periferice de recepție : hipoacuzie, tulburări vizuale sau de expresie : a) leziuni bilaterale ale căilor motorii centrale, care produc dizartriile pseudobulbarilor ; b) leziuni cerebeloase cu vorbire sacadată ; c) palilalia parkinsonienilor ; d) disfoniile prin leziuni de neuron motor periferic sau de nerv ; e) tulburările din malformațiile și tumorile regiunii bucale ; f) alaliile : tulburări de limbaj congenitale ale copiilor.

## LIMBAJUL

Pentru a înțelege mai bine problemele afaziei este necesară cunoașterea cîtorva elemente de bază ale lingvisticii actuale.

Limbajul are patru funcții de bază :

— Înțelegerea (decodarea) celor spuse de interlocutor.
— Exprimarea (incodarea) verbală.
— Lexia (decodarea) sau citirea semnelor scrise.
— Grafia (incodarea) sau scrierea.



Scanned with OKEN Scanner

Deci la un afazic atît în examinare cît și în recuperare se va ține seama de toate cele patru funcții.

## NIVELURI LINGVISTICE

Limbajul articulat al omului cuprinde două trepte : o treaptă nesemantică fonetică și o treaptă semantică :

— *Nivelul fonetic* constă în incodarea și decodarea semnelor lingvistice de bază care sînt fonemele (sunetele specifice ale limbii). Luate izolat nu au sens. În limba română literele, cu unele excepții (cea mai importantă este *c* din *casă*, cheie sau *cer*), se suprapun fonemelor.

— *Nivelul fonologic* constă în incodarea și decodarea grupărilor de foneme. Unele grupări sînt posibile în limba română, altele nu, în fiecare cuvînt fonemele (sau literele în scris) se succed conform legilor fonologice. Pentru afazie sînt importante problema diftongilor (grupare de vocale cu semivocale oa, ie etc.), a grupurilor bi- sau triconsonantice (*ng* din lîngă, *str* din stradă etc.) și altele.

— *Nivelul silabelor* este un nivel pur articulator, în care sensul nu apare încă.

— *Nivelul cuvîntului* este foarte important pentru studiul afaziei din multe puncte de vedere. Cuvîntul este principalul purtător al sensului, chiar dacă prin încadrarea în sintagme sensul se îmbogățește sau se modifică. Ruptura dintre cuvînt și sens duce la imposibilitatea decodării în afazia receptivă, la parafazii verbale sau dificultăți de evocare a cuvintelor în exprimarea afazicilor. Flexiunile cuvîntului stau la baza încadrării lui în sintagme, lipsa lor ducînd la disgramatism.

— *Nivelul sintagmelor*. Sintagmele sînt grupări structurale de cuvinte, de la sintagme simple (cal alb, de lemn, merge repede) la sintagme complexe, cum sînt frazele. Sintagma îmbogățește sensul cuvintelor din care e formată și uneori îl schimbă.

— *Nivelul semantic* : studiul sensurilor este foarte important atît în ceea ce privește sensurile diferite ale aceluiași cuvînt sau sinonimiile cît și în problema extensiunii sensurilor unui cuvînt. Pentru afazie este foarte importantă această extensiune.

Cuvintele se pot clasifica în :

a) Purtătoare de sens propriu (majoritatea substantivelor, verbelor, numeralelor etc.).

b) Cuvinte operaționale sau modificatoare de sens (conjuncție, prepoziții, negație, pronume reflexive, verbe auxiliare, adverbe și pronume ca „mai", „cel mai" etc.).

c) Substitute (cuvinte care pentru economia vorbirii înlocuiesc pe cele purtătoare de sens : pronumele, mai ales demonstrative („asta", „aia"), unele substantive ca „treabă", „chestie", unele adverbe ca „așa", „bine".

d) Cuvinte folosite pentru cîștigare de timp („așa cum v-am spus" etc.).

e) Cuvinte exprimînd stări afective (exclamații, interjecții).

f) Cuvinte comentînd întrebarea sau răspunsul.

g) Cuvinte fără valoare semantică în comunicare ; neinteligibile, repetări inutile, stereotipii verbale etc.

În general, la afazici apare un exces de cuvinte din grupele *c-g* și o reducere a celor din grupul *a*.

Dar în diferitele forme de afazie fiecare tip de cuvinte se comportă altfel, servindu-ne la diferențieri.

### PARADIGMATIC-SINTAGMATIC

Vobirea este un proces care se desfășoară în timp. În vorbire există o anumită structurare, o succesiune a cuvintelor, care se încadrează în sintagme. Acest proces de organizare al cuvintelor se numește procesul sintagmatic și are legile lui pentru fiecare limbă. Există o serie de modele structurale mai scurte sau mai lungi pe care le folosim în vorbire. Dar aceste adevărate scheme de succesiune ale cuvintelor trebuie umplute cu cuvintele adecvate. Acesta e rolul procesului paradigmatic de alegere a cuvîntului adecvat din memorie, pentru a fi încadrat la locul lui în schema sintagmatică.

În afazie, o tulburare paradigmatică se traduce printr-o alegere dificilă, greșită sau cu exces de substitute. De exemplu: „Am fost acolo, m-am întîlnit cu acela, am vorbit asta și am făcut așa".

La un afazic cu o tulburare sintagmatică apare un stil telegrafic din cauza imposibilității folosirii schemelor de organizare.

De exemplu: „minister, întîlnit Popescu, discuție plan, raport".

Ambele exemple ar fi fost exprimate normal: „Am fost la minister, m-am întîlnit cu Popescu, am discutat planul și am întocmit un raport."

Aceste tipuri extreme ale tulburărilor afazice de la nivelul cuvîntului și sintagmei sînt foarte importante dar desigur că în practică întîlnim forme intermediare sau asociate, cu predominanța unuia din fenomene. În plus apar tulburări la nivelurile fonematic, fonologic și altele.

### ALTE CARACTERISTICI

*Fluența* este o caracteristică a limbajului normal, cursivitatea lui fiind obligatorie. În unele afazii apar tulburări ale fluenței, vorbirea devenind sacadată, cu întreruperi, în altele nu, fluența fiind un factor important de clasificare.

*Mobilitatea* în limbaj este procesul care permite trecerea rapidă de la înțelegerea sau exprimarea unor cuvinte la altele. În afazie apare o tendință la perseverare care în expresie se manifestă prin repetări, iar în recepție prin dificultatea de trecere de la un subiect la altul. De exemplu după ce i s-a cerut bolnavului să arate cîteva mobile din cameră care s-au denumit de examinator, dacă se trece brusc la părțile corpului, el va tinde să arate în continuare obiecte din cameră.

*Accentul tonic* al cuvintelor joacă un rol și în afazie. Accentuarea greșită (ex.: ció-can, în loc de cio-cán) îngreunează mult decodarea la afazic Dar și intonațiile specifice interogației, negației pun probleme în afazie Numai intonațiile afective rămîn de obicei conservate, cu unele excepții.

*Aspecte paralingvistice.* La comunicare contribuie și limbajul mimico. gestual. Uneori acesta este tulburat și sărăcit în afazie. Atît mimica, cît și gesturile cu mîinile pot fi sărace ca varietate și adecvație, chiar dacă sînt cantitativ crescute, dar stereotipe, repetîndu-se mereu.

*Conexiunea dintre limbaj și gîndire.* La o parte din afazici se observă o dezorganizare a gîndirii, o dificultate de a rezolva probleme noi, o nesi-



Scanned with OKEN Scanner

guranță în fața unei situații noi. În schimb, comportamentul general este normal. Se pare că această reducere a performanțelor de gîndire trebuie în special legată de tulburările receptive, dar și de extensiunea leziunii cerebrale. La omul adult cea mai mare parte a gîndirii este legată de fenomenele de limbaj.

*Frecvență și familiaritate.* Toate elementele lingvistice (la niveluri fonetice, fonologice, cuvinte sau sintagme) prezintă în limbă o anumită frecvență.

De exemplu *a* sau *t* sînt mai frecvente decît *v* sau *b*. Gruparea *ng* sau *tl* va fi mult mai rară decît *ca* sau *ce*. Cuvîntul *și* sau verbul *a fi* vor fi mai frecvent folosite decît *combustibil* sau *a recunoaște*. Forme sintagmatice de bază ca ,,femeia șterge praful cu cîrpa" ; subiect-verb-complement direct — complement indirect sau răspunsul scurt ,,nu" sau ,,da" sînt frecvent folosite.

Afazicii prezintă o tendință generală de a utiliza în expresie în mod excesiv ceea ce e mai frecvent în limbă și mult prea puțin elementele mai rare. Din punct de vedere al informației aceasta se traduce printr-o reducere a cantității de informație emisă de afazic. Aceasta se traduce la toate nivelurile : *fonetic*—folosirea excesivă a lui *a* și ușurința de a-l *învăța* ; *fonologic* —dificultate pentru grupele biconsonantice și diftongi, față de folosirea mai ușoară a grupărilor CV (consoană-vocală) ; cuvînt : în cadrul folosirii fiecărei părți de cuvînt apare un exces al celor banale, ca băiat, fată, om, mîncare pentru substantive, a fi pentru verbe (mai ales forma ,,este"), ,,la" pentru prepoziții, ,,și" pentru conjuncții etc. *sintagme* : aci apare o diferențiere între afaziile cu predominanță expresivă care folosesc mai ales scheme banale, simple și cele fluente în care funcția nu e atinsă și apar chiar complicații inutile.

În schimb, în recepție, în decodarea celor spuse de interlocutor afazicul decodează deseori mai bine cuvinte mai rare, mai ales substantive, pentru a neglija pe cele frecvente. Totuși aci procesul e mai complex fiind și legat de lungimea și rolul cuvîntului.

Dar în afară de frecvență intervine și familiaritatea. Un cuvînt poate fi folosit mai rar, dar ne poate fi foarte familiar, cum ar fi uneltele de lucru sau cuvinte legate de anumite preocupări. Aceste cuvinte familiare sînt mai bine conservate la afazici, chiar dacă nu sînt foarte frecvente în limbă. De exemplu un mecanic putea spune relativ ușor cheie, ciocan sau șurub, iar un mare amator de muzică exprima ,,sonată" și ,,simfonie" mai ușor decît ,,brînză" și ,,carne". Desigur că un element afectiv intervine și în această problemă a familiarității.

## NOȚIUNI ANATOMICE

De la lucrările clasice ale lui Broca și Wernicke se cunoaște existența unui ,,centru al limbajului". Această zonă corticală este situată în emisferul dominant, cel stîng la dreptaci, fixarea ei definitivă apărînd în jurul vîrstei de 6—8 ani, rareori mai tîrziu.

Nu credem că această zonă a limbajului trebuie privită ca un ,,centru propriu-zis" în care se desfășoară toate procesele de limbaj, ci ca niște



Scanned with OKEN Scanner

zone de trecere preferențială, stabilite în cursul copilăriei. Se explică astfel posibilitatea fenomenelor de compensare.

Zona limbajului se întinde de la circumvoluțiunea a 3-a frontală (zona afaziei expresive a lui Broca) la porțiunea posterioară a primelor două circumvoluțiuni temporale (zona lui Wernicke). În porțiunea intermediară cele două funcții de expresie verbală și de recepție verbală se interpătrund. Agrafia poate fi localizată atît în zona cea mai anterioară (piciorul celei de a doua frontale), dar o întîlnim și în alte leziuni, chiar în unele de gyrus angularis. Alexia afazică poate fi localizată în gyrus angularis sau în zona lui Wernicke.

De asemenea s-a discutat existența unei afazii cortico-subcorticale prin atingerea fibrelor subcorticale de sub zona Broca.

În principiu nu se admite azi un localizaționism foarte strict în afazie, din cauza existenței zonelor de tranziție. Din această cauză și formele „pure" de afazie cu atingerea numai a uneia din funcțiile principale ale limbajului nu se întîlnesc în practică. O examinare mai amănunțită va pune în evidență întotdeauna și o atingere, poate minimală, a altei funcții. Pentru valoarea localizatorie a unei forme de afazie trebuie deci să ne orientăm spre funcția predominant atinsă și să nu judecăm schematic.

## EXAMINAREA AFAZICULUI

În examinarea afazicului putem deosebi trei laturi: a) examinarea performanțelor de limbaj; b) examinarea tipului tulburărilor de limbaj; c) examinarea unor funcții psihice sau a unor sindroame neurologice asociate afaziei.

Examinarea se face în două situații: în conversație (fie liberă, fie interviu-standard înregistrat pe bandă de magnetofon) și în situație de teste pentru diferite laturi ale limbajului. Pentru o bună apreciere calitativă și cantitativă a afaziei, ambele sînt necesare. Ne putem astfel da seama atît de performanța cantitativă și calitativă, cît și de tipul și frecvența unor tulburări afazice specifice.

**Examinarea prin conversație**. Conversația cu afazicul este plină de învățăminte. Ea poate fi standardizată (interviu-standard testat pe subiecți normali) permițînd o apreciere cantitativă. Folosim curent un interviu-standard de 27 întrebări, ale cărui performanțe minime la normali le cunoaștem. Întrebările se referă la date personale, locuință, familie, profesie, alimentație, îmbrăcăminte, călătorii și distracții, îmbolnăvire, și cuprind în afară de o latură colloquială (răspuns la întrebare) și un element narativ. Menționăm că descrierea unor poze complexe nu ne-a dat rezultate la fel de valabile, fiind o situație artificială.

Datele obținute din conversație pot fi apreciate subiectiv, dar această metodă este uneori înșelătoare. De exemplu dacă un afazic răspunde că la piață poate cumpăra „pantofi", această parafazie verbală este mult mai evidentă decît dacă spune că poartă în picioare „pantofli" (parafazie fonetică) sau „ăștia" (înlocuirea numelui prin substitut). Dar parafaziile verbale sînt rare în conversația afazicului și rolul lor în tulburarea comunicării este redus, pe cînd tulburările fonematice sînt foarte frecvente la unii afazici și dificultatea de denumire de asemenea (în anomii).



Scanned with OKEN Scanner

Preferabilă este o apreciere cantitativ-calitativă, care este posibilă ținînd seama de datele obținute la normali. Dăm o listă a modului de apreciere cantitativă pentru interviul standard folosit de noi:

1. *Număr total de cuvinte* (text) folosit de afazic în răspunsuri: normal între 300 și 500. Dacă folosește mai puține avem a face cu o sărăcire a limbajului, dacă folosește mai multe cu o logoree. De exemplu: afazicul a folosit 200 cuvinte: performanță 66%; alt afazic a folosit 1000 de cuvinte: performanță 50%. În ambele situații apare un deficit.

2. *Număr total de cuvinte (text)/număr de cuvinte diferite (lexic).* Normal acest raport este de 2,3—2,9. El poate fi modificat fie prin sărăcia lexicului, afazicul folosind mereu aceleași cuvinte, în care caz indicele crește. Mai poate fi modificat în sensul scăderii în unele afazii cu stil telegrafic, care nu folosesc cuvintele cu frecvență mare (prepoziții, conjuncții, pronume), lexicul fiind bogat în substantive.

3. *Lexic comprehensibil*: număr de cuvinte diferite pe care le putem înțelege (chiar deformate fonematic); la normal reprezintă 100%.

4. *Lexic/*

*Lexic + flexiune:* lexicul ține seama de forma de bază a cuvîntului, iar lexicul + flexiuni separă și formele flectate pentru plural, feminin-masculin, articulat sau nu, gen, caz, timp etc. De exemplu în lexic, „bun, bună, buni, bune" formează un grup, pe cînd la lexic + flectate — 4 grupe diferite. La normal raportul trebuie să fie mai mare decît 1,20, scăderea lui la afazici indicînd o sărăcire a folosirii gramaticii.

5. *Parafaziile fonetice comprehensibile* reprezintă deformarea unor cuvinte la nivelul fonetic sau fonologic. Ele pot fi variate. Să luăm cuvîntul „socotește". În „socotește" avem omisiunea lui *t*, în „sorcotește" apare o adăugire, în „sototește" o substituție a lui *c* cu *t*, în „cosotește" o inversare. Toate aceste tipuri se pot combina, de exemplu „sototește" (omisiune + substituire). Proporția la sută a cuvintelor cu parafazii comprehensibile reprezintă un indice.

6. *Parafaziile incomprehensibile* se întîlnesc în acele cuvinte pe care nu le înțelegem, fie că sînt deformate de prea multe parafazii fonetice, fie că sînt cuvinte neoformate (jargon). De exemplu „gorbzină", „donotește", „tatita". Proporția lor la sută (din text) reprezintă un alt indice.

7. *Proporția cuvintelor cu parafazii* (total) reprezintă alt indice.

8. *Cuvinte cu parafazii comprehensibile /total cuvinte cu parafazii:* e un indice care indică gravitatea tulburărilor fonetice în comunicare; dacă indicele e 1 (numai parafazii comprehensibile), desigur că acest aspect al afaziei va fi mai puțin grav.

**Valoarea de comunicare** reprezintă un parametru nou și foarte important. Se apreciază pe baza valorii semantice a cuvintelor răspunsurilor din interviul standard, dar și pe baza adecvanței lor și a adecvanței întregului răspuns la întrebare.

Textul interviului (răspunsurile) se analizează astfel:

1. *Adecvența răspunsurilor la întrebări*: răspuns adecvat = valoare semantică normală a cuvintelor; răspuns inadecvat = valoare 1/4. Se penalizează deci cu 75% din valoarea fiecărui cuvînt. De exemplu: „Cîți ani aveți?" „24 de ani" este răspuns adecvat: „strada Viorele" este răspuns neadecvat.



Scanned with OKEN Scanner

2. *Valoarea semantică a cuvintelor*:

a) *Cuvinte purtătoare de sens prin ele însele*: substantive, adjective, verbe (fără verbul a fi) numerale etc., folosite adecvat. Primesc 4 puncte dacă răspunsul corespunde întrebării și 1 punct dacă nu corespunde (vezi mai sus).

*b*) *Cuvinte operaționale* (prepoziții, conjuncții, verbul „a fi", verbele auxiliare, cuvinte folosite pentru comparativ sau superlativ etc.), și *substitute* care înlocuiesc cuvintele purtătoare de sens (pronume, adverbe ca „așa", substantive ca „treabă", „chestie", uneori numerale, de pildă: „cum se cheamă copiii?" „mulți trei, trei"). De asemenea „da" și „nu". Aceste cuvinte primesc 2 puncte, respectiv 0,50 puncte dacă răspunsul nu e adecvat întrebării.

c) *Expresii emoționale* (interjecții, exclamații ca „vai de mine!") și *cuvinte care repetă sau comentează întrebarea* („cum ați spus?") sau *răspunsul* („nu pot să spun!" sau „eu sînt mecanic, *nu*, inginer", cuvîntul *nu* comentînd aci propriul răspuns). Se acordă o valoare de 1 punct (respectiv 0,25 dacă răspunsul e inadecvat).

d) *Cuvinte fără valoare semantică*: ininteligibile, repetate („eu sînt, *eu sînt*, contabilă, *adică contabilă*, la *la, la* . . . ", cele subliniate sînt repetări inutile), inadecvate în cadrul răspunsului („ieri am mîncat un *dulap*", parafazie verbală). Se acordă valoarea 0 (zero).

Din totalul punctajului (P), numărul total de cuvinte (C) și numărul de întrebări (I) putem extrage doi indici:

— Valoarea de comunicare pe cuvînt (P/C) care la normal este între 2,50 și 3,00.

— Valoarea de comunicare a interviului $\frac{P^2}{C \times I}$, care la normal este de minimum 100. Acesta este cel mai important indice cantitativ de performanță. În aprecierea noastră el valorează cît toate celelalte la un loc.

*Aprecieri calitative* asupra afaziei se pot extrage din interviul standard sau conversație.

1. *Fluența* vorbirii afazicului, cursivitatea ei, se poate aprecia calitativ sau cantitativ (normal un cuvînt durează *în medie* 0,5—1,0 secunde cu mari variații individuale). O frază de 20 de cuvinte trebuie spusă în 10—20 secunde. Fluența poate fi tulburată din mai multe cauze: a) afazicul vorbește sacadat, în stil telegrafic; b) afazicul formează propoziții, dar lasă scurte pauze între cuvinte; c) afazicul nu poate găsi un cuvînt, se oprește, ezită, se gîndește, reia propoziția. Aceasta din urmă e o tulburare de fluență secundară anomiei, celelalte sînt primitive.

2. *Apariția unor parafazii*. Parafaziile pot fi de două tipuri: fonetice (greșeli de alegere sau de ordonare a fonemelor în cuvinte) sau verbale (alegerea unui cuvînt greșit, de obicei din același cîmp semantic cu cel căutat; de exemplu „eu stau pe *masă*" în loc de „*scaun*" sau „*ciocan cu lemn*" în loc de „*de*").

În cazul parafaziilor incomprehensibile este uneori greu să distingem dacă este vorba de o deformare fonetică împinsă la extrem sau de un cuvînt neoformat, fără sens. În evoluție uneori se poate face distincția, de exemplu o bolnavă spunea că poartă o „gorbzină", dar după o lună se exprima



Scanned with OKEN Scanner

„combzină" și „combizin" (combinezon). Era deci o deformare fonetică și nu o neoformație.

O vorbire foarte deformată de parafazii se numește vorbire *jargonafazică* și distingem după criteriile de mai sus o jargonafazie fonetică de o jargonafazie verbală sau semantică.

3. *Anomia* prin definiție ar însemna dificultatea sau imposibilitatea de a găsi cuvîntul adecvat. Atragem atenția că deși nume = substantiv, iar anomia atinge cu precădere substantivele comune și proprii, totuși există și anomie pentru verbe, mai ales cele mai puțin banale, pentru adjective, numerale, prepoziții și conjuncții, adverbe etc. În general anomia este mai marcată pentru cuvintele mai rare, dar intervin și alți factori ca motivația emoțională, profesia, caracterul concret etc.

Afazicul cu anomie fie se va opri cînd nu găsește cuvîntul, fie va spune un cuvînt greșit, fie va căuta o perifrază, sau va folosi un substitut general. De exemplu pentru „eu lucrez ca economist la Ministerul x", afazicul cu anomie va spune: „eu sînt . . . . . " sau „eu lucrez ca inginer, nu, cum se cheamă, ca . . . . . " sau „eu lucrez cu, ăsta care face calcule la Minister" sau „eu lucrez ca ăsta, cum îi zice, la . . . . acolo, la".

Anomiile din cadrul afaziilor cu fluență bună duc mai des la substitute sau perifraze, cele din cadrul afaziilor nefluente la oprirea verbalizării și stereotipii: „nu știu, nu știu".

4. *Stereotipiile verbale* sînt exprimări automate independente de întrebare. Ele pot fi *nesemantice*: „tititi", „dododo", *semantice simple*: „nu, nu", „mama", „picior" sau *semantice complexe* „nu știu", „asta nu se poate". Cele nesemantice, cînd reprezintă unica manifestare verbală a afazicului, sînt un semn de mare gravitate.

5. *Perseverarea* este tendința afazicilor de a rămîne la aceeași formulare verbală sau la același subiect, deși s-a trecut la alt subiect. Se datorează unui deficit de mobilitate. Menționăm că perseverări în alte domenii de performanță ca gnozia, praxia sau teste psihologice pot apărea și în leziuni cerebrale fără afazie, deficitul de mobilitate nefiind specific numai limbajului și nici leziunilor emisferului dominant.

Perseverarea se poate manifesta în domeniul receptiv: „Ce ați mîncat ieri?" „Supă, asta; fritar, cum îi zice, și ăsta, mere, mere". „Cu ce sînteți îmbrăcat azi? „Cu supă, ciorbă, firptură . . . . "

Mai deseori apare în sfera expresivă, ducînd la repetări sau la răspunsuri inadecvate, de care însă bolnavul își dă seama, spre deosebire de perseverarea receptivă. De exemplu „Ce ați mîncat ieri?" „Asta cirb, ciorbă și ciorbă, cirobă". „Cu ce sînteți îmbrăcat azi?" „Cu ciorbă, ciorbă, nu, nu, cu . . . ciorbă, nu, nu, uite ce prostie spun".

Într-un grad mai marcat se poate produce o adevărată *intoxicație cu un cuvînt* care blochează orice altă manifestare verbală logică pentru o lungă perioadă de timp.

6) *Stilul telegrafic* reprezintă o formă extremă a tulburărilor de fluență. Dispare forma sintagmatică, încadrarea în propoziții. De exemplu: „minister, plecat, Popescu, raport, amîndoi". Fac excepție propozițiile stereotipe ca „nu știu", „nu pot să spun". Într-o formă mai puțin gravă, afazicii prezintă o dificultate de-a lega cuvintele în sintagme, dificultate

de conectare a cuvintelor, dar folosesc unele verbe foarte banale, „este și „face“ mai ales.

7. *Disgramatismul* apare sub două forme: cel din afaziile nefluente în care nu se formează sintagme, fiind folosite substantivele la nominativ singular, adjectivele la singular (uneori și feminin), verbele la participiul trecut.

Dar și în afaziile fluente pot apărea erori de sintaxă, de acord în gen, număr, folosiri greșite ale cazurilor substantivelor sau ale persoanelor și timpurilor verbelor.

În aprecierea disgramatismului trebuie să ținem seama de nivelul limbajului dinainte de boală și de particularități dialectale.

8. *Surditatea verbală* reprezintă tulburarea de bază a laturii receptive a afaziilor. Bolnavul nu poate decoda ceea ce i se vorbește, deși aude suficient de bine sunetele. Și aci există grade. Unii afazici receptivi nu înțeleg nimic din ce li se vorbește, dar cei mai mulți prind un cuvînt sau două din întrebare și reconstituie restul, corect sau incorect. Unii dintre receptivi au dificultăți numai cu cîteva cuvinte foarte scurte, de pildă neputînd diferența prepozițiile între ele (pe, sub, în, cu). În general cuvintele lungi cu multe elemente marcante (consoanele sînt principalele elemente marcante) sînt mai bine decodate. În ordine, afazicii înțeleg mai ușor substantive și adjective, apoi verbe și mult mai greu prepoziții și conjuncții. Este interesant că pentru exprimare ordinea este de obicei inversă (cu excepția celor cu stil telegrafic).

În jargonafaziile grave, surditatea verbală se extinde și la cele spuse de afazicul însuși, de unde și imposibilitatea acestor bolnavi de a se autocorecta.

9. *Ecolalia*. În rare cazuri și pentru scurte perioade, unii afazici repetă automat întrebarea fără a o înțelege. Această repetare se face fie identic: „unde locuiți?“, „unde locuiți?“ fie adaptat: „unde locuiți“ „unde locuiesc”. Altceva ecolalicul nu mai spune. Ecolalia nu trebuie confundată cu tendința unor afazici de a repeta întrebarea pentru a cîștiga timp și a răspunde mai corect, procedeu folosit și de mulți subiecți normali. „Unde locuiți?“ „unde locuiesc . . . eu locuiesc în București“.

**Teste de limbaj**. În principiu aceste teste, datorită situației de test foarte diferită de comunicarea lingvistică în condiții obișnuite, au o valoare cantitativă mai redusă. Dar ele pot oferi date valoroase din punct de vedere *calitativ*.

A) *Probe pentru vorbirea expresivă*:

1. *Repetarea*: se dă afazicului să repete: 10 substantive, 5 verbe, 5 prepoziții, 5 pronume, 5 adverbe, 10 foneme și 5 propoziții (de 3—7 cuvinte). Se poate face o medie cantitativă a rezultatelor (normalul repetînd 100%). Se notează cu 1 o repetare exactă, dar cu 0,50 o repetare cu parafazii fonetice inteligibile, iar cu 0 (zero) lipsa de repetare, exprimarea ininteligibilă sau o exprimare a altceva decît ce a spus experimentatorul. Repetarea cuprinde două elemente: unul receptiv, afazicul nedecodînd corect ce i s-a spus, și altul expresiv, afazicul neputînd reproduce exact, deși a decodat.

2. *Denumirea*: Afazicul va denumi 5 obiecte, 5 imagini (persoane, animale), 5 verbe de acțiune (după imagini), 5 părți ale corpului propriu



Scanned with OKEN Scanner

(părțile corpului ocupă un loc aparte în denumire), 5 culori și 5 prepoziții. Pentru prepoziții se folosesc 3 cutii de carton, afazicul trebuind să spună : ,,asta este *pe* asta", ,,*sub*" sau ,,*între* astea", după ce examinatorul deplasează una din ele. Se poate face o medie a performanței, cu aceleași criterii ca la repetare. Valoarea probei constă în aceea că pune în evidență fenomenele de anomie dar și parafaziile de toate tipurile.

3. *Automatismele* se testează punînd afazicul să numere de la 1 la 200, să spună zilele săptămînii și lunile anului în succesiunea normală. Criteriile sînt aceleași ca pentru repetare. În general seriile automate sînt destul de bine conservate la cei mai mulți dintre afazici, cu excepția cazurilor grave. Dar parafazii fonetice pot apărea și în cazuri mai ușoare chiar în cursul numărării. Seria lunilor anului este mai dificilă.

4. *Ieșirea din automatisme* : se arată numerele 1—10 pe degete într-o ordine aleatorie (ex. 3, 10, 6, 5, 8, 4 etc.). Afazicii au dificultăți să spună direct numărul de degete, folosind automatismul (pentru 3 spun 1, 2, 3), ceea ce se cotează cu zero. De asemnea se cere să spună direct ce zi e azi, ce zi e poimîine, ce zi e înainte de vineri etc. (5 elemente de probă). Cuantificare pe criteriile 1=corect direct, 0,5=corect direct cu parafazii fonetice, 0=incorect, răspuns pe bază de automatism, lipsa răspunsului.

Din media performanțelor acestor 4 probe se poate face o medie generală pentru probele de expresie verbală.

B. *Probe pentru vorbirea receptivă* :

1. *Decodarea unui cuvînt izolat.* Se dau 6 serii de 5 obiecte, imagini, culori, părți corp, imagini cu acțiuni pentru verbe și prepoziții. Se spun pe rînd aceleași cuvinte ca pentru denumire, afazicul trebuie să arate imaginea, obiectul etc. care corespunde cuvîntului spus de examinator. Pentru prepoziții se dă afazicului una din cele 3 cutii și i se cere să o pună ,,pe" ,,după", ,,între" etc. Se face o medie cantitativă de performanță. Proba pune în evidență și tulburări receptive mai fine, deoarece nu există contextul din conversație, care permite afazicului receptiv să deducă sensul general, chiar dacă nu a înțeles fiecare cuvînt în parte.

2. *Ordinele complexe.* Se dau serii a cîte 5 ordine, una cu obiecte, alta fără, pe care afazicul trebuie să le execute. Cu obiecte : ,,pune creionul în carte", ,,pune cartea pe scaun" etc. Ultima este cea mai grea, proba lui Pierre Marie : se pun pe masă 3 hîrtii (mare, mijlocie și mică) ; ,,dă-mi mie hîrtia mare, ia-o pe cea mică, cea mijlocie rămîne pe masă". Probele fără obiecte : ,,pune mîna pe nas", ,,pune mîna pe ochiul stîng", ,,bate de 3 ori cu piciorul" etc. Aceste probe, mai ales unele din elemente, sînt greu de efectuat și din media performanțelor pot apărea deficite, care la prima vedere nu s-ar observa.

3 și 4. *Token-test* (de Renzi și colab.) este un test introdus în practică sub diferite forme. Noi utilizăm o formă simplificată. Principial constă în decodarea unei matrice de 3 cuvinte care indică un singur obiect. Pe o tăblie se fixează 8 forme geometrice : cercuri și pătrate, galbene și roșii, mari și mici. Din combinația celor 6 caractere apar opt posibilități. Examinatorul le denumește pe toate 8 în trei serii : formă-dimensiune-culoare (cerc mic galben, pătrat mare roșu etc.), apoi dimensiune-culoare-formă (mic pătrat roșu, mare cerc roșu etc.), apoi culoare-formă-dimensiune (roșu pătrat mare, mic galben cerc etc.). Pacientul trebuie să arate



Scanned with OKEN Scanner

cu degetul elementul denumit. Se face procentajul matricelor decodate total (24 posibile) care indică chiar tulburări fine ale recepției verbale. Dar se face și un procentaj al elementelor fiecărei matrice decodate corect: la o matrice a decodat corect două elemente, la alta toate trei, la alta unul sau niciunul (de pildă numai dimensiunea sau culoarea și dimensiunea). Din cele 72 de posibilități ($24 \times 3$) se poate stabili procentajul de performanțe corecte.

În general afazicii decodează mai bine cuvintele mare sau mic, decît culoarea și mai ales forma. Proba este foarte fină și poate pune în evidență chiar unele tulburări aproape imperceptibile altfel.

În testul lui de Renzi și colab. se folosesc 5 etape, cu 15 elemente (5 culori, 2 forme, 2 dimensiuni) ultima etapă cuprinzînd ordine complexe ca: „pune pătratul mic alb lîngă (sau deasupra) cercului mare roșu". Dar durata lui e foarte lungă și dificultatea excesivă.

Se poate face o medie a celor patru performanțe pentru testele de recepție verbală.

C. *Probe de lexie*:

Citirea sau lexia cuprinde două aspecte, unul pur receptiv, altul mixt.

1. *Proba de lexie receptivă*:

a) Se scriu 5 cuvinte pe cartonașe și afazicul trebuie să pună cartonașul pe obiectul respectiv care se găsește pe masă în fața lui (în general se pun mai mult de 5 obiecte). Citirea trebuie să se facă în gînd, nu cu voce tare.

b) Se scriu 5 cuvinte pe cartonașe, nume de obiecte uzuale (ciocan, pieptene etc.). Afazicul trebuie să mimeze acțiunea respectivă cu cartonașul (să se pieptene, să bată cu ciocanul etc.). Aceeași probă se poate face scriind verbul respectiv.

c) Se scriu *ordine complexe* pe cartonașe, afazicul trebuie să le execute; ex. deschide gura, pune mîna pe umăr etc.

Media acestor probe ne va arăta capacitatea afazicului de a decoda limbajul scris. Probele pot fi complicate pe măsura interesului pentru această latură a limbajului. Important e faptul că și un afazic care nu se poate exprima verbal le poate executa.

2. *Probe de lexie expresivă*

Aceste probe se efectuează punînd afazicul să citească *cu voce tare* litere, cuvinte și propoziții. Folosim:

a) *10 litere*

b) *5 cuvinte* de 4—12 litere

c) *2 propoziții* una de 5, alta de 10 cuvinte.

Se face o medie a performanței. Dar pentru un examen mai amănunțit se poate da afazicului să citească un text mai lung eventual unul scris de mînă, altul tipărit, cu litere de diferite dimensiuni, cu numere etc. Standardizarea e mai dificilă, dar posibilă dacă se păstrează multipli de 10 în lungimea textelor folosite.

În lexia expresivă intră un element de decodare a semnalelor lexice, dar și un element de trecere de la semnalul scris la exprimarea verbală, deci un element expresiv verbal.

Din rezultatele acestor probe ne putem da seama că în afazie pot apărea două forme principale de dislexie afazică.



Scanned with OKEN Scanner

1. *Dislexia de analiză.* Unii afazici pot citi cuvinte întregi, chiar foarte lungi, dar nu pot citi decît cu greutate litere izolate sau cuvinte scurte de 2—3 litere. De exemplu bolnavul nu citea nici o literă izolată cu excepția lui *a*. De asemenea omitea sau înlocuia cuvintele scurte ca „am", dar mai ales prepozițiile și conjuncțiile, care oferă dificultăți deosebite afazicilor, din cauza rolului lor de cuvinte operaționale.

Tot la acest tip de dislexie afazică se pot observa și cazuri de citire corectă a începutului unui cuvînt, sfîrșitul fiind completat pe ghicite. De exemplu : „socotești", este citit ca „socotește" sau „băieților" ca „băieții", „exprimare", ca „exprimat", „politehnică" ca „policlinică" și altele.

2. *Dislexia de sinteză.* La cei mai mulți dintre afazici se observă posibilitatea de a citi mai mult sau mai puțin corect litere izolate, dar legarea lor în cuvinte este foarte dificilă. La aceștia, cuvintele scurte vor fi mai ușor de citit decît cele lungi. La transpunerea literelor în silabe apar dificultăți deosebite la citirea diftongilor, a grupelor biconsonantice și a silabelor de tip CVC (consoană-vocală-consoană). De exemplu „moară" va fi citit : m-o-a-r-ă, apoi mo-a-ră și nu moa-ră ; „tren" va da tî-rî-e-nî, apoi tî-re-nî, apoi tre-nî ; „carte" va fi citit cî-arî-tî-e, apoi ca-rî-te.

Trebuie să mai remarcăm că în general afazicii reușesc să citească mai bine texte tipărite sau scrise cu litere de dimensiuni mai mari. De asemenea intervin elemente de motivație : un afazic mare amator de sport recunoștea în ziar numele echipelor de fotbal și scorul meciurilor, deși nu putea încă citi altceva.

Există și o dislexie afazică pentru *notele muzicale* și o dificultate specială în *citirea numerelor mari* (sute, mii, zeci de mii). În citirea numerelor, una din probleme pentru limba română o reprezintă 11—19 în care se citește întîi a doua cifră a numărului (nouă spre zece) față de regula generală 91 (nouăzeci și unu). Unii afazici citesc *114* ca „o sută zece și patru".

*Valoarea de localizare* a dislexiei afazice este destul de mare, ea indicînd o leziune temporală postero-superioară (gyrus angularis). Dar trebuie să diferențiem *alexia pură* fără afazie din leziunile occipitale profunde de alexiile din afazie și de *hemialexiile* prin leziuni de corp calos. Dificultățile de citire din *agnoziile vizuale* (uni- sau bilaterale) nu sînt specifice pentru limbaj atingînd și semnalele nelingvistice spre deosebire de tulburările din afazie.

D. *Probe de grafie.* Grafia se examinează prin :

a) *Scrisul copiat* : se dau 10 litere, 5 sau 10 cuvinte (din ce în ce mai lungi), 1—2 propoziții de 5 sau 10 cuvinte. Se va da să se copieze un text scris cursiv și eventual unul de tipar (acesta din urmă cere o transpunere din partea afazicului). La cei mai gravi disgrafici se observă o imposibilitate de a realiza semne grafice sau o copiere servilă după model.

b) *Scrisul dictat* cere un dublu proces : decodare auditivă și incodare grafică. Proba se face cu aceleași elemente ca precedenta, dar e mai dificilă pentru afazic.

c) *Scrisul la cerere* : afazicul va scrie ce dorește (eventual i se dă un subiect). Această probă e și mai dificilă. Pe baza performanțelor în aceste probe se poate stabili o performanță medie pentru grafie.

d) *Scrierea numerelor* (copiat și dictat) este de asemenea importantă.

La bolnavii cu hemiplegie dreaptă se execută *scrisul cu mîna stîngă*, contînd modul de concepție al scrisului și nu caligrafia.



Scanned with OKEN Scanner

Diferite tulburări disgrafice pot fi puse în evidență :

1. *Copiatul servil.* Afazicul mai mult desenează literele, nu le scrie. Dacă se introduce o literă imaginară nu face diferențierea.

2. *Disgrafia literală* : apar dificultăți în scrierea literelor, chiar izolate.

3. *Disgrafia de sinteză.* Afazicul nu poate reuni literele în cuvinte.

4. *Disgrafia de analiză.* În limba română scrierea fiind aproape total fonetică, ea se realizează prin trecerea de la cuvîntul spus la cel scris (fonemă cu fonemă = literă cu literă). *Paragrafiile literale,* corespondentul parafaziilor fonetice din vorbire, apar după anumite reguli. Mai deseori se înlocuiește o literă cu alta după asemănarea lor fonetică și ceva mai rar după cea literală. De exemplu : *b-v, p-b, t-c* (k), *i-e* sînt înlocuiri pe baza fonetică *l-b, n-m,* sînt înlocuiri pe baza asemănării literelor. Anumite *omisiuni* sînt foarte caracteristice ca unul din elementele diftongului (moră în loc de moară) sau consoana slabă dintr-o suită biconsonantică (bacă în loc de bancă). Tot în cadrul disgrafiei de analiză apare dificultatea de a trece de la silabă la elementele ei. Unii afazici simt silaba ca un întreg și o reprezintă printr-un singur semn grafic. De ex. : *lam-pă* devine *l-pă, a-pa-rat* devine *a-p-r* sau *a-p-t.* În alte cazuri dispar silabe întregi sau se inversează locul silabelor în cuvînt.

*Paragrafiile verbale,* înlocuirea unui cuvînt prin altul, sînt mai rare.

*Tulburările sintagmatice* ale scrisului, formarea greșită a propozițiilor scrise, omiterea unor prepoziții etc. sînt de cele mai multe ori legate de tulburări similare ale vorbirii.

*Jargonagrafia* reprezintă corespondentul în scris al jargonafaziei. *Fenomenele de perseverare* observate în vorbire, pot apărea și în scris.

În *diagnosticul diferențial* nu este întotdeauna ușor să separăm disgrafiile afazice de disgrafiile care se produc prin tulburări apraxice și agnozice vizuale, mai ales cînd există posibilitatea ca ele să fie asociate, în leziuni mai întinse. În principiu o disgrafie afazică atinge aspectul lingvistic al exprimării grafice, iar aspectul de execuție pură ar ține de praxie, eventual gnozie (lipsa autocontrolului). În practică lucrurile nu sînt atît de simple și întîlnim uneori combinarea celor două aspecte la un disgrafic cu afazie.

La examinarea afazicilor se pot asocia și numeroase **teste psihologice.** Cum ele nu sînt direct legate de afazie și vor fi expuse separat, ne mulțumim să le enumerăm :

1. *Atenția* : — concentrarea atenției
   — mobilitatea atenției
2. *Memoria* : — fixarea în memorie (cu reproducere imediată și întîrziată)
   — recunoaștere
   — învățare
   — cunoștințe (mai greu de realizat la afazici)
3. *Gîndire* : — teste foarte variate
4. *Teste proiective* (de personalitate), aplicabile numai în anumite cazuri mai ușoare.

În principiu studierea unei funcții psihice la un afazic trebuie să fie efectuată cu *teste neverbale.*

La mulți afazici se observă *tulburări ale atenției* mai ales ale mobilității ei, indiferent de forma afaziei.



Scanned with OKEN Scanner

*Memoria* pare mai grav atinsă în unele afazii cu predominanță receptivă. *Gîndirea* afazicilor este în general normală în tot ce privește gîndirea automatizată și comportamentul obișnuit. În fața unei situații *noi* performanțele afazicului scad, mai ales în cazurile cu tulburări receptive grave.

*Afectivitatea* afazicului pare a se caracteriza printr-o exagerare a trăsăturilor premorbide, care parcă ar scăpa de sub control. Cel cu tendințe depresive poate deveni melancolic, bănuitorul manifestă tendințe paranoide, optimistul se apropie de hipomanie etc.

## CLASIFICAREA AFAZICILOR

Există foarte multe clasificări ale afaziilor, deoarece punctele de vedere asupra formelor clinice au diferit foarte mult. O altă cauză de confuzie este produsă de evoluție, unii afazici schimbîndu-și aspectul clinic, fie spontan, fie sub influența tratamentului de recuperare.

În practică întîlnim combinări de simptome afazice de intensități diferite și de aceea putem afirma că există anumite predominanțe în afazie, dar nu forme pure. Deci încercările de clasificare au valoare mai mult didactică. Vom încerca să expunem formele clinice cele mai obișnuite, dintr-un punct de vedere practic, acela al recuperării afazicilor.

### 1. AFAZII NEFLUENTE, PREDOMINANT EXPRESIVE

a) **Forma combinată cu apraxie buco-linguală.** La examinare bolnavul nu poate rosti nici un cuvînt sau numai cuvinte stereotipe (mama, apă). În cazuri mai grave nu poate rosti nici sunete izolate. Se remarcă o dificultate sau chiar imposibilitatea și a mișcărilor neverbale ale limbii, buzelor, obrajilor. Cei mai gravi dintre acești bolnavi sînt cei cu stereotipii nesemantice, ca unică manifestare („tititi" sau „dododo" etc.), uneori cu intonația unui adevărat limbaj. Scrisul este și el foarte tulburat. La o examinare atentă se pot pune în evidență și tulburări de recepție verbală, în general ușoare și care se corectează relativ rapid. Lexia receptivă este puțin alterată. *Localizare* : partea posterioară a frontalei a treia cu extensie subcorticală în substanța albă și cu atingerea lobului insulei. *Evoluție* : în unele cazuri apraxia buco-linguală se remite și cazul evoluează ca o afazie Broca obișnuită. Atunci cînd se fixează stereotipiile nesemantice, terapia de recuperare trebuie să fie precoce și intensivă. După 3 luni de stereotipii nesemantice cazurile devin irecuperabile.

b) **Forma Broca**. Principala dificultate constă într-o primă fază, în exprimarea cuvintelor, fie că bolnavul nu găsește cuvîntul, fie că îl deformează fonologic, uneori devenind incomprehensibil. În faze mai tardive bolnavul poate rosti unele cuvinte izolate, dar nu le poate lega în propoziții. Seriile automate sînt ceva mai bine conservate, ieșirea din ele pune probleme grele bolnavului. Formele cele mai grave folosesc stereotipii nesemantice ca în forma combinată cu apraxie buco-linguală. Vorbirea unora dintre acești bolnavi tinde să devină sacadată. Tulburările de recepție verbală există întotdeauna, dar sînt mai ușoare.

Lexia expresivă are aceleași defecte fonologice și sacadare ca și exprimarea verbală. Lexia receptivă este parțial alterată, tulburările citirii



Scanned with OKEN Scanner

sintetice fiind mai frecvente decît ale citirii analitice (particularități individuale!). Grafia este alterată cam în același mod ca și vorbirea.

*Localizarea* este în porțiunea posterioară a frontalei a treia, precum și a căilor fronto-temporale (subcorticale).

*Evoluția* : afazia Broca tinde să evolueze spre un stil telegrafic în cazurile favorabile, denumirile devenind posibile, tulburările fonetice corectîndu-se parțial. În cazurile mai grave pot persista stereotipiile nesemantice, sau limbajul expresiv se reduce la „da", „nu" și cîteva cuvinte uzuale.

c) **Forma cu stil telegrafic**. În general este o afazie Broca într-o fază mai tardivă, la care s-au corectat anomia pentru substantive și tulburările fonetice. Tulburarea de bază o constituie imposibilitatea conexiei cuvintelor în sintagme, cu lipsa fluenței.

Verbele sînt reduse la „este", „face", dar mai deseori sînt la participiul trecut, fără verb auxiliar. Prepozițiile și conjuncțiile sînt foarte reduse și folosite fără sens. Unele cazuri, de exemplu, spun „cu" sau „și" înaintea majorității cuvintelor. Ex. : „mîncat, cu carne, cu supă, cu fructe". Uneori observăm o tendință la stil telegrafic în afazii Broca mai ușoare, chiar de la început, cu anomie moderată, dar tulburările fonologice sînt mai marcate decît în forma sechelară tipică. *Localizarea* este cea din afaziile Broca, poate cu leziuni ceva mai limitate. *Evoluția* : numai prin tehnici speciale de recuperare se poate reconstitui conexia cuvintelor în sintagme. Altfel stilul telegrafic este foarte rebel.

## 2. AFAZIILE FLUENTE, PREDOMINANT RECEPTIVE

Caracteristica acestor afazii este fluența bună (funcția sintagmatică păstrată) dar cu deficit de alegere a cuvintelor ; mai ales a substantivelor, verbelor cu sensuri mai deosebite, uneori și a formării corecte a acestor cuvinte. Pe de altă parte apar la început grave tulburări ale recepției verbale. Afaziile de tip Wernicke formează acest grup. Totuși în practică se întîlnesc forme foarte diferite în acest cadru, tratamentul fiind diferențiat.

a) **Forma cu jargon și alexie** este cea mai gravă. Se caracterizează prin mari tulburări receptive (surditate verbală) inclusiv pentru cele spuse de bolnavul însuși, deseori bolnavul fiind anozognozic. Bolnavii sînt logoreici exprimîndu-se prin cuvinte ininteligibile cu excepția unor prepoziții, conjuncții, verbe foarte simple și unele substitute. Cuvintele cu sens prin ele însele (substantive, verbe etc.) sînt complet deformate sau înlocuite cu neoformații. Construcția sintagmelor complexe este deseori incorectă, mai ales datorită repetării acelorași forme și a unei dezordini constructive a frazelor. Lexia este de obicei imposibilă în fazele inițiale. Bolnavii prezintă de obicei și o agrafie gravă, uneori totală. Copierea se face servil. Localizarea cuprinde porțiunile posterioare ale primelor două temporale, girus angularis și girus supramarginalis, deci practic toată aria Wernicke. *Evoluția* : de cele mai multe ori jargonul se corectează, pe măsură ce și tulburările de recepție se reduc. Dar există cazuri care nu se ameliorează spontan deloc sau foarte puțin, rămînînd și cu o anumită dezordine a gîndirii. Tratamentul lor e foarte dificil.

b) **Forma cu jargon, fără alexie**. Această formă seamănă cu cea precedentă, deosebindu-se printr-o mai bună folosire a cuvintelor de legătură



Scanned with OKEN Scanner

și o organizare ceva mai puțin incorectă a frazelor. Formulări automate cvasi-corecte sînt păstrate. Principala deosebire constă în păstrarea lexiei, care e normală sau puțin atinsă și într-o atingere mai puțin gravă a grafiei. *Localizarea* cuprinde zona Wernicke, dar fără porțiunea posterioară-superioară, adică girus angularis. *Evoluția* atît cea spontană cît și mai ales cea sub tratament de recuperare este mai favorabilă; bolnavul bazat pe lexie își reface vocabularul. Cuvintele parafazice incomprehensibile se transformă în cuvinte cu parafazii fonetice comprehensibile, apoi în cuvinte corecte. Recepția se ameliorează progresiv, paralel și autocorectarea erorilor. În final rămîne numai o anomie.

c) **Forma fără jargon.** Tulburarea mare de recepție verbală se combină cu o anomie marcată. Parafaziile fonetice sînt relativ rare. Caracteristică este înlocuirea substantivelor prin substitute. Logoreea este prezentă ca la toate afaziile fluente, dar e mai ușor controlabilă. Intensitatea tulburărilor lexice și grafice este diferită de la caz la caz. *Localizarea* este în aria Wernicke, care este cuprinsă de obicei numai parțial în aceste cazuri. *Evoluția* spontană mai lentă, cu tratament mai rapidă se face spre o afazie amnestică cu anomie.

### 3. AFAZIILE ZISE AMNESTICE

Caracteristica acestor forme de afazie este dificultatea mai ales pentru substantive, dar și pentru alte părți de cuvînt. Afaziile zise amnestice reprezintă de cele mai multe ori rezultanta *evoluției* unui alt tip de afazie fluentă sau mai rar nefluentă. Totuși întîlnim și cazuri vasculare care debutează prin această formă, iar în sindromul afazic tumoral debutul prin anomie este cel mai frecvent, ulterior completîndu-se și evoluînd spre o afazie fluentă sau nefluentă.

a) **Afazia amnestică de origine receptivă** se caracterizează printr-o fluență relativ bună, care se blochează brusc prin negăsirea cuvîntului adecvat. În această situație afazicul fie utilizează o perifrază, fie un substitut („asta", aia" etc.), fie o parafazie verbală, deseori din același grup semantic sau prin perseverarea unui cuvînt din propoziția precedentă. Fenomenul de tragere la țintă fonematică; căutarea cuvîntului prin formulări greșite succesive este frecventă; de ex.: „am mîncat sonbă, șonvă, șorvă, ciorvă, ciorbă". Cuvintele deformate fonetic, pe care afazicul caută să le corecteze nu sînt rare. Fenomenul de anomie apare mai net în probele de denumire, în conversație bolnavul mai „scapă" substantive sau verbe cu conținutul semantic bogat. Tulburările lexice și grafice sînt asociate în mod variabil. De obicei însă bolnavul are aceleași dificultăți în evocarea cuvîntului în scris ca și în vorbire. *Localizarea*—zona Wernicke parțial atinsă.

b) **Afazia amnestică de origine expresivă** se caracterizează printr-o fluență mai redusă, dificultatea de evocare pentru verbe și cuvinte de legătură fiind mai marcată decît în forma precedentă. Bolnavul utilizează mai rar parafazii verbale, foarte rar perifraze, destul de des formulări stereotipe, sau oprire din vorbire. Deformarea fonetică a cuvintelor poate fi prezentă sau nu. Fenomenul de tragere la țintă fonetică este mai rar. Tulburările de lexie asociate sînt rare, cele de grafie mai frecvente. *Localizarea.* De cele mai multe ori temporal anterior, între zona Wernicke și zona Broca, dar cuprinzînd și porțiuni din aceasta.



Scanned with OKEN Scanner

### 4. AFAZIILE ZISE TRANSCORTICALE

Aceste forme sînt numai *tranzitorii* evoluînd rapid spre alte forme. Caracteristica lor comună este *ecolalia*, repetarea celor spuse de examinator.

a) **Afazia transcorticală senzorială** se caracterizează prin ecolalie asociată cu surditate verbală accentuată. Vorbirea spontană este păstrată dar foarte parafazică. Tulburări psihice marcate sînt asociate. *Localizarea* ar fi temporală, dar se discută izolarea centrilor vorbirii de centrii senzoriali. *Evoluția* este rapidă, spontană, spre o afazie fluentă fără jargon sau spre o afazie amnestică de tip receptiv.

b) **Afazia transcorticală motorie** se caracterizează prin conservarea repetării și lexiei cu voce tare în contrast cu o mare tulburare a vorbirii spontane. Percepția verbală—conservată. *Localizarea* ar fi în centrul Broca. *Evoluția* este spre o afazie nefluentă tip Broca sau spre o afazie amnestică de tip expresiv.

### 5. AFAZIILE MIXTE

Foarte multe afazii nu se pot încadra în tipare și trebuie să le definim prin asocierea simptomelor lor și prin intensitatea fiecăruia din ele. De aceea este necesară cuantificarea tulburărilor.

Totuși există o formă de afazie mixtă specifică :

a) **Afazia de conducție**. Această afazie se caracterizează la început printr-o asociere de tulburări receptive destul de grave și de tulburări expresive foarte grave. Ulterior tulburările receptive se remit, cele expresive persistă. Caracteristic e faptul că deși și vorbirea spontană e alterată (anomie, parafazii de toate tipurile), vorbirea repetată este și mai alterată, deseori imposibilă. Cititul cu voce tare, scrisul (dictat sau spontan) și calculul sînt tulburate. *Localizarea* ar fi în porțiunea posterioară a primei temporale cu extensie parietală frecventă. S-ar întrerupe astfel conexia dintre zona senzorială și cea motorie a limbajului. *Evoluția* : după cum am mai spus tulburările receptive inițiale se remit relativ rapid. Cele expresive evoluează spre o afazie cu tulburări de legare a cuvintelor asociate cu anomie.

### 6. FORMELE „PURE" DE AFAZIE

Avem mari dubii asupra existenței acestor forme care ating o singură latură a limbajului. Citățm numai : a) *Anartria* afazică (imposibilitatea de a se exprima verbal) ; b) *Surditatea verbală pură* (fără tulburări expresive) ; c) *Agrafia pură* (frontală sau asociată cu sindromul Gerstmann) ; d) *Alexia pură* (afazică sau agnozică). În practică o examinare foarte amănunțită și repetată va pune în evidență asocierea lor cu alte simptome afazice sau agnozice, permițînd încadrarea într-un sindrom mai complex sau o altă formă de afazie.

## DIAGNOSTICUL DIFERENȚIAL AL AFAZIILOR

a) **Cu psihoze**. În afaziile fluente, mai ales cele fără jargon, logoreea și comportamentul agitat pot produce confuzii cu psihozele, mai ales că se accentuează, uneori pînă la intensitatea psihotică, unele tendințe ale



Scanned with OKEN Scanner

personalității premorbide. În schimb confuzia între jargonul afaziculuí și schizofazii nu se produce niciodată, acestea din urmă avînd un caracter „construit", „voluntar", care le deosebește de caracterul „involuntar" al jargonului afazic.

b) **Cu disartria** : uneori se confundă disartriile arterio-scleroticilor mai mult sau mai puțin pseudo-bulbari cu afaziile expresive ușoare. Diferența e evidentă : disartria atinge articularea, afazia—limbajul însuși. Mai greu este să diferențiem dacă disartria unui fost afazic nefluent este numai o rămășiță a fostei lui afazii sau implică și un început de pseudo-bulbarism. Căutarea semnelor de sindrom pseudobulbar va lămuri cazul.

c) **Pitiatism și simulație**. De obicei apare un *mutism* cu sau fără pseudo-surditate verbală, ușor de diferențiat de o afazie adevărată. În cazuri care au stat în preajma unui afazic problema e mai grea. Prezența unui număr important de substitute, a perifrazelor, a caracterului diferențiat al vorbirii repetate, automate și spontane, parafaziile fonetice conforme regulilor fonetice sînt semne de afazie. O examinare de lungă durată va elimina imitarea conștientă sau nu a afaziei sau va confirma afazia.

### DIFERITE ASPECTE ALE AFAZIEI (după etiologie, vîrstă etc.)

A. **Aspecte etiologice** :

1. *Afaziile de etiologie vasculară* îmbracă formele cele mai variate, dar statistic formele nefluente sînt mai frecvente decît cele fluente. Mai specifice sînt afaziile din cadrul trombozelor de carotidă stîngă care la început sînt masive, apoi evoluează, mai ales la persoane tinere și sub influența tratamentului de recuperare spre forme moderate, fie de tip amnestic, fie cu dificultăți de formare corectă a frazelor.

2. *Afaziile posttraumatice* includ mai frecvent forme fluente predominant receptive, din cauza lezării temporale posterioare, zonă mai expusă leziunii traumatice decît zona Broca. Și în hematoame am observat aceeași predominanță. Evoluția spontană a afaziilor posttraumatice este mai frecvent favorabilă decît a celor vasculare, mai ales la tineri, deși există cazuri grave la care nici după 6 luni nu apar ameliorări suficiente. Atragem atenția asupra unor grave afazii care apar la cîteva ore sau zile după extirparea unui hematom (spontan sau traumatic) prin tromboze secundare arteriale.

3. *Afaziile tumorale* se caracterizează prin progresivitate. Semnul de debut este de obicei anomia, evoluția ulterioară depinzînd de localizare. Trebuie să subliniem că după extirparea unei tumori, afazia poate regresa spontan sau prin tratament, dar că ea urmează evoluția tumorii, agravarea ei fiind un semn precoce de recidivă.

4. *Afaziile din encefalite* au un caracter foarte variabil după gravitatea encefalitei, de la forme tranzitorii la forme grave, definitive.

5. *Afaziile din tromboflebitele cerebrale* (postoperatorii, postpartum, postabortum) au un caracter tranzitoriu, deoarece se produce o compensare a stazei circulatorii corticale.

6. *Afaziile din demențele presenile* sînt asociate cu alte simptome de localizare cerebrală, dar mai ales cu grave tulburări psihice. Ele sînt progresive și incurabile.



Scanned with OKEN Scanner

7. *Abcesele cerebrale și empiemele cerebrale* pot prezenta între simptome și afazie. Evoluția acestor afazii depinde de gradul leziunii cerebrale. În cazul cînd o mare cantitate de țesut cerebral din zonele limbajului a fost lezat, tulburările pot fi grave și persistente. Trombozele secundare, menționate la traumatisme sînt frecvente și în abcese și empieme.

B. **Afaziile copiilor**. Prin afazia copilului înțelegem afazia la un copil care a vorbit înainte de boală.

Forma este de obicei nefluentă cu predominanță expresivă. Totuși afaziile traumatice la copil îmbracă și forma mixtă, cu tulburări receptive marcate. Nu am întîlnit la copii afazie fluentă cu logoree. În majoritatea cazurilor afazia copilului pînă la 8 ani se reface spontan și rapid. Există totuși și excepții. Între 8 și 12 ani evoluția este variabilă, depinzînd probabil de gradul de maturizare al creierului. După 12 ani evoluția este cea de la adult.

Atragem atenția asupra *dislexiei copiilor* (în realitate dislexie și disgrafie). O proporție destul de însemnată de copii, deși cu inteligență normală și condiții sociale favorabile, învață foarte greu să citească și să scrie. Pare să existe la acești copii o tulburare funcțională a centrilor limbajului pentru vorbire și scris. Depistarea lor în timp util și folosirea unor metode adecvate vor corecta destul de repede această tulburare.

C. **Afazia la surdo-muți și nevăzători**. Lezarea centrilor limbajului la surdo-muți se pare că produce dezorganizarea limbajului lor specific (codul digital gestual), ca și a labiolexiei (recepție) și exprimării verbale la cei demutizați.

La nevăzători afazia urmează aceleași reguli ca și la persoanele cu vedere normală, inclusiv tulburări de citire în cadrul metodei specifice.

D. **Afazia la poligloți**. La un poliglot devenit afazic va fi cel mai puțin atinsă și se va reface mai rapid limba cea mai folosită în ultimii 10—20 de ani, indiferent dacă e limba maternă sau nu. Dar pot apărea excepții datorate mai ales unor factori motivaționali, circumstanțiali și de achiziție. Dacă afazicul a folosit două limbi cam la fel de mult, diferențele între ele vor fi minime. Atragem atenția că aceste diferențe între limbi vorbite de afazicul poliglot le-am găsit la examinarea expresiei, dar nu și a recepției verbale, în cazul limbilor cunoscute bine înainte de afazie. Factorul folosirii pare a influența deci cu preponderență expresia verbală și nu recepția verbală. Scrisul urmează regula expresiei verbale. Pentru citit datele sînt insuficiente.

Menționăm că tratamentul cu metode semantico-sintagmatice făcut într-o singură limbă ameliorează performanța și în alte limbi bine cunoscute de afazic înainte de boală.

Interferențele între limbi sînt relativ moderate la afazic și intervin din cauze circumstanțiale și motivaționale.

## TRATAMENTUL DE RECUPERARE A AFAZICILOR

### A. Metode

Tratamentul de recuperare a afazicilor combină metode *psihoterapeutice* cu metode *semantico-sintagmatice* cu reducerea la minimum a metodelor *fonetice*. Prin metode semantico-sintagmatice se înțeleg acele tehnici care



Scanned with OKEN Scanner

tind la legarea cuvîntului corect exprimat sau sintagmei de sens și invers, precum și la conectarea cuvintelor în vederea formării de sintagme corecte și fluente.

Principiile acestor metode sînt : 1) Stimularea puternică, 2) Facilitarea prin diverse tehnici, 3) Creșterea motivației și 4) Fixarea.

### B. TEHNICI

Ne vom mărgini la cîteva exemple.

1. **Stimulare** : a) În afaziile receptive se incită bolnavul prin fraze cu repetiții, asociate cu mimică, gesturi, imagini, să decodeze ce i se spune. Progresiv reducem stimulul pînă ce rămîne strictul necesar din întrebare.

b) În afaziile receptive cu lexie păstrată se asociază cuvîntul cu un text scris.

c) În afaziile expresive alegerea stimulilor e importantă, se pleacă de la cuvinte sau sintagme cu structură simplă, de bază, spre cele mai dificile (vezi începutul capitolului despre afazii).

d) Varietatea mare a stimulilor.

2. **Facilitarea** :

a) repetarea concomitentă, apoi succesivă se aplică numai în cazuri foarte grele ;

b) facilitarea prin prima silabă, prin îngînarea formei cuvîntului ;

c) facilitări semantice prin contrariu sau prin cuvinte foarte legate ;

d) facilitare sintagmatică prin încadrarea unui cuvînt într-o propoziție sau chiar o sintagmă scurtă ;

e) facilitarea prin lexie ;

f) facilitarea conectării cuvintelor în sintagme prin arătarea pe poză a succesiunii lor (metodă temporală) sau prin trasarea prin linii a unor scheme de sintagme pe baza cărora afazicul spune succesiunea (metoda spațială).

Principiul general al tehnicilor de facilitare constă în reducerea progresivă a facilitărilor pe măsură ce afazia se ameliorează.

3. **Creșterea motivației** :

a) alegerea unor cuvinte și sintagme legate de profesia și interesle afazicului ;

b) tehnici psihoterapeutice de susținere a moralului și siguranței afazicului ;

c) conștientizarea deficitului în caz de anozognozia afaziei.

4. **Fixarea :**

a) Scrierea.

b) Reconstituirea cuvintelor din litere izolate.

c) Reconstituirea sintagmelor din cuvinte scrise pe cartonașe izolate.

În afară de acestea se mai folosesc : a) tehnici de diferențiere fonetică cu cuvinte care diferă printr-un singur fonem ; b) tehnici de exersare a gramaticii ; c) tehnici pentru refacerea fluenței ; d) tehnici fonetice și fonologice de tip logopedic (cît mai puțin posibil) ; e) gimnastică buco-linguală (pentru cazurile cu apraxie buco-linguală asociată) ; f) adaptarea la mediu (cumpărături, conversații, plimbări) ; g) exerciții de lexie și grafie.



Scanned with OKEN Scanner

## C. MOMENTUL ÎNCEPERII TRATAMENTULUI

Afaziile vasculare și tumorale (tumori extirpate total fără recidivă) au o tendință de ameliorare spontană de circa 3 luni, cele posttraumatice de circa 6 luni. Ulterior tot ce se redobîndește din limbaj se datorește recuperării nesistematice (bolnavul și familia) sau sistematice (sub conducerea unui recuperator).

În principiu este bine să se înceapă tratamentul sistematic cît mai devreme posibil. În unele cazuri se poate amîna, dar în cele enumerate mai jos *tratamentul precoce e obligatoriu*: a) Afazie nefluentă cu tendință la stereotipie verbală nesemantică.

b) Jargonafazie foarte marcată în cadrul unei afazii fluente.

c) Anozognozia afaziei.

*Recuperarea nesistematică* făcută de familie și afazic dă uneori rezultate bune, dar alteori conduce la fixarea unor forme de expresie eronate, de exemplu stil telegrafic, automatizarea numărării fără posibilitatea indicării directe a unui număr, tendința la repetare în dauna denumirii și altele. De aceea credem că *recuperarea sistematică precoce* condusă de un recuperator competent este necesară.

## D. DURATA TRATAMENTULUI

Este variabilă de la caz la caz, în funcție și de momentul începerii lui. Tulburările receptive cedează mai ușor, cele expresive (inclusiv în cadrul afaziilor fluente) sînt rezistente. Afaziile amnestice se tratează mai ușor cînd sînt luate din timp, decît după 6 luni sau 1 an.

În general tratamentul durează cîteva luni, cu perioade de pauză. Dar am văzut cazuri care s-au remis în cîteva săptămîni și altele la care tratamentul s-a extins pe ani.

De asemenea sîntem pentru tratament intensiv de 1—4 ore zilnic.

## E. REZULTATELE

Sînt în funcție de gravitatea și forma afaziei, de gravitatea bolii care a generat afazia și de o serie de factori individuali și social-familiali, de vîrstă și de adaptarea recuperatorului la caracteristicile cazului.

În principiu un afazic cu care se lucrează intens progresează în medie cu circa 40% din 100% considerat normal. Dar în cazuri individuale progresul variază între 0 și 90%, apropiere de normal. Deci afaziile mijlocii (41—60% din normal), ușoare (61—80%, din normal) și foarte ușoare (peste 81% din performanța normală) au șanse să redevină normali. În cazurile grave (21—40% din performanța normală) și foarte grave (sub 20% din normal) șansele sînt mai reduse, dar nu e imposibil. În orice caz și acești afazici pot fi ameliorați astfel încît să se readapteze la o viață socială și să-și poarte singuri de grijă.

## F. LIMITELE RECUPERĂRII

a) Vîrsta înaintată, fără a fi un impediment absolut, limitează de obicei rezultatele recuperării.



Scanned with OKEN Scanner

b) *Tendința evolutivă* ca în tumori recidivante, encefalopatie evolutivă posttraumatică, ictusuri repetate, împiedică recuperarea.

c) *Boala de bază sau boli asociate* pot împiedica bolnavul să facă efortul de recuperare. Astfel ar fi o boală cardiacă sau crize de hipertensiune arterială. Alteori o hemiplegie totală nu permite realizarea condițiilor tratamentului.

d) *Forma afaziei* : în formele foarte grave un debut tardiv al tratamentului nu poate duce decît la rezultate foarte limitate. Cu un tratament precoce însă, chiar forme grave au putut fi ameliorate, iar în cazuri rare chiar vindecate de afazie.

e) *Lipsa de perseverență* a afaziculuí limitează deseori rezultatele, chiar în cazuri relativ ușoare ; uneori chiar familia îl încurajează în această pasivitate în fața bolii.

Datoria neurologului și neurochirurgului este să cîntărească acești factori și să trimită cazurile cu șanse de ameliorare celor care se ocupă de recuperarea afaziei.

*Terapia la cerebeloși, extrapiramidali, disartrici (fluențe).*

Deși nu sînt tulburări ale limbajului ci ale articulării, expunem aci terapia lor deoarece se aplică și o reeducare specifică.

*Parkinsonienii* se caracterizează prin *palilalie.* Vorbirea lor tinde să devină din ce în ce mai rapidă, dar mai ștearsă, spre sfîrșitul frazelor pierzîndu-se într-un murmur nedeslușit. Ultimul cuvînt are tendința de a fi repetat de cîteva ori. Terapia logopedică se bazează pe vorbire cu ritm impus, dirijat de recuperator, citire cu voce tare, singur sau concomitent cu același text înregistrat pe o bandă de magnetofon. Rezultatele sînt modeste, dar uneori se ameliorează astfel efectele terapiei antiparkinsoniene.

*Cerebeloșii* se caracterizează printr-o vorbire rară, deslînată, fără intonație sau cu intonații false, cu tendință la sacadare și pauze inadecvate. În unele cazuri, de pildă extirparea unor tumori benigne sau accidente vasculare cerebrale cu sechele cerebeloase, este necesară și o reeducare a vorbirii. Se folosește vorbirea cu ritm impus, dirijat de recuperator cu mîna, se corectează accentele, bolnavul învață să-și dirijeze ritmul cu mîna etc. Progresele sînt lente, dar uneori remarcabile.

*Disartriile pseudobulbarilor* sînt foarte rebele la tratament. Terapia logopedică se bazează tot pe refacerea ritmului vorbirii, în plus fiind necesare exerciții de vocalizare pentru a mări sonoritatea exprimării. Cu excepția unor cazuri ușoare rezultatele sînt modeste.

## BIBLIOGRAFIE


Alajouanine, Th. — L'Aphasie et le langage pathologique, Masson et Cie, Paris, 1968.

Bay, E. — Agnosie und Funktionswandel, Monogr. Gesamtgeb. Neurol. Psych., Springer-Verlag, Berlin, 1960.

Bein, E. S. — Afazia i puti i preodolenie, Medghiz, Moscova, 1965.

Berry, M. F., Eisenson, J. — Speech Disorders, Londra, 1964.

Botez, M.. Sen, A., Dobrotă, I. — Elemente de neuropsihologie, Edit. Acad. R. S. R., București, 1971.

De Renzi, E., Vignolo, L. A. — The Token Test, *Brain*, 1962, 85, 665.

De Reuck, A. V., O'Connor, M. (edit.) — Disorders of Language, Londra, 1964.

Goldstein, K. — Language and Language Disturbances, New York, 1948.




Scanned with OKEN Scanner

GOODGLASS, H., KAPLAN, E. — The Assessment of Aphasia and Related Disorders, W. B. Saunders, Philadelphia, 1972.
HEAD, H. — Aphasia and Kindred Disorders of Speech, Cambridge, 1926.
HECAEN, H., ANGELERGUES, R. — Pathologie du langage, Masson et Cie, Paris, 1965.
JAKOBSON, R., HALLE M. — Grundlagen der Sprache, Springer-Verlag, Berlin, 1960.
KREINDLER A., FRADIS A. — Afazia, Edit. Acad. R. S. R., Bucureşti, 1970.
LURIA A. R. — Traumaticeskaia Afaziia, Medghiz, Moscova, 1947.
LURIA A. R. — Vîşie korkovîie funkţii celoveka i ih parusenia pri lokalnîh polarajeniiah, Medghiz, Moscova, 1969; trad. în lb. germană, Berlin, 1970.
MCRIOCH D., WEINSTEIN E. — Disorders of Communication, Williams and Wilkins Comp., Baltimore, 1964.
OSGOOD M. F., MIRON S. M. — Approaches to The Study of Aphasia, Urbana, 1963.
SARNO-TAYLOR M. (edit) — Aphasia. Selected Readings, University Press, New York, 1974.
TISSOT R. — Neuropsychopathologie de l'aphasie, Masson et Cie, Paris, 1966.
WEISEMBURG T., MCBRIDE K. E. — Aphasia, New, York, 1935.
*** — XXIV Reunion Neurol. Intern. Paris, 1960, Les Apraxies. În: *Rev. neurol.*, 1960, 102, 541—722.
CRITCHLEY M. — The Parietal Lobes, Londra, 1955.

Scanned with OKEN Scanner

# XIII

# TULBURĂRI VEGETATIVE ŞI TROFICE ÎN LEZIUNILE SISTEMULUI NERVOS

C. ARSENI şi AL. I. CONSTANTINESCU

În leziunile sistemului nervos apar atît tulburări somatice cît și tulburări vegetative. Dar în timp ce tulburările somatice au fost bine studiate, tulburările vegetative au fost mai rar și mai incomplet cercetate deși și ele au fost de mult observate chiar în leziuni ale sistemului nervos central. Amplificarea și multiplicarea cunoștințelor asupra anatomo-fiziologiei și fiziopatologiei sistemului nervos în general au dus implicit și la completarea datelor asupra funcțiilor vegetative normale și perturbate. La obținerea acestor date au coroborat experimente de laborator (ablații și stimulări) și studii clinice efectuate asupra unui număr tot mai mare de cazuri. Rezultatele studiilor asupra tulburărilor viscero-vegetative și trofice apărute în cursul evoluției unor boli ale sistemului nervos sînt materializate în numeroase lucrări de specialitate, unele cu caracter monografic (Tönnis și Bischof, 1961 ; Arseni și Botez, 1971) care au adus un important aport la cunoașterea acestor tulburări și au stimulat noi cercetări și observații. Înainte de a trece la expunerea diverselor tulburări vegetative apărute ca urmare a leziunilor produse în sistemul nervos considerăm că este necesar să reamintim cîteva aspecte neurofiziologice generale. Sistemul nervos vegetativ are o parte centrală (intranevraxială) și alta periferică (extranevraxială). Are căi aferente care transmit informațiile de la nivelul viscerelor în tot lungul nevraxului și căi eferente care transmit impulsiuni de la porțiunile superioare ale sistemului nervos central pînă la efectorii viscerali. Sistemul vegetativ periferic este reprezentat de lanțul simpatic toraco-lombar și de parasimpaticul cranio-sacrat. Sistemul vegetativ central este reprezentat de măduva spinării, trunchiul cerebral (inclusiv formația reticulată), hipotalamus, scoarța cerebrală. Căile aferente principale sînt splanhnicul si vagul (fig. 132), impulsurile transmise prin trunchiul splanhnicului ajung la scoarța cerebrală trecînd prin măduvă, trunchi cerebral și talamus prin intermediul unei căi aferente specifice care, din punct de vedere anatomic, este superpozabilă căii aferente somatice. După Amassian (1952) căile somatică și splanhnică cuprind fasciculul spino-talamic, cordoanele



Scanned with OKEN Scanner

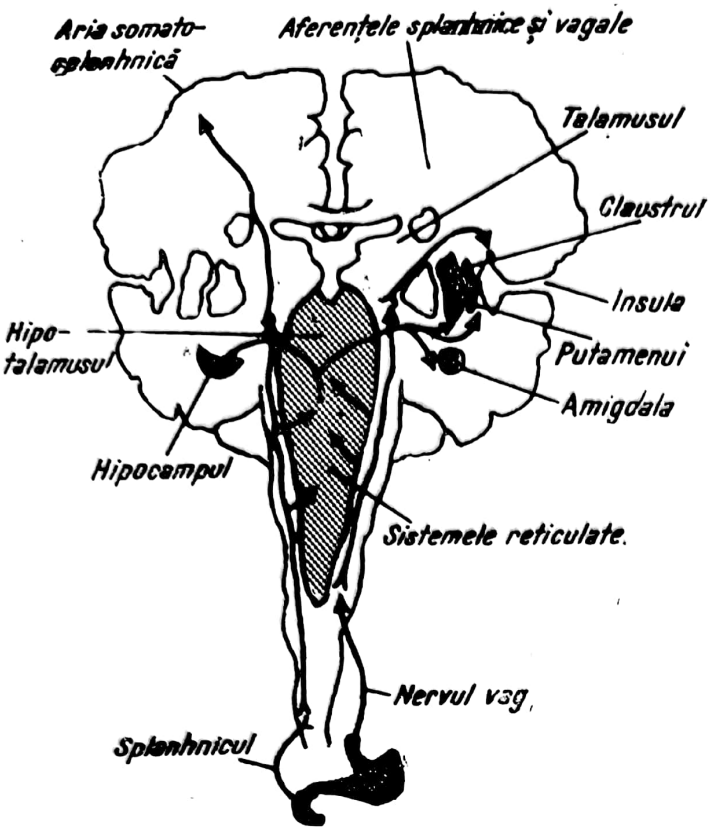


*Fig. 132.* — Căile centrale activate de impulsurile aferente transmise prin nervii splanhnic și vag împreună cu colateralele, care, urcînd prin sistemele psihosenzoriale în trunchiul cerebral, ajung apoi în hipocamp, amigdală, putamen și claustru (după *Hernandez-Peon*, 1963).

medulare posterioare, lemniscul median și nucleul ventro-postero-lateral al talamusului. De aici, axonii ajung la scoarța senzitivo-motorie. Calea aferentă specifică emite colaterale pe tot parcursul ei de la nivelul bulbului pînă în regiunea ventro-medială a talamusului (formația reticulată). Impulsurile transmise prin nervul vag ajung în nucleul ventro-postero-medial al talamusului și în formația reticulată pe toată întinderea ei. Aria corticală de proiecție a nervului vag cuprinde în special insula Reil; atît impulsurile vagale cît și cele splanhnice, după ce trec prin substanța reticulată, sînt legate prin conexiuni ascendente cu sistemul limbic, în special cu amigdala și cu hipocampul.

Referindu-ne la căile eferente menționăm că distribuția filetelor simpatice și parasimpatice este variabilă de la un organ la altul. Simpaticul se distribuie difuz la toate țesuturile și organele controlînd exclusiv sistemul vascular periferic și glandele sudoripare cît și predominant splina și rinichiul. Parasimpaticul în schimb, controlează teritorii mai limitate ca organele efectoare de la nivelul capului, toracelui, abdomenului și pelvisului (vezi și Hăulică, 1975). În sistemul nervos vegetativ există în linii mari 2 feluri de mecanisme: segmentare și suprasegmentare (Hernandez-Peon, 1963). Mecanismele segmentare se găsesc situate în cea mai mare parte la nivelul măduvei; ele sînt formate dintr-un neuron aferent, un neuron intercalat și un neuron eferent preganglionar care face sinapsa cu neuronul postganglionar; există o serie de sinapse ganglionare în lungul lanțului simpatic.

În ceea ce privește integrarea la nivel spinal arcurile reflexe formate de primul neuron (care transmite impulsuri aferente atît de la nivelul receptorilor cutanați cît și de la receptorii viscerali și din seroase) și de neuronii intercalari, activează neuronii preganglionari simpatici sau neuronii



Scanned with OKEN Scanner

motori somatici care inervează mușchii scheletici ; aceste arcuri reflexe sînt supuse controlului unor influențe supraspinale de la nivelurile superioare ale sistemului nervos central. Secțiunea măduvei produce o creștere a amplitudinii reflexelor spinale somatice corespunzătoare și un efect opus asupra reflexelor vegetative și viscerale. În afară de influențele descendente menționate care acționează asupra neuronilor intercalari și asupra neuronilor căii finale, există și o importantă influență tonică descendentă inhibitorie, originară din trunchiul cerebral, care poate inhiba impulsurile aferente originare din primul neuron, la nivelul sinapsei dintre primul și al doilea neuron (Hernandez-Peon, 1963). Existența acestei influențe inhibitorii explică de ce numeroasele impulsuri originare în receptori produc o activare reflexă a neuronilor aferenți care formează calea finală comună. La nivelul măduvei un rol important în integrarea reacțiilor vegetative revine grupelor celulare situate în pars intermedia (tractus intermediolateralis). Aceste grupe celulare sînt legate între ele prin conexiuni verticale și orizontale, fapt care explică difuziunea unor reacții vegetative cum ar fi de exemplu reacțiile vasomotorii. De asemenea se admite în general că există în măduvă o somatotopie vegetativă adiacentă tractului piramidal destul de extinsă în sens antero-lateral.

La nivel bulbar există o serie de grupări neuronale diferite, toate corelate funcțional, care participă la integrarea reflexă a unor procese vegetative fundamentale. Printre acestea sînt reflexul de vomă, integrarea reflexă cardio-vasculară și integrarea reflexă respiratorie. În ceea ce privește reflexul de vomă care reprezintă o formă de integrare viscero-somatică digestivă, la nivelul nucleului fasciculului solitar și a nucleilor vagali motori există o arie („centrul vomei") care este sensibilă atît la impulsurile sosite din viscere și seroase, cît și la unele substanțe chimice. O altă formă de integrare reflexă bulbară este cea cardio-vasculară la nivelul bulbului existînd atît centrii presor și depresor cît și centrii cardio-acceleratori. Impulsurile originare din receptorii carotidieni și aortici activează neuronii vagali cardio-moderatori și inhibă neuronii reticulari cardio- și vasomotori prin intermediul neuronilor inhibitori. Se înțelege că o creștere a presiunii arteriale va determina o diminuare a impulsurilor eferente în nervii simpatici care mențin tonusul vasomotor. În corpusculii carotidieni și aortici există în special chimio-receptori. Principala modificare de natură chimică la care sînt sensibili acești chimio-receptori constă în diminuarea concentrației oxigenului din sînge care activînd chimio-receptorii, excită neuronii reticulari cardio- și vasomotori. În mod reflex se produce o hiperactivitate a neuronilor preganglionari vasoconstrictori și cardio-acceleratori care la rîndul lor influențează cordul și vasele mari. Centrul presor este localizat în formația reticulată bulbară laterală în timp ce formația reticulată medială exercită o influență depresorie. Ambele arii constituie o unitate cu influență tonică. Integritatea porțiunii bulbare este necesară, pentru reflexele presorii deoarece transsecțiunea spinală produce o creștere considerabilă a amplitudinii reflexelor presorii secundare unei stimulări nociceptive. În ceea ce privește integrarea reflexă respiratorie, neuronii respiratori sînt situați la diversele niveluri ale formației reticulate bulbare. Impulsurile aferente se transmit prin vag și trigemen, cele transmise prin trigemen fiind în special inhibitorii. Neuronii respiratori bulbari activează motoneuronii respiratori din măduva spinării ; acești neuroni sînt supuși contro-



Scanned with OKEN Scanner

lului etajelor superioare ale nevraxului și anume de la nivelul protuberanței (în porțiunea ei inferioară se găsesc neuroni cu acțiune facilitatorie și cu acțiune inhibitorie) și mezencefalului.

La nivelul hipotalamusului și a sistemului limbic în general integrarea este foarte importantă. În mare vorbind hipotalamusul antero-median

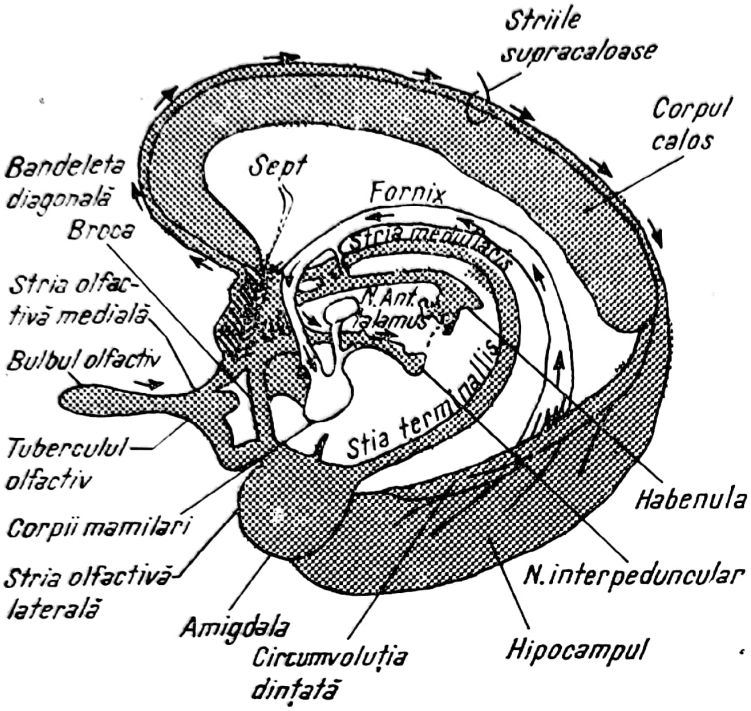


*Fig. 133.* — Circuitele limbice, incluzînd circuitul Papez (după *Hernandez-Peon*, 1963).

este trofotrop și are o predominanță vegetativă parasimpatică (bradicardie, hipotensiune, creșterea motilității gastro-intestinale, mioză), iar hipotalamusul postero-lateral este ergotrop și are o predominanță vegetativă simpatică (tahicardie, hipertensiune, midriază, hiperglicemie). Sistemul limbic (descris de Papez încă din 1937) este format în profunzimea lobului temporal din hipocamp de la care pleacă fibre eferente prin fornix la sept și de aici la corpii mamilari de unde se formează fasciculul mamilo-talamic care conectează corpii mamilari cu nucleul anterior al talamusului. Acest nucleu are conexiuni cu aria 24 din gyrus cinguli care la rîndul ei are legături cu hipocampul ceea ce face ca astfel să se închidă circuitul (fig. 133).

Descris inițial ca substrat al mecanismelor afectivității, datele mai recente demonstrează că circuitul lui Papez este implicat în neurofiziologia memoriei (în special a celei recente) și în procesele psihice complexe (Hernandez-Peon, 1963). În sistemul limbic este inclusă și amigdala care trimite o componentă importantă la stria terminalis și de aici la hipotalamus; de asemenea se mai includ în sistemul limbic stria medularis și fasciculul median al creierului anterior.

După *Nauta* (1946, 1958) conexiunile sistemului limbic se împart în trei grupe de căi: primare, secundare, terțiare. Căile limbice primare își au originea în hipocamp și în amigdală. De la hipocamp, prin intermediul fornixului, se stabilesc conexiuni cu septul, regiunea preoptică,



Scanned with OKEN Scanner

talamusul, hipotalamusul și corpii mamilari; prin intermediul fornixului, a striei terminale și a fasciculului de asociație longitudinal se stabilesc conexiuni cu substanța cenușie periapeductală. Amigdala are conexiuni cu septumul, cu regiunea preoptică și cu hipotalamusul (fig. 134).

Căile limbice secundare sînt originare din septum și din regiunea preoptică laterală. Prin intermediul fasciculului median al creierului anterior se stabilesc conexiuni cu hipotalamusul lateral, aria tegmentală ventrală Tsai (regiunea preoptică laterală, hipotalamusul median și nucleul central tegmental superior).

Căile limbice terțiare au ca origine hipotalamusul lateral, corpii mamilari și habenula. Toate aceste formațiuni stabilesc conexiuni cu formația reticulată mezencefalică, precum urmează: hipotalamusul lateral prin fasciculul median al creierului anterior, corpii mamilari prin fasciculul mamilo-tegmental, iar habenula prin intermediul fasciculului retroflex stabilește conexiuni cu nucleul interpeduncular și de aici cu formația reticulată mezencefalică. Punctul terminal cu care se stabilesc conexiunile descendente ale sistemului limbic este formația reticulată mezencefalică. Prin sistemul reticulat sosesc, pe de altă parte, o serie de impulsuri ascendente. Acest sistem de căi descendente și ascendente alcătuiește circuitul limbico-mezencefalic.

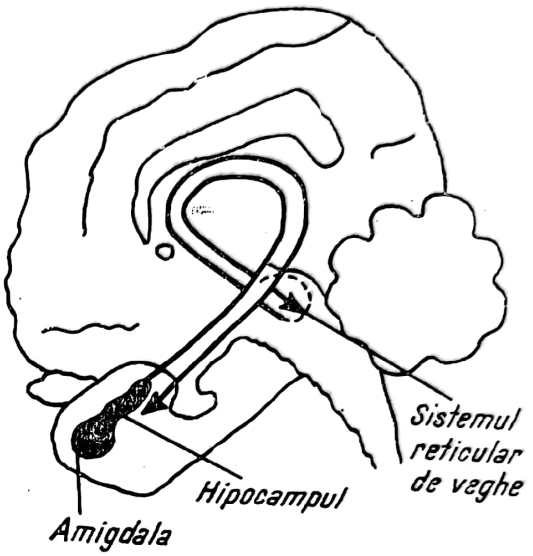


*Fig. 134.* — Circuitul limbico-mezencefalic Nauta.

În integrarea corticală un rol deosebit îl au ariile cu funcții vegetative ca suprafața orbitară a lobului frontal, aria 8, cortexul senzitivo-motor, regiunea parieto-occipitală, prima circumvoluție temporală, girusul cingular și girusul supracalos. Scoarța orbitară frontală este legată cu grupurile celulare ale hipotalamusului anterior.

După Hermann și Cier (1970) centrii vegetativi de integrare sînt localizați în formația reticulată, hipotalamus, talamus și scoarța cerebrală. Integrarea ar fi realizată printr-un mecanism integrativ propriu-zis, prin integrarea somato-vegetativă și prin interrelații neuro-endocrine.

Funcțiile vegetative sînt clasificate schematic în: „inconștiente" (funcțiile cardio-vasculară, respiratorie, digestivă, secretorie, pilo-motorie, pupilară, vezicală, termoreglarea) și „conștiente" (foamea, setea, funcțiile de evacuare). Unele din funcțiile vegetative „inconștiente" devin însă în condiții patologice „conștiente" (de exemplu termoreglarea), ceea ce face clasificarea mai sus menționată relativă. Expunînd materialul referitor la tulburările viscero-vegetative și trofice apărute în cursul evoluției unor leziuni nervoase, vom căuta să prezentăm alături de datele patologice și alte elemente anatomo-funcționale cît și experimentale necesare înțelegerii aspectelor clinice menționate.



Scanned with OKEN Scanner

Experimentele efectuate sau menționate de numeroși cercetători (Kabat și colab., 1935; Bîkov, 1949; Fulton, 1949; Penfield și Rasmussen, 1950; Kaada, 1951; Weinstein și colab., 1964; Șerbakov, 1964, 1965; Langfitt și colab., 1965; Hekmatpanah, 1970) pentru a dovedi controlul nervos asupra aparatului cardio-vascular au fost sintetizate și de Preiss (1965) care întocmește următoarea schemă în care sînt cuprinși:

1. Un impuls aferent constînd din organele senzoriale terminale (presoreceptori, chemoreceptori) ca și aferențele mai puțin specifice de la nivelul pielii și viscerelor.

2. O regiune integrativă primară pentru reflexele cardiace și vasculare care constituie centrul vasomotor al bulbului; această regiune putînd fi împărțită într-o porțiune vasoconstrictorie-cardioacceleratorie (VC-CAC) și o alta vasodepresorie-cardioinhibitorie (VD-CIC).

3. Nivelurile suprabulbare (hipotalamus, cortex) care nu sînt recunoscute ca zonele integrative cele mai importante pentru homeostazie, tensiune arterială și pentru reflexele cardio-vasculare, dar care au o influență importantă asupra circulației în numeroase împrejurări. Ele sînt corelate cu periferia printr-un sistem de eferențe în cadrul sistemului interneuronal central (vezi și fig. 135).

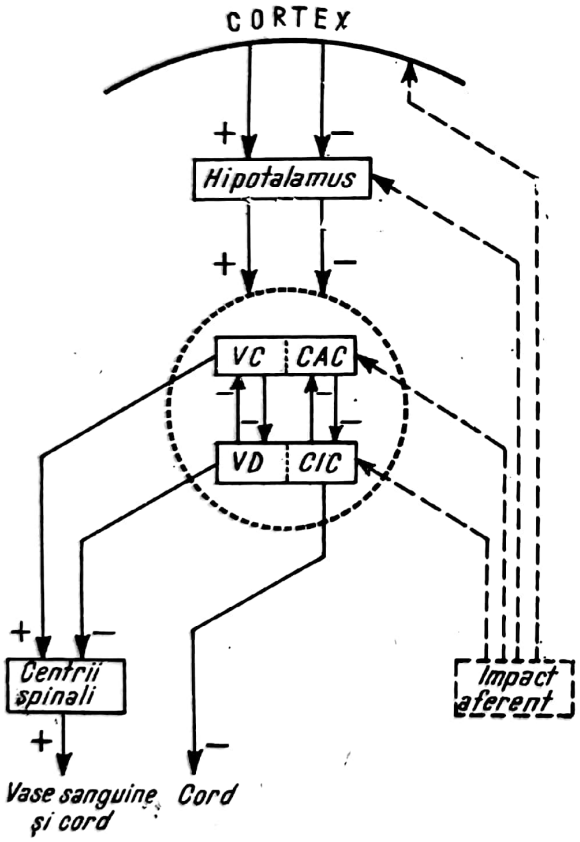


*Fig. 135.* — Controlul nervos al aparatului cardio-vascular.
*VC-CAC* — regiunea vasoconstrictoare-cardioacceleratoare din bulb; *VD-CIC* — regiunea vasodepresoare-cardioinhibitoare din bulb (după *Preiss*, 1965).

4. Centrii segmentari din măduvă, funcția integrativă a acestora în domeniul reflexelor vasculare fiind cunoscută încă de la cercetările devenite clasice ale lui Sherrington (1906).

Simptome denotînd o cointeresare a aparatului cardio-vascular au fost descrise în numeroase afecțiuni (vasculare, inflamatorii, traumatice, tumorale etc.) ale diverselor segmente ale sistemului nervos (măduvă, trunchi cerebral, emisfere cerebrale etc.). Aceste simptome sînt reprezentate de tulburări de ritm cardiac, tensiune arterială, vasomotricitate, modificări electrocardiografice etc.).

Tulburări de ritm cardiac au fost menționate sub formă de tahicardie (mai frecvent paroxistică), bradicardie sau aritmie în encefalite (Bernuth și Steinen, 1930, citați de Arseni și Botez, 1971), boli vasculare cerebrale (Korth, 1938, citat de Arseni și Botez, 1971; Greenhoot și Reichenbach, 1969; Matakas și colab., 1971 ș. a.), în traumatisme cranio-cerebrale (Nadas și colab., 1951, citați de Arseni și Botez, 1971; Tönnis și Bischof,



Scanned with OKEN Scanner

1961 ; Arseni și Oprescu, 1972 ; Arseni, Constantinescu și Gonțea, 1976 ș. a.), traumatisme vertebro-medulare (mai ales bradicardie în perioade de șoc medular după — Arseni, Constantinovici și Panoza, 1971), hipertensiune intracraniană (Meyer și Winter, 1970 ; Arseni și Constantinescu, 1972 ; Zülch și colab., 1974), tumori cerebrale (Aschenbrenner și Bodechtel, 1938, citați de Arseni și Botez, 1971 ; Tönnis și Bischof, 1961 ; Arseni și Botez, 1971 ș a.), epilepsie (Walsh și colab., 1972), după pneumoencefalografii (Bick și Epstein, 1943) ; Weinberg și colab., 1950, toți citați de Arseni și Botez, 1971. Bradicardia considerată mult timp semn important în hipertensiunea intracraniană nu mai are astăzi aceeași valoare diagnostică. În traumatismele grave pulsul este puțin evocator pentru profunzimea comei (Arseni, Constantinescu și Gonțea, 1976).

Modificări ale tensiunii arteriale permanente sau paroxistice, cel mai des hipertensiune, au fost menționate în afecțiuni vasculare cerebrale (Tönnis și Bischof, 1961 ; Greenhoot și Reichenbach, 1969 ; Arseni și Botez, 1971), în traumatisme cranio-cerebrale (Arseni și Botez, 1971 ; Arseni și Oprescu, 1972 ; Arseni, Constantinescu și Gonțea, 1976) ; în traumatisme vertebro-medulare (Arseni, Constantinovici și Panoza, 1971 ș. a.), în hipertensiunea intracraniană indiferent de etiologie (Castaigne, 1955, Arseni și Constantinescu, 1972), în tumori cerebrale Arseni și colab., 1957 ; Tönnis și Bischof, 1961) ; după intervenții operatorii pe cerebel (Kreindler și colab., 1958, citați de Arseni și Botez, 1971 ; (Arseni și Samitca, 1959), sau creier (Arseni și Botez, 1971 ș. a.) ca și pe măduva spinării. Arseni și colab. (1957) au împărțit observațiile privind hipertensiunea arterială din procesele expansive intracraniene în 2 mari categorii și anume :

1. Tumori intracraniene coexistînd cu hipertensiunea arterială ;
2. Tumori intracraniene determinînd o hipertensiune arterială, în acest grup incluzîndu-se :

a) crize paroxistice de hipertensiune arterială ;
b) hipertensiune arterială permanentă.

Pe o statistică cuprinzînd 4 823 cazuri de tumori cerebrale operate în Clinica de Neurochirurgie, Arseni și Botez (1971) au constatat o hipertensiune arterială simptomatică la 83 bolnavi (1,72% din cazuri). În ce privește localizarea leziunii tumorale acești autori au observat o predominanță netă în ariile cu funcții vegetative : frontale, orbitare și temporale, în cadrul ultimelor existînd o predominanță a localizărilor în profunzimea lobului temporal interesînd rinencefalul. În traumatismele cranio-cerebrale grave tensiunea arterială poate varia în raport cu stadiile comei. Creșterea precoce a tensiunii arteriale s-ar datora după Brihaye (1973) suferinței trunchiului cerebral sau creșterii presiunii intracraniene, o creștere bruscă a tensiunii arteriale fiind un semn de complicație hemoragică intracraniană. Arseni și Botez (1971) au menționat și cazuri neurochirurgicale cu hipotensiune arterială, în caz de leziuni de girus cinguli, în leziuni frontale profunde, după cordotomie spino-talamică bulbară cît și un caz de hipotensiune arterială progresivă după repetate traumatisme cranio-cerebrale ; de asemenea au întîlnit hipotensiune arterială în epilepsie de aria 13 și în tumori bulbare. În leziuni traumatice vertebro-medulare, mai ales în perioade de șoc medular se poate întîlni hipotensiune arterială.

Tulburări de vasomotricitate au fost menționate în leziuni ale sistemului nervos de către numeroși cercetători (Marinescu, 1898 ; Parhon



Scanned with OKEN Scanner

și Goldstein, 1899; Athanasiu și Marinescu, 1914; Berger și Fischer, citați de Poilici, 1959; Vasilescu și Cuclelis, 1964; Arseni și Botez, 1971 ș. a.). În hipertensiunea intracraniană se menționează brusca eritroză facială coincizînd cu exacerbarea cefaleei și greșturilor (Castaigne, 1955; Arseni și Constantinescu, 1972). Poilici (1959) analizînd reactivitatea vasculară în bolile sistemului nervos constată că la bolnavii cu epilepsie majoră aceasta este tulburată grav, de asemenea în leziunile vasculare cerebrale ca și în tumorile cerebrale, mai ales în cele supratentoriale. După Vasilescu și Cuclelis (1964) membrele paralizate sau paretice printr-o leziune emisferică cerebrală prezintă tulburări vasomotorii care diferă, după cum deficitul motor este flasc sau spastic. Acești autori cercetînd datele din literatură care se referă la această problemă conchid că:

— în hemiplegia flască există o ușoară paralizie vaso-motorie care se traduce prin hipertermie locală, creșterea indicelui oscilometric, exagerarea dungii vasomotorii;

— în hemiplegia spastică există o participare vasomotorie care se traduce prin hipotermie locală, tendință la vasoconstricție, reducerea indicelui oscilometric, atenuarea dungii vasomotorii. Vasilescu și Cuclelis (1964) menționează de asemenea că în leziunile diencefalice tulburările vasomotorii sînt mai importante. Acești autori menționează tulburări vasomotorii în cazul leziunilor nervoase aflate și la alte niveluri. Astfel citînd după Vasilescu și Cuclelis (1964) menționăm că tulburările vasomotorii sînt mai frecvente și intense în cazul unui nerv mixt bogat în fibre vegetative (median, cubital, sciatic popliteu intern), decît în cazul unui nerv sărac în fibre vegetative (radial, sciatic, popliteu extern). În cazul polinevritelor tonusul vasoconstrictor scade proporțional cu intensitatea semnelor clinice neurologice. Leziunile medulare se însoțesc de tulburări vasomotorii mai ales atunci cînd sînt localizate în segmentele $C_8$-$L_2$. Vasilescu a observat cazuri cu evoluție gravă în special în localizările lezionale $T_4$- $T_8$, la aceștia apărînd un colaps periferic rapid mortal probabil prin inhibiția activității glandelor suprarenale prin intermediul nervilor splanhnici (Vasilescu și Cuclelis, 1964).

Paralizia vasomotorie sub nivelul leziunii în cazul traumatismelor vertebro-medulare modifică profund tonusul și reactivitatea patului arterial și este urmată de scurtcircuitarea arterio-venoasă prin deschiderea canalelor Sucquet-Hoyer (Arseni, Constantinovici și Panoza, 1971).

Modificări electrocardiografice, expresie a tulburărilor bioelectrice miocardice ce acompaniază leziuni ale sistemului nervos, au fost de mult menționate și sînt tot mai des citate. Astfel au fost descrise modificări electrocardiografice în boli cerebro-vasculare (Burch și colab., 1954; Smith și Tomlinson, 1954; Effert și colab., 1961; Cunescu, 1967; Hunt și colab., 1969; Arseni și Botez, 1971; Umali, 1971, Matakas și colab., 1971; Bental și Pillar, 1972; Paciaroni și Raspa, 1972; Eisalo și colab., 1972; Fujishima și colab., 1973; Hanson și Larson, 1974; Heinrich și Müller, 1974 ș. a.), ca și în tumori cerebrale (Cunescu, 1967; Geidel și colab., 1971; Arseni și Botez, 1971; Heinrich și Müller, 1974 ș. a.) în hipertensiunea intracraniană (Heinrich și Müller, 1974), în traumatisme cranio-cerebrale (Arseni și Oprescu, 1972), în traumatisme vertebro-medulare (Arseni, Constantinovici și Panoza, 1971), în cursul intervențiilor neurochirurgicale (Cunescu, 1967), în perioada intercritică a unor epileptici (Cunescu, 1967), după insuflații suboccipitale (Cunescu, 1967). După Cunescu (1967) care face și



Scanned with OKEN Scanner

o trecere în revistă a datelor bibliografice ce se referă la modificările electrocardiografice, zonele a căror stimulare sau lezare modifică aspectul bioelectric miocardic sînt următoarele :

— leziuni ale regiunii bulbare au ca urmare tulburări de conducere atrio-ventriculare, uneori și o denivelare a segmentului ST cu negativarea undei T ;

— în ce privește regiunea mezencefalică, aceasta ar produce, în caz că este lezată, în special extrasistole ventriculare, uneori bigeminate ;

— leziunile hipotalamice au ca urmare tulburări de ritm și de morfologie, în funcție de localizarea stimulului ;

— leziunile rinencefalice produc în special tulburări de ritm și modificări morfologice nespecifice ;

— leziuni sau stimulări în regiunea poligonului Willis au ca urmare în special tulburări morfologice ale segmentului de repolarizare, în special negativarea undei T ;

— regiunile corticale care pot produce modificări de ritm și mai rar de morfologie sînt : zona orbito-insulară, sistemul temporo-cingular și cortexul senzitivo-motor.

În cazul tumorilor, Cunescu (1967) consideră că procentul cel mai mare de tulburări electrocardiografice îl dau tumorile de fosă posterioară și apoi cele frontale, modificările cele mai caracteristice fiind blocurile incomplete de ramură dreaptă și apariția frecventă a undei U.

Hunt și colab. (1969) au găsit modificări electrocardiografice la 48% din cazurile cu leziuni intracraniene studiate. La 24% din bolnavii studiați acești autori au găsit și modificări enzimatice specifice leziunilor miocardice. Aceste modificări enzimatice însoțind modificările electrocardiografice apărute după leziuni cerebrale le-au găsit și Eisalo și colab. (1972). Arseni și Botez (1971) au studiat electrocardiografic 230 de bolnavi cu procese expansive intracraniene cu diferite localizări și etiologii constatînd modificări ale segmentului ST (concav) cu T difazic sau T negativ la 16 bolnavi. Modificări ale undei P ca și prezența undei U și tulburări de conducere atrioventriculară sau tulburări de ritm (extrasistole) le-au observat la alți bolnavi dar aceste modificări electrocardiografice nu au putut fi puse în legătură cu o anumită localizare, ele apărînd la bolnavi cu stare generală alterată (sîngerări masive) sau cu modificări grave ale electroliților. S-a constatat că modificările segmentului ST sînt specifice pentru bolnavii cu leziuni orbitorinencefalice, apar precoce și fără legătură semnificativă cu hipertensiunea arterială și apar la bolnavi fără tulburări electrolitice, evoluția tulburărilor electrocardiografice evoluînd paralel cu evoluția clinică neurologică putîndu-se agrava sau remite (fig. 136). Modificări ale segmentului ST au observat Arseni și Botez (1971) și la bolnavi cu hemoragii subarahnoidiene de origine anevrismală. De altfel, Heinrich și Müller (1974) cercetînd 100 de bolnavi cu diverse afecțiuni intracraniene au constatat că modificările miocardice au apărut cel mai frecvent la bolnavii cu hemoragii subarahnoidiene (68%) și cel mai rar la cei cu tumori cerebrale (12%).

Bental și Pilar (1972) găsesc modificări electrocardiografice la 53% din cei cu accidente vasculare cerebrale, iar Paciaroni și Raspa la 54,3% din hemiplegicii postictali. Fujishima și colab. (1973) constată modificări ale complexului QRS la 68% din bolnavii cu afecțiuni cerebro-vasculare,



Scanned with OKEN Scanner

procente importante, ce trebuie luate în considerație inclusiv în aprecierea indicațiilor tratamentului postictal. Hanson și Larson (1974) constată modificări ale undelor U sau T la 14% din cei cu accidente vasculare cerebrale de tip trombotic și mărirea intervalului S —T la 5 —6% din cazuri.

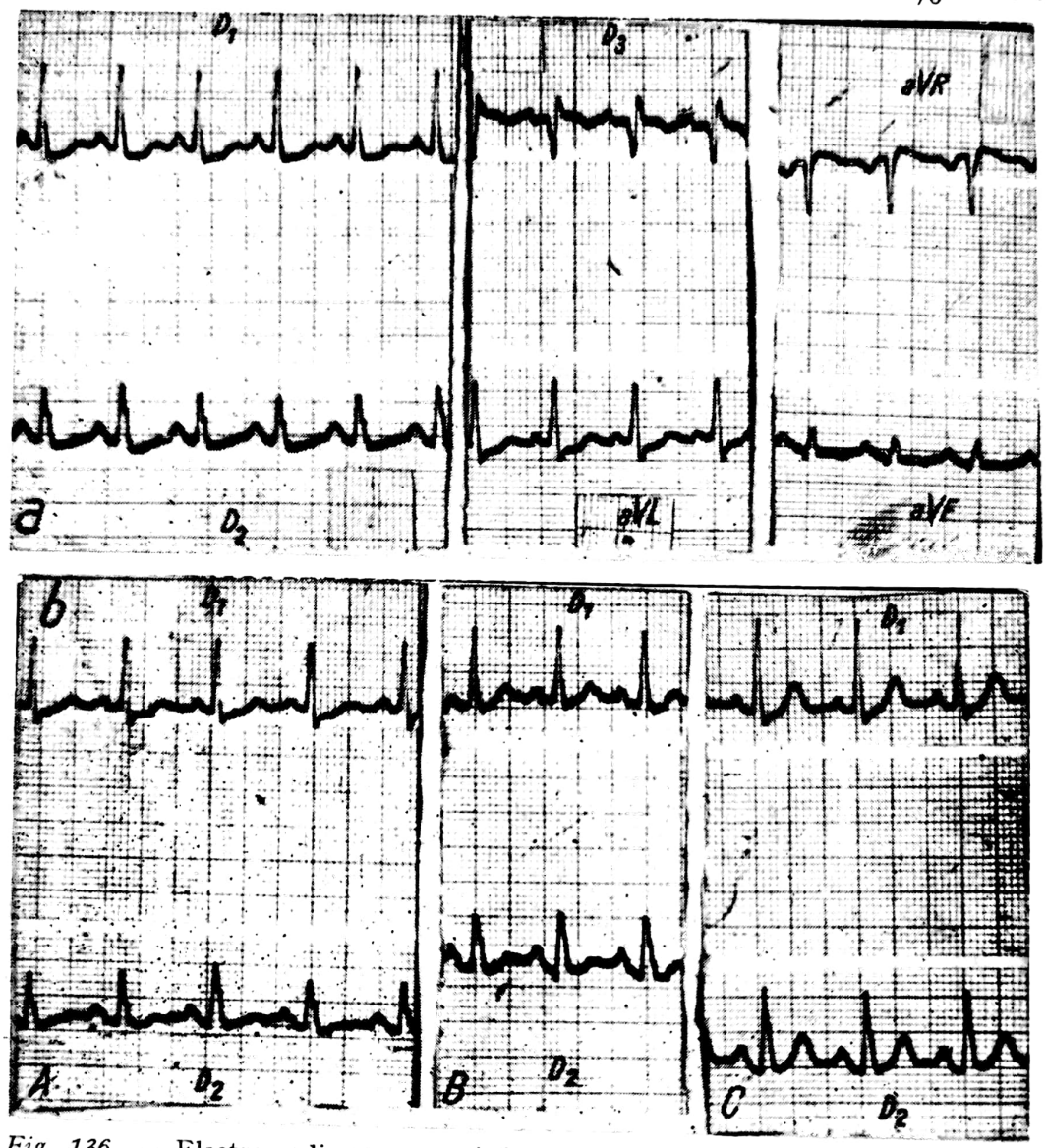


*Fig. 136.* — Electrocardiograma unei bolnave cu meningiom olfactiv drept : la 4 zile de la operație apare *ST* subdenivelat, concav pe toate derivațiile, cu *T* difazic *(a)*, iar la 6 zile de la operație se constată *ST* subdenivelat și *T* difazic, mai evident în $D_1$, și discrete tulburări de conducere intraventriculară cu complex RS croșetat în cîteva derivații *(b)*.

Modificări electrocardiografice au fost descrise de Arseni, Constantinovici și Panoza (1971) și în traumatismele vertebro-medulare sub forma alterării undei T și depresiunea intervalului ST.

## APARATUL RESPIRATOR

Primele cercetări menite a dovedi controlul nervos al respirației au fost făcute încă din 1847 de către Longet (citat de Tönnis și Bischof, 1961). Cercetări ulterioare au confirmat acest control aducînd amănunte asupra

corelației anatomo-funcționale sistem nervos-respirație. Printre aceste cercetări figurează și cele ale lui Bailey și Bremer (1938), Bailey și Sweet (1940), Kaada (1951 și 1952), Penfield și Jasper (1954), Turner (1954), Hugelin și Cohen (1963), Schaltenbrand (1965), Ojemann și van Buren (1967) ș. a. S-a demonstrat rolul centrului respirator bulbar (localizat în formația reticulată a bulbului) (fig. 137), mecanismul pneumotaxic pontin, reglarea

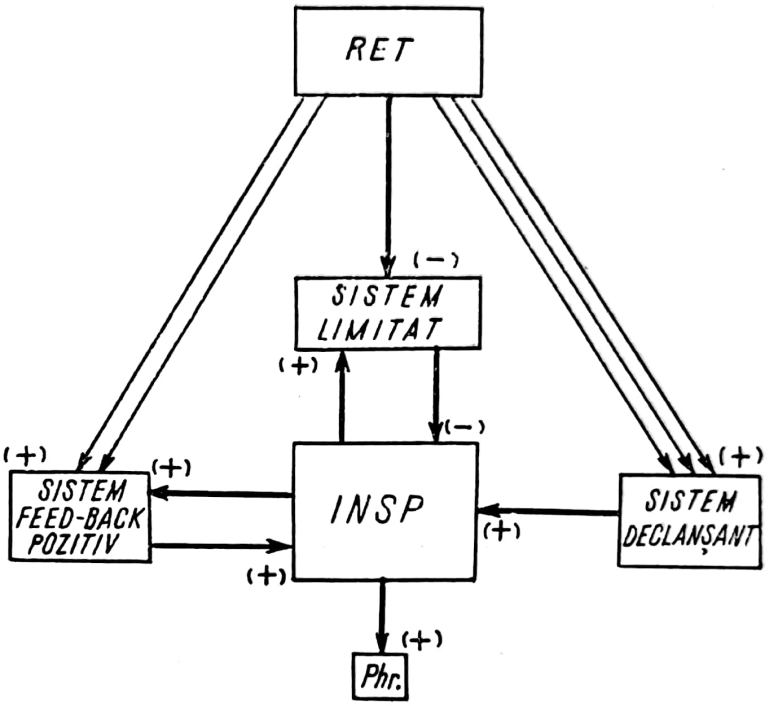


*Fig. 137.* — Controlul centrului respirator *(INSP)*. *RET* — substanța reticulară; *Phr.* = nervul frenic; + acțiunea excitatoare; — acțiunea inhibitoare (după *Hugelin* și *Cohen*, 1963).

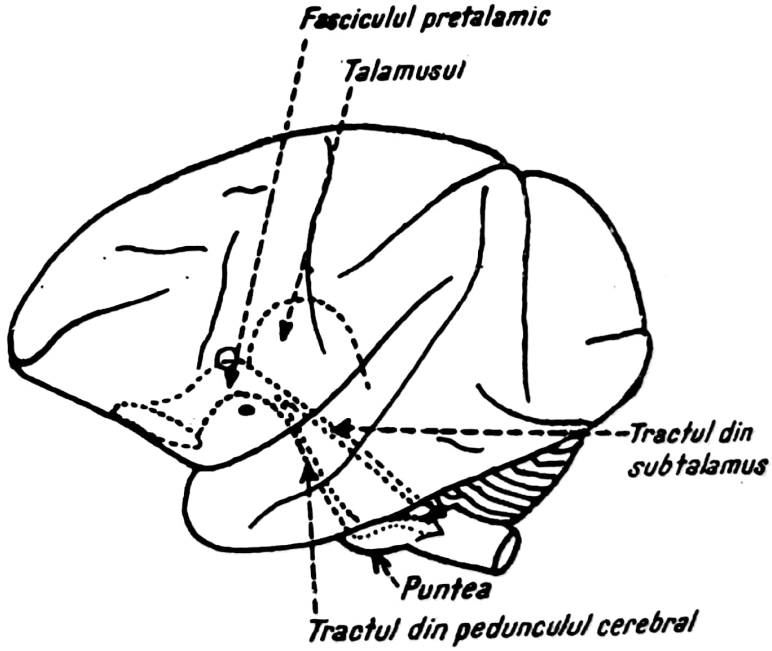


*Fig. 138.* — Căile prin care impulsurile de la aria 13 ajung în substanța reticulată (după *Turner*, 1954).

hipotalamică a respirației, importanța componentei corticale pentru controlul respirației (fig. 138). Datele clinice au ilustrat pe cele experimentale. Astfel Tönnis și Bischof (1961) au observat că în clinica umană se întîlnesc modificări ale aparatului respirator împreună cu alte modificări vegeta-



Scanned with OKEN Scanner

tive. S-au găsit hemoragii în pleură și plămîn coexistînd cu hemoragii gastro-intestinale apărute după leziuni ale ventriculului III, ale tuber-cinereum-ului, ale tuberculilor quadrigemeni, ale pedunculului cerebral, ale talamusului, ale cornului Ammon, ale lobului frontal și a anumitor porțiuni ale convexității creierului. Tönnis și Bischof (1961) cercetînd 770 bolnavi cu tumori cerebrale au găsit la 22 din ei complicații pulmonare (bronhopneumonie, embolie pulmonară), în toate cazurile tumorile cerebrale fiind situate profund. Zotov (1964) cercetînd tulburările respiratorii apărute la bolnavii cu leziuni tumorale supratentoriale consideră că aceste tulburări nu au caracterul stereotip întîlnit în respirația bolnavilor cu leziuni de trunchi cerebral.

Kutiak (1964) a studiat dereglarea mișcărilor respiratorii la bolnavi cu tumori cerebrale și a remarcat că cercetarea acestor tulburări respiratorii este utilă nu numai pentru aprecierea stării funcționale a centrilor respiratori, ci și pentru aprecierea sistemului nervos central al bolnavilor. Citîndu-l pe Razdolski, acest autor menționează că tulburările respiratorii sînt mai grave în cazul localizării subtentoriale a tumorilor. De altfel Kutiak (1964) folosind și propria sa cazuistică constată aceeași gravitate a simptomelor în localizarea subtentorială a tumorilor. În această situație tulburările respiratorii se observă chiar dintr-o fază incipientă. Kutiak (1964) mai observă și că modificările respiratorii nu survin sau sînt foarte puțin pronunțate la bolnavii la care procesul expansiv evolua de mult timp. La unii dintre bolnavi, respirația avea caracter ondulant, iar la alții respirația era dezordonată, profunzimea și frecvența ei schimbîndu-se mereu. De cele mai multe ori existau perioade de apnee urmate de inspirații izolate de amplitudine diferită și de durată diferită. În general, autorul constată că datele obținute prin înregistrarea respirației la bolnavii cu tumori ale fosei cerebrale posterioare sînt extrem de neomogene; la o parte dintre ei modificările respiratorii au lipsit sau au fost neînsemnate, iar la alții au fost constatate tulburări respiratorii grave; gravitatea stării bolnavilor nu influența însă gradul tulburărilor respiratorii. În tumorile supratentoriale Kutiak (1964) a observat tulburări respiratorii de tip dezorganizat sau diferite forme de respirație periodică; tulburările fiind însoțite de un sindrom accentuat de hipertensiune intracraniană. În hipertensiunea intracraniană s-au descris de altfel tulburări ale aparatului respirator și de către Munroe și Sisson (1952) care au găsit tulburări respiratorii la 25% din bolnavii cu tumori cerebrale acompaniate de semnele creșterii presiunii intracraniene, de Finney și Walker (1962) la cei cu tumori cerebrale pe cale de angajare sau cu semne evidente de angajare, de Ducker și colab. (1968) care au descris edem pulmonar acut în cursul evoluției unei hipertensiuni intracraniene, Beks (1969), Harkmatpanah (1970) care a descris și aspectele experimentale, Arseni și Constantinescu (1972), Zülch și colab. (1974) ș. a. Samoilov (1965) a studiat dinamica modificărilor respiratorii la bolnavi cu tumori cerebrale, găsind o corelație între natura tulburărilor respiratorii, localizarea tumorii și dinamica simptomatologiei neurologice. El descrie două tipuri de tulburări respiratorii și anume tipul respirator diencefalic și cel de trunchi cerebral. Arseni și Botez (1971) studiind bolnavi cu tumori cerebrale au găsit la 0,57% din ei tulburări respiratorii în perioada preoperatorie, în perioada postoperatorie prezentînd astfel de tulburări 2,04% din bolnavi. S-a observat o frecvență mai mare în cazul localizării tumorale frontale, temporale, în ventriculul III și în trunchiul cerebral.



Scanned with OKEN Scanner

Aceiași autori au efectuat 306 necropsii complete ale bolnavilor decedați cu tumori cerebrale și au găsit la 101 din ei printre alte modificări viscerale și stază și edem pulmonar. S-au descris tulburări respiratorii la traumatizații cranio-cerebrali (Huang și colab., 1963 ș. a.). Studiind problemele respiratorii la traumatizații cranio-cerebrali, Arseni, Constantinescu și Gonțea (1976) constată că aceste tulburări sînt tranzitorii în contuzia cerebrală minoră. În contuzia cerebrală moderată tulburările respiratorii sînt nu numai cele mai frecvente tulburări viscerale dar și cele mai precoce. De obicei se întîlnește o polipnee, mai rar dispnee și numai excepțional se întîlnește o bradipnee tranzitorie. Modificările respiratorii cantitative durează, de obicei, cel mult cîteva ore și, în orice caz, mai puțin decît alterările stării de conștiență. Persistența mai îndelungată a perturbărilor respiratorii neînsoțite de evoluție agravantă a stării de conștiență și a stării neurologice sugerează existența unei complicații pleuropulmonare și necesită investigații specifice. După Arseni, Constantinescu și Gonțea (1976) în contuzia cerebrală cu comă superficială (stadiul I) respirația poate să nu fie modificată. În comele mai profunde (stadiul II), respirația devine fie lentă (ceea ce poate indica o compresiune cerebrală), fie rapidă și superficială, caracter care agravează pronosticul. În comele profunde și foarte profunde (stadiul III și respectiv IV) apar inversări ale tipului respirator, perioade de apnee, respirație de tip Küssmaull, Cheyne-Stockes, Biot, sau o mare bradipnee, cu pronostic de comă ireversibilă. Respirația terminală la bolnavii cu comă traumatică ireversibilă și care mor prin insuficiență respiratorie, este rară, sacadată și superficială. Fenomenele mari de insuficiență respiratorie apărute în traumatismele cranio-cerebrale grave cu stare de comă sînt rareori de determinism pur central, ci mai frecvent sînt consecința unui mecanism periferic prin obstrucția căilor aeriene. Perturbațiile respiratorii determinate de leziunile traumatice ale creierului constituie totdeauna un focar agravant atît prin ele însele, cît și prin repercusiunile lor cerebrale. Ele sînt cu atît mai grave și mai puțin reversibile cu cît leziunea este pe plan mai caudal. Caracterul de factor agravant este determinat de o înlănțuire de procese fiziopatologice. Leziunea cerebrală traumatică induce o perturbare respiratorie care generează la rîndul ei și hipoxia sau anoxia cerebrală, agravată de jena în circulația de întoarcere de la extremitatea cefalică. Anoxia astfel indusă, complicată cu staza venoasă, agravează leziunea cerebrală primară și edemul cerebral acompaniator. Această amplificare a leziunilor cerebrale determină agravarea perturbațiilor respiratorii și astfel se constituie un cerc vicios agravant a cărui întrerupere trebuie să fie unul din primele obiective terapeutice în traumatismele cranio-cerebrale grave. Tulburările respiratorii mărind acidoza tisulară cerebrală postcontuzională provoacă și o acidoză a lichidului cefalorahidian a cărei accentuare este paralelă cu gravitatea traumatismului (kurze și colab., 1966 ; Brihaye, 1973). Acidoza tisulară cerebrală și a lichidului cefalorahidian poate fi cu succes combătută după Brihaye (1973) printr-o hiperventilație artificială de lungă durată. O afecțiune pulmonară preexistentă (emfizem pulmonar, bronșită cronică) constituie un factor agravant pentru leziunile cerebrale traumatice. Modificările respiratorii mai frecvent apărute la bolnavii traumatizați cranio-cerebral sînt bronhoplegia și colapsul bronhopulmonar, întîlnite la 60—70% din bolnavi (Arseni, Constantinescu și Gonțea, 1976). Mult mai rar (la circa 3,5% din cazuri) poate apare un edem pulmonar acut. Acesta este foarte grav prin el însuși,



Scanned with OKEN Scanner

cît și prin leziunile cerebrale ischemice grave și rapide pe care le induce, fiind susceptibil de a declanșa leziuni suplimentare de tipul revărsatelor sanguine intracraniene. O complicație gravă este și bronhopneumonia, care constituie de asemenea un factor agravant major pentru leziunile cerebrale. Tot atît de gravă, dar foarte rară este aspirarea în arborele traheobronșic a unor resturi alimentare, sînge etc. din gură, stomac. Aprecierea tulburărilor respiratorii de origine centrală este, după noi, destul de dificilă atunci cînd ne referim la edemul pulmonar sau bronhopneumonie, unele din aceste aspecte putînd avea și o cauză metabolică sau infecțioasă supraadăugată. În primele 6—7 zile de la accident survin, de obicei, cele mai multe din complicațiile extracerebrale și printre acestea cele bronhopulmonare sînt cele mai de temut. Indiferent însă că aceste perturbări sînt de natură centrală sau constituie o complicație secundară, corectarea perturbărilor funcției respiratorii trebuie efectuată ca măsură terapeutică de primă urgență și are aceeași valoare ca și înlăturarea leziunilor agravante. În ceea ce privește tulburările respiratorii apărute după traumatisme vertebro-medulare, Arseni, Constantinovici și Panoza (1971) menționează că tulburările vegetative se supraadaugă peste tulburările respiratorii rezultate din paralizia mușchilor intercostali. Deficiența ventilatorie care apare la traumatizații vertebro-medulari este o deficiență de tip dinamic, care cunoaște drept cauză reducerea forței musculare. Ventilația deficitară duce la o excreție bronșică deficientă, iar staza secrețiilor predispune la obstrucări. În cazul leziunilor medulare cervicale se mai adaugă încă doi factori agravanți importanți : infecția favorizată de staza secreției și de diminuarea capacității de apărare cît și hipersecreția bronșică, care devine regulă. Dacă bolnavul supraviețuiește primele trei săptămîni, de obicei fenomenele acute se liniștesc, rămînînd însă un deficitar respirator prin paralizia mușchilor intercostali.

## APARATUL DIGESTIV

Experimentele efectuate de mulți cercetători printre care și Cushing (1932), Sheehan (1934), Watts și Fulton (1934 și 1935), Beattie și Sheehan (1934), Hoff și Sheehan (1935), Kabat și colab. (1935), Fulton (1949), French și colab. (1952 și 1954), Penfield și Jasper (1954), Borck și Tönnis (1955), Sager (1960), Long și colab. (1962) ca și de Pavlov și școala sa (Bîkov, 1949) au dovedit în mod convingător rolul sistemului nervos în integritatea morfo-funcțională a aparatului digestiv. S-au constatat astfel apariția unor leziuni gastrice sau unor tulburări peristaltice gastro-intestinale după stimularea nervului sciatic, după leziuni medulare, după leziuni mezencefalice, hipotalamice anterioare sau corticale, fapt ce denotă un control nervos complex inclusiv al etajelor superioare ale sistemului nervos. Posibilitatea unei corelații între ulcerul peptic și boli intracraniene a fost menționată încă din secolul trecut de Rokitansky (1849) și de Schiff (1871). Ambii au descris o formă de gastromalacie asociată cu unele leziuni intracraniene la copii nou-născuți, iar Rokitansky a menționat și legătura dintre tumorile ventriculului III și anumite ulcere gastrice. Cushing (1932) a studiat bolnavi neurochirurgicali care prezentau ulcerații gastrice și, pe baza corelațiilor clinico-anatomice, a adus un argument în plus că în dien-



Scanned with OKEN Scanner

cefal există centri care controlează funcția gastrică. French și colab. (1952) au prezentat bolnavi cu hemoragii acute sau ulcerații gastro-intestinale apărute după operații pe creier, după infarcte cerebrale și traumatisme cranio-cerebrale. King și Reganis (1953) au publicat observații asupra unor bolnavi cu procese expansive intracraniene (tumoare, abces) și la care s-au produs perforații gastro-intestinale deși nu au existat semne de interesare a hipotalamusului. Tönnis și Bischof (1961) au studiat tulburările gastro-intestinale apărute preoperator la un lot de 82 de bolnavi aflați printre 3 622 bolnavi cu procese expansive (2,2%). Ei au împărțit tulburările gastro-intestinale observate în : dureri, gastrită, ulcer piloric, apendicită, diaree, hemoragie intestinală, epilepsie abdominală sau migrenă, vărsături. La 32 din bolnavii cu tulburări gastro-intestinale studiați, aceste tulburări au apărut ca prim simptom, înaintea simptomatologiei neurologice. În statistica lui Tönnis și Bischof (1961) tulburările gastro-intestinale au apărut mai frecvent cînd leziunea cerebrală era în partea dreaptă, urmează apoi în ordinea frecvenței tumorile de linie mediană și apoi tumorile de fosă cerebrală (printre acestea cel mai frecvent era vorba de tumori de ventricul IV). Acești autori au considerat că hematemezele care apar după operații pe fosa cerebrală posterioară s-ar datora leziunii vagului iar unele ulcerații gastro-intestinale, observate de asemenea în tumori de fosă posterioară, s-ar datora leziunii planșeului ventriculului IV. De fapt în explicarea mecanismului fiziopatologic al hemoragiilor gastro-intestinale, Tönnis și Bischof (1961) presupun existența unui cerc vicios care cuprinde suferința encefalului, tulburările respiratorii coexistente (și care sînt urmate de anoxie, o altă cauză a suferinței encefalice), leziunile hemoragice gastro-intestinale. Cu acest prilej menționăm că Tönnis și Bischof (1961) au remarcat frecvent coexistența tulburărilor respiratorii cu cele gastro-intestinale (la 15 din 19 cazuri astfel studiate). Ultimii autori menționați au remarcat și o frecventă existență a unor tulburări rectale la bolnavii neurochirurgicali. Ei au observat de obicei o lentoare a tonusului musculaturii intestinale care determină constipația. Mult mai rar au constatat o incontinență datorată unei creșteri a tonusului și a peristaltismului. Aceste tulburări rectale și mai ales constipația au găsit-o cînd leziunea cerebrală era bazală.

Lucrările lui Arseni și colab. din 1959 (menționate și de Arseni și Botez, 1971) menționează hematemeza după operații în regiunea hipotalamusului sau meningiom sfenoidal, ileus paralitic după ablația unui meningiom paracentral stîng și în multe alte afecțiuni neurochirurgicale (tumorale, traumatice etc.). De altfel Arseni și Botez (1971) studiind tulburările gastro-intestinale apărute la 4 823 tumori cerebrale verificate operator au găsit astfel de tulburări (dureri, ulcer gastric, ulcer piloric, gastrită, apendicectomie, diaree, melenă, ileus) la 71 bolnavi înainte de operație și la alți 65 după intervenția neurochirurgicală efectuată. S-a remarcat că în perioada preoperatorie a tumorilor cerebrale, 23 bolnavi care prezentau grețuri, vomismente, dureri abdominale au fost operați de apendicită deși aproape la toți aceștia apendicele era de aspect normal. De asemenea s-a remarcat că în perioada postoperatorie neurochirurgicală cea mai frecventă tulburare digestivă a fost diareea. În ceea ce privește localizarea leziunii, Arseni și Botez (1971) au constatat că cel mai frecvent a fost vorba de tumori frontale, apoi de tumori de ventricul III și tumori de fosă cerebrală posterioară. S-a menționat hematemeză și în unele forme



Scanned with OKEN Scanner

grave de hipotensiune intracraniană (Arseni și Constantinescu, 1972). În cazul leziunilor medulare, a celor traumatice, Arseni, Constantinovici și Panoza (1971) menționează că tulburările digestive sînt dominate de fenomenele de ordin paretic. Ei consemnează că paraplegicul nu mai are senzația de colică iar apărarea abdominală lipsește. Ileusul paralitic este obișnuit în mai toate leziunile traumatice ale măduvei cervicale. Cercetînd dinamica gastro-intestinală prin examen radiologic Arseni, Simionescu și Botez în 1969 (lucrări menționate și de Arseni și Botez, 1971) au constatat la bolnavi cu tumori cerebrale operate (fig. 139 și 140) tulburări morfologice și funcționale pe tot parcursul tubului digestiv. De asemenea Arseni și Botez (1971) efectuînd un studiu anatomopatologic amănunțit asupra a peste 300 decedați cu tumori intracraniene au constatat numeroase și variate aspecte lezionale gastro-intestinale (sufuziuni sanguine, ulcerații, dilatație gastrică, perforații etc.). S-a observat o predominanță a leziunii digestive în cazul tumorilor frontale, temporale (cu cointeresare rinencefalică evidentă) și de linie mediană. S-a remarcat de asemenea o frecvență mai mare a perforațiilor gastrice comparativ cu cele decelate clinic. Revenind asupra etiologiei leziunii nervoase care a declanșat apariția secundară a tulburărilor digestive, menționăm că s-au descris tulburări viscero-vegetative digestive și de către următorii autori: Scoville (1952), Davis și colab. (1963), Aicardi și Bienaymé (1965) în tumori cerebrale; Cushing (1932), French și colab. (1952), Dalgaard (1960) în afecțiuni vasculare cerebrale; Picard și colab. (1959), Dalgaard (1959), Aicardi și Bienaymé (1965) în afecțiuni inflamatorii cerebrale; Strasmann (1947), Dalgaard (1960), Barbizet (1965) în traumatisme cranio-cerebrale; David și colab. (1955), Cattan (1957), Bucaille (1962) după intervenții neurochirurgicale; P. Marie (1917) și De Martel (1930) în tumori medulare; Picard și colab. (1959), Lecuire și Pertuiset (1961) după traumatisme vertebro-medulare.

*Fig. 139.* — Radiografia gastrică a unei bolnave cu ependimom de ventricul lateral stîng operat, la care s-a constatat un marcat spasm piloric.



Scanned with OKEN Scanner

Rolul sistemului nervos în dirijarea funcției sexuale este de mult timp cunoscut, cercetările din ultimii ani aducînd noi date referitoare la importanța diverselor formațiuni nervoase în controlul funcției respective. Astfel se știe că centrii nervoși periferici ai sexualității sînt sub controlul hipotalamusului, rinencefalului și scoarței cerebrale (Lisk, 1967 ș. a.). Reglarea neuroreflexă vegetativă a funcției sexuale este complexă și are particularități în funcție și de sex. Mac Lean și colab. (1961, 1962) au obținut erecție prin stimularea lobului frontal medial în apropierea genunchiului corpului calos, a septumului pelucid, a talamusului anterior, a hipocampului. În ceea ce privește hipotalamusul, în care s-au descris două zone cu rol asupra sexualității (Lisk, 1967), trebuie menționat că încă de la începutul secolului nostru Erdheim i-a atribuit un rol predominant în controlul tulburărilor sexuale față de hipofiză. De altfel cu acest prilej precizăm că în prezenta lucrare noi nu ne referim la tulburările sexuale datorate leziunilor hipofizare și epifizare, ci numai la cele apărute ca urmare a leziunilor nervoase, generatoare de tulburări neurovegetative în sfera sexuală (tulburări de erecție, ejaculație, expulsie). Aceasta fără să minimalizăm intricarea funcțională nervoasă și endocrină în dirijarea activității sexuale și importanța componentei hormonale.

*Fig. 140.* — Radiografia gastrică a unui caz cu arahnoidită de fosă cerebrală posterioară operată, la care s-a constatat hiperperistaltism.

Deci revenind la hipotalamus care are o acțiune de inhibare (posterior) cît și de excitare (anterior) menționăm că afecțiunile acestei formațiuni nervoase (vasculare, traumatice, tumorale etc.) se însoțesc de tulburări ale funcției sexuale. De asemenea apar tulburări sexuale în cazul lezării bilaterale a nucleilor amigdalieni ca și în cazul unor leziuni corticale. Am avut astfel în observație tumori temporale care prezentau scăderea potenței și libidoului sau din contră exagerarea activității sexuale. Cazuri cu tulburări sexuale au figurat însă și printre cei cu tumori sau leziuni traumatice frontale (excitare intensă, dezinhibiție). De remarcat că în cazul evoluției unor tumori cerebrale, Tönnis și Bischof (1961) au constatat



Scanned with OKEN Scanner

coexistența relativ frecventă a unor tulburări sexuale (tulburări de libidou și potență) cu tulburări vezicale micționale. Rolul sistemului nervos central (scoarță dar și formațiunile subcorticale) în dirijarea funcției sexuale poate fi evidențiat și prin apariția tulburărilor respective după emoții puternice. În ceea ce privește lezarea centrilor medulari menționăm că tulburările din sfera sexuală sînt reprezentate în faza acută a leziunilor cervicale prin erecții sau priapism care reprezintă un semn de gravitate. În faza de paraplegie reziduală se întîlnește impotența sexuală dar dacă sublezional centrii erectori sînt intacți pot apare erecții involuntare și chiar ejaculări, dar și în acest caz sterilitatea prin azoospermie este aproape o regulă a cărei explicație este dificilă (probabilă involuție a celulelor germinale din testicul).

## SUDORAȚIA

Studiul secreției glandelor sudoripare a constituit în decursul timpului una din metodele principale de apreciere a reactivității sistemului nervos vegetativ în condiții normale și patologice. Acest studiu este de o deosebită importanță, pentru aprecierea controlului nervos al funcțiilor vegetative, deoarece glandele sudoripare nu au o activitate ritmică intrinsecă, nu sînt dublu inervate, nu sînt expuse controlului hormonal, au o activitate care se poate măsura ușor prin intermediul reacțiilor electrodermale, sînt sub influența directă a sistemului nervos central și activitatea lor este ușor testabilă. În scopul aprecierii gradului secreției sudorale la om s-au imaginat mai multe tehnici (ungere cu diverse substanțe, capilaroscopie etc.) dar cea mai răspîndită și cea mai utilă s-a dovedit cea care constă în măsurarea potențialelor de acțiune ale glandelor sudoripare (cercetarea reflexului psihogalvanic). Prin cercetarea reflexului psihogalvanic se testează indirect activitatea glandelor sudoripare măsurîndu-se curenții de acțiune produși de activarea glandelor. Studiind acest reflex, Wang (1964), ale cărui cercetări experimentale și clinice au adus un important aport în elucidarea unor date referitoare la sudorație, consideră că este mai corect a se vorbi de reacții electrodermale, în acestea incluzîndu-se undele potențialului spontan, reflexul și răspunsul electrodermal. Cercetările și observațiile lui Wang și Lu (1930), Ismat (1961) și Shimamura și Fujimori (1961) citate de Wang (1964), lucrările lui Kuntz (1947) ca și ale altor autori au completat cunoștințele noastre asupra sudorației. În general cercetările privind tulburările sudorale după leziuni organice grave ale măduvei au dat rezultate contradictorii (Kuntz, 1947). După ce neuronii medulari sînt eliberați de sub controlul centrilor superiori, prin secțiunea măduvei, ei își pot recîștiga automatismul funcțional după un oarecare timp. În cazul leziunilor trunchiului cerebral s-au remarcat uneori tulburări de sudorație ca hemihipohidroză ipsilaterală incompletă sau regională ca și hiperhidroză controlaterală în leziuni bulbare, hiperhidroză bilaterală simetrică în leziuni pontine (List și Peet, 1938). După Wang (1964) ar exista centri excitatori ai sudorației localizați în aria senzitivo-motorie și în ariile limbice anterioare și infralimbice ale scoarței cerebrale, în talamusul dorsal, în hipotalamusul anterior și în formația reticulată laterală a mezencefalului și centrii inhibitori în lobul frontal, hipocamp, nucleul



Scanned with OKEN Scanner

caudat, lobul anterior al cerebelului și formația reticulată ventro-mediană. Observațiile clinice au adus date interesante. Astfel Böwing (citat de Kuntz, 1947) studiind bolnavi paraplegici nu a observat o absență completă a transpirației în ariile somatice afectate, ci doar o diminuare a secreției sudorale. List și Peet (1938) în studiul lor în afara datelor mai sus-menționate referitoare la tulburările de sudorație observate la bolnavi cu leziuni pontine și bulbare citează și tulburări de sudorație în leziuni cervicale la care au remarcat răspunsuri sudorale asemănătoare celor observate în cazurile de leziuni unilaterale ale bulbului. În lucrarea din 1971 Arseni și Botez citează numeroși autori (Parhon și Goldstein, Toporkoff, Karplus și Kreidl, Guttman etc.) care au menționat în lucrările lor leziuni nervoase de diverse etiologii și cu diverse localizări și care se însoțeau de tulburări de sudorație. Sînt menționate astfel tulburări de sudorație la hemiplegicii postictali, la bolnavi cu epilepsie focalizată, la cei cu deficite motorii hemiplegice după traumatisme cranio-cerebrale, la bolnavi după o intervenție neurochirurgicală cerebrală etc. De asemenea Arseni și Botez (1971) menționează propriile lor observații referitoare la tulburări de sudorație în cursul epilepsiei focalizate, în cazul hematoamelor intracerebrale primare (frontal profund), în cazul unor tumori cerebrale (de ventriculul III, de ventricul lateral, temporale, frontale, de nuclei bazali), după traumatisme cranio-cerebrale.

Mai recent Andrei și Luchian (1975) bazați pe o bogată bibliografie fac o trecere în revistă a tulburărilor sudoripare în afecțiunile sistemului nervos și menționează printre altele hiperhidroza din epilepsie, siringomielie, maladia Parkinson și boala Steinert, hipo- sau anhidroza din nevrite, scleroza în plăci, hidrocefalie etc.

## FUNCȚIA PUPILARĂ

În patologia neurologică și neurochirurgicală, mai ales în cea de urgență, modificările pupilare de origine centrală (în special cînd sînt unilaterale) au o deosebită valoare diagnostică. Datele experimentale privind reprezentarea centrală a funcției pupilare sînt numeroase. Cercetările devenite clasice ale lui Budge (1855 și 1864), Karplus și Kreidl (1909 și 1926—1927), Walker (1944), Kuntz (1947) au fost confirmate de datele obținute ulterior. Sfincterul pupilar este inervat de parasimpatic prin nervii ciliari care vin pe calea nervilor oculomotori comuni și de simpatic pe calea ganglionului cervical. Reflexul pupilar la lumină își are centrul reflex în nucleul Edinger-Wesphal aflat în legătură directă sau mediată cu nucleii pretectali, ganglionul ciliar, ganglionul episcleral, ariile corticale, occipitale, parieto-occipitale, parietale, frontale și cu girus cinguli. Rolul hipotalamusului (Beattie și Sheehan, 1934) ca și a altor formațiuni nervoase (chiasmă și tract optic etc.) au fost mai mult sau mai puțin convingător dovedite explicînd de ce modificările pupilare pot fi întîlnite în cazul unor leziuni cu etiologii diferite aflate în diverse zone ale sistemului nervos central. Astfel din observațiile lor prezentate și în lucrarea din 1971, Arseni și Botez citează următoarele modificări pupilare :

— în hematoamele intraparenchimatoase pupila de partea leziunii este midriatică ;



Scanned with OKEN Scanner

— în hematoamele extradurale, la început există o midriază de partea leziunii apoi prin conul de presiune, mai tîrziu midriaza este de partea opusă leziunii, iar în faza finală, datorită suferinței de trunchi cerebral, midriaza este bilaterală ;

— în hematoamele subdurale acute și subacute există o midriază ipsilaterală leziunii ;

— în hematoamele subdurale cronice (încapsulate) există o mioză apoi o midriază bilaterală ;

— în hemoragiile pontine apare imediat după ictus o mioză bilaterală ;

— în anevrismele de arteră bazilară se poate întîlni o midriază bilaterală ;

— în tumorile frontale se poate întîlni hipus, mioză ipsilaterală (cu hipersecreție lacrimală) datorită leziunii feței externe a cortexului ;

— în tumorile temporale poate apare o mioză ipsilaterală sau o midriază centrolaterală iar în caz de torsiune de trunchi cerebral apare o midriază ipsilaterală ;

— în tumorile occipitale poate apare o midriază controlaterală leziunii ;

— în tumorile de nuclei bazali se întîlnește o mioză ipsilaterală ;

— în tumorile de ventricul III situate anterior pupilele pot fi midriatice în timpul crizelor diencefalice, iar în cele situate posterior se poate întîlni semnul Argyl-Robertson ;

— în tumorile genunchiului corpului calos apare inegalitate cu areflexie pupilară ;

— în tumorile cerebeloase se poate întîlni o midriază bilaterală ;

— în tumorile de apeduct se poate întîlni semnul Argyl-Robertson ;

— în tumorile de tuberculi cvadrigemeni se întîlnește o midriază bilaterală cu abolirea reflexului de acomodare la lumină ;

— în tumorile de peduncul cerebral se poate întîlni o midriază bilaterală sau semnul Argyl-Robertson ;

— în tumorile bulbare se pot întîlni midriază bilaterală, inegalitate pupilară sau imobilitate pupilară ;

— în tumorile infiltrante de trunchi se întîlnește anizocorie cu mioză sau midriază ipsilaterală ;

— în hernia temporală există o midriază de partea tumorii ;

— în hernia de culmen se întîlnește semnul Argyl-Robertson (pentru modificările pupilare din herniile cerebrale a se vedea și capitolul referitor la conurile de presiune).

## TERMOREGLAREA

Termoreglarea organismelor homeoterme are la bază o serie de procese fizice și chimice. Procesele fizice se caracterizează printr-o pierdere de căldură mai mult sau mai puțin mare în mediul înconjurător și sînt coordonate prin variațiile de circulație cutanată și prin transpirație. Procesele chimice permit o producere mai mult sau mai puțin importantă de căldură și sînt dirijate de variațiile de intensitate ale proceselor oxidative celulare. Energia calorică abundentă eliberată prin frison este ajutată de modificările metabolismului muscular cu participarea și a altor organe care măresc



Scanned with OKEN Scanner

termogeneza. Menținerea constantă a temperaturii corporale depinde de echilibrul dintre pierderea și producerea de căldură. Atît mecanismul de pierdere cît și mecanismul de producere a căldurii sînt similare, fiind reglate în două moduri : 1) prin reflexe de la nivelul receptorilor de temperatură de la periferie, din piele, reflexul avînd și o componentă cerebrală și 2) prin intermediul receptorilor din creier care sînt activați de modificări ale temperaturii sanguine.

Datele experimentale menționate în numeroase lucrări (Magoun și colab., 1938 ; Kuntz, 1947 ; Bîkov, 1949 ; Sager, 1960 ; Hernandez-Peon, 1963 ; Hardy și colab., 1964 ; Hall și Myers, 1972 ș. a.) evidențiază rolul hipotalamusului dar și al striatului și cortexului în mecanismele de termoreglare. Dereglarea mecanismului de termoreglare se întîlnește în clinică în special în leziunile hipotalamice. Astfel hipertermia constituie un semn clasic al tumorilor hipotalamice (Zimmermann, Davison și Selby, Alpers, toți citați de Kuntz, 1947), însoțindu-se cel mai des de diabet insipid sau de tulburări afective iar atunci cînd tumoarea interesează hipotalamusul posterior și de hipersomnie. Se menționează însă că nu toate tumorile localizate în hipotalamus sau în apropierea lui sau în trunchiul cerebral se însoțesc de hiperterme ci numai cele la care există o distrucție mare a formațiunilor respective, evoluînd rapid eventual ca o complicație (de exemplu hemoragie). După Sager (1960) numai leziunile acute ale hipotalamusului produc tulburări de termoreglare. Hipertermia apare însă și în alte afecțiuni intracraniene. Hipertensiunile intraventriculare de diferite cauze (edem, hemoragie etc.) determină o hipertermie cu tulburări vasomotorii și comă (Arseni și Botez, 1971). De altfel, hipertensiunea intracraniană se însoțește adesea de dereglări termice (Zulch, 1950 ; Tönnis, 1959 ; Finney și Walker, 1962 ; Ramos și colab., 1968 ; Arseni și Constantinescu, 1972) urmare a presiunii crescute ce se exercită asupra hipotalamusului și trunchiului cerebral. În hipotensiunea cerebrală (colaps) există de regulă o hipertermie, uneori foarte ridicată, care nu variază prea mult în condițiile unei evoluții obișnuite, cedează ușor la medicația antipiretică, pentru a reveni de îndată ce efectul acesteia a încetat, dar care dispare după insuflarea de aer intraventricular (Arseni și Constantinescu, 1972). Hipertermia se întîlnește și în hemoragii cerebrale cu inundație ventriculară, encefalită epidemică, după electroșoc sau insuflații în scop diagnostic (pneumoencefalografie). De asemenea s-a întîlnit hipertermie după traumatisme cranio-cerebrale, după intervenții neurochirurgicale pe creier sau în cursul evoluției unor tumori cerebrale cu localizare în ventriculul III sau în fosa posterioară. Studiind bolnavi cu traumatisme cranio-cerebrale prin plăgi de război penetrante ale creierului (girusul precentral și girusul postcentral) Netsky și Staar (1948) au observat diferențe de temperatură de partea controlaterală leziunii numai la nivelul falangelor mîinilor și picioarelor ; aceste diferențe de temperatură apăreau numai cînd bolnavii se aflau în camere cu temperatură scăzută. În ceea ce privește tumorile cerebrale cu altă localizare decît cea hipotalamică care dau hipertermie considerăm interesante cazurile Clinicii de Neurochirurgie din București menționate și în lucrarea din 1971 (Arseni și Botez). Este vorba de o bolnavă cu o maladie Lindau operată cu 6 ani în urmă și care pe lîngă o simptomatologie neurologică reaccentuată prezenta hipertermie (pînă la 39°5 C) și la care la necropsie s-a găsit o mică tumoare neoplazică pulmonară și metastaze în trunchiul



Scanned with OKEN Scanner

cerebral și vermis; de o pacientă cu un astrocitom insular stîng care prezenta cu circa 6 luni înainte de extirparea tumorii cerebrale o stare subfebrilă intermitentă (37—37°5 C) pe lîngă o simptomatologie neurologică lent progresivă și care a mai prezentat subfebrilități încă 6 săptămîni după operație; de un pacient cu un spongioblastom dezvoltat în jumătatea posterioară a nucleilor bazali de partea stîngă, care a prezentat cu 2 luni înainte de internare febră neregulată (pînă la 38°8 C,) pe lîngă simptomatologia neurologică predominată de tulburările psihice. În aceeași lucrare de altfel sînt menționate hipertermii și la un bolnav cu anevrism de arteră comunicantă posterioară și hematoame intracerebrale fronto-orbitare operat, la bolnavi cu pinealom, cu craniofaringiom, cu leptomeningită bazală, cu sechele postencefalitice iar în cazul tumorilor de trunchi cerebral se menționează prezența hipertermiei (sub 38°C) la 8,6% din cazuri.

## INGESTIILE

În reglarea ingestiilor alimentare și lichidiene funcțiile vegetative joacă un rol important, prin intermediul lor hipotalamusul exercitîndu-și controlul. În hipotalamusul lateral există un centru al foamei, a cărui activitate este influențată de aferențe senzoriale periferice diverse (olfactive, vizuale, gustative etc.), cît și de nucleul ventromedian din hipotalamusul anterior în care s-ar găsi un centru al sățietății (Hăulică, 1975). Hipotalamusul are însă și un rol în reglarea calitativă a ingestiilor. În cazul unei leziuni hipotalamice se pierde capacitatea de limitare a ingestiilor alimentare, acestea variind în funcție de activitatea, de temperatura mediului înconjurător, de starea endocrină (gestație, lactație etc.), deci în funcție de alte elemente care sînt sub influența hipotalamusului. Aceasta determină să se considere că hipotalamusul nu acționează în reglarea ingestiilor alimentare ca un centru izolat, ci ca un centru de coordonare și integrare. De altfel și rolul unor centri supraiacenți care intervin în ingestiile alimentare este concludent. Printre acești centri supraiacenți figurează amigdala, girusul cinguli, girusul hipocampic, cortexul frontal.

Totuși, nu există o arie în sistemul nervos central care să aibă exclusivitatea controlului asupra ingestiilor alimentare (vezi și datele experimentale ale lui Kennard și colab., 1941, Adametz și O. Leary, 1959 ș. a.).

Au fost descrise numeroase cazuri de anorexie cu caşexie consecutivă în cursul evoluției unor tumori cerebrale ca spongioblastom de ventricul III, carcinom al planșeului ventriculului III, pinealom ectopic în regiunea hipotalamică, astrocitom de hipotalamus anterior, tumori de fosă cerebrală posterioară (vezi și Arseni și Botez, 1971). De asemenea s-a descris anorexie în encefalite, neurosifilis. Arseni și Botez (1971) menționează și cazuri la care există hiperfagie prin leziuni la diferite niveluri ale nevraxului: ramolisment în substanța cenușie periapeductală, papilom al plexului coroid dezvoltat în ventriculul IV, spongioblastom care a produs leziuni rinencefalice bilaterale, abces dezvoltat pe linia mediană în regiunea posterioară a lobilor orbitari, tumoare de ventricul III care invada și hipotalamusul. Ultimul caz menționat prezenta și polidipsie. În ceea ce privește reglarea ingestiei de lichide existența unui centru al setei este demonstrat de declanșarea unei polidipsii imediate și importante prin excitarea unui teritoriu bine circumscris al regiunii hipotalamice ventro-laterale, aflat în apro-



Scanned with OKEN Scanner

pierea nucleului supraoptic cu care are strînse legături funcționale. Se pare însă că ingestia de lichide ar avea două origini : una secundară prin deshidratare și poliurie și alta primitivă asimilată unui adevărat instinct. În aceste două situații hipotalamusul are un rol important prin reglarea hormonului antidiuretic și prin existența respectivului centru al setei, mai sus menționat. Existența unor cazuri de sete pur psihică ca și faptul că uneori setea poate fi considerată ca un echivalent epileptic, duc la concluzia că deși setea este reglată în special de hipotalamus ea poate fi totuși modificată prin influențe corticale (Arseni și Botez, 1971). Existența unui raport strîns între ingestia de alimente și ingestia de lichide determină să se considere hipotalamusul ca un sistem de integrare și de coordonare pentru reglarea ingestiilor lichidiene ca și pentru reglarea celor alimentare. Polidipsia și poliuria reprezentînd tulburări neuro-endocrine complexe nu vom mai insista asupra lor în prezentul capitol.

## FUNCȚIILE DE EVACUARE

Datele experimentale (Kabat și colab., 1935 ; Nathan și Smith, 1951 ; Fulton, 1955 ; Kuru, 1964 ; Lewin și colab., 1965 ; Nyberg-Hansen, 1966 ; Enoch și Kerr, 1967 etc.) au contribuit fundamental la edificarea concepțiilor actuale asupra micțiunii și defecației. În privința micțiunii s-a stabilit că ea este controlată prin acte reflexe eșalonate în nevrax de jos în sus ; primul act reflex este medular, al doilea subcortical și al treilea cortical. Încetarea activității unuia face să înceteze, cel puțin pentru o perioadă, activitatea actului reflex subiacent. Fără să insistăm asupra centrilor medulari bine cunoscuți reamintim că s-au descris centri subcorticali ai micțiunii în talamus, hipotalamus, septum pellucidum, stria terminalis, nucleul amigdalian, comisura anterioară, nucleul habenulei, pedunculii cerebrali și în calota mezencefalului, precum și în partea anterioară a mezencefalului pînă la mijlocul nucleului motor al trigemenului, în suprafața pontină anterioară, nucleul ambiguu și lobul anterior al cerebelului. Centrii corticali ai micțiunii au fost menționați în lobul frontal, girusul precentral, girusul cinguli, existînd probabil o dublă inervare corticală a vezicii urinare, ceea ce explică frecventa absență a tulburărilor urinare în cazul leziunilor cerebrale unilaterale. Dar chiar în leziuni corticale bilaterale tulburările menționate sînt de multe ori pasagere. În mare parte același lucru se poate spune și despre controlul nervos al defecației cu specificarea că în clinică defecația este interesată mai puțin frecvent și mai puțin grav decît micțiunea. În explicarea acestui fapt, s-ar pune în discuție faptul că fecalele solide umplu rectul mai rar și mai lent decît se umple vezica cu un conținut lichid. Și în cazul unor leziuni corticale (în special situate în porțiunea supero-medială a lobului frontal, la nivelul capătului anterior al girusului cinguli, cuprinzînd substanța albă dintre aceste arii și genunchiul corpului calos) s-au menționat tulburări de defecație ca și tulburări de micțiune. Actul de defecație ca și actul de micțiune nu este modificat în mod semnificativ în cazul unor leziuni corticale, pierzîndu-se doar controlul superior al acestor acte. Acest lucru este constatabil la bolnavi cu diverse leziuni neurologice și neurochirurgicale, leziuni interesînd diverse segmente ale sistemului nervos. Astfel, bolnavii cu leziuni neurologice ale creierului



Scanned with OKEN Scanner

și ale măduvei se plîng deseori că le este foarte greu să rețină urina după primul impuls senzorial care indică distensia vezicală, simptom care este numit micțiune imperioasă. În clinica umană Kolodny (1929, citat de Tönnis și Bischof, 1961) a observat tulburări vezicale la 60% din bolnavii cu tumori frontale. Olivecrona (1934, citat de Tönnis și Bischof, 1961) considera că aceste tulburări vezicale s-ar datora hipertensiunii intracraniene. Hoff și Schönbauer (1933, citați de Tönnis și Bischof, 1961) au observat incontinență urinară la bolnavii cu tumori în porțiunea mediană a lobului parietal; tulburările erau mai frecvente la bolnavii care aveau tumoare în partea dreaptă. Speranski (1935, citat de Tönnis și Bischof, 1961) a observat în leziuni centrale hemoragii renale asemănătoare celor stomacale sau intestinale. Nonnenbruch (1949, citat de Tönnis și Bischof, 1961) a descris forma cerebrală a sindromului renal de origine extrarenală care apare în hemoragiile subarahnoidiene și în leptomeningite. Acest tablou constă în oligurie cu hipotenurie și rinichi normal; în tumorile cerebrale și în cursul intervențiilor pe creier apare oligurie reflexă și uneori o creștere a bioxidului de carbon din sînge. Pool (1954) a publicat observațiile unor bolnavi cu meningioame paracentrale arătînd importanța regiunii care dă naștere tulburărilor de micțiune. Printre altele, el a publicat observația unui bolnav la care micțiunea nu putea fi controlată din cauza unui meningiom situat pe convexitatea lobului frontal drept, în apropierea coasei; extirparea tumorii a dus la dispariția simptomatologiei vezicale. Gentilli și Rebucci (1959, citați de Arseni și Botez, 1971) studiind 336 de bolnavi cu procese expansive intracraniene (hematoame, tumori intraparenchimatoase, meningioame) au găsit tulburări vezicale la 16% din acești bolnavi. Aceste tulburări au apărut mai frecvent cînd leziunea era pe stînga, caz în care adeseori tulburările vezicale erau mai ales „praxice". Cercetătorii italieni constatînd o frecvență mai mare a tulburărilor vezicale în cazul meningioamelor paracentrale explică aceasta prin faptul că meningioamele au o evoluție mai lentă și că pentru lezarea efectivă a centrului micțiunii, este necesar ca tumoarea să pătrundă pînă în scizura interemisferică, interesînd astfel centrul cortical al vezicii. La unii din acești bolnavi tumoarea interesa nu numai regiunea inferioară a lobului paracentral dar și girusul cingular. Dintre hematoamele studiate de cercetătorii italieni majoritatea celor cu tulburări de micțiune aveau leziunea în aria paracentrală, tulburările micționale constînd în incontinență sfincteriană (vezică neinhibată). Între cazurile de tumori intraparenchimatoase cu tulburări urinare cercetate de Gentilli și Rebucci predominau cele cu localizare în regiunea paramediană anterioară. Tulburările urinare erau cu atît mai pronunțate cu cît erau interesate de leziune atît formațiile interemisferice, adică structurile mediane anterioare (septul pelucid, fornixul, comisura anterioară, formațiunile celulare paracomisurale, genunchiul corpului calos) cît și ariile 4, 6 și 8, în aceste cazuri tulburările vezicale mai ales de tipul micțiunilor necontrolate apărînd și foarte precoce. În ordinea localizării urmau neoformațiile fronto-parietale care comprimau hipocampul și girusul cinguli și tumorile diencefalice la care exista o imposibilitate de a reține urina prin diminuarea sau abolirea controlului voluntar superior. În schimb autorii italieni nu semnalează nici un caz de tulburare vezicală la bolnavii cu tumori ale șeii turcești, deși au avut în observație 19 astfel de localizări.



Scanned with OKEN Scanner

Procentul tulburărilor vezicale în cazul tumorilor de trunchi cerebral este mai redus. Autorii italieni au constatat însă un procent important de tulburări micționale (la peste 11% din cazuri) la bolnavii cu tumori cerebeloase, ceea ce pare să confirme faptul că în controlul micțiunii intervin și mecanisme paleo-cerebeloase.

Studiind și bolnavi cu accidente vasculare cerebrale de diverse tipuri autorii nu au găsit tulburări urinare decît într-un procent scăzut. Acest lucru ar fi valabil și pentru alte procese patologice intracraniene ca de exemplu meningite, encefalite, tromboflebite. Rezumînd considerațiile clinico-patogenice ale lui Gentilli și Rebucci se poate spune că micțiunile frecvente dar controlate (vezică neinhibată) apar în leziunile lobului paracentral; micțiunile necontrolate (vezica normală) se observă în leziunile creierului visceral sau ale formațiunilor interemisferice anterioare; tulburările vezicale „praxice" (dificultatea de a începe să urineze, pierderea rapidă a urinei etc.) sînt caracteristice leziunilor emisferului stîng. Tönnis și Bischof (1961) au găsit tulburări vezicale preoperatorii la circa 3% din bolnavii cu tumori cerebrale studiați. Ei au constatat că la bolnavii fără hipertensiune intracraniană tulburările vezicale sînt mai frecvente în cazul localizării tumorii bazal, frontal și parietal. La bolnavii cu tumori ale fosei cerebrale posterioare se pare că hipertensiunea intracraniană este determinantă în producerea tulburărilor vezicale. În leziunile supratentoriale tulburările vezicale au fost mai frecvente cînd tumoarea era în partea dreaptă, mai puțin frecvente în tumorile de linie mediană și rare în cele de emisfer cerebral stîng. Dat fiind că autorii mai sus menționați au găsit că în fosa cerebrală posterioară leziunile cu localizare stîngă se însoțesc mai frecvent de tulburări vezicale, ei presupun că aferențele motorii ale vezicii se încrucișează în trunchiul cerebral. Din tumorile cerebrale cu tulburări vezicale constatate preoperator de către Tönnis și Bischof (1961) majoritatea (circa 60% din cei cu tulburări vezicale) aveau o vezică hipertonă dovedită cistometric. Autorii nu au observat vreo corelație între hipertensiunea intracraniană și felul tulburării, în schimb au observat o variabilitate a aspectului clinic al vezicii în funcție de localizările lezionale Astfel, în procese supratentoriale au observat în special hipertonie vezicală iar în procesele lezionale subtentoriale mai ales hipotonie. Durata tulburărilor vezicale preoperatorii a fost foarte variabilă, de la cîteva zile la cîțiva ani. De asemenea autorii menționați au observat o coexistență mai frecventă a tulburărilor vezicale cu tulburările motorii și mai rar cu cele de sensibilitate și uneori o coexistență a tulburărilor vezicale cu tulburări funcționale ale intestinului gros mai rar și cu tulburări sexuale. După operație Tönnis și Bischof (1961) au observat tulburări vezicale la circa 2% din bolnavi, cel mai frecvent fiind vorba de o vezică hipotonă. Aceiași cercetători au observat deseori o retenție inițială care s-a transformat uneori în incontinență prin creșterea tonusului mușchiului detrusor. După operațiile pe creier, retenția urinară a apărut în 81% din cazurile cu tulburări urinare, dar nu s-a constatat o frecvență mai mare a tulburărilor într-o anumită lateralizare. Observînd o frecvență mai mare a tulburărilor vezicale apărute după rezolvarea neurochirurgicală a unei leziuni frontale, independent de tulburările psihice, autorii mai sus citați susțin existența unei proiecții corticale a funcțiilor vezicale la nivelul scizurii interemisferice unilateral și bilateral. Tot aceiași autori subliniază frecvența deosebită a tulburărilor vezicale de tip hiperton în procesele expansive frontale,



Scanned with OKEN Scanner

ceea ce îi determină să susțină că există un centru cortical pentru mușchiul sfincter extern însă nu și pentru detrusor și consideră că proiecția centrală pentru musculatura vezicală, cu excepția celei a sfincterului extern, este localizată în special în ganglionii bazali, mai mult în partea dreaptă decît în partea stîngă. După datele lor, la nivelul tentoriului nu există o localizare centrală care să influențeze tonusul și funcția musculaturii vezicale. Căile de conducere ale controlului central asupra vezicii nu merg paralel cu căile piramidale, avînd mai degrabă o analogie cu sistemul extrapiramidal. Andrew și Nathan (1964) au întreprins o cercetare interesantă asupra tulburărilor de micțiune și defecație în cazul existenței unor leziuni ale lobilor frontali. Acești autori au studiat bolnavi care aveau o suferință frontală prin tumori, prin anevrisme, prin leziuni traumatice cu plăgi penetrante și după leucotomie. Dintre bolnavii cu tumori cerebrale studiați de ultimii autori menționați, majoritatea aveau micțiuni imperioase cu sau fără conștiința necesității imediate de a urina, unii bolnavi avînd și tulburări de defecație. La o bună parte din bolnavi s-a obținut o vindecare a tulburărilor vezicale prin extirparea leziunii din cele 2/3 anterioare a lobului frontal. La bolnavii cu traumatisme ale lobului frontal ei au observat mai ales micțiuni imperioase cu imposibilitatea controlului voluntar al urinării. În cazul leucotomiei frontale cea mai importantă tulburare de micțiune este după Andrew și Nathan (1964) pierderea sau lipsa senzației care precede nevoia de urinare, precum și senzația de micțiune iminentă. Autorii de mai sus consideră că pentru studiul tulburărilor de urinare și defecare apărute în cazul unei leziuni cerebrale, studiul bolnavilor cărora s-a făcut o leucotomie este cel mai util. În acest sens, s-a observat că tulburările apar în acele cazuri în care planul de secțiune este situat imediat înainte de polul anterior al ventriculilor laterali și de genunchiul corpului calos. Pe un creier nesecționat, acest plan este situat imediat anterior de polul temporal. În general au remarcat că tipurile de leucotomie rostrală nu produc tulburări ale funcțiilor de evacuare. Autorii au constatat că leziunea responsabilă pentru producerea tulburărilor micționale permanente presupune o cointeresare în planul genunchiului corpului calos, însoțită în mod obligatoriu de interesarea substanței albe situate lateral față de cornul anterior al ventriculului lateral, cointeresarea girusului cinguli nu este obligatorie ca și existența unei leziuni bilaterale. Din punct de vedere fiziopatologic în leziunile frontale se pierde controlul central al actului de micțiune și de defecație. Cercetînd tulburările urinare apărute în perioada preoperatorie pe un lot de 4 823 tumori cerebrale, Arseni și Botez (1971) au găsit aceste tulburări prezente la circa 6% din bolnavi (fig. 141, 142, 143 și 144). În funcție de localizarea tumorii acești autori au găsit că cel mai frecvent s-au întîlnit aceste tulburări la bolnavii cu tumori de corp calos (circa 36%), cu meningioame olfactive (circa 23%) și cu tumori de nuclei bazali și apoi în cele de trunchi cerebral, ceea ce confirmă importanța structurilor de linie mediană (excepție făcînd tumorile intraventriculare) și a lobului orbitar în determinismul acestor tulburări. Tulburările minore nu au apărut legate de tulburările psihice nici chiar în cazul tumorilor frontale. Cel mai frecvent s-au întîlnit micțiuni imperioase și incontinența urinară, mult mai rar întîrzierea în micțiune și foarte rar retenție. Studiind aceleași tulburări în perioada postoperatorie, Arseni și Botez (1971) au observat că ele sînt întrucîtva asemănătoare celor din perioada



Scanned with OKEN Scanner

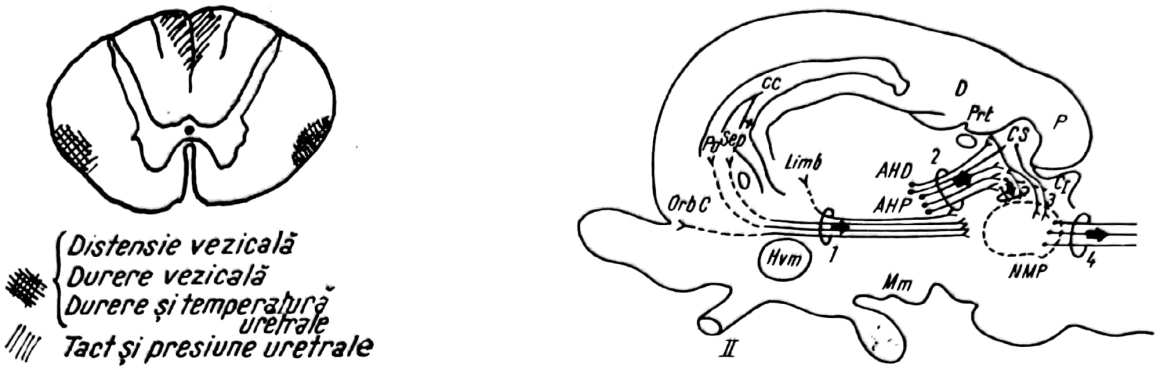


*Fig. 141.* — Localizarea căilor descendente de control de la nivelul supraspinal în interiorul cordonului lateral (după *Nathan* și *Smith*, 1951).

*Fig. 142.* — Căile vasopresoare și vezicopresoare în hipotalamus (schemă laterală).

*1* — calea laterală; *2* — calea mediană; *3* — ***radiatio grisea tegmenti***; *4* — căi presoare către nivelurile inferioare; *Sep*-nuclei septali; *Po* — nucleu preoptic; *Limb* — structuri limbice; *Orb C* — cartea orbitară; *NMP* — nucleu mezencefalic profund; *AHD* și *AHP* — ariile hipotalamice dorsale și posterioare; *Prt* — aria pretectală; *CS* — colicul superior; *CC* — corp calos; *CI* — colicul inferior; *Hvm* — hipotalamus ventro-medial; *Mm* — corpi mamilari; *II* — nerv optic (după *Enoch* și *Kerr*, 1967).

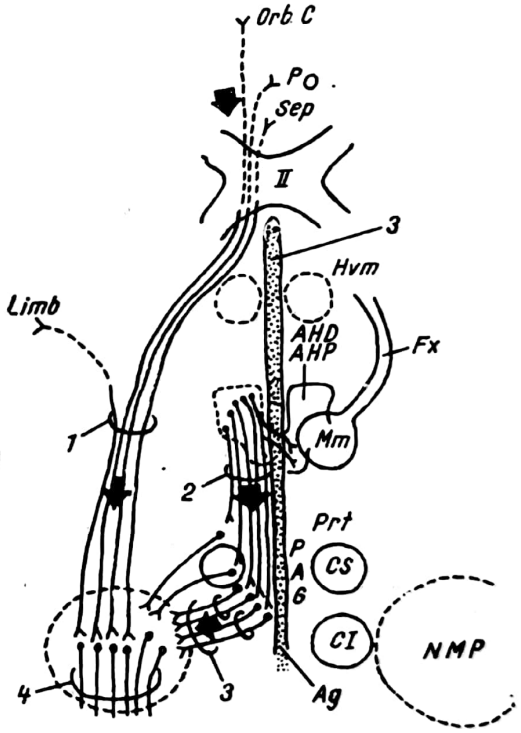


*Fig. 143.* — Aceleași căi din fig. 142 (schemă dorsală).

*Ag* — apeduct; *PAG* — substanță cenușie periapeductală; ***Fx* — fornix.**

preoperatorie. Autorii mai sus amintiți afirmă că tulburările minore din leziunile cerebrale pot apărea sub diferite forme, de la incontinență pînă la retenție urinară, din punct de vedere clinic putînd exista o gradare a acestor tulburări în cursul diferitelor perioade evolutive. Lipsa tulburărilor clinice viscero-vegetative în cazul leziunilor centrale este explicată de Arseni și Botez (1971) prin capacitatea compensatorie a scoarței cerebrale și poate prin reprezentarea bilaterală a funcțiilor vegetative la nivel encefalic. Tot în scopul studierii tulburărilor urinare în cazul unor leziuni encefalice Arseni, Simionescu și Botez în 1969 au întreprins un studiu amănunțit urografic (studiu citat în Arseni și Botez, 1971). Au fost studiate aspectele



Scanned with OKEN Scanner

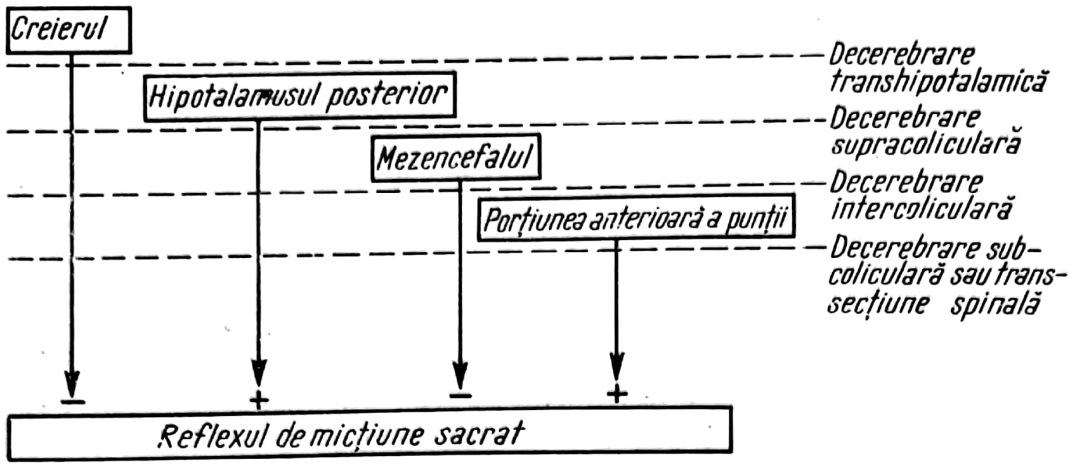


*Fig. 144.* — Controlul cerebral al reflexului de micțiune.

secreției și excreției urinare constatîndu-se că în general prezența sau absența clinică a altor tulburări vegetative nu au rol major în determinarea tulburărilor funcționale în domeniul aparatului urinar. S-a constatat de asemenea că leziunea zonelor vegetative encefalice poate determina tulburări funcționale excretorii minore. Hipertonia a fost remarcată mai frecvent la nivelul sistemului pielocaliceal, mai puțin frecventă la nivelul ureterului și rar la nivelul vezicii. În schimb hipotonia a fost mai frecvent întîlnită la nivelul vezicii, mai puțin frecventă la nivelul ureterului și rară la nivelul sistemului pielocaliceal. Se observă astfel că din punct de vedere al frecvenței hipertonia și hipotonia evoluează în sens invers (fig. 145 și 146).

Tulburări ale funcțiilor de evacuare apar în orice compresiune medulară, dar mai frecvent în cele jos situate. Traumatismele vertebro-medulare, cauza obișnuită a unei compresiuni medulare acute, sînt însoțite în perioada de șoc medular (inhibiție medulară) și de retenție de urină și materii fecale, care este urmată de falsa incontinență prin supradistensie. După 1—3 săptămîni se trece în perioada de reapariție a reflexelor, cînd se stabilește evacuarea automată, reflexă, a vezicii și rectului. Dacă leziunea este supranucleară se suprimă controlul voluntar al micțiunii și senzația de urinare dispare. Micțiunea se produce fie numai cînd s-a acumulat o cantitate mare de urină, fie se produce prin excitanți care determină și tripla retracție a membrelor inferioare. De asemenea dispare și senzația de defecare, controlul sfincterului anal dispare.

Leziunile medulare supranucleare parțiale produc tulburări sfincteriene de diferite grade, de la retenție totală pînă la simpla scădere a controlului voluntar al micțiunii sau defecației. O leziune medulară unilaterală însă nu produce tulburări sfincteriene. Dacă leziunea este la nivelul centrilor medulari apare o incontinență minoră adevărată, pasivă, ca și o incontinență de materii fecale. Într-o perioadă mai tardivă după luni sau chiar ani de la debut, automatismul sfincterelor dispare. Compresiunile medulare cu evoluție lentă, progresivă (prin tumoare vertebrală sau medulară malignă, benignă sau prin procese compresive de origine inflamatorie, parazitară etc.) se însoțesc de tulburări de micțiune și defecație în procente variate și în momente diferite ale evoluției. După Lacert și Reld (1970, citați de Arseni, Constantinescu și Maretsis, 1977) retenția nu s-ar întîlni niciodată



Scanned with OKEN Scanner

*Fig. 145.* — Urografia unei bolnave cu tumoare de nuclei bazali operată la care s-a constatat o hipotonie uretrală, cu vezica dilatată.

în acest tip de compresiune medulară, deoarece fiind precedată de simptome neurologice importante (deficite motorii etc.) se intervine terapeutic înainte de a ajunge într-o fază prea tardivă. De aceea, după acești autori, s-ar întîlni uneori disurie, polakiurie, micțiuni imperioase. Totuși noi întîlnim deseori retenția de urină și materii fecale în cadrul simptomatologiei unei compresiuni medulare care a evoluat progresiv. Uneori aceste tulburări sînt precoce și intense (tumori vertebrale), alteori sînt tardive și discrete (morb Pott, tumori extramedulare, intradurale și extradurale etc.). În general tulburările sfincteriene sînt destul de frecvente, dar discrete și tardive în meningioamele și neurinoamele spinale. Ele sînt mai pronunțate și mai precoce în tumorile intramedulare. În hernia de disc, în arahnoiditele spinale, tulburările sfincteriene sînt tardive și discrete dar sînt și hernii de disc la care deficitul neurologic debutează prin tulburări urinare.



Scanned with OKEN Scanner

*Fig. 146.* — Urografia unei bolnave cu tumoare de ventricul lateral drept operată la care s-a constatat o hipertonie pielocaliceală.

## SOMNUL ȘI TULBURĂRILE VEGETATIVE

În prezentul capitol nu intenționăm să vorbim despre somn și reglarea lui, acestui subiect fiindu-i rezervat un capitol special. Aici dorim doar să reamintim că între somn și diversele funcții vegetative (respirație, circulație, temperatură, foame, sete) există o strînsă legătură (Pavlov, 1951, Dell, 1952; Hernandez-Peon, 1963 ș. a.). Sager și colab. (1965) de altfel, și pe baza experimentelor lui Hess (1948), afirmă că „somnul este o manifestare a sistemului vegetativ". Patologia aduce exemplificări concludente în acest sens. Sindromul Kleine-Levin în care se întîlnesc hipersomnie cu durată variabilă, senzația de foame în crize, sete exagerată și poliurie este doar un astfel de exemplu.



Scanned with OKEN Scanner

## EPILEPSIA ȘI TULBURĂRILE VEGETATIVE

Dat fiind că 4—6% din cazurile de epilepsie sînt epilepsii vegetative și că în astfel de cazuri apar în paroxisme tulburări dintre cele mai diverse (cardiace, vasomotorii, gastro-intestinale etc.), importanța cunoașterii epilepsiei cu tulburări vegetative este deosebită. Aceasta nu numai pentru neurolog, neurochirurg și psihiatru dar și pentru specialiști în alte domenii (chirurg general, urolog, cardiolog, pediatru etc.).

Crize paroxistice manifestate prin dureri abdominale sau prin tulburări gastro-intestinale diverse au determinat laparatomii inutile. Unele tulburări paroxistice de micțiune au determinat inutile cercetări cistomanometrice, iar unele tulburări viscero-vegetative etichetate drept manifestările unei afecțiuni psihice au fost tratate cu electroșocuri. Toate aceste tulburări menționate ar fi putut primi tramentul corect dacă ar fi fost corect etichetate ca manifestări ale unei epilepsii vegetative. Existența acestei forme de epilepsie trebuie astfel cunoscută chiar (și poate mai ales) de cei care lucrează în alte specialități. Pentru o mai bună cunoaștere a acestei epilepsii vegetative se pot consulta și lucrările lui Penfield și Rasmussen (1950), Arseni (1950), Pool (1954), Penfield și Jasper (1954), Kreindler (1957), Lennox și Lennox (1960) lucrări din care relatăm unele din aspectele cele mai importante.

Pentru înfățișarea diverselor aspecte ale epilepsiei vegetative ne vom referi la tulburările vegetative paroxistice care apar ca expresie a unei aure sau ca expresie unică a unei crize de epilepsie, la tulburările vegetative care însoțesc declanșarea paroxismului epileptic și la paroxismele vegetative neepileptice din cursul proceselor expansive intracraniene.

În cadrul primului grup, cel al tulburărilor vegetative paroxistice, care apar ca expresie a unei aure sau a unei crize de epilepsie se află numeroase și diverse tulburări care rareori apar izolat, în majoritatea cazurilor existînd un polimorfism simptomatic vegetativ. S-au menționat astfel, ca unică manifestare a crizei de epilepsie, crize de transpirații localizate sau crize de hipertensiune arterială însoțind o obnubilare parțială a cunoștinței (Arseni și Botez, 1971). Ca manifestări paroxistice vegetative complexe aceiași autori relatează cazuri cu tulburări de respirație concomitente cu palpitații, tulburări de vorbire și parestezii diverse (fig. 147) cu parestezii, tulburări dispeptice, hipersalivație, hipersudorație, tulburări de vorbire, cu tulburări respiratorii, palpitații, transpirații, paloare abdominală, dureri abdominale etc. Ca forme de epilepsie vegetativă s-au menționat :

— criza autonomă diencefalică (descrisă de Penfield) datorată unei leziuni anterioare diencefalice și caracterizată prin vasodilatație intensă a feței și brațelor, hipertensiune arterială, tahipnee, tahicardie, exoftalmie, midriază, frisoane, tuse, lăcrimare, transpirație și salivație abundentă ;

— criza diencefalică posterioară (descrisă de Morsier) se caracterizează prin tulburări motorii, senzoriale și vegetative ca mișcări de rotare a capului, spasm al feței, mișcări de masticație, contracția mîinilor și degetelor, halucinații auditive și vizuale, hiperexcitabilitate vestibulară bilaterală, hipomanie și febră.

S-au mai menționat crize de hipertensiune arterială (descrise prima dată de Arseni, 1950), crize de epilepsie termică ca paroxisme de hipertermie apărînd aproape în exclusivitate la copii (Lennox și Lennox, 1960),



Scanned with OKEN Scanner

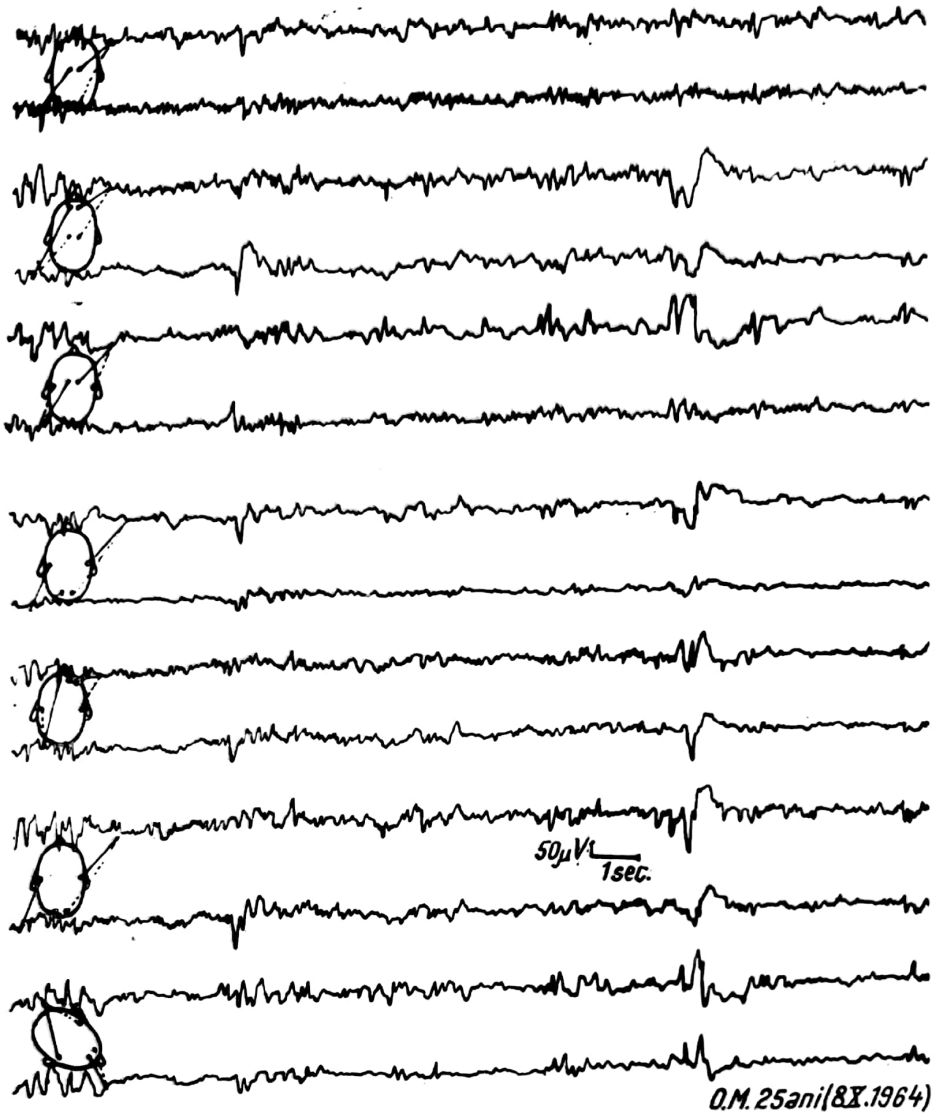


*Fig. 147.* — Electroencefalograma unei bolnave cu epilepsie centrencefalică; se remarcă un fond EEG mediovoltat disritmic, pe care se înscriu complexe vîrf-undă în derivațiile temporo-frontale drepte; clinic, aceste aspecte sînt prezente în crizele de pierdere a cunoștinței, precedate de tulburări ale respirației și transpirații profuze.

crize respiratorii (întîlnite rar și menționate și de Arseni și Botez, 1971), crize abdominale (din ce în ce mai rar descrise datorită investigațiilor electroencefalografice tot mai complete) care se prezintă cu dureri abdominale violente, cu orar precis, însoțite de cefalee, tulburări vertiginoase și tulburări de comportament (Robin și Malbrain, 1964).

Crizele de epilepsie vegetativă trebuie cît mai corect examinate și interpretate. Se menționează existența în antecedente a epilepsiei sau migrenei, asemănarea crizelor între ele, apariția paroxismelor vegetative mai ales la bolnavi tineri, diversitatea tulburărilor apărute, conștiența fiind de regulă păstrată (Arseni și Botez, 1971). Oricum, diagnosticul este adesea dificil, proba terapeutică rămînînd a lichida eventualele dubii. În ceea ce privește denumirea acestor crize, mai menționăm că deși originea lor diencefalică este posibilă (Gastaut și colab., 1973, citați de Popovici și colab., 1976), totuși Popovici și colab. (1976) optează pentru termenul de epilepsie hipotalamică, termen pe care îl consideră mai adecvat.

În cadrul celui de al doilea grup, cel al modificărilor funcțiilor viscero-vegetative în cursul accesului convulsiv, sînt menționate numeroase aspecte. După cum observă însă Kreindler (1957), deși în cursul accesului epileptic există tulburări viscero-vegetative, este destul de dificil de precizat care



Scanned with OKEN Scanner

dintre aceste tulburări sînt patoguomonice pentru epilepsie, care sînt numai simptome însoțitoare, care dintre ele sînt fundamentale și care sînt neesențiale, întîmplătoare. În ce privește tulburările vegetative care însoțesc paroxismul epileptic s-au pus în evidență modificări tensionale arteriale (Bini și Puddu, citați de Kreindler, 1957; Kreindler, 1957), modificări electrocardiografice (Kreindler și colab., 1951, Kreindler, 1957), vasoconstricție periferică (Chivu și colab., citați de Kreindler, 1957), apnee (Kreindler și colab., 1951), anurie (Jerbin, 1949, citat de Arseni și Botez, 1971), modificări pupilare (Kreindler și colab., 1950), creșterea vîscozității sîngelui și modificări ale funcțiilor hepatice (Kreindler, 1957). Se constată din relatarea modificărilor respective că accesul de epilepsie determină tulburări evidente ale diverselor funcții viscero-vegetative. După Kreindler (1957) în determinismul acestor tulburări ar interveni o serie de factori cum ar fi activitatea haotică a centrilor subcorticali datorită în primul rînd suferinței scoarței cerebrale, existența unor reflexe interviscerale declanșate de modificarea funcțională a uneia din ele, modificări umorale rezultate din metabolitii musculari generați de mușchii în convulsii.

În cadrul celui de al treilea grup, al tulburărilor vegetative paroxistice neepileptice, se includ o serie de cazuri în care crizele vegetative paroxistice apar de obicei ca urmare a unei suferințe a formațiilor din fosa cerebrală posterioară, mai frecvent prin tumori cerebrale. Printre acestea se încadrează și criza vegetativă bulbară (descrisă de Bagdasar și Arseni) care este de tip parasimpatic și are un aspect clinic invers ca cea descrisă de Penfield existînd cefalee, vomismente, tuse, bradicardie, bradipnee, mioză, tumefierea cu hiperemia feței și a membrelor superioare, cunoștiința fiind păstrată.

Există în cazul unor tumori intraventriculare paroxisme vegetative neepileptice constînd în special din modificări ale tensiunii arteriale, ale pulsului și respirației. Există însă în cazul dezvoltării unei tumori intraventricular sau în apropierea peretelui ventricular unele crize (descrise de Bagdasar și Arseni) declanșate de mobilizarea capului și care dispar în repaus. Aceste crize cu durata de cîteva minute se caracterizează prin apariția bruscă a următoarelor semne: cefalee, vomă, transpirații și uneori midriază, capul este în extensie, nu se produc convulsii, nu se pierde cunoștința, fața este crispată din cauza durerilor, pacientul este imobilizat, rar există parestezii, convulsii localizate sau generalizate, pierderea cunoștiinței. Acest tip de crize asemănătoare crizelor de rigiditate decerebrată precum și atacurilor cerebeloase este interpretat de Arseni (1950) ca fiind crize de epilepsie. Valoarea practică deosebită a cunoașterii aspectelor vegetative mai sus menționate considerăm că este evidentă. În linii mari în precizarea unui diagnostic corect trebuie ținut seama de: apariția paroxistică a tulburărilor, durata acestor tulburări poate fi mai mare decît a crizelor motorii sau senzitive obișnuite, tulburările vegetative de origine centrală nu se însoțesc de starea de rău obișnuită din afecțiunile somato-viscerale (de exemplu hipertensiunea arterială nu se însoțește de modificările obișnuit întîlnite în hipertensiunea de natură suprarenală sau renală, febra nu se însoțește de alterarea stării generale ș. a. m. d.).



Scanned with OKEN Scanner

## PATOLOGIA MINTALĂ ȘI TULBURĂRILE VEGETATIVE

Problema legăturilor dintre patologia mintală și patologia sistemului nervos vegetativ constituie unul din aspectele particulare ale problemei mai generale a originii somatice a unor boli psihice. Fără a insista asupra acestei probleme, dat fiind că aspecte mai detaliate sînt înfățișate în alte capitole ale prezentei lucrări, vom menționa unele date așa cum reies din materialul bibliografic ce îi este dedicat (Kabat și colab., 1935; Kluver și Bucy, 1939; Kuntz, 1951; Dell, 1952; Gastaut, 1952; Monnier, 1955; Mac Lean, 1961; Schneider și colab., 1963; Hernandez-Peon, 1963, ș. a.). Astfel s-a remarcat că distrucția bilaterală a porțiunii caudale a hipotalamusului produce o pierdere totală a răspunsurilor emoționale. Distrucția porțiunilor mediale și centrale ale nucleilor hipotalamici dă naștere unor reacții violente de mînie. Stimularea mecanică a planșeului ventriculului III intraoperator produce puseuri maniacale: cîntece, furie cu agitație paroxistică. Hipotalamusul este unul din centrii principali ai comportamentului emoțional, acțiunea sa exercitîndu-se prin intermediul sistemului reticular activator ascendent. La reacțiile emoționale participă însă nu numai hipotalamusul, dar și creierul anterior, porțiunile temporale ale sistemului limbic, arii care se întînd pînă în substanța cenușie periapeductală mezencefalică. Rolul scoarței cerebrale în comportamentul emoțional apare cu precădere a fi de tip inhibitor. În afara acestui efect inhibitor scoarța are alte două efecte și anume: menține pentru un timp starea emotivă și conduce expresia emoțională în direcția cauzei declanșate. Deci se poate spune că scoarța cerebrală contribuie la dirijarea comportamentului emoțional odată declanșat, dar în același timp îl poate suprima sau inhiba. Reglarea emoțională este deci complexă. În acest context se încadrează și sindroamele descrise de Kluver și Bucy (1939), Monnier (1955) și Arseni și Botez (1971).

După ablații bitemporale Kluver și Bucy (1939) au constatat modificări ale comportamentului emoțional, dispariția tuturor reacțiilor de agresivitate și de frică, hipersexualitate cu pervertirea comportamentului sexual, cecitate psihică și modificarea comportamentelor alimentare. Monnier a observat că leziuni ale unui „centru rostro-medio-bazal", localizat la carrefour-ul unor structuri ale lobului frontal (aria cingulară anterioară și aria orbitară posterioară) cu structuri ale lobului temporal (fața internă a insulei și polul temporal) și ale rinencefalului (aria piriformă, circumvoluția hipocampică și complexul amigdalian) duc la apariția unor tulburări ale comportamentului general, hiperactivitate, hiperemotivitate, dereglarea activității orale și masticatorii etc. Arseni și Botez au observat la bolnavii cu tumori sau hematoame localizate în profunzimea lobului temporal afazie de evocare, inatenție verbală, modificări psihice și tulburări vegetative (în special electrocardiografice), simptoame pe care le-au descris în cadrul unui sindrom temporo-riencefalic tumoral al emisferului dominant. Corelații fiziologice și fiziopatologice psihosomatice au fost stabilite în numeroase cazuri (Arseni și Botez, 1971). Stări de furie se observă în mod obișnuit în cursul crizelor de epilepsie temporală. În observații izolate astfel de stări au fost descrise și în boli vasculare cerebrale, în encefalitele cronice, în hipoglicemie, în intoxicația cu oxid de carbon ca și în traumatisme cranio-cerebrale (cu leziuni bilaterale limbice și neocorticale). Crize de rîs au fost observate



Scanned with OKEN Scanner

în cazul unui anevrism rupt aflat la nivelul bifurcației arterei bazilare, în cazul unei hemoragii în mezencefalul rostral și în hipotalamus ca și în cazul unui chist hipofizar. Hipomimezia sau expresia emoțională diminuată unilateral apare în cursul leziunilor profunde ale lobilor temporali și frontali controlaterali sau în cursul leziunilor din trunchiul cerebral superior. Pot apare psihonevroze ca rezultat al unor leziuni în regiunea mezencefalo-hipotalamică ca și tulburări în domeniul reglării timice (hipertimie expansivă de tip maniacal, hipertimie anxioasă de tip melancolic etc.) în cazul unor leziuni (inclusiv neurochirurgicale) diencefalice. S-au descris în leziunile tumorale sau inflamatorii ale infundibulului stări de delir oniric acut comparabile cu delirum tremens. Sindrom Korsakov poate apărea în cazuri de tumori ale ventriculului III tot printr-o suferință diencefalică.

În cazul tumorilor de ventricul III pot apărea de altfel diverse alte tulburări psihice prin aceeași suferință diencefalică după cum tulburările psihice uneori complexe și bine sistematizate pot apare în modificări ale presiunii intracraniene ca urmare a suferinței hipotalamice (Arseni și Constantinescu, 1972). De mult timp se discută rolul formațiunilor diencefalice în psihozele maniaco-depresive și schizofrenie. S-au observat astfel cazuri de episoade maniacale ca simptoame ale unei encefalite, fapt ce constituie pentru mulți un motiv în plus să considere psihoza maniaco-depresivă urmarea unei disfuncții primare a centrilor vegetativi. În ce privește schizofrenia s-au publicat multe observații de diencefaloze care ar fi la baza unor psihoze schizofrenice endogene, dar problema rolului centrilor neurovegetativi în producerea schizofreniei este încă departe de a fi rezolvată, rămînînd ca studiile ulterioare să elucideze și această problemă.

## TULBURĂRI TROFICE

În leziunile sistemului nervos pot apare tulburări trofice diverse al căror aspect clinic ca și patogenie variază ades după sediul leziunii. În cazul lezării nervilor apar tulburări trofice și vegetative în teritoriul respectiv. Intensitatea acestor tulburări depinde în special de reprezentarea fibrelor vegetative în respectivul nerv, ceea ce explică de ce tulburările trofice sînt mai intense după leziuni ale nervilor median, ischiatic și tibial. Atrofiile care apar la circa 3 săptămîni de la debut interesează toate structurile aparatului locomotor din teritoriul afectat (mușchi, tendoane și articulații), precum și tegumentele și fanerele. Aceste atrofii sînt maxime la nivelul extremităților și sînt precedate și apoi însoțite de vasoplegie cu tendință la coloratia intens roză, mai tîrziu cianotică a regiunii, precum și de modificări ale secreției sudorale și temperaturii locale. Apariția atrofiilor se însoțește, de obicei, de prezența unor tulburări disestezice sau chiar de fenomene cauzalgice. Un sindrom deosebit este sindromul fiziopatic la care tulburările trofice ca și cele de motilitate depășesc cu mult teritoriul aferent nervului suferind, caz în care terenul psihic are o importantă contribuție. În leziunile medulare tulburările trofice sînt un criteriu de apreciere a gravității afecțiunii, mai ales în cazul unei etiologii traumatice. Escarele în dreptul proeminențelor osoase pot apare destul de precoce la traumaticii vertebro-medulari. Acest fapt poate ține de mai multe cauze printre care (Arseni, Constantinovici și Panoza, 1971): scurtcircui-



Scanned with OKEN Scanner

tarea circulației prin deschiderea șunturilor arterio-venoase în teritoriul paralizat, ceea ce duce la o hipoxie tisulară și implicit la o slabă rezistență, dispariția tonusului muscular, fapt care ar lipsi organismul de un strat de interpoziție, elastic și variabil ca tensiune, între proeminențele osoase și planul dur al patului, lipsa factorului trofic care în fond poate fi constituit de un dezechilibru metabolic intim deocamdată ignorat. În leziunile medulare prin compresiune lentă completă apar într-un timp variabil de evoluție tulburări trofice constînd mai ales în atrofii musculare și escare profunde. Aceste tulburări apar uneori destul de precoce în tumori vertebrale, siringomielie, ependimom al cozii de cal, dar de obicei apar tardiv în cazul herniei de disc, morbului Pott, meningiomului, neurinomului și tumorii epidermoide. În siringomielie atrofia de tip Aran-Duchenne asociată vasoconstricției, hiperhidrozei, hiperreflectivității pilomotorii și tulburărilor de sensibilitate caracteristice contribuie la realizarea „mîinii suculente" descrise de Marinescu. Un aspect clinic deosebit în care există și importante tulburări trofice musculare și osteoarticulare este algodistrofia reflexă a membrului superior (sindromul umăr-mînă) care a fost întîlnit în scleroza laterală amiotrofică (Knick și Schilling, 1960), în hematomielie (Mascher, 1960) etc.

Tulburări trofice apar și în leziuni de diverse etiologii ale trunchiului cerebral. Apar astfel atrofii ale musculaturii faciale, ale limbii, keratite etc. după cum sînt cointeresați nucleii nervilor cranieni și uneori chiar și după interesarea rădăcinilor acestora. Un aspect însă cu totul deosebit, și asupra căruia vom insista, este cel al tulburărilor trofice apărute după leziuni encefalice. Vom discuta astfel edemul membrelor paretice, escarele, atrofiile și tulburările electromiografice. După cum se știe o serie de cercetători au pus de mult în evidență rolul și importanța tulburărilor vasomotorii în leziunile sistemului nervos central. S-a demonstrat că acroasfixia și edemul țesuturilor din hemiplegie sînt cauzate de o diminuare a tonusului vascular care determină la rîndu-i modificarea permeabilității peretelui. Destul de rar edemul se însoțește de eritem și vezicule cu lichid fie strict localizate, fie mai răspîndit (fig. 148). Pare dificil de spus dacă tulburările trofice de acest fel sînt determinate de modificările vasomotorii ale periferiei ca atare sau sînt produse nemijlocit de leziunea unor centri trofici superiori, deși existența unui centru trofic situat în lobul parietal pare sigură la ora actuală după cum vom vedea în cele ce urmează. În ce privește escarele din leziunile encefalice, în determinismul lor se pot discuta două mecanisme mai importante : primul mecanism este cel clasic cunoscut (compresiunea din cauza imobilizării îndelungate la pat se exercită asupra unui țesut cu tulburări nervoase și trofice preexistente), al doilea mecanism fiind realizat în exclusivitate prin leziuni într-unul din centrii trofic-vegetativi din creier (apar rapid după o intervenție operatorie pe creier, la oameni tineri, cu țesuturi bine nutrite, tulburările trofice aflate în hemicorpul contralateral leziunii, ameliorîndu-se paralel cu evoluția clinică generală). Arseni și Botez (1971) au studiat bolnavi avînd escare, uneori și alte tulburări trofice și a căror leziune intracraniană era reprezentată de tumori (fig. 149), hematoame intracerebrale, anevrisme cerebrale operate (fig. 150), boli vasculare cerebrale diverse. Ei au avut în studiu și 3 cazuri de tumori de girus cinguli la care după operație au apărut escare de partea controlaterală, escare care aveau o evoluție extrem de



Scanned with OKEN Scanner

*Fig. 148.* — Edem, bule și vezicule la mîna paretică a unui bolnav cu hematom intracerebral temporal drept operat.

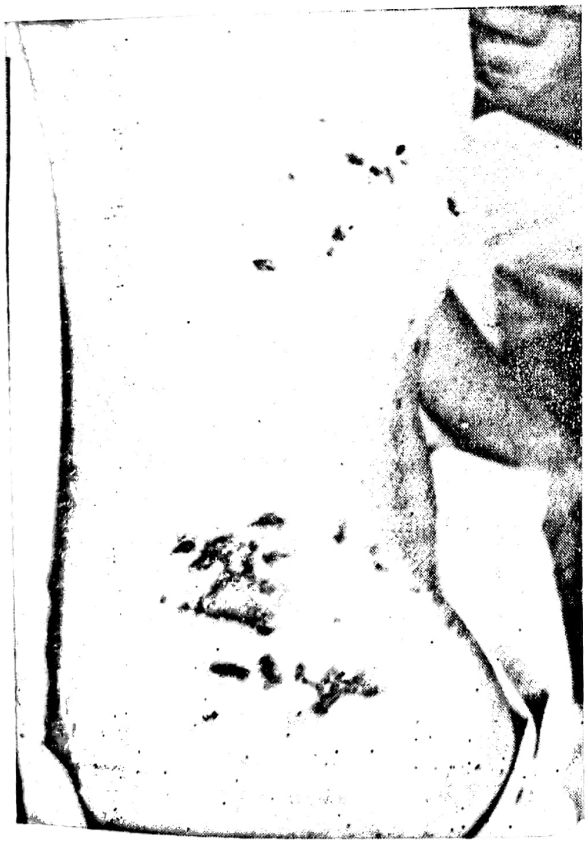

*Fig. 149.* — Escare și erupție papulo-veziculară la un bolnav cu o tumoare (metastază) parietală stîngă operată.

*Fig. 150.* — Escare trohanteriene și fesiere la un bolnav cu anevrism de arteră pericaloasă operat.



Scanned with OKEN Scanner

rapidă, în cîteva ore ajungîndu-se de la o simplă veziculă la stadiul de necroză.

Atrofiile musculare au fost observate de mult la vechii hemiplegici. Ulterior au fost observate și atrofii musculare fără hemiplegie care apăreau în cursul leziunilor parietale. Aceste 2 forme de atrofie constituie atrofia centrală dobîndită tardiv și care se deosebește de atrofia membrelor din hemiplegiile infantile congenitale sau dobîndite în cursul procesului de creștere. Noi ne ocupăm în prezentul capitol de cele centrale, dobîndite. Acest subiect a interesat numeroși autori între care citățm pe Quincke (1893 citat de Winkelmann și Silverstein, 1934), Marinescu (1898), Winkelmann și Silverstein (1934), Critchley (1955) ș. a. Teoriile prin care s-a încercat explicarea producerii atrofiei de origine centrală pot fi rezumate astfel: 1) teoria care incriminează în producerea atrofiei necesitatea unei leziuni a celulelor motorii din cornul anterior; 2) teoria nevritei periferice după care leziunea nervilor periferici ar fi responsabilă de apariția atrofiei; 3) teoria suferinței articulare în determinismul atrofiei; 4) teoria vasomotorie după care tulburările centrilor vasomotori cerebrali localizați în circumvoluția rolandică trimit impulsuri prin intermediul tractului piramidal spre nervii simpatici, afectînd astfel vascularizația mușchilor, ceea ce ar duce la atrofia lor; 5) teoria trofoneurozei care nu se poate aplica decît la un număr limitat de bolnavi cu atrofii pe jumătate de corp, fără paralizii sau tulburări congenitale sau în orice caz paraliziile nu sînt de lungă durată; 6) teoria trofică care susține existența unui centru trofic cerebral, localizat în lobul parietal. Din punct de vedere clinic, datele din literatură (Marinescu, 1898; Winkelmann și Silverstein, 1934; Critchley, 1955) ca și observațiile noastre (fig. 151 și 152) demonstrează că atrofia de partea controlaterală apare mai rar în cursul afecțiunilor cu caracter lent progresiv ale lobului parietal și mai frecvent în unele afecțiuni vasculare cerebrale brutale. Se pare astfel că viteza de instalare și de evoluție a procesului patologic joacă un rol important în geneza atrofiilor de origine cerebrală, parietală. Leziunile de emisfer nedominant, mai ales cînd este vorba de o localizare în girusul postcentral par a se însoți mai frecvent de atrofii musculare controlaterale. În ceea ce privește localizarea atrofiei mai frecvent este afectat membrul superior, uneori și membrul inferior și foarte rar sînt interesate și jumătatea limbii, palatul sau chiar fața (Critchley, 1955). Evoluția obișnuită a atrofiei este de la nivelul mușchilor mici ai mîinii către umăr (evoluție distalo-proximală). Nu se întîlnesc fasciculații. Uneori este posibil să intervină o subluxație spontană a umărului ca rezultat al atrofiei și flaccidității musculare. La debut este caracteristic faptul că mușchii devin mai moi la palpare decît mușchii de partea opusă, apoi atrofia devine evidentă accentuîndu-se progresiv. Atrofia totuși poate staționa sau poate chiar regresa la un moment dat, aceasta depinzînd de natura leziunii corticale. Alteori atrofia care se poate însoți și de alte tulburări vasomotorii se poate accentua foarte mult, producîndu-se și retracții tendinoase. Deficitul motor nu este, după cum am mai spus, obligatoriu. Cînd atrofia începe la mușchii umărului (debut puțin frecvent) recunoașterea tulburărilor este dificilă din cauza particularităților anatomice (Winkelmann și Silverstein, 1934).

S-a descris și o algodistrofie a membrului superior de tip sindrom umăr-braț în tumori cerebrale (Reme, 1956) ca și după traumatisme



Scanned with OKEN Scanner

cranio-cerebrale (Rosen și Graham, 1957) în cazul unor leziuni parietale. În cercetarea atrofiilor musculare apărute ca urmare a unor leziuni corticale s-au întreprins și studii ale reacțiilor electrice și studii electromiografice.

După Winkelmann și Silverstein (1934) reacțiile electrice arată în cazul acestor atrofii o hipoexcitabilitate la curenți faradic și galvanic fără a se pune în evidență reacții de degenerescență. Călcăianu (citat de Arseni și Botez, 1971) a întreprins un studiu electromiografic care a permis să se constate că în atrofiile de origine parietală nu există la examenele de rutină modificări electromiografice deosebite. Modificări specifice, patognomonice și constante au fost obținute prin întinderea pasivă a mușchiului în cazul unor atrofii prin leziune parietală tumorală. La cei cu atrofii musculare prin leziune parietală vasculară nu a constatat aceste modificări, deși unii din acești bolnavi aveau tulburări musculare pronunțate. După Arseni și Botez (1971) modificările constatate prin întinderea mușchiului (salve de biopotențiale, creșterea răspunsurilor musculare directe și înregistrarea constantă a răspunsurilor reflexe H) sînt consecutive unei modificări a excitabilității centrului motor spinal în cursul unei eliberări de sub controlul supraiacent. Arseni și Botez (1971) au putut observa și modificări radiologice, demineralizare și osteoporoză a oaselor mîinii la bolnavii la care atrofiile evoluau de mai mult de două luni. În lucrarea din 1971 Arseni și Botez au prezentat și două observații anatomo-clinice ale unor bolnavi cu atrofii musculare și leziuni nervoase. Unul din aceste cazuri avusese un ependimom cerebral, iar celălalt o leziune vasculară cerebrală întinsă. La ambele cazuri s-au găsit leziuni și la alte niveluri ale sistemului nervos (măduvă în special), iar la cazul cu etiologie vasculară și modificări atrofice și degenerative în mușchi. Constatarea acestor leziuni a permis autorilor să pună în discuție două mecanisme ale atrofiei de origine centrală: în atrofia prin leziuni tumorale ar fi vorba de lipsa controlului de origine centrală (centrul trofic din girusul postcentral), în timp ce în cazul majorității atrofiilor de origine vasculară ar fi vorba în special de o lipsă de utilizare a membrului atrofiat.

## REGLAREA UNOR METABOLISME

Sistemul nervos vegetativ participă prin componentele sale anatomo-funcționale la reglarea unor metabolisme. De la experiența clasică a lui Claude Bernard („înțepătura diabetică") menită a dovedi reglarea nervoasă a metabolismului glucidic și pînă astăzi, numeroase date experimentale și clinice au probat această participare la buna desfășurare a diverselor metabolisme (glucidic, lipidic etc.). Fără a aborda detaliile acestei probleme căreia îi sînt consacrate foarte multe lucrări de specialitate reamintim de tulburările metabolismului glucidic apărute la traumatizații cranio-cerebrali (crește proporția de acid lactic și piruvic în sînge, proba hiperglicemiei provocate este perturbată etc.) La traumatizații cranio-cerebrali apar însă și tulburări ale metabolismului proteic (scade proteinemia, este dereglată proporția dintre fracțiunile proteice) ca și ale metabolismului azotului etc. Tulburările metabolice pot apare și în traumatismele vertebro-medulare ca și în cazul evoluției unui proces expansiv intracranian, mai ales în cazul celor care determină o suferință directă sau indirectă a regiunii



Scanned with OKEN Scanner

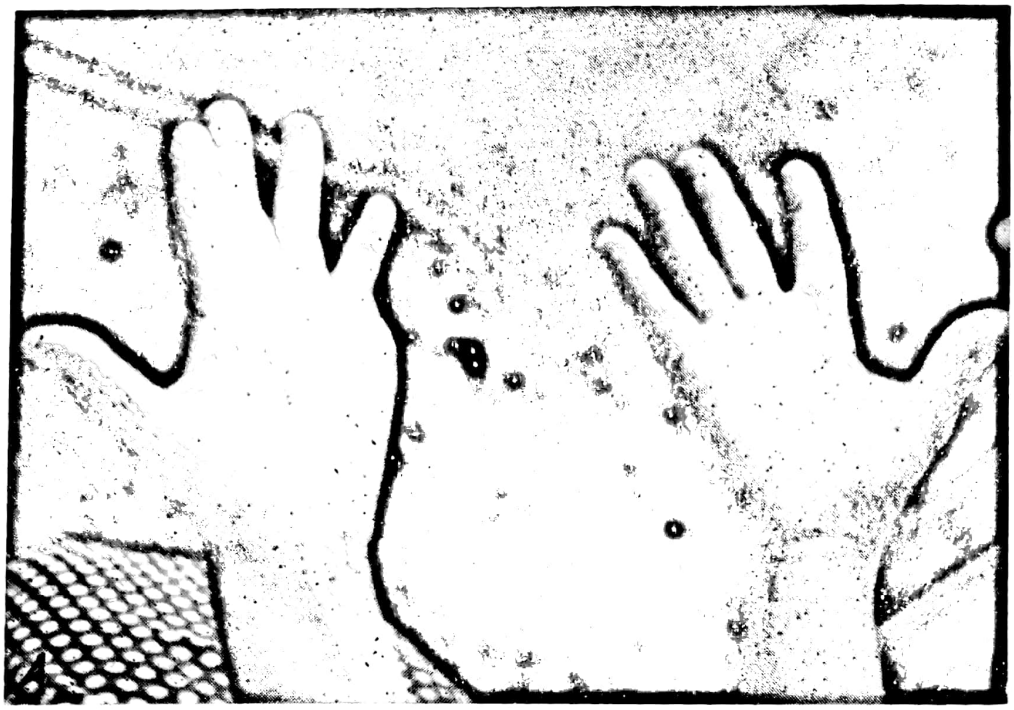

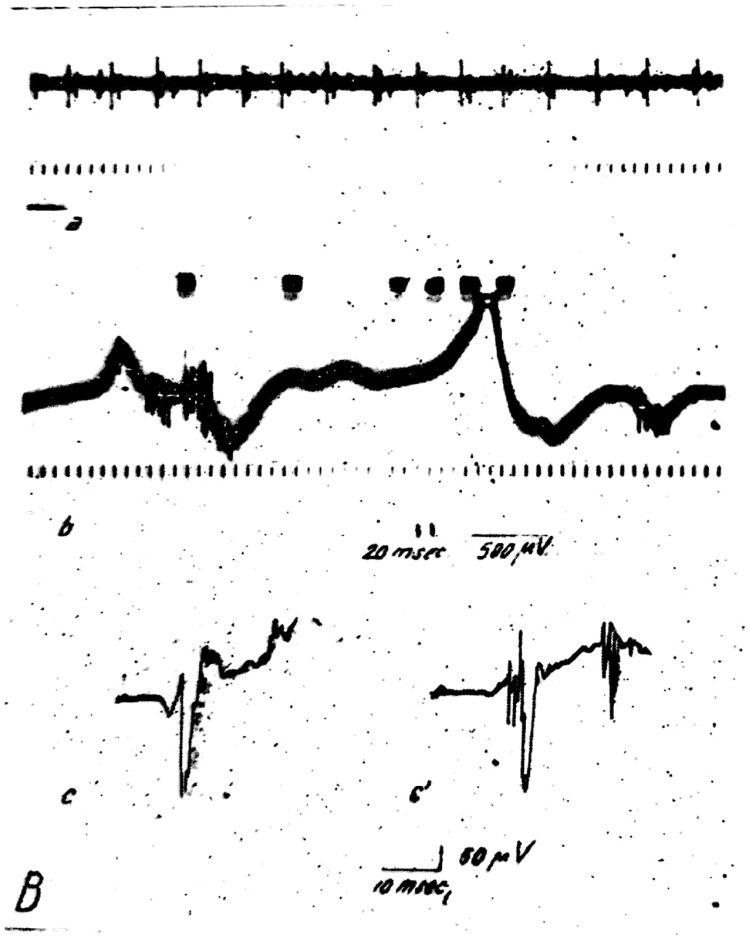


*Fig. 151.* — Atrofia musculaturii mîinii stîngi la o bolnavă cu o tumoare (oligodendrogliom) parietală dreaptă operată *(A)* și aspectul electromiografic *(B)*

*a* — traseul în timpul unei contracții masive; *b* — salve de biopotențiale la întinderea pasivă a mușchiului; *c* — răspunsul direct al mușchilor.

hipotalamice. Modul de influențare a diverselor metabolisme este complex și fără îndoială că în respectivul proces patogenic sistemul neuroendocrin este principalul element. Participarea mediatorilor chimici vegetativi este de asemenea probată (de exemplu adrenalina crește glicemia ca urmare a activării glicogenolizei hepatice și are de asemenea efecte lipolitice).



Scanned with OKEN Scanner

*Fig. 152.* — Atrofia mîinii stîngi paretice, apărută postictal.

*A* — fața palmară;

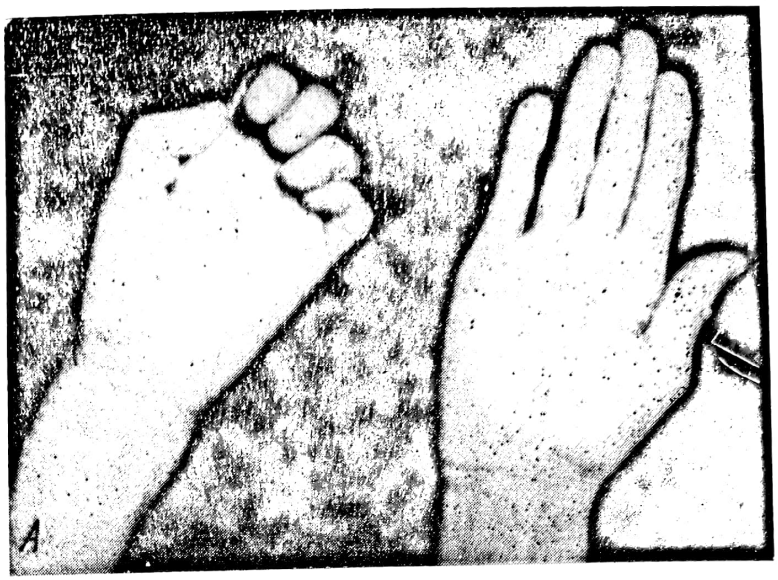


*B* — fața dorsală;

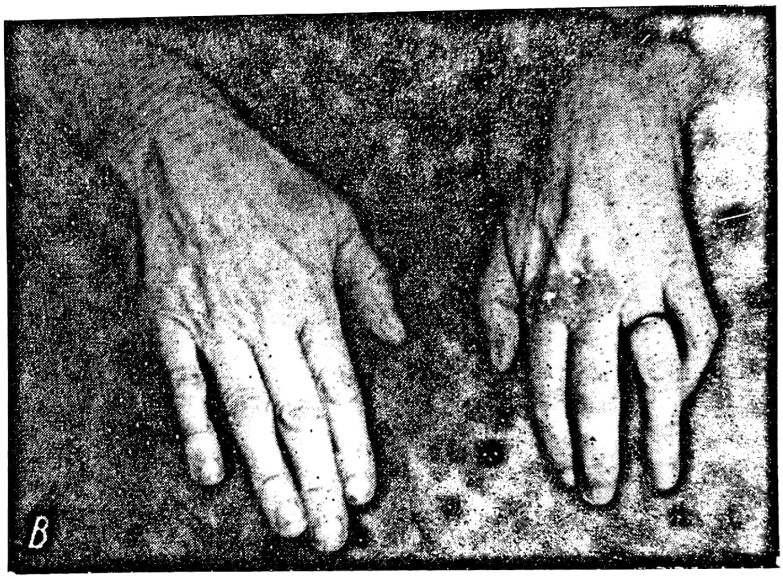


*C* — radiografia comparativă a celor două mîini pe care se văd osteoporoză și deformări metacarpo-falangiene la mîna stîngă.

Scanned with OKEN Scanner

# BIBLIOGRAFIE


ADAMETZ, J. O., LEARY, J. L. — Neurology *(Minneap.)*, 1959, 9, 636—642.
AICARDI, J., BIENAYMÉ, J. — *Ann. franç. Pediat.*, 1965, 22, 1 041.
AMASSIAN, V. E. — *Res. Publ. Ass. nerv. Ment.*, 1952, 30, 371—402.
ANDREI, V., LUCHIAN, I. — *Neurologia (Buc.)*, 1975, 20, 197—204.
ANDREW, J., NATHAN, P. W. — *Brain*, 1964, 87, 233—262.
ARSENI, C. — *Anal. Acad. R. P. R., Ser. Ştiinţ. med.*, 1950, 2, 1—74.
ARSENI, C., BOTEZ, M. I. — Tulburări viscero-vegetative şi trofice în leziunile encefalice, Edit. Acad. R. S. R., Bucureşti, 1971.
ARSENI, C., CONSTANTINESCU, AL. I. — Hipertensiunea intracraniană, Edit. Acad. R. S. R., Bucureşti, 1972.
ARSENI, C., CONSTANTINESCU, AL. I., GONŢEA, A. — *Chirurgia (Buc.)*, 1976, 25, 75—80.
ARSENI, C., CONSTANTINESCU, AL. I., MARETSIS M. — Semiologie neurochirurgicală, Edit. didactică şi pedagogică, Bucureşti, 1977.
ARSENI, C., CONSTANTINOVICI, AL., PANOZA, G. — Traumatismele vertebro-medulare şi ale nervilor, Edit. medicală, Bucureşti, 1971.
ARSENI, C., OPRESCU, I. — Traumatologie cranio-cerebrală, Edit. medicală, Bucureşti, 1972.
ARSENI, C., SAMITCA, D. C. — *Acta neuroveg. (Wien)*, 1959, 20, 417—422.
BAGDASAR, D., ARSENI, C. — Traité de neurochirurgie, Edit. Acad. R. P. R., Bucureşti, 1950.
BAILEY, P., BREMER, F. A. — *J. Neurophysiol.*, 1938, 1, 405—412.
BAILEY, P., SWEET, W. M. — *J. Neurophysiol.*, 1940, 3, 276—281.
BARBIZET, J. — *Presse méd.*, 1965, 73, 351—352.
BEATTIE, J., SHEEHAN, D. — *J. Psychol.*, 1934, 81, 218—227.
BEKS, J. W. F. — *Europ. Neurol.*, 1969, 2, 217—224.
BENTAL, E., PILAR, T. — *Geriatrics*, 1972, 27, 142—146.
BÎKOV, K. M. — Scoarţa cerebrală şi organele interne, Edit. de Stat, Bucureşti, 1949.
BORCK, W. F., TÖNNIS, W. — *Fortschr. Neurol. Psychiat.*, 1955, 23, 125—166.
BRIHAYE, I. — *Neurochirurgia*, 1973, 31, 100—102.
BUCAILLE, M. — *Surgery*, 1962, 52, 690—692.
BURCH, G. E. şi colab. — *Circulation*, 1954, 9, 719—723.
CASTAIGNE, P. — *Rev. Prat. (Paris)*, 1955, 22, 2 259—2 265; 2 277—2 284.
CATTAN, R. — *Bull. Soc. Méd. Hôp. Paris*, 1957, 73, 844—848.
CRITCHLEY, M. D. — The Parietal Lobes, Arnold Publ., Londra, 1955.
CUNESCU, V. — Modificările electrocardiografice în unele afecţiuni cerebrale şi manevre neurochirurgicale, Teză, I. M. F., Bucureşti, 1967.
CUSHING, H. — *Surg. Gynec. Obstet.*, 1932, 55, 1—34.
DALGAARD, J. B. — *Gastroenterology*, 1959, 37, 28—34.
DALGAARD, J. B. — *Arch. Path.*, 1960, 59, 359—370.
DAVIS, G. D. — *J. Neurophysiol.*, 1951, 14, 507—517.
DAVIS, R. A. şi colab. — *Surg. Gynec. Obstet.*, 1955, 100, 51—58.
DAVIS, R. A. şi colab. — *Surg. Gynec. Obstet.*, 1963, 116, 307—320.
DELL, P. — *J. Physiol. (Lond.)*, 1952, 44, 471—557.
DELL, P., OLSON, R. O. — *C. R. Soc. Biol. (Paris)*, 1951, 145, 1 088—1 091.
DUCKER, T. B. şi colab. — *J. Neurosurg.*, 1968, 29, 475—483.
EFFERT, S. şi colab. — *Dtsch. med. Wschr.*, 1961, 86, 1 508—1 513.
EISALO, A. şi colab. — *Brit. Heart J.*, 1972, 34, 217—226.
FINNEY, L. A., WALKER, A. E. — Transtentorial Herniation, Ch. C. Thomas Publ., Springfield, 1962.
FRENCH, J. D. — *J. Neurosurg.*, 1958, 16, 74—88.
FRENCH, J. D. şi colab. — *Arch. Neurol. (Chic.)*, 1952, 68, 577—590.
FUJISHIMA M. şi colab. — *Angiology*, 1973, 24, 310—315.
FULTON, J. F. — Phisiology of The Nervous System, Oxford University Press, New York, 1946.
FULTON, J. F. — În: Textbook of Physiology (sub red. *J. F., Fulton)*, ed. a XVII-a, W. B., Saunders, Comp., Philadelphia, 1955.
GASTAUT, H. şi colab. — Dictionnaire de l'Epilepsie, O. M. S., Genève, 1973.
GEIDEL, H. — *Z. ges. inn. med.*, 1971, 26, 78—82.
GREENHOOT, J. H., REICHEMBACH, D. D. — *J. Neurosurg.*, 1969, 30, 521—531.
HALL, G. H., MYERS, R. D. — *Brain Res.*, 1972, 37, 241—251.
HANSON, L., LARSON, O. — *Acta med. scand.*, 1974, 195, 45—47.




Scanned with OKEN Scanner

# XIV

# MANIFESTĂRI NEUROLOGICE ÎN BOLILE INTERNE

MARIETA MACOVEI-PATRICHE

## I. MANIFESTĂRI NEUROLOGICE ÎN BOLILE APARATULUI RESPIRATOR

Respirația, ca termen general, cuprinde două procese: respirația externă care constă în aportul de $O_2$ și îndepărtarea $CO_2$ și respirația internă, care rezultă din schimburile gazoase dintre celule și mediul lor interstițial.

Modificarea unuia sau mai multor factori care condiționează procesele respiratorii determină dereglări în aprovizionarea cu $O_2$ a țesuturilor, o insuficiență respiratorie, stare cunoscută sub numele de hipoxie.

Rezistența țesuturilor la hipoxie este extrem de variabilă, neuronii rezistînd diferențial la hipoxie. Cele mai sensibile teritorii sînt formațiile mai nou dezvoltate, de la 1—3′ cortexul cerebral, pînă la 4—10′ neuronii extracerebrali, cei mai rezistenți fiind neuronii vegetativi; mușchii scheletici rezistă cîteva ore; moartea clinică instalată prin leziuni ireversibile ale cortexului cerebral apare după 5—6 minute de la oprirea circulației, iar a rinichiului după 180 minute.

Sensibilitatea diferită la hipoxie a țesuturilor depinde de consumul de oxigen al acestora, cît și de rezervele lor în oxigen. Un organ inactiv (cordul în asistolie sau creierul anesteziat) are o rezistență mai mare la hipoxie, iar hipotermia reduce cererea tisulară de oxigen.

Se consideră că acidifierea lichidului cefalorahidian datorită hipoxemiei hipercapnice — în prezența hipercapneei determină vasodilatație cerebrală, creșterea debitului sanguin, scăderea vitezei de circulație, mai ales în acel teritoriu vascular în care se găsesc leziuni parietale preexistente.

Se poate considera că hipoxia hipercapnică acidozică agravată acționează electiv pe aceste vase și modifică debitul sanguin, determină tulburări de permeabilitate vasculară și asigură condiția oxigenică pentru „viața minimă celulară" în care structura celulelor e păstrată dar funcția lor e aproape dispărută, determinînd aspectele clinice neurologice.



Scanned with OKEN Scanner

Cînd hipoxemia s-a ameliorat prin vindecarea afecțiunii respiratorii decompensate, funcția, activitatea celulelor s-a restabilit, căci structura lor era normală, iar tabloul clinic neurologic a dispărut.

Consumul mediu de $O_2$ al țesutului cerebral este de 3,5 ml/100 g țesut/minut. Consumul de $O_2$ al creierului întreg este de 50 ml/min., ceea ce revine la 75 l/zi. Deși reprezintă 21% din greutatea corpului, creierul consumă 20% din cantitatea totală de oxigen utilizată de organism în condiții normale. Rolul major în mecanismul de reglare umorală a irigației cerebrale îl deține $CO_2$. O creștere a $pCO_2$ arterial produce o dilatație accentuată a vaselor cerebrale, cu creșterea aproape dublă a debitului circulator cerebral. La om inhalarea de $CO_2$ pînă la concentrația de 5—7% în ser determină o creștere cu 75% a debitului circulator cerebral. Orice tip de hipoxie determină tulburări neurologice. Scăderea saturării în $O_2$ a sîngelui arterial la 85% produce diminuarea capacității de concentrare, la 74% apar tulburări de raționament, sub 74% se produce pierderea conștienței. Dacă consumul de $O_2$ cerebral scade la 3,5 ml/100 g țesut/minut, apar amețeli, tulburări de conștiență; sub 2 ml/100 g apare coma.

Rezistența țesuturilor la hipoxie este influențată de acumularea de metaboliți, ca acidul lactic care determină scăderea pH celulei și edem tisular consecutiv. Supraviețuirea unui organ supus la hipoxie-anoxie este la rîndul său determinată de o serie de factori secundari care influențează transportul $O_2$ în timpul fazei de refacere; de exemplu, edemul țesutului nervos reduce perfuzia sanguină și deci transportul $O_2$. În cursul hipoxiei, metabolismul glial devine predominant glicolitic și cel neuronal predominant oxidativ. Insuficiența de oxigen prin tulburarea aportului poate fi de origine externă sau de origine pulmonară, realizînd așa-numita insuficiență pulmonară.

Insuficiența de oxigen de origine pulmonară este cunoscută sub numele de hipoxie respiratorie sau insuficiență pulmonară și are la bază perturbări ale funcției respiratorii a plămînului.

Barbu R. (1975) distinge în funcție de etapa respiratorie predominant afectată următoarele tipuri fiziopatologice ale insuficienței respiratorii pulmonare:

I. Insuficiența respiratorie pulmonară prin tulburări ale etapei ventilatorii.

II. Insuficiența respiratorie pulmonară prin tulburări de difuziune alveolo-capilară.

III. Insuficiența respiratorie pulmonară prin tulburări ale perfuziei pulmonare.

IV. Insuficiența respiratorie mixtă în care se intrică tulburările de ventilație, de difuziune și perfuzie.

Insuficiența pulmonară prin hipoventilație alveolară poate fi de tip obstructiv, restrictiv sau mixt.

Forma obstructivă se întîlnește în special în afecțiuni bronșice (bronșite cronice, astm bronșic etc.), iar forma restrictivă apare în circumstanțe deosebit de variate (boli neuro-musculare, boli ale cutiei toracice, ale mediastinului sau cele care interesează elasticitatea pleuro-pulmonară).

Insuficiența pulmonară prin hipoventilație alveolară se caracterizează prin hipoventilația majorității sau totalității unităților funcționale pulmo-



Scanned with OKEN Scanner

nare. Aportul insuficient de aer proaspăt în alveole determină scăderea $pO_2$ și creșterea $pCO_2$ în aerul alveolar, gazele sanguine care perfuzează capilarele pulmonare modificîndu-se în același sens cu cel din aerul alveolar; gradientul alveolo-capilar e normal. Ca urmare scade $PaO_2$ și crește $PaCO_2$, iar saturația cu $O_2$ a hemoglobinei ($Sa\ O_2$) scade—avem de-a face deci cu hipoxemie + hipercapnee.

Evoluția insuficienței respiratorii este stadială — compensată și decompensată — ca urmare a intrării în funcțiune a diferitelor mecanisme care-și au eficiența în cadrul anumitor limite.

Stadiul de insuficiență respiratorie decompensată, caracterizată prin suboxigenare permanentă, devine manifestă și în repaus, exprimîndu-se printr-o serie de suferințe care interferează în grade variabile și predomină după etapa respiratorie esențial interesată: cianoză, tahicardie, hipertensiune arterială, suferințe neurologice și în final coma hipoxemică.

Manifestările cerebrale din bolile pulmonare, îndeosebi din cele cronice care determină fenomene de insuficiență respiratorie cronică decompensată, au fost individualizate sub denumiri ca: „encefalopatie venoasă", „encefalopatie anoxică", „encefalopatie respiratorie" sau „encefalopatie pneumogenă".

Hațieganu (1930) a descris acest sindrom, într-o serie de lucrări, numindu-l sindromul hiposistoliei cerebrale( H.C.) și a semnalat împreună cu Vancea (1930) existența *stazei papilare* în H. C., în cadrul emfizemului pulmonar (E. P.).

După 1933, o serie de autori descriu modificări oculare în E. P. Astfel, Cameron (1933), considerat în literatura occidentală ca primul care a descris edemul papilar în E. P., și-a publicat lucrările abia la 3 ani după publicațiile lui Hațieganu și Vancea (1930).

El a descris la un tînăr minier, suferind de un sever scleroemfizem pulmonar, modificări ale fundului de ochi cu edem papilar. Ulterior, o serie de alți autori s-au ocupat de H. C. la bolnavii pulmonari.

În ultimii ani, numeroși autori semnalează participarea cerebrală ca factor predominant în decompensările unor pneumopatii cronice, insuficiența de hematoză putînd evolua sub aspectul unor manifestări polimorfe și adeseori înșelătoare de suferință encefalică.

Aceste simptome neuropsihice constituie uneori forma revelatoare a unei insuficiențe respiratorii și pot simula clinic și oftalmoscopic o hipertensiune intracrainană tumorală (David, 1962; Goulon, 1965; Pitt, 1965; Arseni, 1968; Lissac, 1969; Ionescu, 1974). Observațiile în care manifestările neuropsihice deschid scena clinică sau pot sugera un proces înlocuitor de spațiu intracerebral sînt cu mult mai rare.

Cazuri de encefalopatii respiratorii pseudotumorale cu edem papilar și semne neurologice focale se întîlnesc mult mai rar (David, 1962; Pitt, 1965; Arseni și colab., 1968; Ionescu și colab., 1974).

Encefalopatia respiratorie (E. R.) denumită astfel de Goulon (1965) este bine cunoscută actualmente în literatură, majoritatea autorilor descriind în tabloul său clinic obișnuit: tulburări neuropsihice, modificări oftalmologice caracteristice, modificări E. E. G., asociate cu perturbări biologice semnificative (hipercapnie, hipoxie, poliglobulie, tulburări electrolitice etc.). Examenul radiologic al craniului pune în evidență semne radiologice ale hipertensiunii intracraniene (Rotmann și Sigelman, 1967).



Scanned with OKEN Scanner

## MANIFESTĂRILE ENCEFALOPATIEI RESPIRATORII.

### CEFALEEA

Semnul clinic cel mai frecvent, cefaleea, apare către sfîrșitul primului an de la începutul tulburărilor de hematoză, inițial sporadic, apoi în somn, din ce în ce mai intensă și mai persistentă, indiferent de valorile presiunii arteriale a $O_2$ și $CO_2$.

Este cunoscut că ori de cîte ori bolnavii cu insuficiență respiratorie cronică prezintă o afecțiune bronho-alveolo-pleurală acută decompensată, cefaleea se accentuează.

Această intensitate crescută a cefaleei, concomitent cu agravarea hipoxemiei hipercapnice cu acidoză se poate însoți de edem papilar, de cianoză retiniană și de semne neurologice de focar, ce impun investigații angiografice și scintigrafice pentru infirmarea unui proces înlocuitor de spațiu, (...) tumoare sau metastază.

Apariția cefaleei la bolnavii cu insuficiență cardio-respiratorie cronică se explică prin dilatarea vaselor cerebrale și edem cerebral.

În timpul somnului nocturn sau diurn, hipoxemia hipercapnică acidozică se accentuează și determină dilatarea paralitică a vaselor cerebrale printr-un mecanism complex, la care contribuie :

— acțiunea directă, vasodilatatoare a bioxidului de carbon, deci a hipercapneei ;

— acțiunea aditivă a hipoxemiei, care direct determină pierderea autoreglării vasculare, iar indirect prin acidifierea lichidului cefalo-rahidian, în prezența hipercapneei, determină vasodilatație și creșterea debitului cerebral ;

— staza venoasă ;

— edemul hipoxic, secundar tulburărilor de permeabilitate — modificările bruște ale ionilor de $H^+$ ce apar la trecerea veghe-somn-veghe.

La trezirea din somn, în loc să se producă brusc o vasoconstricție, cu scăderea debitului sanguin cerebral și creșterea vitezei de circulație, persistă vasodilatația paralitică (1—2 ore).

Așa se explică apariția cefaleei imediat după adormire, cît și la trezirea din somn, dispărînd mai tîrziu, odată cu apariția vasoconstricției, cît și faptul că cefaleea continuă să apară chiar la nivelul hipoxemiei hipercapnice la care alte simptome neuropsihice dispar.

### TULBURAREA FUNCȚIEI SOMN-VEGHE

Somnolența diurnă apare în orice moment al zilei, și în orice poziție a corpului, cu o durată variabilă de la cîteva minute pînă la ore întregi, fără să dea senzația de reconfortare, pe care o dă somnul normal.

**Somnul nocturn** survine greu, uneori foarte tîrziu, deseori fiind precedat de o stare de agitație sau e întrerupt de apariția cefaleei. În decubit dorsal, atît în somnul nocturn, cît și în somnolența diurnă, bolnavii prezintă apnee, cu o durată de 40—60 de secunde, la sfîrșitul cărora se trezesc, de aceea bolnavii preferă să doarmă atît ziua, cît și noaptea, în de cubit lateral sau chiar ventral.



Scanned with OKEN Scanner

Studiindu-se somnul nocturn și diurn la bolnavii cu insuficiență respiratorie și la cardiaci, s-a constatat că hipoxemia determină somnolență diurnă și încetinirea traseului electroencefalografic cu bufeuri de unde delta sincron anterior, iar la cardiaci, datorită stimulării sistemului ergotrop întîrzie apariția somnului nocturn, numărul ciclurilor de somn scade, se reduce somnul lent.

Noaptea, hipoxemia hipercapnică acidozică se accentuează și declanșează compensator sistemul ergotrop, care determină insomnia nocturnă, și implicit apare somnolență în timpul zilei, cînd acest sistem nu mai funcționează.

## TULBURĂRILE PSIHICE

Fatigabilitatea intelectuală, indiferentismul, sările de deprimare sau de agitație psihomotorie, stările confuzive sau de obnubilare au fost frecvent notate la bolnavii cu insuficiență cardiorespiratorie cronică (Aita, 1968; Baker, 1962; Castaing și colab., 1966; Cohen și colab., 1967; Ionescu M., 1970, 1972, 1974).

M. Ionescu (1974) prezintă un studiu complex al tulburărilor psihice — de atenție, memorie, concentrație, voință etc. — întîlnite la 24 de bolnavi cu hipoxemie hipercapnică acidozică. Tulburările au fost testate cu proba Rey auditivă și vizuală, proba Bourdon, proba reproducerii a două desene, proba citirii și indicației cifrelor 11—15 și au fost corelate cu gravitatea hipoxemiei hipercapnice acidozice; s-a constatat o strînsă legătură între intensitatea hipoxemiei hipercapnice și gravitatea afectării testelor. Tulburările de atenție sînt frecvente.

Bolnavii obosesc repede, capacitatea memoriei lor nu crește prin exerciții repetate, ci dimpotrivă scade, ca și cum excitațiile următoare ar găsi celulele nervoase într-o fază de excitabilitate redusă. Nu se constată nici o diferență între realizarea probelor prin stimuli auditivi sau prin stimuli vizuali, ceea ce evidențiază că nu calea prin care se transmite mesajul are importanță, ci starea metabolică a agregatelor neuronale.

Voința bolnavilor este diminuată ca o consecință fiziopatologică a oboselii fizice și intelectuale, fiind înlocuită uneori cu o stare de plictiseală, indiferentism, nerăbdare, ignorare a tot ce se leagă de persoana lor.

Afectivitatea este diminuată sau tulburată, uneori sub forma inversiunii unor sentimente normale.

Uneori bolnavii prezintă o stare de depresie psihică superficială, tristețe nemotivată cu senzație de inutilitate pentru cei din jur, fără să se gîndească la suprimarea vieții.

Bolnavii prezintă — îndeosebi nocturn — stări de neliniște, agitație, uneori stări confuzionale cu elemente halucinatorii, care se ameliorează sau cedează la tratament bronhodilatator și tonicardiac.

Tulburările psihice la bolnavii cu insuficiență respiratorie cronică au fost interpretate diferit de diverși autori.

Metabolismul cerebral, îndeosebi metabolismul glucidic se face după schema metabolismului în general, cu variații regionale de ritm și intensitate.

Cea mai intensă activitate enzimatică și mitocondrială o au dendritele din scoarța cerebrală. Levy consideră că „metabolismul acestor dendrite



Scanned with OKEN Scanner

ar avea rol în analiza fină a informațiilor venite pe căi intero- și exteroceptive, în stocarea lor și în elaborarea diverselor reacții somatovegetative".

În hipoxemie, acidul piruvic se transformă în acid lactic sub influența enzimei lacticodehidrogenază din țesutul cerebral, iar acidul ribonucleic crește în neuroni și scade în dendroglii, ceea ce face să se individualizeze un metabolism neuronal și altul glial.

Neuronii își păstrează integritatea structurală, dacă reușesc să primească 10—20% din necesarul de oxigen (normal $PaO_2$ 95%), dar funcția lor scade pînă la inactivitate, putînd fi reluată de îndată ce aportul de oxigen se îmbunătățește.

La o saturație oxigenică de 85—95% cu normocapnee nu apar tulburări funcționale neuropsihice, acestea apar la o saturație oxigenică de 65—85%, cu hipercapnee, iar la saturația oxigenică sub 65%, în hipercapnee accentuată apar tulburări de conștiență, coma.

Testele de memorie auditivă și vizuală la bolnavii cu insuficiență cardio-respiratorie cronică, fiind deficitare indică tulburarea „fenomenului de urmă" a „quantelor informaționale", cum susține Kreindler.

Este necesar să se deosebească bolnavii, cu insuficiență cardio-respiratorie cronică, cu hipoxemie hipercapnică acidozică, și probabil și cu amoniemie crescută, de cei nevrotici și de cei cu leziuni tumorale frontale, cu care adesea se confundă, mai ales cînd simptomatologia insuficienței respiratorii este puțin manifestă.

### MIȘCĂRILE INVOLUNTARE

Constau din tremurături discrete ale extremităților membrelor superioare, mioclonii și flaping-tremor, ele se datoresc $CO_2$, care depolarizează prin acidoză intracelulară partea rostrală a formației reticulate, care controlează mișcările ritmice fazice și tonice; drept consecință apare un focar tremorigen, prin activarea asincronă a neuronilor.

Uneori bolnavii au *convulsii tonico-clonice* și simptome de interesare meningo-encefalică, care pot evolua pînă la comă.

Fără tratament, de regulă, bolnavii cu obnubilare, pot merge pînă la comă, acompaniată sau nu de mioclonii, de flaping-tremor, de abolirea pasageră a reflexelor osteotendinoase, de prezența semnului Babinski, de scăderea pragului convulsivant. Mai rar, bolnavii prezintă amețeli și fenomene de tipul sincopei de efort, care pot apărea cu mulți ani înaintea decompensării cardiace.

Paralizia de nervi oculomotori poate fi întîlnită, fiind determinată de edemul cerebral.

### SEMNELE OFTALMOLOGICE

Sînt frecvente și sînt reprezentate prin cianoză retiniană, dilatare și tortuozitate venoasă; hiperemie papilară, mergînd mai rar pînă la edem papilar.

### MODIFICĂRILE F.O.

În prima fază, fie că nu sînt modificări, fie că apare o ușoară dilatare a venelor, TACR este normală sau ușor crescută (creșterea compensatoare).



Scanned with OKEN Scanner

TVCR este normală sau ușor crescută. În faza a II-a a E. P. modificările descrise sînt ceva mai exprimate. În faza a III-a a E. P. și în F. P. (fibroză pulmonară) venele sînt sinuoase, dilatate, cianotice, iar TVCR este crescută; TACR este mai des scăzută. Uneori se observă ștergerea marginilor papilelor, bilateral. În ultima fază a E. P. și a F. P. — faza inimii pulmonare decompensate — pe lîngă modificările descrise, apare edemul papiloretinian, hemoragii perivenoase și mai rar tromboza venelor retiniene. Uneori, la compresiunea pe globii oculari apare un curent sanguin granulos în vena centrală a retinei. La început se observă o încetinire a scurgerii sîngelui către papilă, dar, continuînd presiunea, se observă în lumenul venei scurgerea sîngelui în mici grămezi (Marin, 1962). Fenomenul este asemănător cu ceea ce se vede în unele disproteinemii, leucoze sau poliglobulii. Acești bolnavi mai prezintă cianoză, turgescența venelor jugulare, hepatomegalie cu alterarea probelor funcționale hepatice, splenomegalie, balonări postprandiale și uneori vărsături. Timpul de circulație este prelungit. În formele vechi, tensiunea venoasă este mărită și tensiunea lichidului cefalorahidian este crescută, iar albuminorahia este scăzută.

Modificările de fund de ochi, tulburările psihice și aplatizarea traseului electroencefalografic sînt trepiedul simptomatic al encefalopatiei respiratorii.

Hipoxemia hipercapnică acidozică determină vasodilatație paralitică și edem cerebral hipoxic, creșterea presiunii lichidului cefalorahidian și a presiunii intracraniene cu edem, stază papilară, aspect „pseudo-tumor cerebri".

## SEMNELE ELECTROENCEFALOGRAFICE

Semnele electroencefalografice sînt importante. De remarcat însă că există în genere o dificultate de tehnică dat fiind starea bolnavilor. Semnele sînt de importanță variabilă, mergînd de la disritmie minoră, cu salve de unde delta hipersincrone, pînă la dezorganizare completă a traseului cu delta difuz, fără reactivitate. Nici un grafoelement electroencefalografic nu este specific. Ansamblul acestor tulburări este în general pus pe seama insuficienței respiratorii. Dar erorile de diagnostic sînt posibile, putînd fi reprezentate prin atingerea primitivă de origine vasculară, comițială sau tumorală și complicate în secundar cu insuficiență respiratorie.

Sînt autori care încearcă să coreleze modificările EEG din E. R. cu semnele clinice și oftalmologice, ca și cu perturbațiile biologice. Alții, se întreabă dacă se poate acorda o valoare prognostică semnelor electroencefalografice din cursul insuficienței respiratorie cronice în puseu acut.

1. Semnele clinice, oftalmologice și electrice nu evoluează paralel ca aspect, semnele electrice sînt întotdeauna foarte durabile; corecția completă EEG depinde de tipul tratamentului și de rapiditatea de corecție a hipoxemiei și a hipercapniei. Modificările EEG persistă încă la bolnavii care n-au prezentat nici un semn neurologic.

2. Numeroși factori sînt susceptibili de a fi (izolați sau asociați) responsabili de tulburările de electrogeneză.

*a*) Perturbările gazoase din sîngele arterial sînt evident o cauză esențială. În majoritatea cazurilor, hipoxemia și hipercapneea sînt asociate, fiind dificil să se incrimineze ca factor responsabil unul sau altul din ei.



Scanned with OKEN Scanner

*b*) Acidoza respiratorie ține de decompensarea acută a hipercapneei și se însoțește de alterații EEG.

*c*) Tulburările hidroelectrolitice au fost de asemenea invocate de diverși autori (tulburări ale potasemiei; hiperamoniemie);

*d*) Poliglobulia este un simptom obișnuit în cursul puseurilor acute de insuficiență respiratorie. Nu se poate stabili o corelație între evoluția hematocritului și EEG.

*e*) Semnele de cord-pulmonar cronic, pot avea o repercusiune asupra electrogenezei cerebrale prin anoxia anoxică, anoxia de stază.

Sub efectul tratamentului, insuficiența ventriculară dreaptă este întotdeauna atenuată, fără să aibe un paralelism cu retrocedarea semnelor EEG.

Hipercapneea și hipoxemia reduc rezistența vasculară și creșterea afluxului sanguin cerebral — care duce la creșterea presiunii L.C.R.

3. Existența perturbărilor EEG importante în cursul unei insuficiențe respiratorii impune o terapeutică de urgență pentru corectarea hipoventilației alveolare.

Anomaliile electrice nu ne permit să incriminăm care este cauza tulburărilor de hematoză, ele nefiind specifice pentru originea insuficienței respiratorii.

Perturbările EEG în cursul afecțiunilor respiratorii sînt o indicație formală pentru reanimare neuro-respiratorie de urgență (Goulon și colab., 1962).

Evoluția poate fi favorabilă sau defavorabilă. La bolnavii supuși unei respirații artificiale eficace se ameliorează tulburările de conștiență, mișcările anormale, se ameliorează și semnele oculare și anomaliile EEG.

**Forma latentă a insuficienței cardio-respiratorii** e frecventă, se poate decompensa mai ușor și poate prezenta tulburări neuropsihice a căror etiologie hipoxemică hipercapnică este ignorată, pentru că nu există semne evidente clinice de disfuncție hematozică, ceea ce face ca deseori, bolnavii să fie considerați ,,nevrotici'', ,,arteriosclerotici'', ,,frontali'' etc.

Hipoxemia determină acidifierea lichidului cefalorahidian, care, în prezența hipercapneei, determină vasodilatație și creșterea debitului cerebral asigurînd un nivel minim de oxigen (10—20%) din valoarea normală a oxigenului, la care se păstrează structura celulelor, dar scade foarte mult activitatea lor. Restabilirea aportului de oxigen, prin ameliorarea ventilației, vindecarea afecțiunii respiratorii acute, face ca celulele să-și reia activitatea, întrucît structura e păstrată, și să dispară tulburările neuropsihice.

La bolnavii subponderali, hipoxemia hipercapnică este mai accentuată și tulburările neuropsihice sînt mai intense.

**Infecțiile acute pulmonare** la insuficienții cardio-respiratori cronici sînt factorul cu cel mai mare potențial declanșant al tabloului morbid de encefalopatie respiratorie, căci prin micșorarea capacității ventilatorii și mărirea hipoxemiei hipercapnice, pun în mișcare un proces fiziopatologic cu repercusiuni asupra circulației cerebrale și metabolismului celulei nervoase.

Hipoxemia, hipercapneea, acidoza respiratorie acționează aditiv.

Se consideră că insuficiența circulatorie e o insuficiență a mecanismelor homeostaziei vasculare.



Scanned with OKEN Scanner

Sînt cercetători care au arătat că atît sistemul vascular „rezistiv" cît și sistemul „capacitiv" sînt tulburate în condițiile creșterii presiunii intrapulmonare, în insuficiența respiratorie. Hipoxemia hipercapnică acționează aditiv, dînd vasodilatație, hiperemie, edem cerebral și chiar vasodilatație paralitică.

Debitul cerebral — 54 ml de sînge/100 g creier/minut — este inferior altor organe, e nemodificat de vîrsta cronologică, de efortul intelectual și fizic, e modificat nesemnificativ de variațiile hematocritului, a vîscozității sîngelui, temperaturii etc. dar este modificat net de somn și mai ales de hipoxemia hipercapnică.

Scăderea consumului de oxigen 3,3—3,8 vol/100 g creier/minut, la 2,5 ml/100 g creier/minut determină confuzie mentală, iar la 2,3 ml/100 g creier/minut, determină coma.

Dificultățile pentru medicul practician în precizarea diagnosticului de encefalopatie pneumogenă constau în faptul că pînă la cazurile de decompensare pulmonară, la care apar tulburările neuropsihice caracteristice, se întîlnesc un număr mare de bolnavi la care nici elementele clinice și nici explorările paraclinice nu aduc argumente suficiente.

Pentru susținerea diagnosticului este necesar ca medicul practician să țină seama de existența antecedentelor bronho-pulmonare, a tuturor afecțiunilor ce duc la disfuncție pulmonară, simptomele minore de insuficiență pulmonară cronică, a datelor paraclinice ce evidențiază dereglarea hematozei și tulburări metabolice ($PO_2$, $PCO_2$, pH, probe respiratorii), precum și a faptului că simptomatologia neuropsihică se ameliorează sau dispare în raport cu tratamentul administrat pentru afecțiunea pulmonară.

O evoluție analogă dar mai lentă s-a observat la bolnavii care au respirat spontan și tratați cu oxigen în doze moderate și cu analeptice respiratorii. Evoluția defavorabilă care poate duce la dificultate sau la imposibilitate de ventilație corectă, apare la complicațiile embolice, cardio-vasculare, infecțioase sau după o hemoragie digestivă. Se poate observa scăderea intelectuală globală, sindrom deficitar. Vîrsta și tulburările induse de arterioscleroză cresc leziunile hipoxemice. Scăderea $O_2$ și dispoziția hipercapneei în țesuturi duc la o creștere a debitului cardiac (măsură de compensare).

**Patogenia** manifestărilor neurologice din *insuficiența pulmonară* severă nu este încă cunoscută. Unii susțin că este determinată de retenția de bioxid de carbon, că ar fi un fel de intoxicație sau o narcoză cu bioxid de carbon. Nu se cunoaște bine felul în care acumularea de bioxid de carbon produce o disfuncție cerebrală. După unii însă bioxidul de carbon ar avea o acțiune toxică, pe cînd alții cred că diminuarea pH-ului sîngelui arterial (acidemie respiratorie) este factorul determinant. Cercetări metabolice și electroencefalografice pe animale în hipercapnee acută produsă prin inhalarea de mari concentrații de bioxid de carbon, arată că diminuarea pH-ului cerebral produce tulburări funcționale cerebrale. Determinările de pH sanguin, de electroliți, în sîngele cerebral arterial și venos, de măsurare a gazelor din sînge la om în timpul unei acidemii respiratorii acute, au arătat că modificarea acestor parametri se însoțește de modificări EEG și ale stării de conștiență.

Factorii chimici susceptibili de a provoca o hiperemie a creierului, cu încetinire a circulației sanguine la nivelul său sînt în principiu generatori de edem (acid carbonic, anestezice).

Scanned with OKEN Scanner

Anoxia hipercapnică produce tulburări ale chemoreceptorilor prin leziuni ale terminațiilor nervoase intra- și extracerebrale, care duc la vasodilatația corticală și a nucleilor centrali, asociindu-se cu hipoxia țesutului.

Hipoxia singură nu duce la edem cerebral. Numai asocierea hipoxiei și hipercapneei duce la formarea de edem cerebral cortical și a nucleilor centrali, prin acțiunea de vasodilatație a $CO_2$ asupra capilarelor, cît și prin disfuncția barierei hematoencefalice cu tulburarea pompei de $Na^+$, cu umflarea celulară a țesutului neuroglial și compresiunea ce o exercită celulele tumefiate asupra vaselor.

Considerînd bariera hematoencefalică ca o entitate morfopatologică cu funcție de membrană celulară selectivă, în condițiile de edem cerebral provocat prin hipoxie hipercapnică, constatăm o perturbare a pompei de $Na^+$ cu eliminarea $K^+$ și intrarea $Na^+$ implicit a apei intracelular, ceea ce reprezintă edemul cerebral.

Modificările de permeabilitate vasculară se datoresc și activității 5 hydroxytryptamin (serotonină) cu rol de contracție a musculaturii netede din vase.

Păunescu (1976) a demonstrat experimental pe creierul edematos că se produce o dispariție a serotoninei din pereții vasculari, contrar emisferului martor unde serotonina este crescută în celulele adventiciale pe tot traiectul capilarelor.

Pe creierul edematos se observă o permeabilitate crescută și o stază vasculară datorată lipsei de serotonină, absenței ATP-azei în hipoxie și hipercapnie unde există un sistem oxido-reductor scăzut (anaerob).

*Edemul cerebral* prin hipoxie hipercapnică este intracelular predominînd în substanța cenușie și nucleii centrali spre deosebire de celelalte tipuri de edeme (prin refrigerare, traumatisme, compresie, inflamator, toxic) unde leziunile majore se produc la nivelul substanței albe interstițiale prin leziuni vasculare umflarea oligodentrogliei și a astrogliei sau ruperea tecilor de mielină. În edemul cerebral hipercapnic are loc un consum mare de glucoză și A.T.P. în trecerea de la faza metabolică aerobă la cea anaerobă, găsindu-se o încărcare cu L.D.H. a neuronilor și a gliei, cu eliberare masivă de acid lactic în țesuturi ducînd la acidoză.

Astrocitele hipertrofiate în edemul cerebral hipercapnic prezintă o reacție extrem de intensă pentru enzimele oxidative.

În edemul cerebral prin hipoxie hipercapnică, leziunile neuronale nu interesează în totalitate sistemul nervos central. Din cortex sînt afectate straturile 3—5—6 precum și regiunea hipocampică, hipotalamus, talamus și substanța reticulată.

Leziunile neuronale histoenzimologice se caracterizează prin lipsa enzimelor oxidative, de fosforilare, prezența L.D.H., apărînd apoi leziuni distrofice ireversibile intranucleare și intracitoplasmatice cu depunere de M.P.Z. neutre (Păunescu 1976).

Necroza neuronilor din cortex și nucleii centrali în edemul cerebral prin hipoxie hipercapnică, se produce gradat datorită unei sensibilități specifice anatomice a neuronilor la hipoxidoză.

Leziunile neuronale de prenecroză cu toate modificările enzimatice histochimice și morfologice par să fie primare, cărora le urmează apariția de edem cerebral ce este secundar.



Scanned with OKEN Scanner

În bolile cardio-pulmonare cronice decompensate efectele hipoxiei tisulare cerebrale se produc nu numai asupra celulelor nervoase, ci și asupra țesutului mezenchimatos din creier (vase).

### ANATOMIA PATOLOGICĂ ÎN ENCEFALOPATIA RESPIRATORIE

Leziunile vasculare se traduc morfologic prin hipertrofia celulelor endoteliale, pericitale cu edem perivascular și vase cu aspect de stază. În encefalopatia respiratorie ca și în encefalopatia anoxică zonele mai vulnerabile la anoxie sînt: cortexul, neostriatul, talamusul, cerebelul, hipocampul și îndeosebi zona Sommer din cornul lui Amon; aceste leziuni pot fi observate după stopurile cardiace, anoxia anoxică, anoxia de stază (A. T. Steegmann, 1962).

**Evoluția și prognosticul** tulburărilor neuropsihice la bolnavii cu insuficiență cardio-respiratorie cronică decompensată depind de gradul hipoxemiei hipercapnice acidozice. Prognosticul encefalopatiei pneumogene mai depinde de frecvența decompensărilor pulmonare, de gradul insuficienței respiratorii pneumogene, de gradul suferinței encefalice, precum și de tratamentul aplicat în cursul decompensărilor cît și în perioadele de stabilitate, ca și de conduita bolnavului față de agenții nocivi (alcool, tutun, mediu poluat).

Terenul, leziunile vasculare de vîrstă sau ateromatoase, starea cardio-pulmonară au rol favorizant în apariția tulburărilor neuropsihice.

Capacitatea de muncă intelectuală și fizică e dependentă de nivelul hipoxemiei hipercapnice, fiind foarte afectată cînd $PaO_2$ este sub 70 mmHg, $PaCO_2$ peste 41 mmHg, deci cînd apar cefalee, somnolență, tulburări psihice.

**Tratamentul** trebuie să fie adecvat fiecărui bolnav cu insuficiență cardio-respiratorie cronică, în vederea combaterii agravării hipoxemiei hipercapnice acidozice și deci, în vederea profilaxiei tulburărilor neuropsihice.

În tratamentul cefaleei, se menționează eficiența miofilinului, a bronhodilatatoarelor, care ameliorează hipoxemia hipercapnică și deci combate vasodilatația cerebrală paralitică.

În administrarea antibioticelor pentru afecțiunea respiratorie acută, trebuie ținut seama de faptul că tetraciclinele, dulana etc. pot în cantități mari să contribuie la apariția sau agravarea edemului cerebral.

### 2. SINDROAME DE HIPOVENTILAȚIE ALVEOLARĂ CU O VENTILAȚIE INADECVATĂ A UNOR PLĂMÎNI ANATOMICI NORMALI

Uneori putem întîlni semne de enecefalopatie respiratorie la bolnavii cu sindroame de hipoventilație alveolară produsă fie de tulburări ale sistemului nervos central cu perturbarea centrilor respiratori, fie de reducerea amplitudinii mișcărilor respiratorii datorită unor cauze ce țin de cutia toracică sau de deformarea coloanei vertebrale.

S-a descris un *sindrom de hipoventilație neurogenă primară* determinat de o tulburare a mecanismului reglator al respirației din trunchiul cerebral, fără ca să existe vreo boală pulmonară, a pereților toracici sau a mușchilor respiratori. Semnul principal îl constituie lipsa răspunsului ventilator

Scanned with OKEN Scanner

normal la o creștere a presiunii bioxidului de carbon din sînge. Consecințele acestei hipoventilații alveolare cronice sînt hipercapnia, hipoxemia, cianoza, somnolența și eritremia. Pot să apară o hipertensiune pulmonară și o insuficiență ventriculară dreaptă. Examenul anatomic a arătat în unele cazuri degenerări difuze neuronale în substanța reticulată bulbară (Seriff, 1965).

Bolile neuromusculare care interesează musculatura respiratorie pot da o hipoventilație alveolară; printre acestea amintim: difteria, poliomielita, paralizia ascendentă de tip Landry, distrofia musculară progresivă, distrofia musculară miotonică, afecțiuni ale neuronilor motori („motor neuron disease") etc. Unele din aceste boli cronice provoacă mari tulburări de statică prin scolioze, lordoze, deformări ale cutiei toracice prin deficiențele neuromusculare, cu reducerea diametrelor normale ale cutiei toracice, cu reducerea amplitudinilor mișcărilor respiratorii, care determină scăderea capacității vitale cu scăderea oxigenului alveolar, reducînd hematoza. În sîngele circulant se va găsi o cantitate mai mică de oxigen (hipoxie) și mai mult $CO_2$ (hipercapnee). Astfel apar tulburări ale funcției neuronilor cerebrali, traducîndu-se clinic prin semne de encefalopatie respiratorie (sindrom de HIC cu modificări de F. O., cefalee, tulburări psihice, uneori semne focale cerebrale cu semne piramidalo-extrapiramidale etc.). Defectele structurale ale cutiei toracice sau ale coloanei vertebrale apărute după fibrotorax, hidrotorax, cifoscolioze, spondilitele anchilopoietice, rahitismul, produc o hipoventilație alveolară și uneori fenomene de E. R. Fenomene de encefalopatie respiratorie se pot întîlni și în cazurile de obezitate accentuată cu hipoventilație alveolară.

Sindromul Pickwickian se caracterizează prin obezitate, hipersomnolență, hipoventilație pulmonară și policitemie (Burwele și colab., 1956). Se mai pot întîlni în cursul sindromului: cianoză, respirație periodică, mioclonii. Examenele de laborator arată o hipoxie și hipercapnie și o deviere a axului cordului spre dreapta. Se mai găsesc o policitemie, o creștere a presiunii arteriale de $CO_2$ cu diminuarea saturației arteriale de $O_2$.

## NEUROPATIA PERIFERICĂ ȘI INSUFICIENȚA RESPIRATORIE CRONICĂ

Nu este rar ca bolnavii atinși de infecții respiratorii cronice să prezinte neuropatii periferice a căror patogenie nu este elucidată.

Clinic, nimic nu individualizează aceste atingeri nervoase, semnele sînt minore, reducîndu-se în cele 8 cazuri cercetate de Appenzeller și colab. (1968) numai la tulburări senzitive „în șosetă" și un discret deficit muscular distal al membrelor inferioare. Diminuarea vitezei de conducere și denervarea sînt semnele constatate în 5 din 7 cazuri studiate electric. Biopsia din sciaticul popliteu extern arată o demielinizare cu creștere în număr a nucleilor schwanieni și semne de degenerescență wallerianã. Biopsia musculară este puțin semnificativă. Semnele constatate pot fi interpretate ca o atingere neurogenă periferică cu demielinizare segmentară. Pe o biopsie nervoasă, la cromatografia în faza gazoasă s-a constatat o diferență între rezultatele obținute la acești bolnavi și cele găsite la subiecții normali sau atinși de polinevrită etilică. Autorii pledează pentru individualizarea neuropatiei periferice din insuficiența respiratorie cronică.



Scanned with OKEN Scanner

O tulburare metabolică care să intereseze celulele Sehwann poate fi implicată. Predominanța distală a tulburărilor, proliferarea nucleilor schwanieni sînt argumente indirecte în favoarea acestei patogenii. Este posibil ca hipoxemia cronică, hipercapneea moderată și insuficiența cardiacă progresivă cu mare insuficiență respiratorie, să altereze metabolismul celulelor Schwann, făcîndu-le incapabile de a asigura funcția mielino-formatoare (Appenzeller și colab., 1968).

### SINDROM DE PLEX BRAHIAL INFERIOR DUPĂ PNEUMOTORAX TERAPEUTIC

O nouă eventualitate patogenică de afectare a plexului brahial a fost descrisă de V. Voiculescu și colab. (1973) în cadrul pneumotoraxului terapeutic.

Autorii au studiat 4 observații la care a fost practicat pneumotoraxul terapeutic extrapleural pentru tuberculoză pulmonară, lucru ce a determinat ulterior leziuni nervoase topografic distincte și cu caracter definitiv. Tipul de paralizie observat de autori se încadrează în descrierea clasică a paraliziei plexului brahial de tip inferior prin leziuni $C_8D_1$, traduse prin : paralizie cu amiotrofie a mușchilor tenari și hipotenari, paralizia interosoșilor și a flexorilor, anestezia în teritoriul nervului cubital și brahial cutanat intern.

Inconstant poate să existe un sindrom Claude Bernard-Horner. Simptomul caracteristic leziunii radiculare ce realizează sindromul Aran-Duchenne este faptul că în acest tip de leziuni rotundul pronator și marele palmar sînt respectați, în timp ce flexorii comuni sînt interesați.

Ținînd seama de raporturile strînse de vecinătate dintre elementele constitutive ale plexului brahial și complexul anatomo-fiziologic al vîrfului pleuro-pulmonar se poate explica instalarea lentă a unui sindrom Aran-Duchenne prin dezvoltarea locală a unui proces cronic de fibroză pleurală ce înglobează în masa fibroasă și elementele rădăcinilor inferioare ale plexului brahial (V. Voiculescu și colab., 1973).

### EPILEPSIA TUSIVĂ

Epilepsia tusivă sau tusigenă se pare că în realitate este o formă de sincopă. Mulți autori aduc date cu privire la declanșarea unor crize epileptice de către descărcările aferente viscerale : laringe, pleură, embolie pulmonară, tuse, hiperventilație pulmonară — așa-zisa „epilepsie tusivă" sau tusigenă.

Astfel, Gastaut și colab. (1959) și Corfariu și Popoviciu (1973) au diferențiat crizele de epilepsie de sincope la tuse („tusivă") declanșată de reflexe vasodepresoare produse de tuse prin diverse mecanisme.

De cele mai multe ori, bolnavii după un acces de tuse prezintă o simptomatologie preacesuală bogată (stare de rău, transpirații, sudoare, paloare) care durează de la 30" la 4', urmează pierderea conștienței care poate dura 30"—2 minute care poate fi însoțită de convulsii abortive sau chiar convulsii tonico-clonice. Bolnavii își revin după ce trec printr-o fază confuzională, prezentînd în continuare cefalee și fatigabilitate de lungă durată.



Scanned with OKEN Scanner

Diverși excitanți cu punct de plecare la nivelul arborelui respirator produc reflexe vasodepresorii, care realizează o vasoplegie periferică, cu diminuarea masei circulante a sîngelui, determinînd o hipotensiune și anoxie cerebrală acută.

Corfariu și Popoviciu (1973) au pus în evidență în timpul înregistrărilor poligrafice la bolnavii cu sincope tusive vaso-vagale că pe lîngă mecanismul tensio-depresor există și un mecanism cardio-inhibitor, pus în evidență atît la proba compresiei globilor oculari, cît și la proba compresiei sinusului carotidian.

Electroencefalograma standard a bolnavilor cu S. T. este normală, de asemenea, activările medicamentoase nu evidențiază grafoelemente patologice pe EEG.

## SINDROMUL HEMICONVULSIE-HEMIPLEGIE-EPILEPSIE (H.H.E.) AL LUI GASTAUT

La copii cu afecțiuni ale aparatului respirator a fost notat sindromul H. H. E.

Acest sindrom a fost descris de Gastaut și colab. (1957—1960) și constă din următorul tablou clinic : în cursul unor afecțiuni ale aparatului respirator, febrile, acute, unii copii pot prezenta convulsii, urmate de un deficit motor ipsilateral. După rezolvarea episodului acut, apare o hemiplegie flască care se transformă ulterior în spastică, iar după cîteva luni sau ani se instalează o epilepsie cronică, de tip motor, senzorial sau de tip psihomotor.

Sindromul debutează între 6 luni și 2 ani, mai rar pînă la 3 ani

Alți factori etiologici care îl pot condiționa sînt: infecții piogene (otomastoidite), afecțiuni gastrointestinale cu malnutriție, meningite etc.

## BIBLIOGRAFIE


Aita, A., John — Manifestări neurologice în bolile generale. Edit. medicală, București, 1968, 236—237.

Appenzeller, O., Parks, R. D., McGea, R. — *Amer. J. Med.*, 1968, 44, 873—880.

Arseni, C., Constantinescu, A., Ghițescu, M. — *Confin. neurol. (Basel)*, 1968, 30, 117—121.

Austin, K. F., Caramichael, W. M., Adams, D. R. — *New Engl. J. Med.*, 1957, 257, 13, 579—590.

Baker, A. B. — Clinical Neurology, vol. IV, ed. a II-a, New York, 1962,2 172—2 173.

Baldy-Moulinier, M. — *Presse med.*, 1969, 77, 3, 103—104.

Barbu, R. — Fiziopatologie, Edit. didactică și pedagogică, București, 1975.

Burwell, C. S., Robin, E. E., Whaley, R. D., Bickelman, Q. J. — *Amer. J. Med.*, 1956, 21, 811—818.

Cameron, A. J. — *Britt. J. Opthal.*, 1933, 18, 167.

Castaing, R., Katz, G., Favarel-Gorigues, Cl. Y., Cardinaud, P. Y. — *J. Méd. (Bordeaux)*, 1966, 6, 817—822.

Cohen, J. P., Alexander, C. S., Smith, C. Th., Reinvich, M., Wollman, H. — *J. appl. Physiol.*, 1967, 23, 2, 183—189.

Corfariu, O., Popoviciu, L. — *Neurologia (Buc.)*, 1973, 18, 231—236.




Scanned with OKEN Scanner

David, M., Messimy, R., Hirschl, J. F. — *Presse med.*, 1962, 70, 165—169.
Fulton, F. J. — A Textbook of Physiology, W. B. Saunders Comp., Philadelphia — Londra, 1950, p. 782—860.
Gastaut, H., Naquet, R., Regis, H. — *Presse med.*, 1959, 67, 2 229—2 232.
Gastaut, H., Poirier, F., Payan, H., Solomon, G., Toga, M., Vigouroux — *Epilepsia (Amst.)*, 1960, 1, 418—447.
Goulon, M., Rapin, M., Barois, A., Bagros, P. — *Bull. Phisiopath. Resp.*, 1965, 2, 149—168.
Hațieganu, I. — Clinica și patologia medicală, vol. II, Edit. medicală, București, 1955, p. 325.
Hațieganu, I., Vancea, P. — *Clujul med.*, 1930, 5, 258.
Ionescu, M. — Studiu asupra relației dintre insuficiența cardiorespiratorie cronică și tulburările funcționale și lezionale ale sistemului nervos central, Teză de doctorat, București, 1970.
Ionescu M. — Stud. Cercet. Neurol., 1970, 15, 2, 107—110,
Ionescu, M. — *Neurologia (Buc.)*, 1972, 3, 237—244.
Ionescu, I., Constantinovici, Aurora, Constantinovici, Al. — *Neurologia (Buc.)*, 1974, 19, 2, 147—151.
Ionescu, M. — *Neurologia (Buc.)*, 1974, 19, 1, 67—78.
Kreindler, A. — Insuficiența circulatorie cerebrală, Congresul național de neurologie, București, 29.IX.—10.X., 1966.
Kreindler, A. — *Stud. Cercet. Neurol.*, 1969, 14, 3, 189—199.
Lassen A. N., Ingwar H. D. — *Arch. Neurol. (Chic.)*, 1963, 1, 651—666.
Lissac J., Meyerovitch A. — *Rev. Prat. (Paris)*, 1966, 16, 28, 3 751—3 763.
Marin, Fl. — *Neurologia (Buc.)*, 1962, 7, 6, 527.
Mayer, J. S., Gotoh, F., Tomita, M. — *Neurology (Minneap.)*, 1966, 16, 463—474.
Păunescu M. — Contribuții la studiul clinic, morfofiziologic al edemului cerebral din encefalopatia pneumogenă, Teză de doctorat, Iași, 1976.
Pitt, B., Alkalay, I.. Swett, R., Stein, M. — *Arch. intern. Med.*, 1965, 115, 714—717.
Purin, V. R. — *Vop. Neirokhir.*, 1958, 1, 35—42.
Rotmann, M. Z., Sigelmann, S. S. — *Radiology*, 1967, 89, 486—487.
Seriff, N. S. — *Amer. N. Y. Acad. Sci.*, 1965, 121, 691.
Steegmann, A. T. — *Rev. neurol.*, 1962, 107, 2, 111.
Voiculescu, V., Alecu, C., Plăiașu, P. — *Neurologia (Buc.)*, 1973, 18, 3, 211—217.

# II. MANIFESTĂRI NEUROLOGICE ÎN BOLILE CARDIOVASCULARE

## 1. BOLILE CARDIOVASCULARE CONGENITALE

Complicații neurologice se întîlnesc într-o proporție de 85% din cazurile de boli cardiovasculare congenitale. Frecvența accidentelor cerebrovasculare este maximă în transpoziția marilor vase și în atrezia tricuspidei. Adeseori, se întîlnesc accese de pierderea cunoștinței cu sau fără convulsii, incidența acestor accese fiind mai mare în cazurile de cardiopatii cianozante. Astfel, sincope sau convulsiile hipoxice se întîlnesc în special în tetralogia Fallot, în transpoziția marilor vase, în trunchiul arterial comun și în complexul Eisenmenger. În majoritatea cazurilor, accesele de pierderea cunoștinței survin înainte de vîrsta de 3 ani, rărindu-se și dispărînd după vîrsta de 11 ani, la cei care supraviețuiesc. Pierderile tranzitorii ale cunoștinței sau convulsiile, ca și atacurile tranzitorii de paralizii motorii fără pierderea cunoștinței sînt de obicei consecutive crizelor severe de dispnee și cianoză, cu prăbușirea concentrației în oxigen a sîngelui arterial la mai puțin de 10 volume%. *Convulsiile*, adesea focale, apar la 2/3 din bolnavii cu abces cerebral. Abcesul cerebral apare la 5% din bolnavii



Scanned with OKEN Scanner

cu boli cardiovasculare congenitale, în care patul pulmonar este ocolit, sîngele nefiind filtrat prin plămîni înainte de a ajunge la creier (tetralogie Fallot). *Infarctul cerebral* este cea mai comună complicație în bolile congenitale ale cordului, incidența lui fiind în raport de gravitatea malformației, mai frecvent în cazurile de cardiopatii cianozate (10%). Este produs prin ocluzia arterială și venoasă sau embolii și mai rar datorită unei necroze focale a țesutului cerebral prin fenomene reologice. Este cunoscut că eficiența hematozei într-un anumit teritoriu tisular este condiționată de debitul circulației locale, precum și de capacitatea oxiforică și oxidotică a ansamblului eritrocitelor cuprinse în unitatea de volum de sînge.

Bolile cardiovasculare creează constant o discrepanță între necesitățile metabolice ale sistemului nervos și o hematoză insuficientă, atît prin modificarea debitului circulator local cît și a „vîscozității aparente" cu tendința la formare de „sludging" („înnămolirea sîngelui") (Dintenfass, 1971). Policitemia secundară se poate adăuga perturbării vasculare, de asemenea anemia relativă poate fi un factor favorizant.

Infarctul cerebral se instalează după un episod cu dispnee și cianoză sau în cursul unei boli acute cu febră sau deshidratare, apar convulsii generalizate sau focale urmate rapid de un deficit motor de tip hemiplegic. Teritoriul infarctat este de obicei în zona irigată de artera cerebrală medie, mai rar se găsesc tromboze venoase. Printre bolnavii care au supraviețuit unui infarct cerebral în cursul unei cardiopatii congenitale, un număr de 20% vor prezenta ca o sechelă neurologică comițialitatea reziduală „cicatriceală". Frecvent găsim asociate malformații ale sistemului nervos cu defecte cardiace congenitale. Astfel, întîlnim hidrocefalia congenitală, mongolism, uneori agenezie cerebrală. Malformația Klippel-Feil a coloanei cervicale (distrofia brevicollis) a fost găsită asociată frecvent cu boli cardiovasculare congenitale. Richards (1953) a găsit în 36% din cazuri de afecțiuni congenitale ale cordului și alte malformații.

## ENDOCARDITA BACTERIANĂ SUBACUTĂ

Bolnavii cu cardiopatii congenitale, pot în adolescență sau la vîrsta adultă să facă o endocardită bacteriană, cu determinările ei neurologice secundare (embolii „în ploaie", unice, multiple, recurente; anevrisme micotice, rupte cu hemoragie subarahnoidiană, meningită, abces cerebral, demență),

Chirurgia cardiacă la bolnavi cu afecțiuni congenitale ale cordului a pus probleme noi neurologiei. În intervențiile chirurgicale pe cord, cea mai frecventă complicație neurologică este leziunea cerebrală anoxică. Unii bolnavi nu-și mai recapătă cunoștința după operație. Alții au leziuni emisferice difuze, dar cu toate acestea semnele sînt focalizate la un singur emisfer. Dacă-și recapătă cunoștința bolnavii sînt neliniștiți, confuzi, cu convulsii, fără semne neurologice de focar. Tabloul clinic se poate instala brusc,



Scanned with OKEN Scanner

gradat sau cu întîrziere. Anoxia poate fi dată de manipulările prelungite pe cord, fie de o traumă severă cardiacă, unei fibrilații ventriculare consecutive manipulării cordului, hipotermiei sub 28°C, unei ocluzii prelungite ale circulației. Rareori se întîlnește o tromboză venoasă cerebrală caracterizată prin leziuni extinse emisferice bilaterale cu convulsii generalizate, urmate uneori de restabilire totală. Tromboza arterială este rară datorită probabil unei hemoconcentrări prin deshidratare și formare consecutivă de trombus. Alte complicații cerebrale mai rare sînt hemoragia probabil datorită hipotermiei și embolia datorită probabil detașării unui cheag umoral în timpul intervenției (Stephens, 1962). Unii autori explică aceste leziuni prin mecanisme imunopatogenice sugerate de leziuni histopatologice cu caracter imunoreactiv, precum și auto-Ac mai mult sau mai puțin specifici pentru țesutul miocardic. Uneori se poate produce o *coagulare intravasculară diseminată*, în care frecvent fenomene de tip „trombotic" sînt asociate cu fenomene hemoragice. În leziuni s-au găsit depuneri cu caracter imun cu Ig și fibrină.

M. M. Cohen (1960) a examinat anatomopatologic sistemul nervos în 100 de cazuri care au decedat prin afecțiuni congenitale ale cordului. În toate cazurile congestia cerebrală a fost severă, existau peteșii, mai ales la nivelul ventriculului IV și în hipotalamus. S-au găsit leziuni encefalomalacice. În cazurile chirurgicale, aceste episoade acute anoxice erau probabil o consecință a unei oxigenări insuficiente în timpul operației. În ambele grupe de bolnavi, adică atît la cei care fuseseră supuși unei intervenții chirurgicale cît și la cei la care nu s-a intervenit, s-au găsit demielinizări în focar, glioză, îngroșarea meningelor, calcificări cerebrale, fenomene supurative, telangiectazii cerebrale, spongioză a formației reticulate. Bochink H. J. (1953) în 6 cazuri de boli congenitale cardiace a găsit ectazie a vaselor cerebrale, vase întortochiate în așa fel încît formau aproape un hemangiom racemos, fibrozări a tuturor vaselor, trombusuri arteriale, necroze subpiale în raport cu vasele, transsudate plasmatice, edem cerebral, glioză izomorfă, în substanța albă centrală.

## 2. COARCTAȚIA AORTEI

Coarctația aortei este o malformație congenitală caracterizată prin prezența unei strîmtorări anormale la nivelul istmului aortic. Frecvența acestei anomalii în populație este după Tyler (1957), de 0,026—0,08%; frecvența sa în legătură cu bolile congenitale ale inimii este de circa 14%. Proporția la bărbați față de femei este de 4/1. Diagnosticul se pune pe simptomele subiective (ameteli, vîjîituri în urechi, dureri sub formă de crampe în membrele inferioare după eforturi, mers etc.) și în special pe examenul clinic și investigațiile paraclinice.

La examenul obiectiv se constată: mărirea de volum a cordului, îndeosebi ventriculul stîng, suflu holosistolic în spațiul al II-lea intercostal, mai ales în stînga, propagat spre claviculă și în spate, paravertebral. Se mai observă o circulație colaterală toracică în arterele intercostale și în cercul arterial periscapular, cu artere vizibile, sinuoase, dilatate, însoțite la palpare de fremisment și la auscultație de tril. Tensiunea arterială este crescută la membrele superioare. Arterele femurale, poplitee, tibiale posterioare



Scanned with OKEN Scanner

și pedioase nu se simt sau pulsațiile lor sînt foarte slabe. Oscilometria arată o reducere a indicelui oscilometric pînă la 0 la membrele inferioare.

La examenul radiologic se constată: erodări ale marginilor inferioare ale coastelor în regiunea arcului posterior, corespunzînd șanțurilor vasculare, datorită dilatațiilor anevrismale ale arterelor intercostale. Acest semn lipsește în 1/3 din cazuri. Se constată o mărire a ventriculului stîng și absența hemicercului aortic. Tot radiologic se pune în evidență imaginea dublului genunchi aortic, adică existența unei predominanțe rotunjite în partea superioară a conturului stîng, corespunzînd aortei suprastricturale și a alteia în partea inferioară, corespunzînd dilatației substricturale, între ele existînd o ancoșă; se mai observă modificări de calibru, îndeosebi dilatarea fuziformă substricturală a aortei. Angiocardiografia arată precis existența stenozei. Electrocardiograma arată o deviație la stînga a axului electric. Complicațiile neurologice în coarctația aortei sînt destul de frecvente:

*Accidentele cerebrale* par să fie de natură embolică. Embolusul ar proveni dintr-un cheag care s-a format în dilatația anevrismală a aortei, deasupra stricturii, pe o placă de aterom; aceasta ar fi o embolie aseptică. Cea mai însemnată cauză emboligenă în coarctația aortei însă este endocardita subacută, realizînd o embolie septică. Tyler și Clark (1957), studiind 200 de cazuri cu coarctație de aortă, publică 3 cazuri de ramolisment cerebral prin embolie. Aceiași autori au găsit tulburări neurologice de mai mică importanță în coarctația aortică: 6 dintre bolnavii lor au avut pierderi de cunoștință cu convulsii, care nu puteau fi puse pe seama unor hemoragii cerebrale, tulburări care au apărut la copii între 1 și 4 ani, după efort (țipete).

Cefaleea apare într-o proporție de 25% din cazuri, cu sediu frontal sau occipital, exacerbată de efort și însoțită de amețeli și țiuituri în urechi, alteori cefaleea îmbracă caracterul unei crize migrenoase.

Cardaș și Dumitrescu (1961) au publicat 2 cazuri de accidente cerebrale în coarctație de aortă: unul de natură embolică și altul prin hemoragie secundară ruperii unui anevrism silvian.

Strictura istmului aortic este singura boală cardiacă congenitală la care se asociază anevrisme cerebrale, cu excepția persistenței canalului arterial. Pînă în prezent au fost publicate aproximativ 35 de cazuri de rupturi de anevrism intracranian, asociate cu coarctația aortei. Mărimea anevrismelor variază de la o gămălie de ac pînă la mărimea unei nuci.

Sediul celor mai multor anevrisme a fost găsit pe artera cerebrală mijlocie, apoi pe comunicanta anterioară și pe carotida internă. Anevrismele sînt congenitale, hipertensiunea arterială neintervenind în formarea lor (Lazorthes, 1956).

Este cunoscut, că o parte dintre bolnavii cu stenoză de istm mor prin hemoragie cerebrală, datorită în cea mai mare parte anevrismelor. Stenoza istmului aortic ar fi un factor favorizant al rupturii anevrismelor intracraniene ale bazei. Hipertensiunea arterială, constant întîlnită în teritoriul vascular situat proximal de coarctație, poate și ea determina hemoragie cerebrală, de obicei, în al doilea sau al treilea deceniu al vieții. În multe din aceste cazuri, hipertensiunea este agravată, prin interesarea vasculară renală. Coarctația aortei se poate însoți de malformații renale congenitale (rinichi polichistic). În coarctația de aortă putem întîlni și fenomene de



Scanned with OKEN Scanner

suferință circulatorie la nivelul măduvei spinării, stînd la originea claudicației intermitente medulare. Sînt citate cazuri care au realizat un sindrom ca de mielită transversă, date de sinuozități ale aortei spinale anterioare. Sindromul arterei spinale anterioare poate deruta diagnosticul, sugerînd că ocluzia este la nivelul arterei spinale anterioare, cînd, de fapt, ea este situată la nivelul aortei. Legarea numai a unei ramuri perforante spinale realizează un sindrom de hemisecțiune medulară.

Pe lîngă manifestările cerebrale și medulare în coarctația aortei, mai întîlnim și o serie de manifestări neurologice periferice. Frecvent apar parestezii în membrul superior stîng, secundar modificărilor circulației în acest teritoriu, constatîndu-se numai uneori și stenoza sau atrezia uneia dintre arterele subclavii. Uneori parasteziile din membrul superior stîng dispar după rezecția stricturii. La nivelul membrelor inferioare apar frecvent dureri sub formă de crampe, amorțeli, uneori slăbiciune în extremități, atît în repaus cît și după efort, sugerînd o afecțiune neurologică primitivă, care este de fapt o neuropatie ischemică. Neuropatia ischemică a membrelor inferioare o recunoaștem după următoarele caracteristici:

— Senzația permanentă de greutate, oboseală, parestezii dureroase în membrele inferioare, accentuate la efort, îmbrăcînd uneori caracterul de „claudicație intermitentă".

— Dureri lombare, uneori în regiunea dorsolombară („sindromul spatelui dureros") cu iradiere în teritoriul nervului sciatic, sînt mult timp considerate drept hernie vertebrală.

— La un examen atent, constatăm absența pulsațiilor la nivelul arterelor femurale, poplitee, tibiale posterioare și pedioase bilateral.

— În poziție declivă, extremitățile inferioare devin eritrozice, ridicate devin palide intens. Uneori apar modificări trofice.

La examenul neurologic se constată semnele unei neuropatii periferice senzitive dureroase, cu afectarea distală a unuia sau a tuturor nervilor subiacenți coarctației de aortă. Pierderea sensibilității obiective la început este neconvingătoare, apoi îmbracă aspect de hipoestezie sau anestezie „în ciorap" cu margini care se pierd în degradeu în zona normală. Alteori în cazul unei ischemii mai extinse, modificările obiective de sensibilitate se însoțesc și de semne de deficit motor cu abolirea reflexelor osteotendinoase și atrofii musculare în teritoriul nervilor afectați. Uneori bolnavii cu coarctație de aortă pot cumula manifestări cerebrale, medulare și periferice (Kreindler, Macovei, 1973).

Deoarece, adesea, primele semne revelatoare ale unei coarctații sînt accidentele neurologice, este necesar ca la orice bolnav tînăr care face un asemenea accident să ne gîndim și la această posibilitate și să examinăm pulsul și tensiunea arterială, atît la brațe, cît și la membrele inferioare; indicația este cu atît mai necesară, cu cît coarctația este una din bolile congenitale care poate fi corectată chirurgical.

## 3. DEBUT CU MANIFESTĂRI NEUROLOGICE ÎN INFARCTUL DE MIOCARD

Accidentele cerebrale ca modalitate de debut al infarctului de miocard reprezintă o proporție de 13% din infarctele atipice și de 2% din infarctele de miocard în general Schächter, (1968).



Scanned with OKEN Scanner

Frecvent, acești bolnavi se internează în clinicile de neurologie și sînt tratați ca atare, pînă la lămurirea diagnosticului electrocardiografic sau anatomopatologic. Simptomatologia nervoasă lasă complet în umbră semnele proprii ale infarctului miocardic nedepistat. Bolnavul are o amețeală bruscă și scurtă, nu prea intensă, uneori cu cădere. Amețeala lasă în urmă o hemipareză sau monopareză, discretă, care poate dispare în cîteva ore sau zile. Simptomele de focar diferă cu teritoriul ischemic interesat și apar : afazie, hipoestezie, hemianopsie, toate ușoare și trecătoare. Pare un atac ischemic tranzitor. Tulburările se pot repeta și se însoțesc de cele mai multe ori de o presiune precordială.

A. Schächter (1968) relatează cazul unui bolnav în vîrstă de 82 ani, vechi hipertensiv, cu crize anginoase repetate, internat în spital pentru o comă vigilă instalată rapid. Evoluție nefavorabilă în următoarele 12 ore.

La examenul anatomopatologic : infarct miocardic masiv pe peretele anterior al ventriculului stîng. Hemoragie subarahnoidiană cu sufuziuni sanguine în creier și cerebel. Reținem că de cele mai multe ori, debutul atipic neurologic al infarctului miocardic se manifestă clinic prin semne focale neurologice cerebrale, instalate mai mult sau mai puțin brusc. Uneori, la un interogatoriu minuțios al bolnavului, se constată că simptomatologia neurologică este precedată de o ușoară durere precordială, care orientează spre o cercetare electrocardiografică. Alteori însă, anamneza nu spune nimic. Față de modalitatea neurologică de debut al infarctului, relativ frecventă, rezultă necesitatea efectuării EKG în toate cazurile care se prezintă ca accident vascular cerebral, chiar fără nici un trecut coronarian. Se impune însă prudență în aprecierea traseului electric, deoarece în traumatisme craniene, hemoragii cerebrale sau meningiene, semnele ECG pot simula, uneori, un infarct de miocard.

## MODIFICĂRILE CIRCULATORII CEREBRALE

Sînt strîns corelate cu modificările hemodinamice generale, dar îndeosebi cu ocluziile vasculare trombotice sau embolice cerebrale care evoluează concomitent cu cele coronariene.

Sub raport anatomic modificările circulatorii cerebrale pot provoca ramolismente cerebrale, leziuni hemoragice multiple, leziuni celulare difuze și edem cerebral. Leziunile neurologice enumerate care apar în faza acută a infarctului de miocard sînt provocate de tulburările hemodinamice ale circulației sistemice, de emboliile cerebrale și de trombozele locale.

Infarctul miocardic se înscrie astăzi printre principalele cauze care provoacă tulburări hemodinamice ce pot avea drept consecințe instalarea unei ischemii cerebrale grave, cu necroză ischemică cerebrală. Aceste tulburări hemodinamice apar îndeosebi în timpul șocului cardiogen și al tulburărilor de ritm și de conducere. În aceste condiții fluxul arterial cerebral scade și ca o consecință apar leziuni ischemice cerebrale de diferite tipuri în acele teritorii cerebrale în care vasele aferente prezintă leziuni ateroscleretice stenozante.



Scanned with OKEN Scanner

Encefalul este un organ foarte vascularizat, dar repartiția nevoilor sale de oxigen și implicit a vascularizației sale este inegală. Cel mai puternic irigată este regiunea infundibulotuberiană, apoi substanța cenușie corticală, nucleii cenușii bazali și, în sfîrșit, substanța albă. Substanța cerebrală este pe de altă parte foarte sensibilă la anoxie. Cînd debitul circulator cerebral scade sub o cincime din valoarea sa normală apar tulburări ale funcțiilor cerebrale, iar dacă circulația scade sub o zecime, timp de 10—15 minute, apar leziuni indelebile ale substanței nervoase. Orice leziune sau tulburare funcțională, arterială sau nervoasă, care reduce apreciabil și durabil circulația cerebrală, va avea drept rezultat leziuni necrotice ale substanței nervoase. Prăbușirea tensională constituie un semn obișnuit în infarctul miocardic.

În infarctul de miocard s-ar produce fenomene de insuficiență circulatorie cerebrală acută, prin dezlănțuirea unui reflex al plexului vegetativ și s-ar influența debitul circulator cerebral.

Intensitatea și durata tulburărilor circulatorii depind de debitul circulator cerebral, dar și de starea anatomică și funcțională a tuturor segmentelor vasculare, de condițiile metabolice tisulare, de reflectivitatea vegetativă, într-un cuvînt de capacitatea individuală de compensare a accidentului coronarian.

Erhardt și colab. (1973) au injectat la bolnavii cu infarct miocardic constituit, fibrinogen marcat cu iod 125 și au determinat apoi, la 7 din pacienții lor care au decedat, radioactivitatea trombilor fibrinoși găsiți în coronare.

Faptul că s-a stabilit că trombii fibrinoși intracoronarieni sînt radioactivi, reprezintă dovada că ei s-au format după constituirea infarctului, excluzînd astfel posibilitatea (cel puțin la bolnavii care au fost supuși acestui studiu) ca procesul de coagulare intravasculară să fi fost cauza obstrucției coronare.

Kreindler (1972) arată că la mai mult de 1/2 din cazurile de apoplexie cerebrală, și mai des în atacurile ischemice trecătoare („little strokes") *nu se poate decela o ocluzie* sau o hemoragie cerebrală arterială.

Nici una din explicațiile patogenice propuse în aceste cazuri inclusiv cea a „spasmelor cerebrale" și a existenței unei tensiuni arteriale critice, pentru producerea unei „crize hemodinamice" nu poate fi considerată ca satisfăcătoare.

În linii generale, atît ischemia miocardului cît și accidentele vasculare cerebrale apar ori de cîte ori se instalează o discrepanță între necesitățile metabolice ale țesutului respectiv și o hematoză insuficientă.

În ultimii ani au fost realizate progrese considerabile în domeniul hemoreologiei clinice și experimentale. Și în infarctul miocardic s-a descris *ocluzia vasculară prin fenomene pur reologice* (Dintenfess, 1973), care derivă în mod nemijlocit de proprietățile de curgere, de tip particular, nenewtonian, ale sîngelui normal.

*Ocluzia vasculară reologică*, de natură dinamică, este fundamental diferită de cea produsă prin constituirea intravasculară a unui trombus fibrinos propriu-zis. În anumite condiții (durata mare de persistență, acidoză, anoxemie, nivel crescut de catecolamine etc.) o ocluzie vasculară deter-



Scanned with OKEN Scanner

minată primar de factori reologici, poate să se transforme într-o obstrucție prin trombus fibrinos constituit. Este bine cunoscut clinicienilor faptul că un sindrom ischemic prin obstrucție vasculară nu este întotdeauna produs de constituirea unui trombus intravascular în urma coagulării propriu-zise a sîngelui.

După Dintenfass (1971) cel mai convingător argument pentru lipsa de identitate absolută între producerea unui *infarct de miocard* și o tromboză coronariană prin coagulare intravasculară este *apariția de infarcte miocardice în cadrul unor sindroame hemoragice* (hemofilie, maladie von Willebrand, deficit de factor XII, prezența de anticoagulanți circulanți).

Alteori infarctul miocardic debutează la început cu tulburări de ritm; în această eventualitate, accidentul vascular cerebral apare printr-un mecanism embolic.

Tot o embolie cerebrală se mai produce și în leziunile endocardice care pot însoți infarctul miocardic cu formarea de trombi intraventriculari, denumiți trombi murali, în special cînd aceștia își au sediul în ventriculul stîng. Frecvența emboliilor cerebrale în infarctul miocardic acut variază între 4—8% (Moges, 1975). Emboliile cerebrale se produc de obicei în a doua săptămînă de evoluție a infarctelor miocardice atipice sau latente, care reprezintă 1/4 din totalul cazurilor de infarcte.

Tromboza arterelor cerebrale reprezintă un alt mecanism de perturbare circulatorie locală.

Frecvența ei este dificil de apreciat, deoarece distincția dintre o tromboză și o embolie cerebrală este uneori aproape imposibil de făcut nu numai atunci cînd folosim criteriul clinic și evolutiv, ci chiar la examenul histologic.

## 4. FORMA NEUROLOGICĂ DE DEBUT A ENDOCARDITEI LENTE

Multe cazuri de endocardită lentă sînt pentru început internate în servicii de neurologie pentru accidente vasculare sau tablouri pseudotumorale cerebrale.

Accidentele cerebromeningiene ale bolii Osler reprezintă unul dintre multiplele aspecte ale manifestărilor vasculare ale acestei afecțiuni, și ele pot constitui primele manifestări ale bolii. Frecvent apar embolii cerebrale ca manifestări de debut al unei endocardite lente. Sediul obișnuit al embolizării este artera cerebrală medie sau una din ramurile ei. Emboliile pot fi de cele mai multe ori mici, multiple, apărînd uneori „în ploaie".

Debutul atipic neurologic al endocarditei lente printr-un accident vascular cerebral, soldat cu hemiplegie dreaptă și afazie a fost semnalat de Boudin și colab. (1950).

Evoluția accidentelor neurologice poate să fie regresivă, să ducă la o ruptură arterială d'emblée sau la constituirea unui anevrism micotic, care poate rămîne ca sechelă.

Alteori, tabloul inaugural al endocarditei lente este dominat de o simptomatologie meningiană.

Ilustrativ este cazul publicat de Bergen (1957) a cărei simptomatologie meningiană a orientat inițial diagnosticul către o meningită purulentă banală sau o tuberculoză meningiană, minimalizîndu-se valvulita mitrală preexistentă. Semnele tipice de boală Osler au apărut tardiv (splenomegalie, purpură, anemie).



Scanned with OKEN Scanner

Confirmarea de endocardită bacteriană subacută s-a făcut prin hemocultură și tratamentul a dus la vindecare.

În alte cazuri diagnosticul etiologic al meningitei nu se poate pune decît necroptic, evidențiindu-se vegetații pe valvule.

În cazurile de endocardită lentă din literatură revelate de un sindrom meningian, LCR-ul este adesea steril; în rare cazuri a putut fi găsit streptococul viridans (Bergen, 1957). În practică, manifestările meningiene revelatoare de boală Osler pot apărea ca o reacție puriformă aseptică (Vernant, 1966), reacție limfocitară (Stephan și Blum, 1958; Alajouanine și colab., 1959), sau ca o hemoragie meningiană (Vernant, 1966).

Incidența rupturii anevrismelor micotice și a *hemoragiei supraarahnoidiene* este sub 5%.

Se discută dacă anevrismele sînt cauzate de infecție sau dacă aceasta se localizează în anevrisme sau în defecte preexistente din peretele vascular.

Uneori au fost descrise *complicații vasculare cerebrale tardive*. Leziuni focale ale peretelui arterial pot duce fie la obstrucție, fie la dilatații anevrismale, un sindrom latent sau manifest, de ocluzie arterială sau de hemoragie cerebrală, care pot apărea la 2—3 ani după remisiunea endocarditei.

Uneori tabloul neurologic sugerează un *abces cerebral*; sindromul anemic, febra, suflurile cardiace, peteșiile, nodulii dureroși la degetele de la mîini și de la picioare, splenomegalia dură ca și datele de laborator pot elucida diagnosticul de endocardită lentă.

În apariția manifestărilor neurologice revelatoare în boala Osler, ca mecanisme se incriminează: reacții vasculare nespecifice, embolii septice plecate din vegetații, arterita osleriană însoțită de tromboza intravasculară.

## 5. INSUFICIENȚA CARDIACĂ

În insuficiența cardiacă pot fi luate în considerație, din punct de vedere clinic, următoarele elemente de diagnostic:

1. Simptome și semne de insuficiență cardio-respiratorie cronică — antecedente pulmonare, cianoză, congestie conjunctivală, edeme, torace de tip emfizematos sau torace deformat, cifoscoliotic, dispnee, tahicardie, tahiaritmie, matitate cardiacă mărită, ficat de stază, hepatomegalie, reflux hepato-jugular, disfuncție ventilatorie, diminuarea capacității vitale și a VEMS, tulburări de difuziune a gazelor, scăderea $PaO_2$, creșterea $PaCO_2$, scăderea pH-ului sanguin.

2. Simptome neuro-psihice:

— cefalee nocturnă,

— cianoză retiniană, stază papilară;

— somnolență diurnă cu insomnii nocturne;

— fatigabilitate intelectuală, scăderea memoriei, atenției, a puterii de concentrație, scăderea voinței;

— stări de depresiune psihică, sau stări de agitație psihomotorie, confuzie mentală;

— mișcări involuntare;

— simptome dependente de tulburări funcționale sau lezionale localizate în teritoriul irigat de artera bazilară, amețeli, diplopie (paralizia nervilor III, IV), sindrom Parinaud, nistagmus orizontal, hemipareze,



Scanned with OKEN Scanner

hemiplegii, tulburări de echilibru, mers ebrios, ataxic, dismetrie, tremurătură intenţională;

— simptome dependente de tulburări funcţionale şi lezionale localizate în teritoriul irigat de arterele silviene—hemipareze, hemiplegii, tulburări de limbaj, tulburări de sensibilitate, hemianopsii, crize jacksoniene sau crize tonicoclonice generalizate.

Uneori, insuficienţa cardiacă avansată este asociată unei tromboze venoase cerebrale aseptice.

Ţinînd seama de faptul că simptomatologia bolnavilor reflectă modificări localizate în teritoriul irigat de arterele silviene şi ramurile lor şi a arterelor bazilare, cît şi de faptul că simptomele au o evoluţie tranzitorie, se consideră că sînt determinate de tulburarea hemodinamicei acestor vase, sub influenţa hipoxemiei hipercapno-acidozice.

Şi înainte de apariţia tabloului neurologic, bolnavii au avut hipoxemie hipercapnică, dar la un nivel mai mic, care, graţie capacităţii de adaptare, reprezenta pragul de toleranţă. Scăderea bruscă a acestui prag a modificat hemodinamica cerebrală prin tulburarea reglării vasculare.

Hipoxemia rezultată din disfuncţia ventilatorie determină acumularea ionilor acizi, în special a acidului lactic, care acidifică pH-ul lichidului cefalorahidian.

În prezenţa hipercapneei şi a vasodilataţiei declanşată de ea, această acidifiere, la care contribuie şi modificările presiunii gazelor din lichidul cefalorahidian, produse de staza vasculară, determină creşterea debitului arterial cerebral cu scăderea vitezei de circulaţie, modificări de presiune şi rezistenţă vasculară mai mult sau mai puţin semnificative, mai ales la nivelul acelor vase, care prezintă leziuni parietale, ateromatoase sau senile, la nivelul arterelor silviene. Creşterea debitului cerebral, deci creşterea cantităţii de sînge circulant, deşi hipoxemia este accentuată, asigură acel minim de 10—20% din oxigenul necesar la care se menţine structura celulelor, dar la care scade foarte mult activitatea lor (*vita minima*).

Ameliorarea hematozei prin vindecarea afecţiunii decompensate ameliorează hipoxemia şi deşi debitul sanguin cerebral scade, revenind la nivelul anterior, creşte aportul de oxigen, ceea ce face ca celulele să-şi reia activitatea.

În concluzie, faptul că se păstrează structura celulară face ca tulburările neurologice de tip hemodinamic din insuficienţa cardiacă să aibă un caracter evolutiv, tranzitoriu, remisibil, paralel cu starea disfuncţiei hematozice.

## 6. HIPOTENSIUNEA ARTERIALĂ ORTOSTATICĂ

Hipotensiunea ortostatică se împarte în două grupe:

— hipotensiunea simpaticotonică acompaniată de tahicardie;

— hipotensiunea asimpaticotonică cu puls fix.

În ultima grupă sînt incluse cazurile cu etiologie cunoscută (tabes, neuropatie amiloidă, diabet, poliradiculonevrite etc.) şi cazurile idiopatice, printre care au fost individualizate două sindroame: boala Shy-Drager şi disautonomia familială Riley (Goulon şi colab., 1973).



Scanned with OKEN Scanner

Folosirea în ultima vreme pe o scară largă a neurolepticelor în arsenalul terapeutic al psihiatriei, neurologiei, medicinei interne, ca și în alte domenii ale medicinei, a reactualizat sindromul hipotensiunii ortostatice, apărînd în unele cazuri ca un efect secundar al drogurilor, prin puternica lor acțiune adrenolitică și deprimantă a sistemului nervos vegetativ.

O recrudescență a cazurilor de hipotensiune ortostatică s-a semnalat și în urmă cu două decenii, cînd acest sindrom apărea ca o complicație iatrogenă a intervenției chirurgicale pe simpaticul toraco-lombar, operație făcută în scop terapeutic în hipertensiunea arterială.

Sindromul de hipotensiune ortostatică, descris ca entitate clinică în 1925 de Bradburry și Eggleston, se caracterizează în esență prin inadaptarea posturală a mecanismelor presoare în arborele circulator ca o consecință a absenței, insuficienței sau ineficacității fenomenului vasoconstricției arteriale și venoase. Aceasta duce la o prăbușire a tensiunii arteriale sistolo-diastolice în ortostațiune, ca o cădere pasivă a vaselor față de greutatea coloanei sanguine, cu un tablou clinic consecutiv, destul de polimorf ca simptomatologie și gravitate.

La schimbarea bruscă a poziției de decubit cu cea de ortostațiune și acest fenomen se produce mai ales dimineața la sculare, bolnavii au o împăienjenire a vederii cu aspect de văl negru în fața ochilor, o senzație de moleșeală, slăbiciune, cu impresia că fuge pămîntul de sub picioare, fenomene care pot duce la pierderea cunoștinței, dacă pacientul este menținut în picioare.

Același aspect se descrie și în cazul efectuării de către bolnav a unui exercițiu de efort, chiar în poziția de decubit (Marshall și colab., 1961). Criza durează în general foarte puțin, deoarece bolnavul prăbușindu-se sau reluîndu-și singur poziția de decubit, tensiunea arterială revine la valoarea inițială și simptomele clinice dispar. Un alt element caracteristic acestei afecțiuni e periodicitatea. Crizele apar mai ales în cazurile de hipotensiune ortostatică idiopatică, fără o cauză determinată, se mențin o perioadă de timp, cu o durată variabilă între 1 și 3 luni, după care fenomenele se ameliorează, bolnavul putîndu-și relua activitatea anterioară.

În literatură se mai descriu crizele de anemie ortostatică (Vendsalu, 1960), în care ortostațiunea se însoțește de fenomene clinice asemănătoare crizelor de hipotensiune ortostatică descrise, la care se adaugă în plus o senzație lipotimică cu paloare și transpirație. În aceste cazuri scăderea valorii tensionale, mai marcată pentru cea sistolică, se asociază cu tahicardie sinuzală, fenomen care lipsește în crizele tipice.

Pentru a înțelege mecanismul patogenic al acestor manifestări, autorii se referă în primul rînd la rolul sistemului nervos, făcînd apel la schema arcului reflex de menținere a valorii constante a nivelului tensiunii arteriale sistemice.

Segmentul aferent ar fi constituit de zonele vasculare barosensibile presoreceptoare de la nivelul sinusului carotidian și a crosei aortice, dar și de la nivelul vaselor renale, celiace. La aceasta se adaugă și ipoteza lui Grall și Duthe, după care tonusul vascular de postură ar putea fi menținut și prin influxul senzitiv proprioceptor de la mușchii scheletici ai membrelor inferioare.

Segmentul central cuprinde centrii vasomotori ai trunchiului cerebral și măduvei spinării, cu formațiile nervoase hipotalamice și cerebrale supra-



Scanned with OKEN Scanner

etajate lor. Segmentul eferent se compune din fibrele vasomotorii ce părăsesc măduva prin ramurile comunicante albe ale sistemului nervos vegetativ. Se știe că fibrele cardio-acceleratoare însoțesc rădăcinile $D_1$, $D_2$ și $D_3$, iar cele vasoconstrictoare splanhnice rădăcinile motorii de la $D_4$ la $L_2$. Plasînd leziunea pe unul din cele 3 segmente ale arcului reflex amintit se poate explica apariția crizelor de hipotensiune ortostatică din unele afecțiuni neurologice.

Astfel în tabes, în neuropatia diabetică (Sharpey, Schäfer, 1956) ca și în unele cazuri cu sindrom Guillain-Barré leziunea ar interesa segmentul aferent. În inflamații acute ale bulbului, în hematomielii și siringomielii, mielite sau cordotomii, sindromul s-ar datora leziunii centrilor vasomotori. Mai rar, s-au semnalat crize cu leziunea segmentelor superioare, ca în encefalopatia Wernicke și în leziunile hipotalamice (Terzian, 1955; Thomas și colab., 1961). Efectul întreruperii arcului reflex pe segmentul eferent se observă la animalele simpatectomizate, ca și în simpatectomiile toraco-lombare la om, semnalîndu-se în aceste cazuri „tipice" de hipotensiune ortostatică.

În această categorie intră și boala Shy și Drager (1960), în care hipotensiunea ortostatică s-ar datora unor modificări degenerative a sistemului nervos vegetativ.

Sindromul de hipotensiune ortostatică poate avea o origine centrală. În cazurile lui Martin și colab. (1968) se produceau prin agenți farmacologici, o bradicardie și o hipertensiune, deci există o cale aferentă baroreceptoare intactă, iar „coldpresure test" era normal, deci o cale eferentă și organe efectorii normale. Sediul leziunii este deci central. Există, în schimb, o abolire a răspunsului de secreție de aldosteron la stimularea prin privațiune de sodiu.

Cu toate acestea, există numeroase cazuri clinice de hipotensiune ortostatică la care argumentele pledează pentru o integritate a tuturor segmentelor nervoase menționate.

Schneider (1963) descrie hipotensiunea ortostatică „simpaticomimetică" caracterizată prin scăderea excesivă a presiunii sistolice, cu scăderea nesemnificativă a presiunii diastolice și cu tahicardie. Criza s-ar datora unei întoarceri venoase deficitare prin acumularea unei cantități de sînge în venele periferice, ca în varicele membrelor inferioare, sarcină, administrarea de nitriți și altele.

Un alt tip ar fi hipotensiunea ortostatică „asimptomatică" în care are loc o scădere pronunțată atît a presiunii sistolice, cît și a celei diastolice, fără modificări ale pulsului, criza fiind atribuită în acest caz unei vasoconstricții insuficiente a patului arterial. Page și colab. (1955) au demonstrat că fenomenul poate apărea și ca o consecință a unui deficit de constricție reflexă a patului venos. La mecanismele nervoase vasculare incriminate în patogenia crizelor de hipotensiune posturală se adaugă și o verigă umorală.

În ortostatism, ca urmare a activității mecanismelor presoare simpatice, se produce în mod normal o creștere a catecolaminelor în sînge și urină. La bolnavii cu hipotensiune posturală se semnalează o absență a acestui fenomen, atît noradrenalina, cît și adrenalina rămînînd nemodificate în schimbarea poziției. Cum absența ridicării concentrației de noradrenalină s-a semnalat și după simpatectomiile dorsolombare, devin evidente legă-



Scanned with OKEN Scanner

tura dintre această tulburare umorală și sindromul hipotensiunii ortostatice, precum și rolul pe care l-ar avea alături de mecanismele patogenice menționate în declanșarea crizei. Sindromul de hipotensiune ortostatică se poate însoți în cursul unei activități fizice de pierderea de cunoștință în raport cu hipotensiunea arterială și cu retenția de urină, cu semne discrete piramidale și cerebelo-labirintice apropiate de cazurile publicate de Shy și Drager, în care s-au găsit leziuni degenerative ale sistemului nervos central. Creșterea valorilor sanguine ale angiotensinei și a valorilor urinare ale aldosteronei ar putea fi consecința hipovolemiei din poziția ortostatică. Boala este datorită unui deficit al centrilor simpatici și poate și a căilor aferente simpatice (Bourel și colab., 1968).

Indiferent însă de fondul afecțiunii neurologice și de nivelul interceptării arcului reflex de menținere constantă a tensiunii arteriale, mecanismul patogenic de producere a simptomelor clinice ale crizei de hipotensiune ortostatică este întotdeauna același. El constă într-o tulburare pasageră a circulației cerebrale cu fenomene de hipoxie consecutivă.

La acești bolnavi se pare că circulația cerebrală, foarte dependentă de circulația sistemică, suferă în mod pasiv variațiile acesteia din urmă, mecanismele de autoreglare fiind absente sau insuficiente. Argumente pentru această afirmație rezultă din investigațiile EEG și reoencefalografice efectuate de Voiculescu și colab. (1967).

## HIPOTENSIUNEA ARTERIALĂ ORTOSTATICĂ IDIOPATICĂ

Se caracterizează prin aceea că toate investigațiile care se fac pentru a găsi o cauză hipotensiunii rămîn fără rezultat. Hipotensiunea care însoțește uneori boli neurologice organice este relativ bine cunoscută și leziuni situate în sistemul nervos central pot fi cauza unei hipotensiuni ortostatice. Rămîne însă un grup de bolnavi la care nu se poate pune în evidență nici un factor etiologic al hipotensiunii ortostatice. Acești bolnavi pot avea semne neurologice, cele mai frecvente sînt amețeala, lipotimia, apoi tulburări de vedere, dizartrie, ataxie. Cu vremea, în decurs de cîțiva ani, se pot instala semne neurologice permanente, cum ar fi semne din partea sistemului piramidal, corticobulbar, semne extrapiramidale de tip parkinsonian, ceea ce ar sugera, mai ales prin faptul că simptomele neurologice au o evoluție progresivă inexorabilă, independent de evoluția bolii vasculare, că ar fi vorba de o afecțiune degenerativă primitivă a sistemului nervos central (Thomas, 1963).

## SINDROMUL SHY-DRAGER

Sub titlul „Un sindrom neurologic asociat cu hipotensiune ortostatică" Shy și Drager au publicat o serie de observații făcute pe 2 bolnavi cu o înmănunchiere destul de particulară de simptome: hipotensiune ortostatică accentuată, incontinență de urină, anhidroză, atrofie iriană, paralizii oculomotorii, tremurături ale degetelor la membrele superioare, hipertonie musculară, diminuarea mișcărilor automate asociate în mers, amiotrofii distale la nivelul membrelor și fasciculații musculare, deficit de forță



Scanned with OKEN Scanner

segmentară, diminuarea potenței sexuale. Aceiași autori au mai găsit în literatură aproximativ 40 de cazuri asemănătoare cu cazurile studiate de ei, în care hipotensiunea ortostatică se asociază cu incontinență de urină, semne extrapiramidale și piramidale și la care există și semne de leziune de neuron motor periferic. Tabloul clinic al acestor bolnavi se aseamănă într-o oarecare măsură cu acela al formelor de parkinsonism asociat cu leziuni de neuron motor periferic (Greenfield și Mattewis, 1954) sau acelea ale unor cazuri de sindrom extrapiramidal asociat cu atrofie olivopontocerebeloasă (Critchley și Greenfield, 1948), dar în nici una din aceste afecțiuni nu se găsește hipotensiunea ortostatică severă, incontinența de urină, care caracterizează sindromul Shy-Drager.

După 1960 au fost comunicate un număr crescînd de cazuri, care se integrează în sindromul Shy-Drager.

Shierger (1962) publică 6 cazuri de bolnavi cu hipotensiune ortostatică accentuată, asociată cu anhidroză, tremor, rigiditate, facies de mască, disdiadocokinezie, hiperreflectivitate osteotendinoasă, deteriorare mintală relativă.

Thomas și Shierger (1963), pe un lot de 30 de bolnavi cu hipotensiune ortostatică, găsesc clinic la 23 de cazuri o lezare bilaterală a sistemului piramidal, a nucleilor bazali și a cerebelului. Autorii constată că la majoritatea bolnavilor tulburările neurologice au un mers progresiv chiar dacă valorile tensiunii arteriale sînt aduse la normal. De aici, decurge deducția logică că este vorba de o afecțiune primitivă degenerativă a sistemului nervos și nu de o consecință a hipotensiunii ortostatice asupra circulației cerebrale.

Gurtner și Lüthy (1964) comunică un caz tipic de sindrom Shy-Drager la un bărbat în vîrstă de 44 ani, care a debutat cu anhidroză, hipotensiune ortostatică, impotență sexuală, tulburări urinare și la care tabloul clinic se îmbogățește în anii următori prin apariția unui mers ataxic, a unui tremor intențional și a unui tremor static cu hipertonie musculară, amiotrofii, hiperreflectivitate osteotendinoasă. Lewis (1964) semnalează incidența familială a sindromului Shy-Drager, comunicînd 4 cazuri la membrii unei familii (o femeie și 3 bărbați).

Hohl și colab. (1965) descriu sindromul la un negru în vîrstă de 56 ani, la care tabloul clinic debutează prin amețeli și vertij în poziția ortostatică. Bolnavul era hipotensiv în poziția culcată, iar în ortostațiune valorile tensiunii arteriale erau atît de mici, încît aproape nu puteau fi determinate. Lipseau modificările posturale ale pulsului. În cursul evoluției au apărut amiotrofii, fibrilații, tremor intențional, hipertonie, disartrie, anhidroză și tulburări urinare.

Voiculescu și colab. (1968) au publicat observația clinică a unui bolnav de 55 ani cu crize de hipotensiune ortostatică, incontinență de urină, anhidroză, tremurături ale degetelor la membrul superior stîng, fasciculații musculare, deficit de forță segmentară distală, diminuarea mișcărilor automate asociate în mers, mioclonii intermitente. Cincă și colab. (1976) prezintă un caz de 55 ani cu hipotensiune ortostatică idiopatică, tremurături ale membrelor superioare, semne piramidale și extrapiramidale, atrofii musculare și pierderea controlului sfincterian. În această observație cîteva din semnele descrise de Shy-Drager (anhidroză și paraliziile oculare) erau absente.



Scanned with OKEN Scanner

Este cunoscut că trecerea din clinostatism în ortostatism duce la o dilatare marcată, cu acumulare de sînge, în venele situate sub nivelul cordului, cu o descreştere a întoarcerii venoase către atriul drept. Scad debitul cardiac, tensiunea arterială şi debitul circulator cerebral. În mod fiziologic, la omul sănătos intervin în acest moment o serie de mecanisme reflexe, care duc la scăderea rezistenţei vasculare cerebrale, la creşterea frecvenţei pulsului şi la contracţia reflexă a arteriolelor şi venulelor situate sub nivelul cordului. Zonele barosensibile declanşează o serie de reflexe sinocarotidiene care compensează hipotensiunea ortostatică şi asigură menţinerea unui debit circulator cerebral normal.

În sindromul Shy-Drager, hipotensiunea ortostatică se datoreşte unui deficit al sistemului nervos simpatic şi nu este însoţită de tahicardie.

Simptomatologia neurologică din sindromul Shy-Drager ar consta din :

— fenomene extrapiramidale care îmbracă caracterul unui sindrom parkinsonian, cu particularitatea că tremorul este mai rapid şi mai fin decît în boala Parkinson, bolnavii prezentînd un tremor de repaus şi un tremor postural ;

— un sindrom cerebelos, reprezentat prin mers nesigur, cu baza de susţinere lărgită, ataxic ; disdiadocokinezie cu tremor intenţional uni- sau bilateral, mai frecvent la nivelul membrelor superioare ;

— un sindrom pseudobulbar — putîndu-se ajunge la tulburări disartrice, tulburări de deglutiţie, incontinenţă afectivă cu rîs şi plîns spasmodic, mers dificil, spastic ;

— sindrom de neuron motor periferic reprezentat prin amiotrofii şi fasciculaţii ale primului spaţiu interosos la ambele mîini, uneori atrofie linguală ;

— sindromul mioclonic a fost semnalat de Hohl (1965) şi V. Voiculescu şi colab. (1968).

Investigaţiile paraclinice : radiografia craniană simplă nu evidenţiază de cele mai multe ori modificări semnificative. Se notează în unele cazuri o hiperostoză frontală internă.

Pneumoencefalografia evidenţiază un grad moderat de atrofie corticală.

Examenul lichidului cefalorahidian poate evidenţia un spor de albumină. Unul din cazurile studiate de Shy şi Drager prezenta o albuminorahie de 0,65 g‰.

Etiologia sindromului Shy-Drager este încă obscură. Majoritatea autorilor consideră că este vorba de o boală degenerativă primitivă şi nu de consecinţa ischemiei cerebrale repetate prin hipotensiune ortostatică.

Anatomopatologic : studiile de anatomie patologică în sindromul Shy-Drager sînt destul de reduse la număr. Unul comunicat de Shy-Drager în 1960, un caz al lui Fichefet (1965), 2 cazuri studiate de Johnson (1966), 2 de Schwartz (1967), 1 caz de Nick (1967). În 1971 Roessman a găsit o sărăcire a celulelor nervoase din tractul intermedio-lateral al măduvei şi gliei. Cincă şi colab. (1976) notează leziuni degenerative în bulb, cerebel, locus niger şi locus ceruleus.

S-au consemnat următoarele modificări patologice :

— Muşchi striaţi : în unele cazuri s-au găsit moderate atrofii de tip neural.



Scanned with OKEN Scanner

— Sistem nervos vegetativ : leziuni în ganglionul stelat și ganglionul semilunar, cu vacuolizare, cromatoliză și încărcare cu pigment gras. În ganglionii simpatici există numeroase leziuni constînd din degenerări cronice neuronale. S-au mai găsit corpusculi intracelulari Lewy, iar uneori corpusculi eozinofili extracelulari, care la microscopia electronică se dovedesc a fi intra-axonali și formați dintr-un material fibrilar cu un sîmbure granulos osmofil ; ei conțin neurofibrile și mitocondrii în variate grade de descompunere.

— Măduva spinării : rărîri neuronale în coarnele anterioare, uneori cu hemoragii petesiale, atrofii neuronale cu rare zone de cromatoliză, proliferare microglială. Uneori demielinizări în cordoanele spino-cerebeloase. Atrofii neuronale în zona tractului intermedio-lateral.

Bulb : leziuni în nucleul dorsal al vagului, în nucleul ambiguu și nucleul olivar inferior, dispariția masivă de neuroni cu gliază în nucleul perechii a XII-a ; demielinizări moderate ale fibrelor arciforme olivocerebeloase.

— Protuberanță : rărire neuronală și gliază în regiunea nucleilor punții ; leziuni în locus ccoeruleus cu punere în libertate de pigment ; uneori leziuni masive ale fibrelor pontocerebeloase.

— Pedunculul cerebral : rărire neuronală, gliază, hipercromie în nucleul perechii a III-a și nucleul Edinger-Westphal ; în locus niger de asemenea reducere neuronală și cromatoliză, gliază, hipercapilarizare, eliberare de pigment și proliferare microglială.

— Cerebel : diminuarea celulelor Purkinje, creșterea relativă a cantității de glie Bergmann, diminuarea numărului de celule granulare cu aspect de „torpedo" a axonilor. Leziuni de demielinizare în substanța albă a cerebelului, cu gliază moderată, care se continuă pînă la axul alb al lamelelor cerebeloase.

— Hipotalamus : moderată rărire celulară în aria hipotalamică posterioară.

— Nucleul caudat : leziuni foarte discrete, uneori încărcare cu lipofucsină a unui număr de neuroni, alteori arii acelulare și proliferare glială în agregate gliale.

— Globus pallidus și putamen : dispariții neuronale importante, cu proliferare glială astrocitară și hipercapilarizare. Uneori putamenul este redus de volum la examenul macroscopic. S-a observat formarea unor mici cavități chistice în putamen. Demielinizarea fasciculelor putamenopalidale și demielinizări în lama medulară externă. Substanța albă a emisferelor cerebrale ; într-un caz s-a constatat status spongiosus, intumescență perivasculară în plajă.

— Cortexul cerebral : leziunile sînt extrem de discrete : s-au găsit uneori acumulări de lipofucsină în neuronii corticali, mai ales în celulele piramidale, precum și rare celule Betz în stare de cromatoliză.

Deci, din observațiile de anatomie patologică deducem că în sindromul Shy-Drager leziunile se situează mai ales în sistemul simpatic atît medular, cît și din trunchiul cerebral, în nucleii punții, locus niger, putamen, globus pallidus și cerebel.

Leziunile din sistemul nervos vegetativ explică hipotensiunea ortostatică uneori foarte severă, producînd bolnavului pe plan subiectiv ameteli puternice și tulburări de vedere.



Scanned with OKEN Scanner

S-a arătat că bolnavii cu hipotensiune ortostatică au o cantitate redusă de catecolamine circulante, iar concentrația acestora în sînge nu se modifică în ortostatism față de clinostatism, așa cum se petrec lucrurile la omul normal. Același fenomen se observă după simpatectomii, adrenalina din sînge ca și din urină nu crește la trecerea din poziție culcat în ortostatism. Ca poziție nosologică, prin trăsăturile sale clinice și histologice sindromul Shy-Drager are multe trăsături comune cu alte boli, așa-zis degenerative: boala Parkinson, S. L. A., atrofie olivopontocerebeloasă. Unii autori, considerînd prezența corpusculilor Lewy în sindromul Shy-Drager ca și faptul că variațiile tensiunii arteriale depind de poziția corpului și existența de leziuni în sistemul simpatic ganglionar, care pot apărea și în boala Parkinson, sugerează că hipotensiunea ortostatică idiopatică poate fi legată de parkinsonism.

Vanderharchen și colab. (1970) clasifică hipotensiunea ortostatică idiopatică în 2 grupe:

1. Varianta Shy-Drager legată de atrofii multisistemice presenile cu semne neurologice evidente;

2. varianta în care semnele neurologice pot lipsi și poate fi legată de boala Parkinson.

În ce privește corpusculii Lewy, aceștia nu sînt specifici bolii Parkinson, ei fiind descriși și în alte cazuri.

Tratamentul sindromului Shy-Drager este în prezent numai simptomatic.

Mineralocorticoizii pot asigura o menținere satisfăcătoare a presiunii arteriale prin retenția hidrică și creșterea volumului circulator. Prin administrarea de Dezoxicorticosteron s-ar fi obținut rezultate terapeutice satisfăcătoare. Efedrina 20 mg administrată de mai multe ori pe zi ar acționa favorabil în unele cazuri.

Există o foarte mare sensibilitate a acestor bolnavi la administrarea de catecholamine (sensibilitatea organului denervat față de mediatorul chimic specific), doze infime de noradrenalină provocînd creșteri mari tensionale.

Sînt menționate în literatură rezultate bune după administrarea de 9-alfa-fluorocortizon.

## 7. MIXOMUL CARDIAC

Tumorile cardiace se găsesc în 0,05% din autopsiile de rutină, iar 50% din ele sînt mixoame. Mixomul cardiac este o tumoare globuloasă, cu diametrul între 1 și 8 cm, de consistență gelationasă. Se întîlnește îndeosebi în atriul stîng într-o proporție de 75% din mixoamele cardiace, cele mai multe fiind atașate septului interatrial în regiunea fosei ovale. De obicei sînt pediculate dar pot fi și sesile, ocupă o bună parte din cavitate și pot chiar obstrua orificiul mitral, producînd tulburări asemănătoare cu cele ale stenozei mitrale. Au fost descrise la toate vîrstele, de la naștere pînă la 95 ani, dar de obicei apar între 60 și 30 de ani, mai frecvent la femei.

Originea exactă a tumorii este necunoscută, dar se crede a fi de origine endotelială ori subendocardică.

Componența mixoidă este considerată o modificare degenerativă secundară traumatismelor mecanice.

Scanned with OKEN Scanner

S-au descris și cazuri familiale cu transmisie recesivă autosomală.

**Aspectul clinic**: majoritatea tumorilor inimii nu produc manifestări clinice și constituie descoperiri necropsice. Mixomul cardiac determină manifestări clinice proteiforme în care semnele cardiace nu sînt incluse întotdeauna. Neurologii pot fi confruntați cu probleme de diagnostic, în cazurile în care tabloul neurologic domină manifestarea clinică. Robert Yufe și colab. (1976) prezintă 3 pacienți cu mixom cardiac, care au prezentat semne și simptome neurologice (modificări cerebro-vasculare și/sau sincope) drept manifestare dominantă. La 2 pacienți diagnosticul a fost pus *post mortem*, un singur caz a beneficiat de diagnosticul corect și tratamentul operator.

Mixoamele sau alte tumori polipoide ale atriului stîng pot determina ocluzia orificiului mitral (stenoza mitrală funcțională) și manifestări de insuficiență cardiocirculatorie, care însoțesc eventual și semne fizice de valvulopatie mitrală.

Mixoamele atriului stîng pot determina : 1) obstrucția fluxului cardiac ; 2) embolizare ; 3) efecte sistemice.

**Obstrucția fluxului cardiac** determină o insuficiență rapid progresivă a inimii drepte (stază venoasă, hepatomegalie, edeme etc.). Sincopele le întîlnim într-o proporție de 25%, fiind probabil determinate de suprimarea pasageră a circulației.

**Embolizarea** apare la 45% din bolnavi, se produce prin fragmentarea tumorii sau mobilizarea unor trombi de pe suprafața mixomului. Se produc embolii cerebrale într-o proporție de 50% ; emboliile periferice, viscerale sau pulmonare sînt frecvente. Examinarea microscopică a trombusului ajută diagnosticul de mixom. Uneori bolnavii prezintă erupții cutanate petești distale, care sînt sugestive pentru mixomul cardiac, deși examenul lor histopatologic pune uneori diagnosticul de ,,vasculite''. Se va reține totuși la biopsie în vasele mici din dermul subiacent prezența materialului mixomatos, pentru precizarea diagnosticului de mixom cardiac.

*Efectele sistemice.* Mc Gregor și Cullen (1959) au descris primii manifestările generale ale mixomului cardiac.

Se pot întîlni : febră, scădere ponderală, oboseală fizică accentuată, anemie sau policitemie, fenomene Raynaud, leucocitoză, V. S. H. accelerat, proteina C reactivă prezentă, hipergammaglobulinemie cu evidențierea IgG în sînge și lichid cefalorahidian (în cazurile cu albuminorahie crescută).

Astfel tabloul poate sugera o boală de colagen.

Patogenia modificărilor sistemice nu se cunoaște. Se crede a fi un răspuns imun față de tumoare cu producere de anticorpi împotriva componentei polizaharidice a țesutului mixomatos.

Toate semnele însă dispar după extirparea tumorii.

Pentru precizarea diagnosticului, uneori investigațiile paraclinice pot ajuta. Aspectul radiologic poate fi de colecție pericardică sau de creștere globală de volum a inimii, uneori cu aspect neregulat. *Angiocardiografia* este metoda cea mai utilă pentru evidențierea tumorilor primare intracavitare.

*Electrocardiograma* pune în evidență tulburările de ritm și eventual semne de hipertrofie atrială dreaptă în mixoamele atriului drept. *Ecocardiograma* poate da informații prețioase.

*Angiografia cerebrală* poate da date sugestive. Astfel Stoane, Allen și Collins (1966) au descris anevrisme periferice multiple și defecte de umplere



Scanned with OKEN Scanner

în circulația intracerebrală ca fiind provocate de mixomul cardiac. Materialul mixomatos s-ar depune în vasele intracerebrale invadînd intima și producînd dilatații și subțieri ale peretelui arterial. Această imagine a tumorii cerebrale poate provoca leziuni cerebrale ulterioare, chiar după îndepărtarea tumorii cardiace.

Mixoamele atriale se pretează la tratament chirurgical.

## 8. NEUROPATIA ISCHEMICĂ ȘI BOLILE VASCULARE PERIFERICE

Neuropatia ischemică este un subiect care s-a bucurat de puțină atenție în tratatele clasice de neurologie, datorită faptului că în majoritatea cazurilor simptomatologia clinică era dominată de boala vasculară.

În 1894 Gowers arată că ateroscleroza poate interesa și vasele nervilor, producînd simptome de neuropatie în care simetria semnelor obiective, atît de comună în alte neuropatii, aici lipsește.

Termenul de neuropatie ischemică este folosit pentru descrierea leziunilor nervoase periferice asociate cu sau provocate de boli vasculare periferice : trombangeita obliterantă, ateroscleroza cu tromboză a arterei iliace sau aortei inferioare, ca și tromboză în vasa nervorum, angiopatia diabetică, embolii ale arterei iliace sau ale aortei inferioare, poliarterita nodoasă, ocluzia traumatică a aortei inferioare, sau a arterelor iliace, tromboza venoasă extensivă a unei extremități.

Neuropatii ischemice apar și în cazurile de compresiune, ca în aplicarea prelungită a brățării unui manometru, sau în cazul unor intoxicații cînd bolnavul comatos, rămînînd mult timp într-o poziție anormală, își comprimă artera humerală etc. De asemenea în ischemia Volkmann (staza vasculară în fracturile membrelor).

De obicei în ischemiile progresive afectarea se face după grosimea fibrelor nervoase și ale tecii de mielină, în ordine atît cronologică cît și în intensitate suferind mai ales fibrele groase.

În producerea neuropatiei din ateroscleroza avansată intervine probabil în primul rînd tot ischemia, provocînd o depleție moderată a axonilor și a mielinei, cu neregularități ale distanțelor internodale și cu fenomene de regenerare. Un factor patogenic suplimentar îl poate constitui și transmiterea unei presiuni crescute în micile arteriole din interiorul nervului, în caz de hipertensiune arterială sistemică însoțind rigiditatea pereților arteriolelor.

Vasele nervilor sînt bine anastomozate, existînd o rezervă importantă de sînge datorită atît anastomozelor, cît și variațiilor vasomotorii. În aceste condiții nervul periferic este bine protejat față de ischemia temporară sau permanentă, în raport cu aportul sanguin total. În interiorul nervului nu se poate vorbi însă de un factor de siguranță la ischemie. S-a stabilit că timpul de supraviețuire la ischemie este pentru nerv de 10'33'', rolul primordial al metabolismului fiind de a furniza legături fosfat de energie ridicată, prezente în ATP, pentru activarea pompei de $Na^+$.

Cercetările au demonstrat existența unor zone ,,critice'' vasculare pentru nervi în partea superioară a treimii medii a brațului și în treimea medie a coapsei.

Sunderland (1968), care a făcut studii extensive asupra circulației nervilor periferici la omul adult, a evidențiat ,,arteriae nervorum'' exclusive





pentru trunchiurile nervoase importante, în timp ce trunchiurile mici primesc ramuri din arterele cutanate sau musculare.

Ramurile arteriale au origini multiple pentru același trunchi nervos, în succesiunea lor alcătuiesc în epinerv lanțuri anastomotice longitudinale, legate prin vase transversale sau oblice. Din acest plex apar vase perforante.

Drenajul venos se face dintr-un bogat plex venos intraneural. Limfa epinervului drenează spre ganglionii limfatici regionali. Este discutabil dacă aceste limfatice de la suprafață sînt în relație cu cele endoneurale și perineurale. Acestea din urmă se admit pe baze experimentale că au legătură cu spațiul subarahnoidian (Mareș, Nisipeanu, 1976).

Tabloul clinic și debutul sînt determinate de natura leziunii vasculare.

Pentru schematizare tabloul neuropatiei ischemice se poate prezenta sub 3 aspecte :

1. *Neuropatia și bolile vasculare obliterante.* Caracteristica acestei neuropatii este sărăcia și distribuția neregulată a simptomelor la nivelul membrelor inferioare. Incidența neuropatiei ischemice la bolnavii cu afecțiuni vasculare periferice este relativ mare (peste 50% din bolnavi), deși de multe ori numai cu semne subiective. Pierderea sensibilității obiective are aspect „în ciorap" — uneori, cu margini care se pierd în zona normală, pe fața dorsală a piciorului ; de obicei este unilaterală ; cînd este bilaterală sugerează obstrucția aortei inferioare la nivelul bifurcației. În cazul unei ischemii extinse apar și pareze motorii distale, cu diminuarea sau abolirea reflexelor osteotendinoase, ulterior cu atrofie în teritoriul respectiv.

2. *Sindromul nervului tibial anterior.* Întîlnit în special la tinerii sportivi a fost descris după leziuni acute vasculare rezultînd din leziuni embolice sau trombotice. Succesiunea fenomenelor care urmează emboliei sau trombozei unui vas mare pare a fi aceeași cu cea care urmează unui exercițiu violent. Dureri acute, tumefierea mușchiului gambier anterior, urmată de pareza mușchiului și tulburări de sensibilitate în primul spațiu interdigital. Slăbiciunea musculară este datorată necrozei ischemice a mușchiului gambier anterior și necrozei lungului extensor al halucelui ca și a mușchiului extensor comun al degetelor.

Toate semnele se atribuie neuropatiei ischemice a nervului tibial anterior.

Patogenia sindromului este legată de edemul acut care se dezvoltă ca rezultat al ischemiei în regiunea anterioară a lojei fibroase a tibialului anterior („entrapment neuropathies").

Tratamentul în faza acută constă în decompresiunea regiunii nervului tibialului anterior.

3. *Paralizia nervului sciatic popliteu extern.* Se produce în dreptul spațiului popliteu unde nervul popliteu extern primește un singur vas, spre deosebire de nervul popliteu intern, care are o rețea bogată arterială. Nervul sciatic popliteu extern are situația cea mai nefavorabilă, nu numai prin compresie în vecinătatea gîtului peroneului, cît și în compresiunea trunchiului sciatic, atît prin particularitățile de vascularizație, cît și prin poziția superficială și în spirale a axonilor săi, realizînd tipul de „entrapment neuropathies". Gradul în care intervine compresiunea vasculară sau cea directă, pe nerv cît și participarea proliferării țesutului conjunctiv sînt elemente care variază nu numai cu tipul de compresiune ci și cu particularitățile individuale ținînd seama de vîrstă, starea de nutriție etc.



Scanned with OKEN Scanner

Tabloul clinic apare la 1—2 zile după compresiunea spațiului popliteu. Prima modalitate este pareza progresivă a mușchilor inervați de nervul sciatic popliteu extern, care se evidențiază odată cu mobilizarea, prin mers stepat.

A doua modalitate este dezvoltarea parezei după o suferință vasculară la pacientul adult. Aspectele histologice în neuropatia ischemică relevă o interesare concomitentă a axonului, mielinei și tecilor conjunctive. Se dezvoltă un țesut fibros perifascicular și intrafascicular cu fragmentarea mielinei pînă la distrugerea arhitecturii neurale.

## BIBLIOGRAFIE


Alajouanine, T. — *Sem. Hôp. Paris*, 1959, 35, 1 160—1 165.
Barnett, D. J., Wagner, G. R. — *Amer. Heart J.*, 1958, 56, 412.
Bergen, S. Jr., Dermsksian, G. — *N. Y. St. J. Med.*, 1957, 57, 22, 3 683.
Bochnik, J. H. — *Dtsch. Z. Nervenheilk.*, 1953, 170, 349—358.
Boudin, G., Sabouraud, O. — *Bull. Soc. Méd. Hôp. Paris*, 1950, 66, 3—4, 160.
Bourel, M., Sabouraud, O., Lenoir, P. și colab. — *Med. interne*, 1968, 3, 107—116.
Bradburry, S., Eggleston, C. — *Amer. Heart J.*, 1925, 1, 73—86.
Cardaș, M., Dumitrescu, Irina — *Neurologia (Buc.)*, 1961, 2, 153—159.
Cohen, M. M. — *Neurology (Minneap.)*, 1960, 10, 452—456.
Critchley, M., Greenfield, J. G. — *Brain*, 1948, 71, 343.
Dintenfass, L—Rheology of blood in diagnostic and preventive medicine, Butterworth, London, 1976.
Fichefet, J. P., Sternon, J. E., Franken, L., Demanet, J. C., Vanderhaegan, J. J. — *Acta cardiol. (Brux.)*, 1965, 20, 4, 332—348.
Goulon, M., Nouailhat, F., Grosbuis, S., Gajdos, Ph. — *Rev. neurol.*, 1971, 125, 4, 258—272.
Greenfield, J. G., Matthews, W. B. — *J. Neurol. Neurosurg. Psychiat.*, 1951, 17, 50.
Gurtner, B., Luthy, F. — *Schweiz. med. Wschr.*, 1964, 94, 296.
Hohl, R. D., Frame, B., Schatz, I. J. — *Amer. J. Med.*, 1965, 39, 1, 134—141.
Johnson, R. H., Lee, G., Oppenheimer, D. R., Spalding, J. M. K. — *Quart. J. Med.*, 1966, 351, 276.
Lazorthes, G. — L'hemoragie cérébrale vue par le neurochirurgien, vol. I, Masson et Cie, Paris, 1956, p. 59.
Lewis, P. — *Brain*, 1964, 87, 719.
Martin, J. B., Travis, R. H., Van der Noorh, S. — *Arch. Neurol. (Chic.)*, 1968, 19, 2, 173.
Nick, J., Contamin, F., Escourolle, R., Guillard, A., Marcantoni, J. P. — *Rev. neurol.*, 1967, 116, 3, 213—228.
Page, E. B., Hickam, J. B., Sieker, H. O., McIntosh, H. D., Pyor, W. W. — *Circulation*, 1955, 11, 2, 263—270.
Richards, M. R., Merritt, K. K., Samuels, M. H., Langmann, A. G. — *Pediatrics*, 1955, 15, 12—24.
Schächter, A. — Modalități atipice de debut în medicina internă, Edit. medicală, București, 1968, p. 67—74.
Shirger, A., Hines, E. A., Molnar, G. D., Thomas, J. E. — *Proc. Mayo Clin.*, 1961, 36, 239—245.
Shirger, A., Martin, W. Y., Goldstein, W. P., Huizenga, K. A. — *Proc. Mayo Clin.*, 1962, 37, 1, 7—11.
Schneider, P. B. — *Arch. intern. Med.*, 1962, 110, 2, 240—248.
Schwartz, G. A. — *Arch. Neurol. (Chic.)*, 1967, 16, 123.
Scharpey-Schafer, E. P. — *J. Physiol. (Lond.)*, 1956, 134, 1.
Shy, G. M., Drager, G. A. — *Arch. Neurol. (Chic.)*, 1960, 2, 5, 511—527.
Stephan, E., Blum, H. — *Strassbourg med.*, 1958, 9, 3, 254.
Stephens, J. W. — *Arch. Neurol. (Chic.)*, 1962, 7, 450—459.
Terzian, H. — *Rass. Neurol. veg.*, 1955, 11, 223.
Thomas, J. E., Shirger, A., Love, J. G., Hoffmann, D. L. — *Neurology (Minneap.)*, 1961, 11, 418—423.
Thomas, S. E., Shirger, A. — *Arch. Neurol. (Chic.)*, 1963, 8, 2, 204—208.
Tyler, H. R., Clark, D. C. — *Trans. Amer. neurol. Ass.*, 1956, 81, 1, 26—30.
Tyler, H. R., Clark, D. C. — *Arch. Neurol. (Chic.)*, 1957, 77, 17.




Scanned with OKEN Scanner

VENDSALU, AADO — *Acta physiol. scand.*, 1960, 49, *suppl.* 173, 7—114.
VERNANT, J. — Les manifestations neurologiques de la maladie d'Osler, Thèse, Paris, 1966.
VOICULESCU, V., MACOVEI-PATRICHE, MARIETA — *Rev. Roum. Neurol.*, 1967, 4, 4, 275—285.
VOICULESCU, V., ROȘIANU, C., CARDAȘ, M. — *Neurologia (Buc.)*, 1968, 13, 3, 193—200.

# III. MANIFESTĂRI NEUROLOGICE ÎN BOLILE GASTRO-INTESTINALE

Bolile gastro-intestinale se pot însoți de variate manifestări neurologice. Unele din aceste boli cum sînt pelagra, latirismul se caracterizează prin aceea că simptomele neurologice fac parte din însuși contextul clinic general al bolii. Astfel manifestarea neurologică a bolii devine cunoscută atît de neurolog cît și de internist, care este prevenit că pot exista manifestări neurologice în cursul acestor boli.

Alte afecțiuni gastro-intestinale se însoțesc mai rar de manifestări neurologice și tabloul clinic apare, din această cauză, mai bizar, atît pentru internist cît și pentru neurolog.

În cele ce urmează vom trece în revistă unele dintre aceste aspecte.

## 1. STOMACUL OPERAT

Gastrectomizații parțial, care prezintă printre alte carențe scăderea nivelului seric al vitaminei $B_{12}$ (mai ales în primii 6 ani), pot prezenta neuropatii periferice tardive. Pe un lot de 223 bolnavi, Roos (1974) găsește 46 cu niveluri serice de vitamină $B_{12}$ scăzute, dintre care 81% prezentînd neuropatii periferice la un interval mediu de 9,8 ani de la intervenție. Faptele au fost confirmate și de alți autori. În carența de vitamina $B_{12}$ s-au descris pe lîngă leziuni centrale bine cunoscute și tablouri clinice care reflectă leziunea sistemului nervos periferic, formele periferice pure fiind excepționale.

La rezecații gastrici alcoolici, apar semne de neuropatie periferică similară cu cea produsă de lipsa de tiamină, acești bolnavi prezentînd carențe multiple de acid folic, piridoxină, acid pantotenic, riboflavină și tiamină; ar mai interveni ca factor patogenic și insuficiența hepatică. La această ultimă categorie de bolnavi Voiculescu și colab. (1976) au descris sindroame hipertonice reversibile, sugerînd o atingere mielopatică.

Zieve (1962) studiază două cazuri anatomo-clinice: un caz de paraplegie spasmodică cu episoade de dezorientare după gastrectomie și anastomoză porto-cavă și al doilea caz cu paraplegie după gastrectomie pentru hematemeză recidivantă. În ambele cazuri a găsit o demielinizare limitată la măduvă, la nivelul cilindraxilor, cu hipertrofie și hiperplazie astrocitară medulară.

La gastrectomizații etilici se pot întîlni și tablouri clinice de encefalopatie Gayet-Wernicke, elemente de neuromiotomie, prindere de „motor neurone disease", sindrom S.L.A. Gastrectomia parțială se asociază adesea cu osteomalacie și leziuni miopatice, se pare că se reface după vit. D. Gastrectomizații prezintă alterări pancreatice cu malabsorbție secundară, fenomene hipoglicemice care la rîndul lor pot genera manifestări neurologice (mioclonii, crize de pierderea cunoștinței, episoade confuzive), stări demențiale, sindroame coreice, ataxii etc.



Scanned with OKEN Scanner

## 2. NEUROPATIA DIN SINDROMUL DE MALABSORBȚIE

Neuropatia din sindromul de malabsorbție a fost sporadic studiată, ca de exemplu în cazuri de manifestări neurologice după gastrectomii (Hartfell, 1934); în enteritele regionale (Best, 1959); în stenozele intestinale (Cameron, Capper, 1953), în semnele neurologice din sindromul „blind loop" (Naish, Capper; 1953), în amiloidoza primară (French și colab., 1965), în boala Whipple etc.

S-au descris ocazional neuropatii în „sprue", denumire folosită nespecific, incluzîndu-se cazurile cu sprue tropical, sprue netropical cu sinonimele lui, steatoreea idiopatică, boala celiacă.

Cooke, Smith (1966) reușesc să adune 16 cazuri de bolnavi suferinzi de b. c. a. (boala celiacă a adultului) cu severe atingeri nervoase și să grupeze simptomele neurologice.

Uneori neurologul este pus în fața unui caz de neuropatie periferică la care diagnosticul etiologic pare foarte dificil. Cunoscînd că în unele cazuri de sindrom malabsorbtiv neuropatia poate fi semnul major al bolii și uneori poate preceda cu 3—4 ani apariția semnelor abdominale, sîntem datori să investigăm, în cazuri de neuropatie cu evoluție prelungită și fără etiologie bine precizată, și tractul gastro-interstinal, eventual printr-o biopsie jejunală peroralâ.

Cunoscînd relativa frecvență a asocierii neuropatiei periferice cu enteropatia glutenică trebuie să depistăm și formele latente (neurologice sau abdominale) ale bolii.

Semnele neurologice sînt: a) de tip periferic (neuropatie senzitivo-motorie amintind o polinevrită sau mononevrită multiplă, cu apariție succesivă) sînt frecvent întîlnite; b) atingerile medulare — mai rare — cu semne piramidale discrete (semnul Babinski prezent) și semne de suferință a cordoanelor posterioare și a fasciculului spino-cerebelos; c) forma cerebrală cu tulburări psihice manifeste de tip neurastenic, paranoic, uneori confuzional sau modificări de dispoziție, modificări afective de tip hipomaniacal sau depresiv anxios, dar avînd și semne piramidale.

În ce privește polineuropatia, ea poate prezenta o formă hiperestezică (deci cu predominanță senzitivă), o formă ataxică, atunci cînd tulburările de sensibilitate profundă sînt foarte accentuate (polineuropatia pseudotabetică), și o formă cu predominanță motorie. În cadrul acesteia se întîlnesc mononevrite cu atrofii musculare și cu dureri de tip nevralgic, mai des la nivelul membrelor inferioare.

Mai frecvent întîlnim nevrita sciaticului, a obturatorului, a cruralului, a sciaticului popliteu extern, dar și mononevrite ale nervilor cubital, radial, median. Acest context neurologic poate să apară în cursul unei suferințe generale reprezentată de tulburări digestive din cele mai variate, la care se asociază tulburări endocrino-vegetative și într-un stadiu mai înaintat tulburări în nutriția organismului.

Tulburările digestive se traduc de obicei prin senzație de balonare cu grețuri și eructații, însoțite de scaune diareice. În majoritatea cazurilor tulburările de tranzit par legate de consumul de făinoase din grîu. Scaunele sînt abundente, nelegate, cu miros rînced datorită steatoreei.

Tulburările endocrino-vegetative sînt reprezentate de: palpitații, senzație de frig alternînd cu valuri de căldură și transpirații, iritabilitate sau

Scanned with OKEN Scanner

oboseală și somnolență, uneori lipotimii și colaps („șocul intestinului subțire", Porges).

Prin tulburări severe survenite în resorbția intestinului subțire, bolnavul începe să slăbească încetul cu încetul, ajungînd cu timpul la hipoproteinemie cu sindrom edematos și carențe vitaminice (gingivoragii, purpure, eriteme de tip pelagros, osteomalacie și osteoporoză).

În aceste condiții de grave tulburări de nutriție, hematopoieza suferă, apariția unei anemii severe fiind de observație curentă.

Examenul obiectiv al bolnavului poate arăta meteorism abdominal, sensibilitate exagerată paraombilicală, în loja lombară stîngă și pe apofizele spinoase $L_4-L_5$.

Cele mai importante tulburări din cadrul enteropatiei glutenice sînt determinate de modificările structurale enzimatice din celulele mucoasei intestinale induse de derivații gliadinici. Principala consecință este malabsorbția interesînd apa, electroliții, dar mai ales grăsimile. Eliminarea de grăsimi va depăși normalul de 3—6 g/24 ore. Deficiența din asimilația grăsimilor va influența negativ și absorbția vitaminelor liposolubile (A, D, E, K), a ionilor de Calciu, Magneziu, Kaliu a căror balanță metabolică va deveni negativă. Prin pierderea aminoacizilor apare și hipoproteinemie, iar în urina bolnavilor se elimină cantități crescute de Kynurenină și acid xanturenic, metaboliți ai triptofanului.

Pentru diagnosticul enteropatiei glutemice se asociază semnele clinice cu explorările de laborator : dozarea grăsimilor în fecale, testele de absorbție intestinală a acizilor grași și grăsimilor neutre marcate cu $I^{131}$ sau $C^{14}$ (se constată o radioactivitate a fecalelor înaltă față de curba sanguină plată) și biopsia jejunală care arată aspect de atrofie a vilozităților și tulburări histoenzimologice cu diminuarea activității dizaharidazice.

Examenul radiologic este orientativ dar nepatognomonic, arătînd dilatația unor anse jejunale și hipersecreția de lichid intestinal.

Bolnavul cu enteropatie glutemică se emaciază treptat și evoluția spre un sfîrșit letal este aproape inevitabilă.

Examenul post-mortem a arătat în cazurile cu semne neurologice modificări în sistemul nervos central. Sînt frecvent semnalate pierderile focale de celule în cortexul cerebral.

La nivelul măduvei spinării se constată demielinizări spongiforme ale cordoanelor laterale și posterioare, comparabile cu degenerescența combinată subacută.

Cu toate că în majoritatea cazurilor, simptomatologia clinică neurologică este dominată de neuropatia periferică, la examenul anatomo-patologic nu se constată modificări evidente în nervii periferici. Rareori se poate găsi demielinizare punctiformă în nervii periferici, degenerescență neuronală a rădăcinilor posterioare ganglionare.

## 3. MANIFESTĂRI NEUROLOGICE ÎN BOALA WHIPPLE

În 1907, Whipple a făcut cunoscută o boală caracterizată clinic printr-o pierdere treptată a greutății și forței, scaune diareice cu acizi grași și grăsimi neutre, tulburări gastro-intestinale cu sindrom de malabsorbție, artrite



Scanned with OKEN Scanner

multiple, poliserozite, descrisă sub numele „lipodistrofia intestinală". Datorită prezenței de grăsimi neutre și acizi grași depozitați în mucoasa intestinală și ganlionii limfatici abdominali, boala a fost considerată pe rînd o colagenoză, apoi boală reticulohistiocitară, iar recent Caroli îi afirmă originea bacteriană prin identificarea unui *Corinebacterium anaerobum* ca agent patogen.

Simptomatologia bolii este dominată de prezența suferinței digestive cu diaree, steatoree, stare de denutriție, abdomen mărit în care se palpează mase neregulate în fosa iliacă dreaptă și hipogastru.

Biopsia mucoasei intestinale arată dilatații ale vaselor limfatice și infiltrat cu macrofage spumoase și încărcate cu corpusculi PAS pozitivi. Aceștia sînt glicoproteine secretate de celulele reticulohistiocitare și sînt dispuși intracelular sau extracelular (corpusculii Sieracki), fiind regăsiți în aproape toate țesuturile și organele — ficat, plămîn, inimă, stomac, ganglionii abdominali.

Tulburările malabsorbtive sînt explicate prin depunerea glicoproteinelor PAS pozitive în ganglionii limfatici abdominali și crearea consecutivă a unui baraj limfatic ce se opune resorbției normale a proteinelor, grăsimilor și altor substanțe din lumenul intestinal. În 1960 Sieracki a găsit la doi bolnavi noduli subependimali de celule caracteristice SPC („Sickleform-particle-containing cells"), celule cu incluzii particulare, fără ca bolnavii să aibă semne neurologice.

Cam în 6% din cazurile publicate s-au găsit semne neurologice. Se pare că interesarea cerebrală microscopică este mai frecventă decît manifestările clinice neurologice.

Manifestările neurologice sînt în genere apatie, demență, stupoare.

În unele cazuri tabloul seamănă cu boala Alzheimer, avînd semne de demență progresivă, presenilă.

Lampert și colab. (1962) au studiat un bolnav cu semne de demență presenilă de tip Alzheimer, pe o perioadă de 7 ani, la care a apărut cu 6 săptămîni înainte de deces un tablou clinic de tip encefalopatie Gayet Wernicke (somnolență, stupoare, strabism divergent, pareza mișcărilor conjugate oculare, mioclonii în hemifața stîngă și brațul stîng, nistagmus). Necropsia a evidențiat acumularea unui complex polizaharido-proteic în celulele reticulo-endoteliale, predominant în ganglionii limfatici mezenterici și intestinali, împreună cu infiltrarea substanței cenușii cerebrale cu o substanță PAS pozitivă, similară celei găsite în mucoasa jejunală.

Alteori tabloul clinic este dominat de semne extrapiramidale, cu sindrom hiperkinetic: mișcări involuntare de tip coreic, atetozic, coreoatetozic, mișcări hemibalice, mioclonii etc.; mai frecvent se întîlnește sindromul hiperkinetic-hipertonic cu prezența unei mari rigidități de tip plastic, cu hipokinezie, bradikinezie, exagerarea reflexelor de postură și tremurături, amintind de sindromul parkinsonian (Schwartzova K. și colab., 1967).

Mai frecvent se întîlnesc semne din partea trunchiului cerebral, oftalmoplegie externă sau/și internă, nistagmus, nevralgie trigeminală.

Knicke și Stochderph (1962) au găsit mioclonii precum și o hidrocefalie obstructivă produsă de o ependimită granulară.



Scanned with OKEN Scanner

În cursul bolii Whipple se întîlnește și o afectare a măduvei spinării și mai rar o neuropatie periferică, atît cu interesarea motorie cît și senzitivă.

Koudouris și colab. (1963) au găsit o paraplegie prin afectarea măduvei spinării.

Într-unul din cazurile lui Kuicke și Stochdarph (1962) se notează o pleiocitoză în lichidul cefalo-rahidian.

Stoupel și colab. (1969) au observat un caz care a prezentat un sindrom neurologic cu evoluție de 1 an și jumătate, caracterizat inițial prin nevralgie trigeminală, urmat de mioclonii scheletice și apoi de oftalmoplegie, cu emaciere și anemie. La necropsie s-a găsit boala Whipple (cu infiltrare grăsoasă a nodulilor limfatici mezenterici, histocite cu incluzii PAS pozitive în splină, histocite ,,spumoase'', celule gigante multinucleate în noduli limfatici și intestin, iar în sistemul nervos o encefalită nodulară cu material PAS pozitiv interesînd mai ales amigdala, rinencefalul, aria subtalamică, tegmentul tranchiului cerebral și substanța cenușie a măduvei spinării.

Interesarea măduvei spinării de către celulele gigante multinucleate, ,,spumoase'', PAS pozitive se traduce clinic printr-o paraplegie spastică progresivă cu sau fără tulburări de sensibilitate.

Alteori se realizează un tablou de compresie medulară prin aglomerarea celulelor gigante, PAS pozitive, cu semne motorii și tulburări de sensibilitate bilaterale, realizînd un tablou de dublu sindrom Brown-Séquard, bilateralitatea semnelor explicîndu-se pe de o parte prin dubla compresiune a măduvei, de către aglomerarea celulelor gigante, iar pe de altă parte, de compresiunea măduvei prin arcurile vertebrale către care este împinsă.

Sînt autori care nu acceptă acest mecanism de compresie prin proliferarea sistemului reticulo-endotelial cu celule spumoase, opinînd pentru o diseminare hematogenă cu infarctarea sistemului nervos, în special a vaselor mici cu celule PAS pozitive spumoase.

Badenoch și colab. (1963) găsesc în sistemul nervos central aglomerări de celule microgliale conținînd material PAS pozitiv în substanța cenușie a creierului, și mai ales în ganglionii de la bază. Se găsește și material amorf PAS pozitiv extracelular în conexiune, probabil, cu procesul glial. Substanța depusă pare să fie inofensivă, căci nu se văd modificări ale celulelor nervoase învecinate, nu există reacție glială și lipsesc semnele unei boli cerebrale generalizate. Se mai găsește o mare proliferare difuză de microglie și astrocite.

Prin studii de microscopie electronică, W. Thomas Smith și colab. (1965) au găsit în leziunile intestinale și cerebrale ale cazurilor studiate de boală Whipple, particule baciliforme, Gram și PAS pozitive.

Demielinizarea semnalată în literatură se aseamănă cu cea întîlnită în boala Hodgkin.

Frecvent celulele microgliale ale creierului sînt pline cu o substanță care se colorează PAS pozitiv.

Celulele ,,spumoase'' ,,pline'' se găsesc sub formă de aglomerări celulare pe întreg cortexul cerebral, ganglionii bazali, cerebel și în trunchiul cerebral. În jurul lor apar de obicei o degenerare neuronală și gliază intensă.

Alții au sugerat că materialul PAS pozitiv din boala Whipple reprezintă o fracțiune a unui organism bacterian și nu o glicoproteină anormală. Caroli și Kent (1963) consideră că este o ,,corinebacterium'' care explică răspunsul la tratamentul cu antibiotice.



Scanned with OKEN Scanner

Patologia oferă multiple exemple de legătură între ficat și sistemul nervos, hepatopatiile fiind adesea complicate cu leziuni nervoase. Cercetări experimentale efectuate prin metoda hepatectomiei totale ori necrozei hepatice indusă de tetraclorura de carbon au dovedit că sindromul metabolic consecutiv necrozei hepatocelulare produce o simptomatologie nervoasă amplă, progresivă, mergînd pînă la comă.

Complexitatea tulburărilor metabolice, cuprinzînd pe de o parte diminuarea compușilor biologici, sintetizați în ficat, iar pe de altă parte creșterea produșilor toxici, atît prin necroza celulelor hepatice, cît și prin întreruperea proceselor de detoxifiere în ficat, duce la consecințe deosebit de grave în funcționarea normală a sistemului nervos (Păun, 1975). Simptomatologia nervoasă constituie una din manifestările sistemice ale insuficienței hepatice, al cărei tablou clinic adeseori îl domină.

## HEPATITA VIRALĂ (EPIDEMICĂ ACUTĂ)

*Debut de aspect neuropsihic.* De multe ori hepatita epidemică acută debutează atipic, îmbrăcînd un tablou neuropsihic dominant, în special în perioada preictерică.

După Fenster (1965), la vîrstnici, perioada preictерică este frecvent manifestată prin tulburări nervoase și psihice : stări depresive, astenie și anorexie, cărora li se poate asocia apatie, adinamie, inversarea ritmului somn-veghe.

Uneori debutul unei hepatite epidemice simulează o nevroză astenică, bolnavii adresîndu-se medicului pentru cefalee, insomnii, iritabilitate, ameteli, tulburări de mers și echilibru, astenie, fatigabilitate. Icterul și celelalte semne clinice și biologice de hepatită epidemică apar după 5—6 zile de la acest debut.

Alteori (Laverdant — 1965) poate simula un sindrom schizoid, bolnavul prezentînd manifestări discordante, sau (Moldovan — 1969) un tablou de manie acută.

Nu trebuie uitat nici debutul cu manifestări neurologice, fiind descrise aspecte de poliomielită, encefalită, sau meningită (Gligore și colab., 1965), forme pseudomeningeale (Schächter — 1968) sau de encefalomielită acută (Kreindler și Macovei — 1973). Bernand și colab. (1964) semnalează prognosticul grav al hepatitelor cu debut meningeal.

Manifestările neurologice ale acestei boli sînt mai puțin descrise în literatura de specialitate.

Petermann (1967) a găsit modificări ale reflexelor achiliene, rotuliene și abdominale, semne meningeale și pareză de convergență a globilor oculari, însoțite de anomalii electroencefalografice. Dozoreț și Belonsova (1951) au comunicat asocierea cu diferite tulburări neurologice (ataxie, pareză facială centrală, tremor, diplopie, creșterea tonusului muscular).

Alți autori au observat meningită limfocitară, meningo-encefalită, polinevrită și chiar poliradiculonevrită de tip Guillain-Barré (Lichtmann, 1949).



Scanned with OKEN Scanner

Mera și Varga (1957) sînt de părere că leziunea de tip Guillain-Barré ar fi cauzată direct de virusul hepatitei epidemice.

Uneori tabloul clinic amintește o polineuropatie (tulburări senzitivo-motorii, unilaterale sau bilaterale, de cele mai multe ori simetrice, predominînd la nivelul extremităților, cu ROT abolite și atrofii musculare în teritoriul deficitar); sau o poliradiculo-nevrită (paralizii cu atrofie musculară, absența reflexelor osteotendinoase, dureri care se exacerbează la presiunea maselor musculare și a trunchiurilor nervoase, tulburări obiective de sensibilitate și disociația albumino-citologică).

Alteori simptomele neurologice nu reușesc să contureze un sindrom bine cunoscut, și se prezintă ca semne de sine stătătoare (o modificare de reflex, o tulburare de sensibilitate, subiectivă sau obiectivă, modificări din partea nervilor cranieni, frecvent nistagmus, pareze faciale).

Simptomatologia neuropsihică din cursul hepatitei epidemice este foarte polimorfă, sistemul nervos fiind afectat variabil în cursul acestei boli. Simptome neuropsihice ca: irascibilitate, apatie, tendință la somnolență, depresiune psihică, sînt familiale oricărui clinician în cursul hepatitei epidemice.

Accentuarea tabloului neuropsihic anunță o agravare a hepatitei și iminența unei come hepatice.

Tulburările psihice de tip confuzional, care apar la un astfel de bolnav, sînt uneori confundate cu o afecțiune psihică, bolnavul fiind îndreptat spre un serviciu de psihiatrie.

Particularitățile de ansamblu ale simptomatologiei nervoase ce se dezvoltă în insuficiență hepatică acută pot fi caracterizate astfel: au caracter unitar, evoluează progresiv într-un interval scurt de timp (zile) și se ameliorează în paralel cu regenerarea și recuperarea funcțională a ficatului.

În general, intensitatea tulburărilor neuropsihice este în concordanță cu aceea a stării de insuficiență hepatică, fără a se putea spune dacă leziunile neuronale sînt de origine virală sau de origine hepato-toxică, ca rezultat a tulburărilor de metabolism apărute în urma disfuncției hepatice.

În prezent, numeroase date experimentale și clinice scot în relief rolul patogenetic jucat de vicierea metabolismului azotat în declanșarea sindromului neuropsihic din insuficiența hepatică.

Experiențele lui Hahn pe cîini cu fistulă Eck au arătat că prin administrarea unei alimentații carnate se obține un sindrom neurologic caracterizat prin ataxie, cecitate, convulsii și în cele din urmă comă și moarte. Această intoxicație cu „carne" ar fi în legătură cu creșterea amoniemiei.

Clark și Eiseman (1967) au perfuzat intracarotidian sol. 1% de amoniac, provocînd apariția unui traseu electroencefalografic asemănător celui cules în cursul comei hepatice.

Kreindler și colab. (1958) au arătat că traseul electric dezorganizat după administrarea de clorură de amoniu și metionină este mult ameliorat după administrarea de acid glutamic.

Dar numai perturbarea metabolismului amoniacal nu poate oferi o explicație satisfăcătoare pentru tulburările de conștiență din hepatopatiile acute.

Kukral și colab. (1962) au dovedit pe cîinii cu fistulă Eck că hiperamoniemia devine simptomatică numai dacă se realizează și scăderea kaliului seric și celular și creșterea pH-ului. Producerea stării de alcalinitate aduce



Scanned with OKEN Scanner

mărirea proporției de amoniac gazos, față de cel ionizat fără modificarea concentrației totale; amoniacul neionizat mult mai toxic trece cu mai multă ușurință bariera hematoencefalică și determină apariția encefalopatiei.

Mai importantă decît creșterea în sine a amoniacului ar fi accentuarea disproporției între nivelul amoniacului arterial și cel venos. Detoxifierea amoniacului se realizează (Walshe — 1953) prin combinarea acestuia cu grupul — carboxil al acidului glutaminic pentru a forma glutamina. În mod normal, acidul glutamic este transformat în α-cetoglutarat, care apoi intră în ciclul acidului citric și eliberează energie pentru activitatea cerebrală. Deoarece glutamina nu suferă conversiunea în α-cetoglutarat, metabolismul SNC dependent de glucoză suferă evident.

Voiculescu și Stoica (1967) cred mai mult în intervenția unor perturbări enzimatice complexe, afectînd atît metabolismul oxidativ glucidic, cît și alte metabolisme.

## HEPATITE CRONICE ȘI CIROZELE HEPATICE

Afecțiunile cronice hepatice pot da naștere la tablouri neuropsihice particulare. De multe ori o hepatită cronică poate să aibă ca unică manifestare clinică simptomatologia neuropsihică și numai un examen somatic atent și efectuarea investigațiilor paraclinice, descoperă afecțiunea de fond.

Hepatita cronică, *predominant astenică*, se pare că este forma cea mai des întîlnită. Este vorba de subiecții cu o hepatită epidemică în antecedente și care nu rămîn cu un sindrom dispeptic, ci cu o astenie fizică pronunțată, o stare de iritabilitate continuă, insomnii, tulburări de memorie, dificultate în concentrare și în ideație. Fiind cotați drept „nevrotici" sînt tratați cu neuroleptice, fără succes, și bolnavii peregrinează de la medic la medic.

Diagnosticul de nevroză astenică nu se justifică decît atunci cînd toate cauzele somatice ale unui sindrom astenic au fost eliminate (Kreindler, 1961).

Unele hepatite cronice prezintă predominant tulburări *de tip paroxistic* ca de exemplu: accese de mioclonii localizate sau generalizate; crize de pierderea cunoștinței cu convulsii tonico-clonice generalizate, greșit etichetate ca epilepsie.

Bolile cronice hepatice în general pot îmbrăca un *tablou neuropsihic* foarte variat. Unul dintre aceste aspecte este următorul: demență; dizartrie; ataxie cerebeloasă; mișcări coreoatetozice.

Mișcările feței sînt caracteristice, o combinație de mișcări coreice bruște, alternînd cu mișcări lente atetoide, grimasare, protrusia limbii, dizartrie, disfagie, punînd uneori probleme de diagnostic diferențial cu boala Wilson.

Putem întîlni și alte tulburări *particulare:* psihoze acute, tremurături variabile, uneori o tremurătură parkinsoniană.

Simptomatologia clinică fiind așa de proteiformă se poate vorbi de o veritabilă distrofie *hepato-nevraxială*.

**Tabloul meningeal** poate domina tabloul clinic al cirozei hepatice. Sînt descrise cazuri de ciroză hepatică, însoțite de rigiditatea cefei, semnul Kernig, ROT vii, hiperestezie cutanată, combinate cu delir, tremor, pareze. Explicația sindromului meningeal ar fi pătrunderea în LCR a polipeptidelor, prin permeabilizarea barierei hemato-encefalice și intoxicarea secundară.



Scanned with OKEN Scanner

**Tabloul hemoragiei subarahnoidiene sau hemoragia cerebrală**. Poate apărea atît în cursul evoluției cît și ca o complicație finală a bolii hepatice.

În majoritatea cazurilor, debutul este brutal, cataclismic, rareori este puțin dramatic, instalarea sindromului durînd ore sau zile, fiind constituit de simptomatologia clasică a hemoragiei cerebrale.

**Neuropatia hepatică**. S-au descris polineuropatii hepatogene, în două forme, acută și cronică. Forma cronică de polineuropatie este mai frecvent întîlnită în cirozele cașectice, iar cea acută este mai obișnuită pentru ciroza hipertrofică cu ascită.

Roger (1967) descrie o polinevrită dezvoltată direct din stadiul inițial al cirozei.

**Neuropatiile periferice** sînt deseori marcate de suferința creierului. Aceste neuropatii sînt prezente sub o formă latentă în 1/5—2/3 din insuficiențele hepatice manifeste (Deyan și colab., 1971; Knill-James și colab., 1972).

Examenul electromiografic în neuropatia hepatogenă pune în evidență o serie de modificări, ca:

— apariția în repaus a potențialelor de denervare (fibrilație);

— o sărăcire moderată a unităților motorii, în cursul contracției maxime;

— creșterea amplitudinii medii a potențialelor musculare obținute la contracție maximă;

— creșterea duratei medii a potențialelor de acțiune musculară obținute la contracție maximă;

— concomitent cu apariția semnelelor de denervare se notează o creștere a incidenței potențialelor polifazice de reinervare cu peste 10%;

— frecvența de descărcare a potențialelor de contracție maximă este crescută 25,1 c/s.

Viteza de conducere în fibrele motorii ale nervilor periferici este uneori scăzută.

După Vasilescu și colab. (1976) în neuropatia hepatică apare un tip aparte de lezare a nervilor periferici (în special a fibrelor senzitive), existînd o egalizare a lezării în segmentele proximale și în cele distale.

Fibrele senzitive sînt afectate mai timpuriu și mult mai intens decît cele motorii. Valorile medii și individuale ale vitezei de conducere înregistrate în neuropatia hepatică sugerează că la acești pacienți coexistă în proporție mai mare sau mai mică, atît un proces de demielinizare segmentată cît și unul de degenerare axonală, fenomene ce ar putea fi explicate de tulburările metabolice complexe întîlnite în hepatopatiile cronice (interesînd metabolismul proteic, hidraților de carbon, lipidic și în special metabolismul vitaminelor și în primul rînd al celor din grupul B). Cercetările experimentale au dovedit că un regim alimentar fără proteine care era normal în ceea ce privește nivelul caloric și aportul de vitamine a determinat leziuni ultrastructurale în nervii periferici în special la nivelul mielinei, care erau asociate și de o scădere a vitezei de conducere.

S-au descris leziuni la nivelul pericarionului, ca urmare a lipsei din alimentație a proteinelor, ceea ce ar explica unele perturbații în scurgerea axoplasmică, de la nivelul celulei din cornul anterior către periferia axonului motor, care are un rol important în menținerea troficității fibrelor nervoase și a fibrelor musculare inervate de acestea.



Scanned with OKEN Scanner

Un rol important în producerea neuropatiei hepatice îl joacă deficiența în vitamine din grupul B.

Această deficiență se datorește insuficienței de absorbție a vitaminelor din complexul B, tulburărilor de depozitare și metabolizare hepatică, cît și unei incomplete utilizări a vitaminei $B_1$. Un alt rol îl joacă și tulburarea metabolismului electrolitic (în special al Na, K, Ca și Mg), care trebuie desigur corelat cu tulburările metabolice generale și cu procesele oxidative implicate direct în transmisia influxului nervos.

**Neuropatia xantomatoasă în ciroza biliară primitivă.** S-a descris neuropatie periferică la bolnavi cu : ciroză biliară, icter obstructiv intrahepatic, hipercolesterolemie și xantomatoză.

Se consideră boala ca produsă prin obstrucția biliară. Frecvent se formează xantoame cutanate și pigmentație cutanată.

Clinic neuropatia este de tip senzorial cu parestezii, hiperestezii, pierderea sensibilității. Funcția motorie este normală, nervii periferici nu sînt îngroșați.

Se consideră că neuropatia este legată direct de depunerea xantomatoasă, nelegată de atingerea vasculară, deficiențe vitaminice sau diabet (deși acestea coexistă adeseori). Thomax și Walker (1965) au descris în cazuri de ciroză biliară la biopsie depozite xantomatoase în nervii periferici. Era vorba de ciroze biliare compensate cu hipercolesterolemie și xantoame cutanate diseminate cu fenomene de neuropatie periferică senzorială.

Fenomenele subiective sînt obiectivate prin studiile de conducție nervoasă, care arată o scădere a vitezei de conducere a nervilor la nivelul membrelor și prin studii bioptice din nervii periferici, la care se evidențiază depozitele xantomatoase.

**Mielopatia portosistemică.** Leigh și Card (1949) au descris o ciroză cu paraplegie spasmodică prin leziuni de demielinizare la nivelul măduvei.

Baltzan și colab. (1957) au studiat o paraplegie apărută în cursul encefalopatiei porto-cave, la care au găsit o demielinizare cu proliferare astrocitară medulară.

Inos (1952) constată o paraplegie în cursul unei ciroze și incriminează leziunea medulară, ca generatoare a deficitului motor.

Kisel și colab. (1962), Oliveras de la Riva și colab. (1967) și Nehlil (1968) comunică cazuri de mielopatie după anastomoză porto-cavă.

Mielopatia porto-sistemică se manifestă întotdeauna printr-o paraplegie spasmodică cu hipertonie „în lamă de briceag", hiperreflectivitate osteo-tendinoasă, clonus al rotulei și piciorului, abolirea reflexelor cutanate abdominale și cremasteriene ; semnul Babinski prezent bilateral.

Apariția mielopatiei nu este în raport cu tipul histologic al cirozei și nici cu tipul de derivație porto-cavă. În general șuntul este rău tolerat. Apariția semnelor de mielopatie, întunecă prognosticul, evoluția fiind mortală în majoritatea cazurilor.

Asemănarea histologică a leziunilor din mielopatia porto-sistemică cu cele din latirism sugerează o similitudine în corelația etiopatogenică : este posibilă o carență de aminoacizi esențiali și anume de triptofan și cistină.

Se poate conchide asupra următoarelor secvențe : ciroză → șunt portocav → encefalopatie portosistemică rezolutivă → paraplegie spasmodică gravă.



Scanned with OKEN Scanner

Anatomopatologic, Brown (1957) distinge la nivelul măduvei două tipuri de leziuni :

1) demielinizare difuză segmentară sau perivasculară ; demielinizarea nu depășește bulbul, este primară, predomină în segmentul lombar ; cilindraxii nu sînt atinși la debutul bolii ;

2) se mai poate produce o leucoencefalopatie, cu prezența de astrocite mărite, cu nucleu veziculos, celule tip II Alzheimer, celule de anoxie, după unii, și procese de demielinizare.

Procesul de demielinizare în leucoencefalopatia cirotică postanastomoză porto-cavă este multifocal, fără relații cu vasele și este însoțit de o degenerare spongioasă (Gardner și colab., 1964). Starea spongioasă a creierului se poate întîlni în ciroza hepatică cu hipertensiune portală.

Arii mari de demielinizare se pot observa în afecțiuni grave hepatice (Baker, 1949).

Bizar este că unii din acești bolnavi nu au avut nici un semn clinic al unei suferințe cerebrale cronice.

Unii autori descriu totuși atît clinic cît și anatomo-patologic, leziuni medulare și cerebrale și propun termenul de encefalomielopatie portală, încercînd să o clasifice în :

— encefalomielopatie acută cu tabloul unei come reversibile, sau mortale ;

— encefalomielopatie recidivantă acută, cu come sau subcome repetate ;

— encefalomielopatie recidivantă cronică, cu accese mai mult sau mai puțin prelungite ;

— encefalomielopatie cronică permanentă, cu leziuni anatomice definitive, de tipul degenerescenței lenticulare.

Referindu-se la mielopatia după anastomoze portocave chirurgicale Nehlil (1969) le socotește ca encefalomielopatii sistematizate interesînd calea piramidală, cu maximum de leziune în partea distală a axonului și le compară cu leziunile din scleroza laterală amiotrofică, în care este cunoscută extensia leziunilor spre etajul cerebral.

**Encefalopatia porto-sistemică.** Encefalopatia porto-sistemică cuprinde (Voiculescu, 1967) totalitatea tulburărilor neuropsihice realizate de insuficiența hepatică gravă și de existența șunturilor porto-cave, tulburări care anunță coma hepatică, fără a fi obligatoriu urmate de ea. Acest tablou clinic a fost descris atît în hepatopatiile acute, cît și în cele cronice. În primul caz, coma se instalează brusc sau este precedată de unele fenomene neuropsihice zgomotoase și de scurtă durată (delir, agitație motorie, crize convulsive ori de hipertonie tetaniformă). În al doilea caz elementele neuropsihice evoluează pe o lungă perioadă de timp anterioară.

Sindromul neuropsihic din cursul insuficiențelor hepatice decompensate biochimic este cunoscut în literatura de specialitate sub diferite denumiri : encefalopatie hepatică (Tholen, 1962), encefalopatie portală sistemică (Hurle, 1956) sau encefalopatie porto-cavă cronică (Sherlock, 1954).

Tabloul neurologic din cursul insuficienței hepatice cronice este polimorf și constă din episoade recurente de stări stuporoase, acompaniate de semne piramidale și extrapiramidale și care pot fi preludiul unei come hepatice.

Afecțiunile cronice hepatice care dezvoltă o mare circulație sistemică portală colaterală pot produce tablouri neuropsihice particulare : psihoze



Scanned with OKEN Scanner

acute, tremurătură parkinsoniană, tulburări de tip paroxistic, ca de exemplu mioclonii, accese convulsive, stări prelungite de tulburări de conștiință (Read și colab., 1967).

Encefalopatia ciroticilor poate fi reversibilă atunci cînd este declanșată de factori supraadăugați ca: hemoragii digestive, disbacterii intestinale, alimentație carnată în exces, pierderi de electroliți etc. Acest tablou clinic este cunoscut sub termenul de ,,stupoare intermitentă episodică'' (Riddel, 1955), ,,comă pseudo-hepatică'' sau ,,hepatică exogenă'' (Thölen, 1962).

*Simptomatologia* neuropsihică din insuficiența hepatică gravă este dominată de tulburări de conștiență. În general, în stările precomatoase ale ciroticilor este aproape cu neputință să facem o delimitare netă a fenomenelor neurologice de cele psihice (Moretti și colab., 1965).

Tulburările de conștiență pot merge de la obnubilare și stare confuzională pînă la comă, dar de cele mai multe ori asistăm la accese de stupoare episodică care pot ține săptămîni sau luni, cu caracter spontan reversibil și tendință la recădere.

Ținînd seama de predominanța fenomenelor neuropsihice în evoluția bolii se admite existența a 3 stadii.

*În stadiul I* se produce o perturbare a facultăților intelectuale: gîndire, judecată, memorie; acestea pot fi alterate în grade variabile, mergînd de la tulburări ușoare pînă la confuzii grosolane. Spontaneitatea și puterea de concentrare sînt înlocuite cu o stare de apatie, indispoziție, oboseală accentuată, somnolență diurnă, cefalee și o lentoare în ideație, bradipsihie. De multe ori, starea de abulie cu activitate motorie redusă alternează cu episoade delirante, crize de agitație psihomotorie survenite de cele mai multe ori nocturn și cunoscute sub denumirea de ,,folia hepatică''. Tulburările psihice pot fi manifestate numai ca bizarerii de comportament (Dechaume și colab., 1960), dismnezii (atît pentru memoria de fixare cît și pentru cea de evocare), perturbarea raționamentelor și reducerea simțului autocritic, sau îmbracă tabloul unei veritabile demențe. Se poate observa și un comportament dispraxic, bolnavii utilizînd în mod neadecvat obiectele de uz curent și fiind incapabili să reproducă operațiile cele mai simple.

Uneori bolnavii sînt dispensarizați cu diagnosticul de epilepsie temporală, prezentînd crize de automatism ambulatoriu. Sindromul neurologic este dominat în acest stadiu de tulburarea motorie; cea mai frecventă diskinezie, care amintește bătaia aripilor unei păsări, este cunoscută ca ,,flapping tremor'' (Adams și Foley, 1963).

Flapping tremor sau asterixis (imposibilitatea menținerii unei posturi) nu sînt patognomonice insuficienței hepatice. Sînt mișcări involuntare, scurte de flexie și extensie ale degetelor și mîinilor, mai pronunțate dacă bolnavul întinde brațele cu mîna în hiperextensie pe antebraț; în repaus dispar. De obicei neregulate și lipsite de sincronism, mișcările au frecvența 6—9/secundă, pot fi ample și să se observe și la nivelul articulațiilor cotului, pumnului etc. Alteori, se observă o tremurătură fină a degetelor, amintind de tremurul hipertiroidienilor, al etilicilor, ori sînt de tip coreoatetozic. Toghill și colab. (1967) au observat un caz cu mișcări coreiforme constante ale feței și capului și mișcări atetoide ale brațului. S-au descris și simptome asemănătoare bolii Wilson, și alte semne extrapiramidale: facies amimic, lipsit de expresivitate, ,,față de mască'' descrisă de Bogolepov, tulburări

de tonus muscular evidențiate prin hipertonie de tip plastic, în țeavă de plumb, exagerarea reflexelor de postură, semnul roții dințate. Sînt observații care notează și fenomene cataleptice periferice ale vorbirii sau scrisului. Păun și colab. (1958) citează cazul unui bolnav care la orice întrebare răspunde prin cuvîntul: „Ion" ; iar Mardare și colab. (1969) au observat la o bolnavă mișcări stereotipe de introducere a unui fir de ață prin urechile unui ac imaginar.

*În stadiul al II-lea*, tabloul clinic este dominat de tulburările psihice. Bolnavul prezintă episoade scurte de obnubilare, care de multe ori trec neobservate, apoi apar perioade de dezorientare temporo-spațială care se continuă cu perioade de somnolență. Și în acest stadiu, tulburările motorii sînt prezente, constituind simptomele dominante. Cel mai frecvent se observă flapping tremor (Benhamon și colab., 1965), pînă la 89%. Fenomenele extrapiramidale se găsesc constant. S-au descris hipertonie musculară cu fenomenul roții dințate, facies lipsit de expresivitate, hipertonie musculară opozițională, pusă în evidență după cîteva manevre de mobilizare, rigiditatea cefei, interpretată de unii autori ca o meningită prin polipeptide. Suferința piramidală este atestată de vivacitatea reflexelor osteotendinoase, dispariția reflexelor cutanate-abdominale, clonus. De cele mai multe ori, reflexul cutanat-plantar este în flexie; absența semnului Babinski în prezența unui clonus rotulian este considerată de unii autori ca orientativă pentru precoma hepatică. Se poate întîlni și situația inversă, semnul Babinski prezent, dar cu reflexe osteotendinoase abolite (Păunescu-Podeanu, 1962). Sherlock (1954) găsește pe lîngă semne de iritație piramidală și semne cerebeloase.

*Stadiul al III-lea*, denumit și „iminența de comă", se caracterizează prin somnolență și accentuarea stării confuzionale. Această stare se prelungește cu coma hepatică, în care de cele mai multe ori, bolnavul este liniștit, avînd aspectul unui somn foarte profund. Inițial, bolnavul mai poate prezenta unele reacții ca gemete, grimase la stimulii nociceptivi și schița contracții în musculatura feței la percuția arcadelor zigomatice, poate păstra încă oarecare capacitate de deglutiție pentru lichide, iar pupilele sînt miotice cu reflexul corneean păstrat. Se evidențiază adesea un sindrom meningian cu redoarea cefei și semnele Kernig și Brudzinski prezente.

Flapping tremor-ul observat în precomă dispare de cele mai multe ori în această fază. Sindromul piramidal se completează prin apariția bilaterală a semnului Babinski. Pe măsură ce coma devine mai profundă, reflexele osteo-tendinoase tind să diminueze pînă la dispariție. Reactivitatea bolnavului la stimulii nociceptivi se reduce la un răspuns motor vag, deglutiția devine imposibilă, pupilele devin midriatice. Pe măsură ce coma progresează dispare orice răspuns reflex, oricît de mare ar fi excitația, dispare chiar și semnul Babinski, în schimb apar tulburări de respirație (Cheyne-Stokes, Kussmaul, Biot).

Fenomenele extrapiramidale din primele stadii se mențin și în fazele de început ale comei. Reflexul de apucare forțată bilateral este observat mai frecvent în stadiul de comă. Odată cu accentuarea comei, tonusul muscular crescut este înlocuit cu hipotonie generalizată.

Instalarea comei poate avea loc printr-un sindrom pseudomeningeal, cu exagerarea reflexelor și semnul Babinski prezent bilateral sau printr-un sindrom pseudohemiplegic cu tulburări de tip piramidal bilateral. În unele



Scanned with OKEN Scanner

cazuri coma se poate instala atît de brusc încît este interpretată ca o comă traumatică, hemoragică sau trombotică. În alte cazuri coma se însoțește de atitudini de postură decorticată la aplicarea de stimuli nociceptivi, alteori de stări de decerebrare (Conony și colab., 1968).

Pe lîngă forma comună de encefalopatie portală, descrisă mai sus, există o formă particulară, îmbrăcînd un aspect cronic, demențial și punînd probleme dificile de diagnostic cu afecțiunile psihiatrice, descrise de Summershill, Baltzan, Delay (1956), ele au fost verificate la examenul anatomopatologic, unde s-a găsit o atrofie cerebrală.

Tot ca formă de encefalopatie porto-sistemică deosebită, amintim encefalopatia cu mers oscilant, legat de repetarea hemoragiilor intestinale sau de spolierea organismului de electroliți după paracenteze repetate.

*Modificări electroencefalografice în insuficiența hepatică.* În 1950, Foley și colab. descriu, în cazurile grave de insuficiență hepatică, modificări importante ale electroencefalogramei (EEG), pe care le consideră patognomonice și care constau din complexe vîrf-undă variante („blunt spike and wave"), de tip epileptic, cu origine în nucleii talamici. De fapt sînt primii care s-au ocupat de modificările EEG din cursul encefalopatiei porto-sistemice, descrise ca „salve de unde lente de tip delta, bilateral — sincrone, simetrice, supravoltate, în ritm de 1 1/2—3 c/s interferate cu sau suprapuse peste undele relativ normale (α)". Anomaliile acestea apar în stadiile incipiente, inițial în regiunile frontale, iar mai tîrziu lateral și posterior, fără a avea caracter de specificitate. Adams și Foley (1953) au constatat că 22 de bolnavi din 25 prezentau unde tipice în una din faze. Bickford și Butt (1955) vorbesc de unde „trifazice" compuse dintr-o mare deflexie pozitivă, precedată sau urmată de un vîrf sau undă negativă puțin voltată. Ei arată, de asemenea, că există o evoluție continuă de la normal la unde teta, pînă la unde trifazice și unde delta, evoluție care după părerea lor, poate fi perfect corelată cu trecerea de la starea de veghe pînă la comă profundă.

În stadiile timpurii ale encefalopatiei porto-sistemice s-au mai descris „undele trifazice", bilaterale și sincrone, considerate caracteristice acestei stări. Modificările EEG au dus la o clasificare stadială a insuficienței hepatice :

— stadiul teta, — trifazic și delta.

Astfel, inițial, pe EEG-ul acestor bolnavi se înscriu unde teta; pe măsură ce tulburările de conștiență devin mai pronunțate, apar unde trifazice, iar la instalarea comei apar unde din banda delta. Dacă evoluția clinică este favorabilă, traseul EEG străbate în sens invers aceste 3 stadii.

În privința mecanismului prin care apar modificările EEG, Bickford și Butt (1955) consideră că este vorba de o interesare a sistemului reticular, talamo-cortical și sugerează un mecanism chimic.

Kellaway și Wise (1954) vorbesc de o tulburare a metabolismului amoniului, lucru contestat de Abbott (1956), care nu a putut stabili corelații între EEG și amoniemie decît la niveluri mari.

Friedländer (1956), experimentînd pe pacienți cu fistulă Eck, arată că creșterea amoniemiei se întovărășește de o creștere a voltajului și o încetinire a undelor cerebrale, fără apariție de unde trifazice.

Cloche (1957) observă unde trifazice în coma hepatică, dar nu poate stabili corelații între nivelul amoniemiei, profunzimea comei și prognoză.



Scanned with OKEN Scanner

Parsons Smith și colab. (1959) găsesc că nivelurile amoniemiei, frecvent crescute în come, nu sînt suficiente pentru a permite corelații precise cu gradul anomaliilor EEG.

Stahl și colab. (1959) arată că ciroticii prezintă alterații ale EEG după dietă hiperproteică și după administrarea de amoniu. Modificările EEG au constat în bradiritmie teta, și foarte rare descărcări de unde trifazice. Autorii notează că modificările EEG persistă cîtva timp după scăderea amoniemiei și că antibioticele grăbesc normalizarea electrică.

Silverman (1962) clasifică traseele EEG înregistrate la hepatici în: normale, cu teta minimal, cu teta maximal, cu aspect pseudoparoxistic și delta dominant. El stabilește o strînsă corelație între nivelul stării de conștiență și aspectul EEG. Este interesantă observația sa că din 13 bolnavi cu EEG normală a murit unul singur, în timp ce din 13 bolnavi cu ritm delta dominant au murit 12, de unde concluzia că deteriorarea EEG este o oglindă a agravării stării clinice.

Silverman găsește însă că activitatea pseudoparoxistică este indusă mai mult de hipoprotrombinemie decît de hiperamoniemie. În același sens, Bessman și colab. (1961) sugerează că precursorii serotoninei sau alți metaboliți cerebrali esențiali, sintetizați de ficatul normal, lipsesc în coma hepatică. Injectînd la bolnavi în comă hepatică un precursor al serotoninei (5 hidroxitriptofan), ei obțin o scădere a incidenței alterațiilor lente, o creștere a frecvenței ritmurilor de fond și dispariția completă a activității pseudoparoxistice. Datele din literatură scot în evidență, în encefalopatia hepatică, 2 trăsături ale EEG:

1) apariția de unde lente, care survin la început în salve cu localizare bifrontală (rar occipitală); între aceste salve persistă ritmul alfa. Apoi, hipersincronia lentă teta și delta devine permanentă și difuză. Monomorfismul traseului este frapant. Ulterior, activitatea electrică se dezorganizează și amplitudinea scade;

2) apariția descărcărilor de tip epileptic: unde abrupte, vîrfuri lărgite sau rapide, care asociate activității lente, dau imagini de complexe vîrf-undă, precum și vîrfuri pozitive posterioare și vîrfuri lente parieto-occipitale. După majoritatea autorilor, amprenta EEG a encefalopatiei hepatice ar consta din intricarea activității lente cu descărcările paroxistice și labilitatea aspectelor electrografice de la o zi la alta.

**Anatomie patologică**. Studiind leziunile anatomo-patologice ale sistemului nervos din encefalopatia porto-sistemică, Adams și Foley (1953) relevă creșterea numărului și volumului astrocitelor protoplasmice. Astrocite mari, palide, s-au găsit prezente în scoarța cerebrală, putamen, globus pallidus, nucleul caudat, nucleii amigdalian și sublenticular, nucleii talamici și subtalamici, nucleul roșu, locus niger, zona tectală a mezencefalului, nucleii punții, nucleii cerebeloși (dințat și fastigium), nucleii Goll și Burdach, nucleii olivari inferiori.

După anastomoza porto-cavă se poate produce o leucoencefalopatie cu prezența de astrocite Alzheimer de tip II și procese de demielinizare. Celulele Alzheimer II au fost descrise mai ales în boala Wilson, dar se pot pune în evidență și în substanța cerebrală a bolnavilor care au murit în comă hepatică. Procesul de demielinizare în leucoencefalopatia cirotică postanastomoză porto-cavă este multifocal, fără relații cu vasele și este însoțit de o degenerare spongioasă (Gardner și colab., 1964). Bizar este că



Scanned with OKEN Scanner

unii dintre acești bolnavi nu au avut nici un semn clinic al unei suferințe cerebrale cronice.

Modificările histopatologice localizează leziunea biochimică în nucleul aparatului glial, al cărui metabolism nucleoproteic este adînc alterat, ceea ce duce la formarea nucleilor giganți de tipul celulei Alzheimer. Cunoscîndu-se astăzi relațiile între metabolismul celulei gliale și al celulei nervoase, se consideră encefalopatia portală ca tipul de boală în care tulburările psihice sînt declanșate de suferința celulei gliale și nu a celulei nervoase (Pomerat, 1958).

În legătură cu aceasta este demn de amintit că în culturile de țesuturi s-a observat cum o serie de substanțe psihotrope au o acțiune accentuată asupra aparatului glial.

Astfel, serotonina stimulează pulsațiile oligodendrogliei, pe cînd antagoniștii serotoninei și L.S.D. le inhibă, serotonina stimulează circuitul fluidului în celulele gliale, pe cînd LSD îl încetinește.

Desmedt și La Gutta (1955), la animale tratate cu inhibitoare ale colinesterazei nespecifice al cărei sediu este constituit numai de elementele gliale, au produs reacție de trezire pe EEG, ceea ce pledează pentru rolul elementelor gliale în circulația influxului nervos.

**Patogenie**. Principala verigă patobiochimică este reprezentată de tulburarea mecanismului de depurație la nivelul celulei nervoase datorită unei acumulări excesive de amoniac, care conduce la interferarea unor circuite principale oxidative.

Se acordă o importanță patogenică mare diferențelor între conținutul în amoniac al sîngelui arterial față de cel al sîngelui venos la nivelul vaselor gîtului (Steigmann și Clowdins, 1971).

În mod normal, 50% din amoniacul care este adus la creier pe cale arterială este cuplat cu acidul glutamic și formează glutamină.

Studii numeroase au adus contribuții referitoare la rolul pe care ficatul îl are în metabolizarea substanțelor amoniogenetice și la relațiile ce se stabilesc între creșterea conținutului în amoniac al sîngelui și lichidului cefalorahidian și dezvoltarea encefalopatiei în cursul bolilor acute și cronice ale ficatului.

În cursul insuficienței hepatice acute, consecutiv necrozei hepatocitelor celula hepatică devine incapabilă să metabolizeze amoniacul sosit la ficat pe calea venei porte. Sîngele portal trece astfel nedetoxificat în venele hepatice și, de aici, în circulația sistemică, realizînd șuntul intrahepatic, diferit de ceea ce se întîmplă în ciroza hepatică, în care șuntarea ficatului se realizează în principal extrahepatic, prin anastomozele porto-cave (fig. 153).

Mai mulți cercetători au făcut determinări concomitente ale amoniacului în sîngele și lichidul cefalorahidian al pacienților cu boli de ficat, punînd în evidență o relație directă între concentrațiile amoniacului în sînge și lichidul cefalorahidian.

Amoniacul induce semnele nervoase prin interferarea cu ciclul Krebs, întrucît excesul de amoniac se combină cu acidul α-cetoglutaric din ciclul Krebs, pentru a forma glutamat și glutamină, cu determinarea glicolizei aerobe și a producerii de energie (fig. 154).

În cursul encefalopatiei porto-sistemice au loc modificări care afectează atît hemodinamica și metabolismul, cît și transmiterea sinaptică. Meta-



Scanned with OKEN Scanner

bolismul cerebral diminuă consumul de $O_2$ și glucoza scade, fluxul cerebral se reduce, rezistența în vasele cerebrale crește.

Diminuarea metabolismului cerebral evidențiată prin reducerea consumului de $O_2$ și glucoză este o consecință a transformării amoniacului în acid glutamic și glutamină, compus netoxic. Această afirmație este susți-

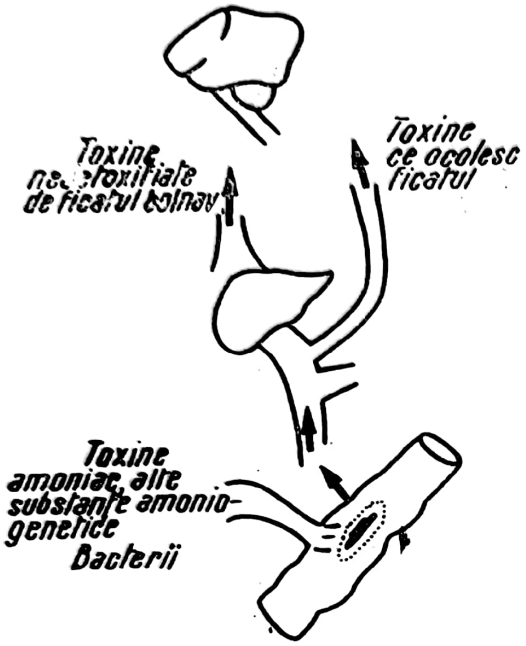


*Fig. 153.* — Mecanismul encefalopatiei hepatice (după S. M. Losowsky).

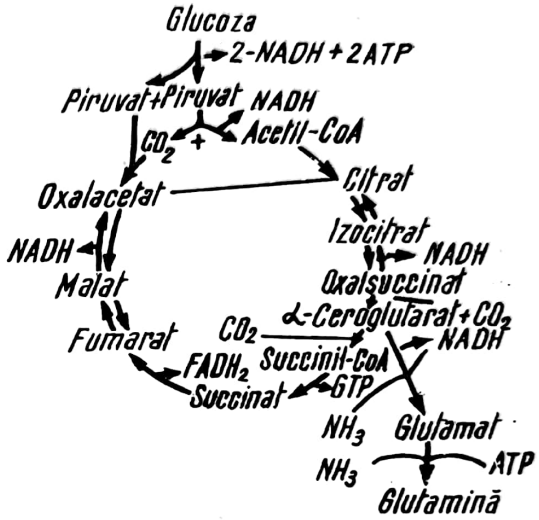


*Fig. 154.* — Ciclul Krebs.

nută de determinări ale amoniacului în sînge și lichid cefalorahidian (în care creșterea se face în paralel) și de faptul că intensitatea comei hepatice nu este strict corelată cu conținutul în amoniac al lichidului cefalorahidian, ci îndeosebi cu conținutul în glutamină.

Devierea metabolismului energetic către detoxifierea amoniacului are două consecințe: a) reducerea cantității de energie necesară activității normale cerebrale, cu afectarea transmiterii sinaptice; b) sintetizarea unor compuși chimici care acționează ca falși neurotransmițători sinaptici, dislocînd pe cei normali și blocînd transmiterea acidului γ-aminobutiric (GABA). La dereglarea transmiterii sinaptice concură și modificările echilibrului acido-bazic (alcaloză), tulburările metabolismului sodiului și potasiului (hiponatremie și hipopotasemie), ca și reducerea sintezei de acetilcolină.

În unele cazuri, tabloul clinic final este completat cu convulsii, care au fost interpretate drept manifestări clinice ale edemului cerebral, al cărui rol este incriminat din ce în ce mai mult în mecanismul morții din insuficiența hepatică.

În patogenia edemului cerebral sînt implicați factorii hemodinamici (creșterea rezistenței vasculare cerebrale), modificări endocrine (creșterea nivelului circulant al aldosteronului, retenția de sodiu și apă) și chiar tulburările hidroelectrolitice induse prin utilizarea „dozelor-mamut" de corticosteroizi (Ludovic Păun, 1975).



Scanned with OKEN Scanner

*Relația dintre encefalopatia portală și DHL.* Greenfield (1954), Leiseau (1955) și Mozai (1962) ridică problema relațiilor dintre encefalopatia portală și degenerescența hepatolenticulară, în legătură cu cazuri anatomoclinice de ciroză posthepatită, la care se instalează semne extrapiramidale și tulburări psihice paranoide. Tulburările biochimice ale metabolismului cupric au lipsit. Examenul anatomo-patologic a arătat însă modificări similare cu cele din DHL, cu excepția semnelor de depozitare cuprică intracerebrală și intrahepatică.

Greenfield (1954) propune o nouă entitate pentru asemenea cazuri: *„encefalopatia hepatogenă subacută sau cronică".*

Leiseau (1955) a utilizat termenul de sindrom hepatolenticular.

Konovalov (1960) se afiliază ipotezei lui Greenfield și Leiseau și afirmă că DHL nu are limite nete de separație de sindroamele hepatocerebrale. În „sindroamele hepatocerebrale" el reunește bolile progresive cronice ale creierului, care evoluează în cadrul unei ciroze hepatice, al unei hepatocolecistite sau al unui neoplasm hepatic. După Konovalov, simptomele clinice nu ar putea fi diferențiate de DHL.

Manifestările biochimice sînt de tip distrofie hepato-cerebrală simplă, adică nu includ tulburări de metabolism cupric.

Leziunile anatomo-patologice cerebrale în sindroamele hepatocerebrale sînt înrudite cu cele din DHL.

Se menționează ca particularități distinctive:

— predominanța celulelor gliale Alzheimer tip II (în DHL predomină celulele Alzheimer tip I);

— prezența de incluzii intranucleare (absente în DHL);

— absența celulelor grase (prezente în DHL);

— lipsa creșterii cuprului tisular hepatic și cerebral.

Autorul grupează afecțiunile din patologia hepatocerebrală în 3 categorii:

1) Afecțiuni cu determinism genetic precis de tipul DHL.

2) Afecțiuni în care ereditatea este numai o predispoziție, declanșarea fenomenelor patologice fiind legată de influența nocivă a unor factori din mediul extern.

3) Afecțiuni în care apariția și evoluția bolii hepatolenticulare sînt legate numai de factori externi.

În acest ultim grup ar intra hepatitele survenite în anii copilăriei, care pot atrage după ele ciroze, cu o transformare treptată a metabolismului proteic în același sens ca și în DHL.

*Corectarea tulburărilor neuropsihice.* La nivelul cunoștințelor actuale (Păun, L., 1975) corectarea tulburărilor neuropsihice depinde de reducerea conținutului în amoniac al sîngelui și l. c. r. și de înlăturarea acțiunii neurotransmițătorilor falși.

a) Sursa principală de amoniac la această categorie de bolnavi este reprezentată de proteinele sanguine ajunse în tubul digestiv (varice esofagiene rupte etc.). Aspirația gastrică, clismele și purgativele contribuie la eliminarea sîngelui din tubul digestiv, deci constituie un mijloc de reducere a sursei de amoniac.

b) Antibioticele greu resorbabile (neomicină — 4 g în 24 ore), introduse în tubul digestiv oral sau pe sondă gastrică, acționează asupra florei amoniogenetice și reduc ureaza bacteriană. Summerskill (1968) a



Scanned with OKEN Scanner

descris capacitatea acidului acetohidroxamic de a reduce urează în proporție de 90%.

c) Prin acțiunea sa de acidifiere a conținutului intestinal, care face să se fixeze și elimine o cantitate de amoniac din tubul digestiv, lactuloza — un dizaharid constituit dintr-o moleculă de galactoză și una de fructoză — acționează eficace asupra reducerii amoniemiei. Se administrează 50—70 g lactuloză în soluție de 80—150 ml/zi oral sau pe sondă gastrică, în trei prize. Uneori în 20—30 minute se modifică aspectul EEG după tratament.

d) Substanțele ce acționează direct asupra nivelului amoniemiei s-au dovedit a avea un efect limitat, totuși se folosesc în continuare.

Glutamații produc, prin combinare cu amoniacul, glutamina — produs netoxic. Se prescrie în soluție 5% intravenos sau 10% intraperitoneal. Trebuie avută în vedere însă și acțiunea glutamaților de a induce alcaloza metabolică, în prezența căreia se favorizează trecerea amoniacului în l.c.r.

Arginina restabilește metabolizarea normală a amoniacului, cu condiția unei conservări parțiale a activității hepatocitelor legat de prezența arginazei, în vederea reluării ciclului enzimatic al ureei. Sînt necesare 25 g arginină în 500 ml apă ori glucoză 10%, la fiecare 8 ore pînă la obținerea efectului dorit.

— Alte substanțe creditate cu efect depresiv asupra concentrației sanguine de amoniac sînt : acidul N-acetilaspartic, sulfatul de protamină (300 mg/24 ore), ornitina, biotina.

e) Au mai fost comunicate rezultate favorabile prin administrarea de L-Dopa, precursor al neurotransmițătorilor sinaptici normali, după o doză de 4 g/24 ore, reușindu-se revenirea la starea de conștiență a bolnavilor comatoși.

## 6. NEUROENCEFALOPATIA PANCREATICĂ ACUTĂ

### ENCEFALOPATIA PANCREATICĂ

Apare în cursul unei pancreatite acute sau subacute. Este considerată ca fiind produsă printr-o toxemie enzimatică, fără ca să intervină un factor hipoglicemic, tulburări electrolitice, sau fenomene de hiperosmolaritate.

Kunes Istvan (1929) prezintă observația unui bărbat la care, după un debut brusc cu cefalee și vertij, se instalează o agitație psihomotorie, delir, crize tonico-clonice la nivelul extremităților, urmate de comă și exitus. La necropsie s-a găsit necroză lenticulară și pancreatică. Autorul a considerat fenomenele „encefalitice" și pancreatita ca urmare a unui proces de „intoxicație generală".

Edelmann (1936) explică moartea („pancreastod") prin toxicitatea crescută a sucului pancreatic care ar pătrunde în circulația generală. Edelmann și Leidler (1938) semnalează cazuri clinice de tulburări psihice asemănătoare sindromului Korsakoff concomitent cu afecțiuni hepatopancreatice; unul dintre cazuri prezenta focare de necroză pancreatică, asociate unui calcul coledocian și leziuni nervoase în calota protuberanțială (tuberculii cvadrigemeni posteriori în vecinătatea apeductului Sylvius).

Balo (1940) publică un caz de periarterită nodoasă cu focare de necroză pancreatică și scleroză difuză tip Schilder; degenerarea mielinică masivă a albului central găsită în acest caz, neputînd fi explicată numai de leziunea



Scanned with OKEN Scanner

vasculară, autorul a invocat fermenții lecitinolitici eliberați prin atingerea pancreatică.

Rothermich și Haam (1914) izolează un sindrom neurologic la bătrîni caracterizat prin : anxietate, tulburări de conștiență și limbaj și mai ales o spasticitate pronunțată a mușchilor extremităților și gîtului. De asemenea rigiditate musculară ceroasă ca în fenomenul ,,roții dințate", reflexele osteo-tendinoase vii și abolirea reflexelor cutanate abdominale. Paroxismele neuropsihice erau legate de crize dureroase abdominale. La examenul anatomopatologic s-au constatat leziuni atrofice și arteriosclerotice, cu multiple focare mici malacice recente și vechi în substanța albă. În unele cazuri nu s-a găsit nici o leziune senilă vasculară, dar s-au observat numeroase peteșii și un important edem interstițial, cu zone de necroză și hialinizarea pereților vasculari. După Rothermich (1941), sindromul neurologic descris ar fi de origine pancreatică fiind declanșat de o deficiență acută a acidului nicotinic.

Vogel (1951) demonstrează că demielinizarea este dată de atingerea pancreatică. În studii experimentale el arată că enzimele unui pancreas alterat produc, printr-o irupere masivă, în circulația sanguină leziuni cerebrale și viscerale. La noi în țară au studiat și publicat cazuri de tulburări neuropsihice asociate leziunilor de pancreatită acută (Costescu, 1961) ; Constantinescu (1968), Alexiu Barbu (1968).

★

Așa cum am mai amintit, encefalopatia pancreatică apare în cursul unei pancreatite acute sau subacute. Termenul de ,,dramă pancreatică" ca și cel de pancreatită acută devine azi impropriu, caracterul afecțiunii nefiind strict inflamator. De altfel astăzi se folosesc denumiri ca : pancreateonecroză, necroză acută sau dramă enzimatică.

Frecvența encefalopatiei pancreatice pare destul de mare. Sharafeev (1961) găsește 42 de cazuri pe un număr de 283 pancreatite acute, deci într-o proporție de 15%, ambele sexe fiind egal interesate.

Cel mai frecvent apare în a doua pînă la a cincea zi de evoluție a unei pancreatite ; uneori semnele ,,encefalitice" trec pe primul plan, riscînd să îngreuieze recunoașterea pancreatitei. Sînt semnalate manifestări encefalice și în cursul intervențiilor chirurgicale pentru pancreatită.

Simptomatologia encefalopatiei pancreatice este în funcție de momentul instalării ei. De obicei este precedată de simptomatologia abdominală a ,,dramei pancreatice", care se compune din : dureri atroce înspăimîntătoare, imobilizante, șocante, cu sediul în epigastru, dar difuzînd în tot abdomenul și mai ales în stînga, în centură și către umărul stîng, uneori ajungînd la ultimele vertebre toracice sau primele lombare ;

— vărsături, la început alimentare, apoi bilioase și chiar poracee sau negricioase ;

— senzație de balonare, oprirea gazelor, constipație ;

— stare de șoc, depresiune, răcire a extremităților.

Paradoxal, această simptomatologie, care apare în cursul sau după o alimentație copioasă, nu se însoțește la examenul obiectiv de constatări importante, ci doar de o relativă imobilizare antalgică a epigastrului, care face ca respirația să fie mai superficială, și o ușoară balonare, fără apărare musculară. Uneori se observă supra- sau periombilical peteșii sau o marmo-



Scanned with OKEN Scanner

rație albastru- gălbuie, descrisă de Turner sub numele de ,,cianoză în gratii''. Acest fenomen se explică prin tulburările circulatorii portale.

La palpare, numai rareori se constată o rezistență transversă epigastrică, iar percutoriu abdomenul prezintă sonoritate. Paravertebral se poate găsi un punct sensibil la nivelul $L_2—L_3$ (semnul Mayo-Robson).

Prin mecanism neuro-reflex se pot întîlni fenomene de claudicație medulară, constînd într-o senzație de amorțeală, slăbiciune în membrele inferioare la cele mai mici mișcări active din partea bolnavului. Un bolnav văzut de noi prezenta fenomene de insuficiență circulatorie din partea arterei Adamkiewicz cu un tablou neurologic de paraparezâ, fără prodroame medulare.

Frecvent, în a doua pînă la a cincea zi de la debutul clinic al sindromului pancreatic acut, apar semnele encefalice. Tulburările psihice constau în anxietate, agitație psihomotorie, confuzie mintală trecătoare cu sau fără agitație, onirism cu halucinații vizuale sau auditive. Ele orientează diagnosticul spre delirium tremens, mai ales că bolnavii sînt de obicei alcoolici. Uneori apare o comă vigilă, tranzitorie, urmată de o stare confuzională, alteori se instalează o comă profundă cu tulburări vegetative grave și sfîrșit letal.

Semnele neurologice constau într-o rigiditate musculară a extremităților și gîtului, hiperreflectivitate osteo-tendinoasă, absența reflexelor cutanate abdominale și cremasteriene cu abolirea reflexului cutanat plantar extern. Rigiditatea musculară, ceroasă amintește uneori fenomenul ,,roții dințate''. Este o contractură cu distribuție uniformă pe flexori și pe extensori cu aspectul de mobilizare pasivă în ,,lumînare de ceară''. Unii bolnavi prezintă, pe un fond de hipertonie permanentă, accese de contractură în opistotonus (Bertrans și colab., 1958).

S-au mai semnalat manifestări neurologice ca : sindroame piramidale, de tip monoplegie, hemiplegie, și chiar tetraplegie ; paralizie facială ; diplopie cu oftalmopareze ; sindrom vestibular, disartrie, sindrom hemicerebelos, crize convulsive.

Tabloul clinic al encefalopatiei pancreatice nu este deci caracteristic în așa fel încît să evoce originea lui pancreatică.

S-au mi descris encefalopatii pancreatice în cursul unor pancreatopatii prin ingestia de substanțe toxice (Genlon și colab., 1967), în cazuri de peripancreatită cu scleroză pancreatică subacută sau în cazuri de pancreatită hemoragică acută. Tabloul clinic se caracterizează prin obnubilare, hipertonie extrapiramidală, mai rar agitație psihomotorie și delir.

Examenele de laborator pun în evidență sindromul umoral al pancreatitei acute prin hiperleucocitoză (15—20 000), hiperglicemie, hipocloremie, hipofosfatidemie, hipoprotrombinemie, hiperlipemie (ser lactescent) și hiperdiastazemie cu hiperdiastazurie. Diastazele ajung în circulație prin intermediul vaselor sanguine și limfatice sau prin resorbția peritoneală, cresc rapid în primele 3—12 ore și se normalizează după 2—4 zile. Diastazele urinare, din contră, pot fi normale, în primele ore de la debut, discordante față de cele sanguine și cresc abia după 48 ore, menținîndu-se crescute după normalizarea cifrelor sanguine.

Studiul dinamicii diastazelor urinare, sanguine și duodenale ne poate arăta prognosticul și evoluția pancreatonefrozei.



Scanned with OKEN Scanner

Astfel, scăderea lor în concordanță cu atenuarea fenomenelor clinice s-a dovedit a avea un prognostic favorabil. Din contră, scăderea lor concomitent cu agravarea stării clinice anunță o evoluție gravă.

De asemenea este utilă cercetarea transaminazelor, mai ales în surprinderea momentului de trecere de la formele edematoase spre cele hemoragice și necrotice. Valorile mai frecvent întîlnite au fost între 60 și 90 U. T. Valori crescute la bolnavii cu encefalopatie pancreatică înregistrează și lactodehidrogenaza, aldolaza și leucinamino-peptidaza.

Dozarea lipazemiei nu este întotdeauna concludentă, dînd cifre variabile după tehnica de lucru.

Hipocalcemia apare de obicei după 3—7 zile de boală, ca urmare a fixării calciului în procesul de citosteatonecroză.

Ureea sanguină arată valori crescute, ca urmare a resorbțiilor și distrugerilor celulare, cloropeniei, precum și alterării funcției renale. Prin intermediul electroforezei pe hîrtie s-a pus în evidență methemalbumina. Urina poate conține albumină, glucoză, eritrocite.

**Anatomie patologică**. Procesul principal este cito-steatonecroza manifestă la nivelul pancreasului și în țesuturile din apropierea lui. În pancreas se constată fenomene de congestie, edem, hemoragii, zone de necroză, supurație și gangrenă. Leziunile fundamentale sînt necroza țesutului adipos și alterațiile vasculare, fără semne de inflamație, motiv pentru care autorii au abandonat denumirea de pancreatită și au introdus termenul de steatonecroză pancreatică.

Histologic se constată o vasodilatație cu focare hemoragice și zone necrotice, mai ales în celulele acinilor, cu respectarea insulelor Langerhans. Adipocitele prezintă steatonecroză. Protoplasma lor este plină de acizi grași, datorită dedublării grăsimilor.

În același timp se constată lipsa completă a infiltrației lecuocitare.

*La nivelul sistemului nervos* se găsește un proces degenerativ interesînd tot nevraxul, dar predominînd în trunchiul cerebral, cerebel, talamus și axul ponto-cerebelos. Leziunile mielinice, dispuse în focare diseminate sau perivasculare, merg de la spongioză sau simplă rarefacție pînă la necroză cu pierderea afinităților tinctoriale și pot realiza cavități malacice cu producerea de corpi granuloși și neogeneză capilară. Neuronii suferă o necroză de lichefiere și cromatoliză, ajungînd la dispariția celulară și înlocuirea cu o reacție astrocitară (Bertrand și colab., 1958). În vecinătatea focarelor de demielinizare degenerativă se observă o dispariție a oligodendrogliei interfasciculare.

Atingerea neuroganglionară este mai puțin gravă, manifestîndu-se în degenerescența variată și trecînd prin stadiile de necroză de lichefacție, cromatoliză pînă la liză completă.

Reacțiile nevrogliei comune, par să fie mai tardive, sub formă de gliază hipertrofică, mai ales în interiorul zonelor necrotice protuberanțiale.

În aceleași condiții microglia se hipertrofiază, apar schimburi de lipide, cu formarea de corpi granuloși.

Oligoglia interfasciculară dispare aproape complet, nu numai la nivelul zonelor de spongioză, ci și în regiuni relativ cruțate, ca centrul oval, creînd largi spații enucleate.

De subliniat este existența integrității complete a tuturor vaselor cerebrale.



Scanned with OKEN Scanner

În patogenia encefalopatiei pancreatice se poate vorbi de doi factori mai importanți: digestia mielinică, datorită fermenților pancreatici aruncați în circulație și anoxie.

Din focarul de necroză pancreatică fermenții ajung, folosind calea limfatică și canalul toracic, în circulația generală, de unde pot traversa bariera hemato-encefalică.

În ce privește anoxia, ea se explică prin tulburările circulatorii și ea antrenează plasmexodie, hipovolemie și alterări mielinice secundare.

Bolnavii etilici cu semne de encefalopatie pancreatică ar avea un catabolism crescut al acizilor ribonucleici din pancreas, acțiune care duce, obligatoriu, la citonecroză. Sistemele enzimatice xantin-oxidazo-catalază, oxidează atît nucleotidele eliberate în exces, cît și alcoolul.

Explicarea cauzală a tulburărilor neuropsihice din cadrul pancreatitei acute a rămas neclară.

S-au incriminat ca factori etiologici : anoxia, acțiunea enzimelor pancreatice aruncate în circulație (amilaza), tulburările hidroelectrolitice ce apar în cursul pancreatitelor acute grave, acidoza cu hiperglicemie.

Ca și produșii de dezagregare proteică (albumoze, peptone, polipeptide) proveniți din autodigestia pancreatică, sînt activați uneori intravascular, de către enzimele proteolitice, factorii tromboplastinoformatori, fapt ce explică apariția sindromului de coagulare intravasculară diseminată. De menționat că tulburările neuropsihice în cadrul unei pancreatite acute pot apărea și în urma folosirii unor medicamente administrate în cadrul tratamentului medical al afecțiunii. În acest caz tulburările encefalopatice au un caracter mult mai benign, prezentînd aspectul unei psihoze acute ce poate dispărea la suprimarea medicamentului.

**Tratament**. Individualizarea encefalopatiilor pancreatice are importanță nu numai nosologică, ci mai ales terapeutică. Din punct de vedere terapeutic antienzimele utilizate în pancreatită sînt active și în encefalopatie, uneori după un interval de cîteva zile. Se dau inhibitori ai enzimelor pancreatice sau parotidiene, care opresc procesul pancreatic în stadiul edematos, limitînd necroza.

Administrarea antienzimelor trebuie să se facă de la început în cantități mari, asigurîndu-se dozele necesare în mod continuu, pînă la deplina vindecare. Acțiunea lor se bazează pe blocarea puterii proteolitice a tripsinei, lăsînd însă nemodificată puterea de autoactivare în glandă și sîngele circulant a unor enzime sau substanțe cu potențial nociv. Inhibitorii de enzime de origine pancreatică (Cy 66) sau parotidiene (9921 R. P.) reușesc în unele cazuri să oprească evoluția leziunilor pancreatice la stadiul edematos, limitînd necroza, neutralizînd enzimele circulante.

Dintre tipurile de substanțe antienzimatice mai frecvent folosite s-au impus : Trasylol-ul (Bayer 128), Zimofren-ul (Specia) și Iniprol (Choay).

Glucagonul, hormon secretat de celulele alfa din insulele pancreasului, ameliorează simțitor tabloul clinic, blocînd secreția pancreatică și mărind fluxul sanguin. Se mai preconizează perfuzia cu insulină 20 unități la 1 l glucoză 5,5% + 80 mmol Na, în prima oră 300—400 ml, cu un total de 2 l/24 ore.

Acțiunea insulinei constă în inhibarea unei lipaze din celulele adipoase ale abdomenului, a cărei activare produce necroza grăsimilor.



Scanned with OKEN Scanner

Pericolul coagulării intravasculare diseminate, constatat prin mijloace biologice, poate impune, sub stricta supraveghere medicală, heparinoterapia.

## 7. NEUROENCEFALOPATIA PANCREATICĂ CRONICĂ

Pancreatitele cronice sînt în cele mai multe cazuri afecțiuni secundare altor suferințe abdominale. Datorită stării generale alterate caracteristice, cunoscută sub numele de „ftizie pancreatică", ele generează complicații neurologice însemnate.

Pancreatita cronică se suspectează atunci cînd apar dureri în abdomenul superior stîng, iradiate în regiunea scapulo-humerală și vertebrală stîngă sau costo-lombară; durerea este surdă, permanentă. Bolnavii sînt anorexici, astenici, apatici, cu facies palid-pămîntiu, cu țesut celular lax și țesut muscular resorbit și hipoton.

Anorexia pancreatică este progresivă și selectivă, începînd cu făinoasele, grăsimile și terminînd cu carnea.

Digestia este lentă, dificilă, abdomenul balonat, cu meteorism persistent. Mai tîrziu apare sindromul diareic : scaune abundente, fetide, decolorate, cu aspect argilos, gras, lucitor, cu fragmente vizibile de carne și steatoree.

Această steatoree pancreatică duce la sindrom de malabsorbție cu repercusiuni grave asupra întregului organism, dar mai ales asupra sistemului nervos central și periferic. Edelmann (1936) a descris un sindrom pancreatic psiho-neurodermatitic, caracterizat prin :

— tulburări trofice cutanate cu atrofie a tegumentelor, hiperkeratoză și îngroșare mai ales la față ;

— tulburări psiho-cerebrale, uneori sindrom Korsakoff și polinevrite.

Hațieganu (1955) a descris bolnavi cu reacții psihice bizare, rîs nemotivat în accese, incoordonare în vorbire, uneori stări delirante.

Alteori, bolnavii pot prezenta o atingere difuză a sistemului nervos, manifestîndu-se prin : semne piramidale de tip iritativ sau deficitar, semne extrapiramidale și semne de mono- sau multinevrită periferică.

Mai frecvent se întîlnește o oboseală puternică, cu scăderea forței musculare, mergînd pînă la paralizii flaște, la nivelul extremităților, parestezii în membre, diminuarea sau abolirea reflexelor osteotendinoase, cu hipotonie evidentă. Uneori determinările cerebrale din cursul pancreatitelor cronice sînt determinate de tromboflebitele migratorii (saltans), și în acest caz ele au caracter recidivant.

Diagnosticul este ușor cînd accidentele cerebrale apar după flebite ale membrelor ; el devine mai dificil cînd localizarea endocraniană este, cel puțin aparent, primitivă.

Uneori este greu să le deosebim de tromboflebitele marastice, descrise la debili, cașectici, în general la cei cu stare generală alterată.

Mai frecvente sînt trombozele venelor cerebrale izolate, fără asocierea unei tromboze sinuzale, apărute într-un context de suferință pancreatică cronică. Debutul poate fi insidios, alteori brusc, îmbrăcînd aspectul de ictus apoplectic.

La copii pancreatitele cronice se însoțesc și de întîrziere mintală.



Scanned with OKEN Scanner

În perioadele de stare, pe primul plan se situează tulburările stării de conștiență și semnele neurologice.

Semnele neurologice sînt de două feluri : focale și generale.

*Semnele focale* sînt cele mai semnificative, orientînd diagnosticul. *Crizele convulsive* pot fi primul simptom care anunță complicația cerebrală. Pot fi generalizate sau cu caracter jacksonian. *Deficitul motor* succede crizelor convulsive sau se prezintă ca semn inițial, leziunea interesînd de cele mai multe ori cortexul motor.

Paraliziile cu instalare bruscă sau progresivă realizează tablouri neurologice diferite, după localizarea și extensia trombozei : hemiplegie completă sau predominînd la unul din membre, hemiplegii basculante, tulburări afazice, apraxice, hemianopsii etc. *Semnele generale* corespund unui sindrom de hipertensiune intracraniană : cefalee, torpoare progresivă, vărsături. Uneori se constată și edem papilar bilateral, ca într-un caz urmărit de Kreinder și Macovei (1973), cu pancreatită cronică recidivantă.

Confirmarea diagnosticului ne-o oferă și tabloul biologic hiperamilazemie, hiperlipazemie, cu creșterea și urinară a acestor fermenți, proba de digestie deficitară, cu prezența microscopică în scaun a grăsimilor neutre și a fibrelor musculare nedigerate cu striații păstrate.

În ce privește pancreatita cronică recidivantă, ea poate fi considerată prototipul fenomenelor de pancreatită cronică, întrucît prin reactivările inflamatorii acute repetate poate îmbrăca oricare din formele clinice cunoscute (pancreatită cronică latentă ; pancreatită cronică entero-colitică și dispeptică ; pancreatită cronică dureroasă ; pancreatită cronică cu icter ; pancreatită cronică diabetogenă ; pancreatită cronică cu hipoglicemie ; pancreatită cronică cu tulburări psihice sau neurologice).

Ea debutează printr-un atac cu aspect de pancreatită acută, de obicei declanșat de ingestia de alcool, rareori fiind asociată de boli ale arborelui biliar. Puseul acut durează de obicei cîteva ore sau zile, și se poate repeta la un interval neregulat de timp.

Perioada de remisiune dintre puseuri este relativ asimptomatică, totuși mai persistă mici fenomene dispeptice, cu intoleranță la alcool și grăsimi.

Se ajunge astfel la o perioadă tardivă, caracterizată prin insuficiență pancreatică globală, manifestată clinic prin diabet, diaree cu steatoree, cașexie progresivă și tulburări neurologice.

Pentru precizarea diagnosticului de pancreatită cronică sînt utile testele enzimatice (amilaza, lipaza) în timpul atacului acut, hiperglicemia provocată, care dă curbe anormale în 66% din cazuri, testul de toleranță la amidon apreciat ca specific pentru pancreasul exocrin, testul cu pancreozimină și proba de digestie, care arată o creștere a grăsimilor și a azotului eliminat prin scaun.

Pancreatita cronică poate avea uneori un debut atipic, începînd cu tulburări psihice.

Schuster (1965) menționează frecvența relativă a tulburărilor psihice în asociere cu pancreatita cronică.

După Leger (1957), manifestările psihice pot sta pe primul plan, marcînd debutul unei pancreatite cronice, și sînt etichetate, nu de puține ori, în mod eronat drept : psihastenie, nevroză astenică depresivă, stare delirantă etc.



Scanned with OKEN Scanner

Debutul printr-o tulburare neurologică a unei pancreatite cronice nu este neobișnuit și trebuie cunoscut de orice medic practician. Se notează debutul prin mononevrite sau multinevrite asociate cu crize comițiale focale sau generalizate.

Nu se poate vorbi de o coincidență în timp a tabloului neurologic și pancreatic, deoarece de multe ori asistăm la ameliorarea sau regresiunea completă a tabloului neurologic prin tratarea pancreatitei cronice.

Tratamentul diverselor forme de pancreatită cronică este dependent de forma de boală. Atacul acut din pancreatita cronică recidivantă se tratează la fel cu atacul de pancreatită acută (descris la encefalopatia pancreatică).

În general tratamentul are drept scop să evite repetarea puseurilor acute și să împiedice progresiunea bolii, să influențeze și să reducă insuficiența pancreatică, să liniștească durerea.

## BIBLIOGRAFIE


Abbott, J. A. — *EEG clin. Neurophysiol.*, 1956, 8, 516.
Adams, R. D., Foley, J. M. — *Proc. Amer. Res. nerv. ment. Dis.*, 1953, 32, 198—237.
Alexiu, Barbu, L. — Encefalopatiile pancreatice, Lucrare de diplomă, Litografia I. M. F., București, 1968.
Augustin, M., Teodoru, M. — *Stud. Cercet. Endocr.*, 1967, 18, 1, 53.
Badenoch, J., Richards, W. C., Oppenheimer, D. R. — *J. Neurol. Neurosurg. Psychiat.*, 1963, 26, 203.
Baker, A. B. — *J. Neuropath. exp. Neurol.*, 1949, 8, 283—294.
Baltazan, M. A. — *Canad. med. Ass. J.*, 1936, 34, 544.
Baltazan, M. A., Olscewski, J., Zewas, N.— *J. Neuropath. exp. Neurol.*, 1957, 16, 410—421.
Barbeau, A., Reilly, R. W., Merver, H., Kirsner, J. B. — *Rev. canad. Biol.*, 1961, 20, 25.
Bearn, A. G., Kunkel, H. G. — *Proc. Soc. exp. Biol., (N. Y.)*, 1954, 85, 44.
Bearn, A. G. — În : „The Metabolic Basis of Inherited Disease" (sub red. *J. B., Stanburry, J. B., Wyngaarden, D. S., Fredrickson)*, McGraw-Hill Book Comp., New York, 1960.
Benhaman, J. P., Lenne, C. — *Rev. int. Hepat.*, 1961, 11, 207—244.
Bernard, J. G., Laverdant, Ch., Feline, A., Bouret, D. — *Presse méd.*, 1964, 72, 17, 1 933; 1964, 72, 19, 1 199.
Bertrand, I., Cerbonnel, G., Godet-Guillain, J. — *Rev. neurol.*, 1958, 98, 245—262.
Bessman, S. P., Bessman, A. N. — *J. clin. Invest.*, 1955, 34, 622—628.
Bessman, S. P. — Chemical Pathology of The Nervous System, New York, 1961, p. 370—377.
Bicherstaff, E. R., Flabute, A. E., Woolf, A. L. — *J. Neurol. Neurosurg. Psychiat.*, 1966, 29, 556—559.
Bickford, R. G., Butt, H. R. — *J. clin. Invest.*, 1955, 34, 790—799.
Bickford, R. G. — *Rev. neurol.*, 1962, 107, 2.
Booth, C. B., Swadey, I. G., Fiol, R. E., Klein, D., Hall, J. C. — *Arch. Neurol. (Chic.)*, 1963, 8, 257—263.
Brown, J. A. — Liver-Brain Relationship, Ch. C. Thomas, Springfield, 1957.
Cochim, M., Girard, M. — *Bull. Soc. Hôp. Paris*, 1960, 76, 157.
Cameron, G. R., De Saram, G. S. W. — *J. Path. Bact.*, 1939, 48, 49.
Cincă, I., Dimitriu, R., Alexandrescu, C., Ionel, C. — *Neurologia (Buc.)*, 1958, 5, 435—439.
Cloche, R. — *Presse méd.*, 1957, 65, 135—137.
Cooke, W. T., Smith, Thomas — *Brain*, 1966, 89, 4, 683—722.
Conony, J. P., Swash, M. — *New Engl. med. J.*, 1968, 278, 876—879.
Constantinescu, M. St. — *Chirurgia (Buc.)*, 1968, 17, 3.
Conway, E. J. — Microdiffusion Analysis and Volumetrie Error, ed. a III-a, Londra, 1950.
Costescu, N. — *Neurologia (Buc.)*, 1961, 6, 6, 489.
Davis, C. E. Jr. și colab. — *Virginia med. Mth.*, 1962, 89, 578—583.
Dechaume, J., Schott, B. — *J. Méd. Lyon*, 1960, 41, 337.
Desmedt, J., La Grutta — *J. Physiol. (Lond.)*, 1955, 129, 46.
Dinu, R., Botez, M. — *Stud. Cercet. Inframicrobiol.*, 1953, 4, 291.
Dupuy, R. — *Sem. Hôp. Paris*, 1963, 51, 244.
Earl, G. J. — În : „Wilson's Disease" (sub red., *J. M. Walshe, J. N., Cumings*), Blackwell Scientific Publ., Oxford, 1961, p. 18.




Scanned with OKEN Scanner

MORETTI, G., STAEFFEN, J. — Les comas, études cliniques et biologiques, L'Expansion Scientifique, Paris,, 1965.
MOZAI, T., WATANABE, H., YOSHIZAWA, T., YOSHIKAWA, M., OKINAVA, S. — *Neurology (Minneap.)*, 1962, 15, 540.
NEHLIL, J. — L'encéphalopathie porto-cave, vol. I, Masson et Cie, Paris, 1967.
NEHLIL, J., VIRGUIÉ, R., ROBERTI, A., VESIN, P., LOUTRE, J. C. — *Rev. neurol.*, 1968, 2, 162—164.
NEHLIL J. — Sem. Hôp. Paris, 9, 598, 1969.
OLIVERAS DE LA RIVA, C., ARAGONES, C., ARAGONES, J. M., TERES, J., BADRINAS, F., BRUGNERA, M., BONNIN, J., RODES, J., GILBERT QUERALTO, J. — *Rev. neurol.*, 1967, 117, 4, 588.
PANT, GH. S., REVEIZ, J. J., RICHARDSON, E. P. — *Neurology (Minneap.)*, 1968, 18, 134.
PARSONS-SMITH, B. G., SUMMERSKILL, W. H., DAVSON, A. M., SHERLOCK, S. — *Lancet*, 1957, 273, 867.
PĂUN LUDOVIC — Insuficienţa hepatică acută, 1975.
PĂUN, R., GHEORGHIU, TH. — Probl. hepat., 1964, 247, 1.
PĂUNESCU-PODEANU, A., CRIŞAN, G. — *Timişoara med.*, 1962, 7, 2, 1.
PESSAR, T. — *Ann. intern. med.*, 1958, 48, 1 254.
PETROVICI, I. — *Neurologia (Buc.)*, 1958, 3, 511.
PHEAR, E. A., SHERLOCK, J., SUMMERSKILL, W. H. — *Lancet*, 1955, *i*, 836.
PHILLIPS, G. B., SCHWARTZ, R., GABUZDA, G. J., DAVIDSON, C. S. — *New Engl. J. Med.*, 1952, 247, 239, 246.
POMERAT, C. M. — Functional Concepts Based on Tissus Culture Studies of Neuroglia Cels. În : ,,*Biology of Neuroglia*'' (sub red. *W. F. Windle)*, Ch. C. Thomas Springfield, 1958, p. 162.
POPOVICI, L., MAREŞ, V., PÂRVU, M., PROINOV, I., LAZĂR, TR., CATANA, R., GRECU, FL., COMES, G. — *Stud. Cercet. Neurol.*, 1964, 9, 249—258.
PORTER, H. — În : ,,Wilson's Disease'' (sub red. *J. M., Walshe, J. N., Cummings)*, Blackwell Scientific Publ., Oxford, 1961, p. 24.
PORTER, H., FOLCH, J., BRAIN-COOPER — *Arch. Neurol. (Chic.)*, 1957, 77, 8.
POSER, C. M. — *EEG clin. Neurophysiol.*, 1958, 10, 51—62.
POSNER, J. B., PLUM, F. — *J. clin. Invest.*, 1960, 39, 1 246—1 258.
RADVAN, I. — Sindroamele pancreatice, Edit. de Stat, Bucureşti, 1951.
RADVAN, I. — Patologia clinică a pancreasului, Edit. medicală, Bucureşti, 1956.
READ, A. E., SHERLOCK, S., LAIDLAW, J., WALKER, J. G. — Quart. J. med., 1967, 36, 135—150.
RIDDEL, A. G., MCDERMOT, W. V. — *Lancet*, 1954, 166, 1 263—1 267.
RIDDEL, A. G. — *Proc. roy. Soc. Med.*, 1955, 48, 481.
ROOS, J. R., NUGENT, F. W. — *Med. Clin. N. Amer.*, 1960, 14, 495—508.
RUFFIN, J. M., TYOR, M. D. — *J. Amer. med. Ass.*, 1964, 172, 2 060—2 064.
RUNCAN, V. — Medicina internă vol. III, Edit. medicală, Bucureşti, 1956, p. 130.
SNATY, P., MARGOTON, R. — *Lyon chir*, 1951, 8.
SCHÄCHTER, A. — Modalităţi atipice de debut în medicina internă. Edit. medicală, Bucureşti, 1968, p. 111.
SCHEINBERG, I. H. — *Wld Neurol.*, 1961, 2, 288—294.
SCHEINBERG, I. H. — În : ,,Wilson's Disease'' (sub red., *J. I., Walshe, J. N., Cumings)*, Blackwell Scientific Publ., Oxford, 1961, p. 4.
SCHIFF, B. F., FRERICKS, F. T. — A Clinical Treatise on Diseases of The Liver, Trans. New Sydenham Soc., Londra, 1860.
SCHUSTER, M. M., IBER, L. F. — *Arch. intern. Med.*, 1965, 116, 2, 228.
SCHWARTZOVA, K., SCHWARTZ, A., CHAREK, J. — *Plzeňský lék. Sborn.*. 1967, 28, 99—106.
SEEGMILLER J. E. — *J. clin. Invest.*, 1954, 33, 984.
SENCER, W. — *J. Mt. Sinai Hosp*, 1957, 24, 331—345.
SHARAFEEV, G. — *Klin. Med. (Mosk.)*, 1961, 3, 89.
SHERLOCK, S., SUMMERSKILL, W., WHITE, L. P., PHEAR, E. H. — *Lancet*, 1954, *ii*, 453.
SIERACKI, J. C., RUE, Q., HORN. R. C., BEBIN,, J. — *J. Neuropath. exp. Neurol.*, 1960, 19, 70—75.
SILVERMANN, D. — *Clin. Neurophysiol.*, 1962, 14, 53—59.
SMITH, D. H., ETTINGER, R. R. — *J. clin. Invest.*, 1953, 32, 273.
SNELL, A. M., BUTT, H. R. — *Trans. Ass. Amer. Phyens*, 1941, 56, 321.
STAHL, J., BOCKEL, R., STRASSER, T., DORNER, M. — *Bull. Mém. Soc. Hôp. Paris*, 1955, 17—18, 610—623.
STAHL, J., ROHMER, F., BOCKEL, R., KURTZ D., PER, M. — *Presse med.*, 1959, 67, 1928.

Summershill, W. H., Sherlock, S., Davidson, C. S. — *Amer. J. Med.*, 1956, 21, 133.
Summershill, W. H., Baltazan, M. A. — *J. clin. Invest.*, 1957, 36, 361.
Tengstrom, B., Werner, I. — *Acta Soc. Med. uppsalien*, 1966, 71, 237—242.
Thomas Smith, W., French, J. M., Gottsman, M., Smith, A. J., Wakes-Miller, A. J. — *Brain*, 1965, 88, 137—151.
Thomas, P. K., Walker, J. G. — *Brain*, 1965, 5, 88, 1 071—1 088.
Thölen, H., Bigler, F. — *Dtsch. med. Wschr.*, 1962, 48, 2 488.
Töghill, P. J., Johnston, A. W., Smith, J. F. — *J. Neurol. Neurosurg. Psychiat.*, 1967, 30, 358—363.
Uzmann, L. L., Denny-Brown, D. — *Amer. J. med. Sci.*, 1948, 215, 599.
Uzmann, L. L. — *Amer. J. med. Sci.*, 1953, 226, 645.
Uzmann, L. L. — *Lab. Invest.*, 1956, 5, 299.
Uzmann, L. L., Iakus, M. A. — *Neurology (Minneap.)*, 1957, 7, 341.
Vasilescu C. — Viteza de conducere în nervii periferici în condiţii normale şi patologice, Edit. medicală. Buc, 1975.
Vogel, S. — *J. exp. Med.*, 1951, 93, 297.
Voiculescu, V., Stoica, E. — Stările comatoase, Edit. medicală, Bucureşti, 1967, p. 125—152.
Walker, J. G. şi colab. — *Lancet*, 1965, *ii*, 7 418, 861.
Walshe, J. M. — *Quart J. med.*, 1951, 20, 421.
Walshe, J. M. — *Lancet*, 1953, 1, 1 075.
Walshe, J. M. — *Clin. Sci.*, 1958, 17, 11.
Weil-Malherbe, H. — *Physiol. Rev.*, 1950, 30, 549.
Zieve L. şi colab. — *Ann. intern. Med.*, 1960, 53, 1, 33.
Zieve, L. — *Postgrad. Med.*, 1962, 32, 2—26.

## IV. MANIFESTĂRI NEUROLOGICE ÎN AFECŢIUNILE RENALE

Manifestări neurologice se întîlnesc atît în unele afecţiuni acute renale cît şi în cele cronice.

### GLOMERULONEFRITA ACUTĂ

Glomerulonefrita acută poate debuta la copil ca şi la adult cu manifestări de tip convulsiv. Crizele convulsive sînt prelungite, adesea generalizate şi sînt rebele la tratamentul anticonvulsivant clasic. Prin repetarea lor crizele devin seriate şi chiar subintrante realizînd starea de rău comiţial. Se pot asocia şi manifestări piramidale cu hiperreflectivitate osteotendinoasă şi semnul Babinski bilateral.

Tensiunea arterială este de la început crescută ca şi tensiunea LCR, iar oftalmologic se notează stază papilară, realizînd debutul cu hipertensiune intracraniană pseudotumorală a glomerulonefritei acute (Reubi, 1961).

Geneza acestor fenomene este determinată de anoxia cerebrală, prin vasospasm şi edem cerebral (Arseni şi Constantinescu, 1969).

### PIELONEFRITA CRONICĂ

Pielonefrita cronică poate şi ea începe cu semne neurologice (Schächter, 1968), reprezentate de: cefalee, oboseală, vertij, insomnii sau inversarea ritmului somn-veghe cu somnolenţă diurnă exagerată, stări depresive cu plîns facil, tendinţă la izolare, emotivitate crescută etc. Numeroase asemenea cazuri se etichetează ca „astenie nervoasă", „tulburări funcţionale" etc.

Alteori pielonefrita cronică poate debuta ca o encefalopatie cu convulsii generalizate, torpoare, comă.

La examenul clinic al acestor bolnavi se constată o paloare accentuată, sensibilitate la palparea lombelor, hipertensiune arterială, hipertrofie ven-



Scanned with OKEN Scanner

triculară stîngă, edem pulmonar, modificări de fund de ochi (artere îngustate).

Controale repetate de urină evidențiază leucociturie în masă, albuminurie.

## GLOMERULOPATIILE CRONICE

Glomerulopatiile cronice pot fi relevate de manifestări psihice, apatie, dismnezii, insomnii, uneori stări de agitație psihomotorie.

În general se observă o deficiență mintală moderată, îmbrăcînd forma oboselii și unei ușoare iritabilități. Bolnavul „nu se simte bine" și nu mai este capabil de eforturi intelectuale intense, are nevoie de odihnă tot mai multă, motive pentru care se adresează unui neuropsihiatru.

Printre cele mai caracteristice manifestări concomitente sînt mioclo-niile și contracțiile fasciculare. Acestea apar în fascicule musculare sau grupe întregi musculare ale extremităților unilateral sau bilateral, simetric sau asimetric.

S-au mai descris ca manifestări de debut ale glomerulopatiilor cronice, pierderile de cunoștință de scurtă durată, pînă la crize mari convulsive, care traduc un edem cerebral de natură toxică. De regulă însă, convulsiile sînt un simptom tardiv al insuficienței renale. S-a mai notat pierderea bruscă a vederii maculare. În producerea acestor fenomene este incriminat edemul cerebral. Apariția lui a fost inițial explicată prin participarea factorilor osmotici (Krayenbuhl, Buhlman, 1963), circulatori venoși (Woringer, 1963) sau arteriali (Guiot, 1963), neuroflexi iar în prezent prin alterarea raportului dintre sectorul celular și cel plasmatic, mai precis a raportului dintre conținutul în apă și electroliți ai nevrogliei, rezultînd o inhibiție glială. La nivelul celulei gliale se produc modificările caracteristice ale edemului cerebral, neuronul fiind foarte puțin interesat în procesul edematos.

### 1. POLINEUROPATIA NEFROGENĂ

Interesarea nervilor periferici este frecventă în leziuni renale variate: glomerulonefrita cronică, pielonefrita, nefrita interstițială, uropatii obstructive cu anomalii congenitale etc. De altfel majoritatea nefropatiilor prezintă polineuropatii dar subclinice cu un examen neurologic clinic normal și scădere a vitezei de conducere nervoase în nervii periferici.

Aceste forme subclinice trebuie cunoscute și decelate înainte de instalarea semnelor clinice manifeste, deoarece sînt o indicație de hemoliză, cunoscîndu-se că odată instalată neuropatia motorie, momentul dializei este depășit.

Primele semne clinice de neuropatie periferică se exteriorizează printr-o neliniște motorie, o lipsă de odihnă a picioarelor, cunoscută ca „sindromul picioarelor neliniștite" și senzația de arsuri în picioare („burning feet"). Bolnavii au senzații particulare în membrele inferioare: parestezii sub formă de înțepături și furnicături, dureri sub formă de arsuri, amorțeli în repaus și uneori senzația de prurit difuz.

Aceste simptome sînt de cele mai multe ori localizate între genunchi și glezne dar pot să apară și la nivelul plantelor și coapselor, mult mai rar la



Scanned with OKEN Scanner

nivelul brațelor și mîinilor. De multe ori ele se resimt adînc în mușchi, sînt mai intense în repaus către seară și noaptea, se atenuează prin mișcarea membrelor afectate.

Sindromul „picioarelor care ard" ar fi similar dacă nu identic cu sindromul descris de Denny-Brown, la prizonierii de război și atribuit de acesta unei deficiențe de tip pelagros.

Un sindrom asemănător a fost provocat la unii voluntari prin carență de acid pantotenic.

Sindromul „picioarelor neliniștite" a mai fost descris în prostatită, în anemie feriprivă, în cancer, în gastrita ahilică, în avitaminoze, în neuropatia diabetică. Asbury (1963) a ridicat problema rolului diabetului la bolnavii cu neuropatie nefrogenă.

S-a emis ipoteza că acest sindrom este de origine vasculară dar este mai probabil că are o origine neurogenă, în multe cazuri găsindu-se o diminuare a vitezei de conducere în nervii periferici respectivi.

S-a putut face o corelație între creșterea creatininei serice și scăderea vitezei de conducere în nervii periferici.

Cadilhac și colab. (în Desmedt, 1973) au constatat în neuropatia uremică la 100 de cazuri o scădere a vitezei de conducere în nervii median și cubital la 37 și la 71 și, respectiv, 75 de cazuri, în teritoriul nervilor sciatic popliteu extern și intern. După efectuarea dializei peritoneale, s-a constatat o revenire lentă completă a vitezei de conducere la normal în cazul nervilor median și cubital, în timp ce în nervii membrelor inferioare revenirea era incompletă. O scădere a vitezei de conducere a fost observată chiar și la pacienții care nu prezentau semne obiective de neuropatie. Măsurarea vitezei de conducere a fost de un real folos pentru orientarea tratamentului și, în mod particular, pentru stabilirea profunzimii dializei aplicată bolnavilor respectivi.

Van Der Most și colab. (în Desmedt, 1973) menționează că, deși în neuropatia uremică toate fibrele componente ale trunchiurilor nervoase sînt atinse în mod egal, există totuși o oarecare diferențiere, în sensul că cel mai sensibil este nervul sciatic popliteu extern. De asemenea autorii au găsit o corelație strînsă între nivelul creatininei serice și scăderea vitezei de conducere în nervul sciatic popliteu extern ($45 \pm 1{,}2$ m/s), cînd creatininemia era $< 1\,000$ U mol/l și 40 m/S, cînd aceasta era $> 1\,000$ u mol/l.

Tabloul clinic complet al neuropatiei nefrogene periferice este de prindere periferică progresivă, de cele mai multe ori simetrică, întîi senzorială, apoi motorie.

Cea mai precoce constatare clinică este pierderea sensibilității vibratorii și diminuarea sensibilității mioartrokinetice („pseudo-tabes nefrogen").

Prinderea motorie apare mai tîrziu, odată cu agravarea nefropatiei.

Cel mai frecvent sînt atinși mușchii grupului anteroextern al gambei, care au o cronaxie mijlocie, pe cînd gambierii anteriori sînt cruțați, avînd o cronaxie diferită (paralizie izofuncțională). Mersul este stepat, din cauza atingerii nervului sciatic popliteu extern. Reflexul achilian este abolit bilateral. Mai rar sînt interesați nervii radial, median, cubital. Uneori apar mononevrite multiple, cu apariții succesive, care ajung la tabloul de polinevrită. Diagnosticul etiologic al neuropatiei nefrogene este sugerat de coexistența simptomelor renale (crize dureroase lombare, edeme palpebrale ale membrelor inferioare, albuminurie, cilindrurie etc.).



Scanned with OKEN Scanner

Fiziopatologia manifestărilor neurologice în uremia cronică este complexă și include factori multipli, vasculari în relație cu hipertensiunea arterială, deficiențe proteinice și vitaminice. Neuropatiile apar în cazurile în care valorile ureei depășesc 250 mg% și clearence-ul creatininic scade sub 5 ml/cm². Se pare că există la uremici un inhibitor de transketolază care dispare la dializă, însă nu și la administrarea de tiamină.

Examenul anatomo-patologic a evidențiat o afectare primară a axonului cu degenerare secundară a mielinei, la studiile de electronomicroscopie; afectarea este de tip „descendent discontinuu" cu păstrarea fibrelor de 5—7 microni. În neuropatia uremică, degenerarea distală axonală ar putea să fie pusă pe seama perturbării fluxului axoplasmic al proteinelor și al altor substanțe ca urmare a afectării pericarionului. În aceste neuropatii de tip „dying back" s-a demonstrat că înainte de a apărea degenerarea distală se produce o inhibiție a sintezei de proteine în pericarion. Fenomenul de „dying bach" cuprinde distal toate fibrele, indiferent de lungimea lor, deosebindu-se prin aceasta de degenerarea „in toto" a neuronilor care au axonii cei mai lungi.

## 2. ENCEFALOPATIA UREMICĂ

Generată de fenomene de intoxicație endogenă, encefalopatia uremică apare ca termen final al insuficienței renale acute sau cronice.

Insuficiența renală se poate instala în cursul nefropatiilor acute sau nefropatiilor cronice, care după o lungă evoluție ajung în stadiul final de uremie.

Corespunzător acestor două situații patogenetice diferite trebuie să deosebim encefalopatia din uremia acută de cea din uremia cronică.

### ENCEFALOPATIA DIN UREMIA ACUTĂ

Encefalopatia din uremia acută este precedată și însoțită de un tablou clinic zgomotos.

Suferința cerebrală se exteriorizează printr-un tablou neuropsihic, care în parte este asemănător cu cel observat în encefalopatiile generate de alte intoxicații endogene.

Ceea ce conferă însă aspect particular encefalopatiei uremice sînt bogatele manifestări generale ale sindromului uremic (digestive, cardio-vasculare, respiratorii, cutanate etc.) care preced și însoțesc manifestările nervoase. De obicei, bolnavii au vărsături, uneori continue, incoercibile, vărsături care conțin suc gastric și bilă, cu un miros amoniacal și conțin în cantități mari uree, amoniac, creatinină, iar uneori din cauza ulcerațiilor care pot apărea la nivelul mucoasei gastrice, sînge. Al doilea simptom major digestiv îl formează scaunele diareice, abundente și frecvente, lichide, cu mult mucus și uneori sanguinolente.

Secundar vărsăturilor și diareei, organismul se deshidratează, bolnavii prezentînd faciesul alterat, obrajii supți, ochii excavați, mucoasa buco-faringiană uscată, deglutiția și masticația penibile, limba păstoasă și cu marginile roșii.

Pielea acestor bolnavi este de obicei palidă (din cauza anemiei), cu o nuanță gălbuie pe părțile descoperite (datorită depozitelor de cromogeni



Scanned with OKEN Scanner

din piele). Uneori pot apărea la nivelul ei un exantem sau formațiuni papulo-veziculoase (uremide).

Simptomatologia aparatului respirator este dată de dispnee, polipnee și respirație Kussmaul sau Cheyne-Stockes, iar din partea aparatului cardio-vascular, bolnavii prezintă puls mic, frecvent, aritmic și tensiunea arterială coborîtă; zgomotele inimii sînt ușor asurzite și uneori se întîlnesc frecături pericardice (pericardită uremică). De cele mai multe ori bolnavul are hipotermie.

Uneori se poate supraadăuga un sindrom hemoragic (epistaxis, gingivoragii, hematemeză, hemoragii subcutanate și retiniene, metroragii etc.) în legătură cu o insuficiență hepatică coexistentă.

Tulburările toxice din uremie se repercuteoză și asupra eritropoiezei, apărînd constant o anemie. Cînd insuficiența renală debutează brusc, fenomenele nervoase domină de la început scena, mai ales ca urmare a tulburărilor hidro-electrolitice, iar manifestările din partea altor aparate apar pe un plan secundar.

**Tulburări neuropsihice.** Apariția tulburărilor de conștiență este precedată de o stare de fatigabilitate și ușoară iritabilitate.

Bolnavii se plîng de oboseală, astenie fizică profundă, dificultate în concentrare, cefalee surdă, permanentă, cu localizare predominant occipitală. Prezintă un dezinteres total față de mediul înconjurător, în care alternează perioade de apatie cu perioade de impulsivitate, agresivitate, iritabilitate.

Procesele ideative încep să se modifice, devin tot mai șterse, în special odată cu apariția stării de torpoare. Ei pot trece gradat din perioadele de obnubilare într-o stare de somnolență putînd evolua spre alterarea gravă a conștienței, stupor și comă. Alteori episoadele de alterare a conștienței sînt urmate de crize de agitație psihomotorie intensă.

Mathé și colab. (1963) au descris la uremici stări confuzionale trecătoare, cu caracter oniric, influențate favorabil de administrarea vitaminei $B_1$. Frecvent, bolnavii cu encefalopatie uremică prezintă o inversare a ritmului somn-veghe.

Se mai pot realiza și sindroame psihice complexe și bine conturate (idei paranoide cu halucinații auditive și vizuale) mergînd pînă la delir sistematizat (delir de persecuție, religios sau erotic).

Sînt semnalate perioade de atitudini fixe, torpoare și alte semne ale unei psihoze toxice (Tyler R. H., 1968).

Delay J. (1950) descrie sindroame catatonice cu negativism, stereotipii, sugestibilitate motorie în cursul encefalotoxicozei azotemice prin cloropenie. Asemenea sindroame se întîlnesc și în uremia adevărată.

Tulburările psihice pot evolua și ca o psihoză periodică. Putem întîlni manifestări psihice cu un caracter zgomotos luînd alura psihozelor acute din cursul stărilor infecțioase grave. Bolnavul este confuz, dezorientat temporo-spațial, prezintă agresivitate, țipă, se zbate, încearcă să părăsească patul, aruncă cu obiectele din jur, prezintă iluzii și halucinații complexe. În final starea de agitație psihomotorie este înlocuită de o stare de somnolență extremă.

În uremia din insuficiența acută întîlnim frecvent aceste tulburări psihice, fiind în legătură cu instalarea edemului cerebral.

Wynn și Rob (1954) descriu tablouri psihice asemănătoare în cursul sindromului de intoxicație cu apă, determinat de alte cauze.



Scanned with OKEN Scanner

**Sindromul meningeal** este prezent atît în uremia acută, cît și în cea cronică.

Bolnavii pot prezenta redoarea cefei, poziție de cocoș de pușcă, contractura musculaturii abdominale, semnele Kernig și Brudzinski. Aceste semne clinice de iritație meningee sînt însoțite și de modificări ale lichidului cefalorahidian : albumină crescută, reacție citologică de tip limfocitar, polinuclear sau chiar mononuclear, ureea crescută. Nu se poate stabili o corelație între reacția celulară și valorile ureei din LCR. De cele mai multe ori lichidul este clar, hipertensiv, iar uneori apare o pleiocitoză marcată, de tip polimorfonuclear, ceea ce determină un aspect puriform al lichidului, dar cu însămînțări negative.

**Manifestări ale nervilor cranieni.** În uremia nefropatiilor însoțite de hipertensiune arterială apar frecvent tulburări de acuitate vizuală, bolnavii prezentînd ambliopii sau amauroze mono- sau binoculare, tranzitorii, reversibile, amintind de accidentele vasculare vizuale din encefalopatia hipertensivă (pseudo-uremie); în declanșarea lor intervin probabil mecanisme asemănătoare (angiospasme retiniene sau cerebrale).

Uneori se constată hemianopsie homonimă fugace. Prin leziune de lobi occipitali datorită edemului substanței albe, apare cecitate corticală. Leziunile retiniene provoacă scotoame în special dacă lîngă mac ulă erau hemoragii sau exsudate.

Pupilele pot fi modificate, notîndu-se miozis. La examenul fundului de ochi se găsesc leziuni alcătuind tabloul retinopatiei angiospastice cu îngustarea arterelor, edem retinian interesînd uneori și papila, hemoragii de-a lungul vaselor, exsudate peripapilare, macula cu aspect stelar.

În uremia acută, modificările fundului de ochi sînt mai rar observate.

Din partea nervilor oculomotori putem întîlni ptoză palpebrală uni- sau bilaterală, totală sau parțială, strabism divergent sau convergent. Paralizia perechii a VI-a a fost întîlnită în mod izolat la hipertensivii gravi, poate ca urmare a unor mici infarcte în regiunea pontină.

Nervul facial este interesat în special ca expresie a unor leziuni centrale.

Bogolepov (1952) notează și paralizii faciale periferice, care pot fi recidivante.

Nervul acustico-vestibular este aproape constant afectat. Bolnavii prezintă acufene, tinitus, fenomene vertiginoase, nistagmus în privirea laterală uni- sau bilateral.

**Tulburări motorii.** Mioclonia este dischinezia cea mai frecventă din encefalopatia uremică. Miocloniile sînt localizate mai ales la nivelul musculaturii membrelor superioare, apar în fascicule musculare sau în grupe întregi musculare, unilateral sau bilateral, simetric sau asimetric. Contracțiile faciale sub formă de mioclonii sau fasciculații în jurul buzelor și limbii sînt văzute în cazurile grave și ele sugerează un prognostic grav. Uneori miocloniile sînt cantonate la nivelul diafragmului producînd sughiț incoercibil. Cînd mișcările mioclonice sînt recidivante, ele se deosebesc greu de micile convulsii. Uneori se notează o tranziție spre o activitate convulsivă. Miocloniile sînt întîlnite mai frecvent la bolnavii cu insuficiență renală cărora li s-a administrat bicarbonat.

Freeman și colab. (1962) notează o corelație strînsă între apariția miocloniilor și nivelul fosfatului din LCR, creșterea acestui anion antrenînd,



Scanned with OKEN Scanner

prin chelare, o reducere a calciului ionizat din LCR. Mai trebuie notat la uremici pierderea tonusului poziţional.

**Convulsiile localizate sau generalizate** sînt mai frecvent întîlnite la bolnavii cu valori tensionale ridicate.

Convulsiile pot fi jacksoniene la debut şi generalizate apoi, îmbrăcînd aspectul unei epilepsii majore. În declanşarea convulsiilor un rol decisiv îl joacă procesele de hiperhidratare celulară (edemul cerebral).

Se mai consideră că unele manifestări convulsive din cursul insuficienţei renale cronice pot fi legate de perturbări ale metabolismului calcic.

**Crizele de tetanie** cu contracţii musculare tonice dureroase la nivelul extremităţilor şi spasm carpopedal sînt notate destul de rar la uremici, deşi există hipocalcemie. Aceasta s-ar explica prin acidoza concomitentă, ca şi prin creşterea magneziemiei, care deprimă excitabilitatea neuro-musculară. De aceea accesele de tetanie apar mai frecvent la bolnavii cu vărsături repetate sau la cei la care s-au administrat cantităţi mari de bicarbonat. Acest tip de iritabilitate musculară ar fi legat de modificări ale $K^+/Ca^+$ în LCR. S-a susţinut creşterea fosfatului în LCR drept cauză a iritabilităţii motorii, acţionînd prin depletiţia nivelului calciului ionizat în LCR.

Kreindler şi Macovei (1973) comunică un caz de nefrită cronică interstiţială, care prezenta spasme musculare generalizate, cu o atitudine particulară a membrelor inferioare, constînd în extensie rigidă a gambelor, în flexie plantară şi rotaţie internă a piciorului (poziţie de equino varus) sugerînd un spasm tetanoid al muşchilor distali.

În cadrul accidentelor motorii paroxistice s-au întîlnit şi diskinezii ale membrelor superioare care sugerează „flapping-tremor". Sînt descrise şi deficite motorii sub formă de mono- sau hemipareze tranzitorii.

Uneori găsim semne care demonstrează suferinţa difuză a sistemului piramidal cu bilateralitatea semnului Babinski, a clonusului, a hiperreflectivităţii osteotendinoase.

Cînd hemiparezele din encefalopatia uremică evoluează cu hiporeflexie osteotendinoasă, ele denotă existenţa şi a unei neuropatii periferice nefrogene.

Encefalopatia uremică poate evolua şi cu semne de afectare a sistemului extrapiramidal şi semne cerebeloase.

**Tulburările de sensibilitate** sînt frecvente: algii cu localizare diferită (facială, brahială, sciatică), parestezii la nivelul extremităţilor. De asemenea, crampe musculare nocturne, localizate în molet, şi senzaţia de deget mort, prin crize de vasoconstricţie la nivelul degetelor de la mînă, îmbrăcînd aspectul unui sindrom Raynaud.

**Tulburări trofice.** Ca o consecinţă a accentuării catabolismului proteic endogen se pot produce atrofii, interesînd în special musculatura coapsei, vastul medial. Uneori amiotrofiile se însoţesc de paralizii flaşte, în legătură cu o hiponatremie sau cu o hiperkaliemie realizînd un tablou pseudo-miopatic.

Cînd encefalopatia uremică trece în faza de comă, descărcările mioclonice şi fasciculaţiile musculare se intensifică, iar crizele convulsive iau aspectul unei epilepsii generalizate cu crize seriate sau subintrante. Semnele piramidale ca şi cele extrapiramidale devin mai manifeste, fenomenele meningiene persistă şi în comă.

Stimulii nociceptivi pot trezi atît modificări de mimică — grimase de suferinţă — cît şi reacţii de apărare cu caracter localizat.



Scanned with OKEN Scanner

Pe măsură ce coma devine mai profundă miocloniile și fasciculațiile tind să dispară, convulsiile sînt mai rare, reflectivitatea osteotendinoasă diminuează și apare areflexia. Semnul Babinski dispare, hipertonia musculară face loc unei rezoluții musculare complete.

Semnele de iritație meningeană se șterg progresiv. Excitanții dureroși nu mai determină modificări ale mimicii sau reacții de apărare.

În cele din urmă, reflexele corneean, cilio-spinal și foto-motor sînt abolite, apar tulburări de deglutiție și se instalează perturbări grave ale activității cardiorespiratorii, care anunță sfîrșitul apropiat.

## EXPLORĂRI DE LABORATOR

**Electroencefalograma.** S-au descris modificări electroencefalografice constînd în scăderea numărului de unde pe unitate de timp, descărcări epileptiforme, o sensibilitate anormală la stimularea luminoasă intermitentă, aspecte care sînt legate și de sindromul de hiponatremie prin intoxicație de apă.

În glomerulonefritele acute s-a descris o hipersincronie lentă, unde lente generalizate neregulate, uneori asimetrice, semne de focare iritative localizate sau bilaterale.

Nu s-a putut face o corelație între modificările electro-encefalografice și modificările biochimice ale ureei și electroliților.

În cursul hemodializei modificările se accentuează și se observă salve de unde delta ritmice hipervoltate, sincrone de ambele părți (Jacob, 1965). Întrucît acestea coincid cu o scădere semnificativă a osmolarității plasmei, este posibil ca tulburarea electroencefalografică să fie determinată de edemul cerebral consecutiv. Traseele EEG sugerează că în afară de disfuncția corticală difuză din insuficiența renală, tulburarea mecanismului la nivelul formației reticulate joacă un rol, cu atît mai mult cu cît și examenele anatomice arată leziuni importante ale acestei regiuni în uremie. În ceea ce privește electromiograma, ea arată perioade de inhibiție a activității electromusculare, datorite probabil unei tulburări la nivelul neuronului motor spinal.

## FIZIOPATOLOGIE

Investigația metabolismului cerebral a demonstrat în uremie reducerea consumului de oxigen și glucoză.

Insuficiența renală determină acumularea progresivă în organism a produselor de catabolism azotat și se consideră că unii din acești metaboliți ar putea interfera mecanismele enzimatice cerebrale.

Este posibil că retenția metaboliților azotați să nu aibe un răsunet direct asupra metabolismului cerebral, ci numai prin intermediul unui lanț mai complex de perturbări biochimice, în special ale metabolismului glucidic.

Degradarea acidului piruvic nu s-ar mai desfășura spre formarea de acid acetic activat, adică spre acetil CoA, ci ar urma o cale deviată, anoxidativă cu formarea în exces de acetoină și butilenglicol, substanțe care au fost implicate în tulburările de conștiență.

Un alt factor ar fi modificarea permeabilității, barierei hemato-encefalice care ar permite pătrunderea în SNC a unor agenți cu potențial toxic



Scanned with OKEN Scanner

mai crescut. Dealtfel în uremie se constată frecvent disfuncția barierei hemato-encefalice, ameliorabilă prin hemodializă.

Nu a fost identificată substanța care intervine în această perturbare, dar nu este exclus ca ea să fie ureea.

Testarea toxicității diferitelor substanțe de catabolism proteic, prin injectarea intraventriculară, a arătat că serul uremicilor dar mai ales guanidina determină tulburările importante; de asemenea joacă un rol și tulburările hidroelectrolitice și acidoza.

**Diagnosticul** de encefalopatie uremică nu întîmpină de obicei dificultăți. El este sugerat de bogăția semnelor neurologice (semne piramidale, extrapiramidale, meningiene, mioclonii, convulsii, uneori edem papilar), asociate cu fenomene digestive, cardio-vasculare, pulmonare, cutanate și confirmat de creșterea serică marcată a azotului ureic și rezidual, scăderea concentrației urinare a ureei și densitatea redusă a urinii.

**Tratamentul.** Întrucît manifestările clinice apar ca rezultat al unui dezechilibru pronunțat al mediului intern, determinat de prăbușirea funcției renale, obiectivul principal al tratamentului rămîne lupta pentru redresarea acestui dezechilibru, urmată de restabilirea totală sau parțială a funcției renale.

## 3. NEUROENCEFALOPATIA DIN HEMODIALIZA ȘI TRANSPLANTUL RENAL

Cu toate că hemodializa este indicată la bolnavii renali cu complicații neurologice, uneori ea însăși poate genera o serie de manifestări neurologice. Aproximativ 75% dintre bolnavii cu dializă prezintă simptome de *neuropatie periferică*, care dispar de regulă după transplantul renal.

Manifestările clinice îmbracă 3 aspecte: a) sindromul picioarelor neliniștite (resttess leg syndrom); b) polinevrita pur senzitivă, interesînd numai picioarele, cu parestezii și dureri cu senzație de arsură, asociate cu fenomene vasomotorii; după Minciu și colab. (1976) frecvența acestei tulburări de sensibilitate obiectivă se gradează astfel: sensibilitatea superficială termică la cald, sensibilitatea profundă vibratorie, cea mio-arterokinetică și, în sfîrșit, sensibilitățile superficiale pentru durere, termică la rece și tactilă; c) fenomene polinevritice distale senzitive și motorii la toate cele patru membre.

Uneori se descrie asocierea unui prurit generalizat și intens. În LCR se poate constata o hiperalbuminorahie. Evoluția și prognosticul sînt în raport cu evoluția bolii de bază.

S-a susținut că neuropatia ar fi datorită pierderii de vitamine hidrosolubile prin hemodializă, unii bolnavi răspunzînd mulțumitor la un tratament vitaminic intens, sau modificărilor osmotice acute.

O altă complicație a hemodializei este *encefalopatia*.

Destul de frecvent, chiar în timpul unei hemodialize prelungite, bolnavii devin somnolenți, dau semne de iritabilitate, devin neliniștiți, unii au cefalee, greață și vărsături. Dacă dializa se continuă apare o tendință la hipertensiune arterială, fasciculații, mioclonii și chiar comă.



Scanned with OKEN Scanner

Unii bolnavi au și după încetarea dializei stări confuzionale, prelungite, stări asemănătoare cu delirium tremens sau halucinații schizoide, fenomene care nu pot fi corelate cu modificările uremiei sau acidoza.

Accidente de acest fel apar cam în 8—10% din cazuri (Kennedy și colab., 1964), în special la bolnavii decompensați acut. S-au mai descris semne de atingere difuză a sistemului nervos, cu stări confuzive, asterixis și semne piramidale bilaterale, la bolnavii cu o dietă foarte săracă timp de luni de zile. Leziunile erau de mielinoliză pontină centrală, în substanța neagră și în nucleii cerebelului.

O altă complicație mai rară a hemodializei este encefalopatia Wernicke, uneori asociată cu mielinoliza pontină centrală ca în cazul lui Lopez și Coliins (1968), la care se făcuseră 17 hemodializе și un transplant renal în 8 săptămîni. Au apărut halucinații, edem papilar, Babinski bilateral, lichid cefalorahidian sanguinolent, tulburări psihice. S-au găsit leziuni cerebrale difuze, periapeductale și periventriculare, de la hipotalamus pînă la nivelul protuberanței mijlocii, necroze neuronale, demielinizare în regiunea paramediană a protuberanței.

*Transplantările* renale dau complicații neurologice mai rar decît hemodializă.

Transplantarea renală la un bolnav care a suferit de o neuropatie senzitivă în urma unei repetate hemodializе, duce la ameliorare rapidă. Uneori se ameliorează și neuropatiile motorii nefrogene. Totuși și transplantările renale pot da drept complicație o neuropatie periferică.

Și alte intervenții terapeutice pot duce și ele la diferite tulburări neurologice. Diminuarea rapidă a tensiunii arteriale în hipertensiunea malignă poate declanșa o serie de accese convulsive. O depleție severă de sodiu prin terapie diuretică poate da slăbiciune și hipotensiune posturală.

Se observă totuși uneori demielinizări întinse ale segmentelor distale ale nervilor periferici cu păstrare relativă a cilindraxilor, fără nici un semn inflamator.

Complicațiile neurologice se mai pot ivi prin fenomene de dejecție ale rinichiului transplantat și ele constau în hipertensiune arterială cu encefalopatie hipertensivă.

În necroza severă a rinichiului transplantat se produce o psihoză toxică.

Dacă transplantul reușește se pot de asemenea declanșa o serie de accese neurologice, prin modificările bruște de electroliți dar ele au tendința să dispară spontan.

Tratamentul îndreptat spre suprimarea reacției imunogene poate deprima și sistemul hematopoietic apărînd trombopenie, hemoragii extra- sau intracerebrale (Tyler, 1967).

Transplantarea renală mai poate induce manifestări neurologice prin cele 3 feluri de complicații cunoscute: unele datorită dozelor mari de corticosteroizi, altele tulburărilor funcției renale și altele unei hiperplazii paratiroidiene secundare.

La un număr mare dintre acești bolnavi se observă cu timpul prezența factorului reumatoid seric și a emboliilor grăsoase, care pot avea drept sediu sistemul nervos.

Alții prezintă osteoporoză accentuată generalizată, dureri musculare difuze, asociate cu pareze musculare și neuropatii periferice.



Scanned with OKEN Scanner

ARSENI, C., CONSTANTINESCU, A. — *Med. internă (Buc.)*, 1969, *21*, 10, 1 155—1 161.
ASBURY, A. K., VICTOR, M., ADAMS, R. D. — *Arch. Neurol. (Chic.)*, 1963, *8*, 413.
BAKER, A. B., KNUTSON, J. — *Amer. J. Psychol.*, 1946, *102*, 683.
BOGOLEPOV, N. C. — *Stările comatoase*, Ed. de stat, București, 1952.
CASTAN, P. — *Presse méd.*, 1967, *75*, 2 443—2 447.
CHAPTAL, J., BRUNEL, D., JEAN, R. — *Bull. Soc. Hôp. Paris*, 1962, *68*, 281.
COLE, M., RICHARDSON, E. P., SYARA, J. M. — *Neurology (Minneap.)*, 1964, *14*, 165—170.
DELAY, J.—Méthodes biologiques en clinique psychiatrique, Masson et Cie, Paris, 1950, 312—318.
FISHMAN, R. A., RASKIN, N. H. — *Arch. Neurol. (Chic.)*, 1967, 17, 10—21.
FREEMAN, R. B., SHEFF, M. F., MAHER, J. F., SCHREINER, G. E. — *Ann. intern. Med.*, 1962, 56.
GUIOT, G. — În : „L'oedem cérébral" (sub red. *G., Lazorthes, L. Campan)*, Masson et Cie, Paris, 1963, 114.
JACOB, J. C., GLOOC, P., ELWAN, O. H., DOSSETOR, J. B., PATENES, V. R. — *Neurology (Minneap.)*, 1965, *15*, 419—429.
KENNEDY, A. C., LINTON, A. L., RENFREW, S., LUKE, R. G., DIMOODIE, A. — *Lancet*, 1964, *i*, 790—793.
KREINDLER A., MARIETA MACOVEI—PATRICHE—Manifestări neurologice în bolile interne, Ed. Acad., Buc., 1973.
KRAYENÜHL, H., BUHLMANN, A.—În : „L'oedeme cérébral" (sub red. *G. Lazorthes, L. Campan)*, Masson et Cie, Paris, 1963, p. 146.
LOPEZ, R. I., COLLINS, G. H. — *Arch. Neurol. (Chic.)*, 1968, *18*, 248—259.
MATHÉ, P., KERMORGANT, Y., LE GALL, F., HANOUNE, J. — *Presse méd.*, 1963, *71*, 1 985.
REUBI, F. — Nephrologie clinique, vol. I, Masson et Cie, Paris, 1961.
SCHÄCHTER, A. — Modalități atipice de debut în medicina internă, Ed. medicală, București, 1968, p. 156.
TYLER, R. H. — *Neurology (Minneap.)*, 1967, 151, 1 081—1 088.
TYLER, R. H. — *Amer. J. Med.*, 1968, 44.
WORINGER, E. — În : „L'oedeme cérébral" (sub. red. *G. Lazorthes, L. Campon*), Masson et Cie, Paris, 1963, p. 99.
WYNN, V., ROB, C. G. — *Lancet*, 1954, *i*, 587.

# V. MANIFESTĂRILE NEUROLOGICE ÎN BOLILE ENDOCRINE

## 1. HIPERTIROIDIA

Manifestările neurologice și musculare în hipertiroidie se pot clasifica în modul următor:

*A.* Miopatii determinate de hipertiroidism: miopatia tireotoxică acută, miopatia tireotoxică cronică, oftalmoplegia endocrină (exoftalmică).

*B.* Miopatii asociate uneori cu hipertiroidismul dar probabil de origine independentă — miastenia și paralizia periodică.

*C.* Manifestări neurologice ale tireotoxicozei: leziuni ale nervului optic și retinopatii, encefalomielopatia acută, sindroame ale neuronului motor central, disritmia tireotoxică electrocorticală și accesele de tip comițial, tremurătura și coreea tireotoxică, parkinsonismul tireotoxic.

*D.* Manifestări psihice în hipertiroidism.

### MIOPATIA TIREOTOXICĂ ACUTĂ

Miopatia tireotoxică acută se traduce prin pareze musculare flaște care progresează rapid, cuprinzînd uneori chiar musculatura din teritoriul nervilor bulbari și mușchii respiratori. Bolnavii se plîng de dureri în membre, dar



Scanned with OKEN Scanner

nu au tulburări de sensibilitate obiectivă. Reflexele osteo-tendinoase sînt diminuate sau abolite, nu există tulburări sfinteriene, rareori se instalează atrofii musculare. Biopsia musculară a arătat, în unele cazuri, modificări nespecifice (pierderea striațiilor, umflarea fibrelor musculare, proliferarea fibroblaștilor și a nucleilor sarcolemici). S-au mai descris formațiuni subsarcolemale semilunare. Tratamentul stării de hipertiroidie cu methiltiouracil sau prin tiroidectomie permite ameliorarea funcției musculare confirmată și de cercetările electromiografice (Sanderson, 1952).

Miopatia tireotoxică cronică este cea mai frecventă tulburare musculară determinată de hipertiroidism. Clinic se caracterizează prin pareză progresivă, mai pronunțată în mușchii proximali ai extremităților, care evoluează cu încetul către o incapacitate funcțională totală. Printre primii mușchi afectați sînt iliopsoasul și cvadricepsul, ceea ce duce la incapacitatea de a urca scări și de a se lăsa în genunchi. Reflexele osteo-tendinoase pot fi normele sau să arate un tip particular de contracție: rapidă dar slabă, care se relaxează repede. În cazuri avansate reflexele sînt diminuate sau abolite. Uneori se văd atrofii în mîini și brațe, cu fasciculații. Cazurile de miopatie reală tireotoxică se însoțesc frecvent de slăbiciune musculară, fără a fi miopatie, se găsesc la oamenii mai în vîrstă, la care tireotoxicoza durează de mai multă vreme și cu simptome atenuate (Howard și colab., 1962). Din punct de vedere anatomic în miopatia tireotoxică cronică mușchii interesați prezintă infiltrație grasă, pierderea striațiilor transverse, vacuolizare, degenerarea nucleilor, rareori infiltrații limfocitare. Microscopia electronică arată depozite de materiale omogen mucopolizaharidic în sarcolemă, modificări care însă au fost interpretate ca nespecifice (Gimlette și colab., 1959). Studiul plăcilor motorii arată prezența de numeroase filamente subțiri ce înconjură neuritul central considerate patognomonice. Mecanismul de producere al leziunilor nu este lămurit. Datele electromiografice sugerează că sediul tulburării s-ar găsi la nivelul joncțiunii neuromusculare, unde dealtfel s-au găsit și leziuni histologice (Kite și colab., 1954). Se crede că tulburarea musculară este datorită unui efect direct al tiroxinei asupra mușchiului. Există o deficiență în reconversionarea acidului lactic în glicogen în mușchi după contracția lui și o deficiență în reținerea de creatină din sînge și de a o depozita ca fosfocreatină. De asemenea în mușchii bolnavilor cu tireotoxicoză s-a găsit o diminuare a apei intracelulare, a potasiului, creatinofosfatului și creatinfosfochinazei (Satoyoshi și colab., 1963).

În cazurile cu crampe musculare după efort se constată lipsa creșterii normale a acidului lactic în circulația de întoarcere a mușchiului respectiv, datorită unei deficiențe în „breakdown" a glicogenului, asemănător cu ceea ce se găsește în miopatia de tip Mc. Ardle. În miopatia cronică tireotoxică această anomalie dispare după tratamentul tireotoxicozei (Araki și colab., 1968).

Este de remarcat că în genere alterațiile musculare din cursul afecțiunilor endocrine, se aseamănă cu cele din alte stări dismetabolice. Așa sînt leziunile histologice ale amiotrofiilor severe provocate de derivați corticosteroizi cu multiple vacuole (Adams și colab., 1962) sau necroze musculare diseminate. Microscopia electronică a arătat în aceste cazuri precocitatea alterațiilor mitocondriale în raport cu leziunile miofibrilare. La fel leziunile musculare observate în cursul tratamentului cu clorochin realizează o „miopatie vacuolară" greu de deosebit de leziunile asemănătoare date de lupusul eritematos. La micro-



Scanned with OKEN Scanner

scopul electronic aceste vacuole se dovedesc a fi zone necrotice diseminate în fibrele musculare. Se mai observă și plaje sarcoplasmice umplute de particule de glicogen și variate alterații mitocondriale.

*Mialgia* poate complica tabloul clinic la mai mult de jumătate din cazurile de tireotoxicoză. Uneori durerile musculare apar paroxistic, mai ales în timpul efortului, iar în cazuri rare accesele de mialgie sînt marcate de atacuri de paralizie paroxistică.

Miastenia se întîlnește în 5 — 10 % din cazurile de hipertiroidism. De obicei hipertiroidismul precede sau apare simultan cu miastenia. Hipermetabolismul produs prin L-triiodotironină sau prin tirotropină agravează miastenia, iar factorii hipometabolici o ameliorează. Accelerarea secreției tiroidiene prin tirotropină exogenă produce agravarea miasteniei (Engel și colab., 1961). O relație etiologică între cele două afecțiuni nu există. În unele cazuri miastenia primitivă se ameliorează odată cu apariția unei hipertiroidii, alteori se agravează prin tratamentul adresat tireotoxicozei. De aceea rezolvarea miasteniei tireotoxice se face prin tratarea ambelor boli, a miasteniei și a tireotoxicozei. Totuși o terapie antitiroidiană radicală cum ar fi tiroidectomia sau administrarea de iod radioactiv nu este indicată deoarece poate apărea o criză tireotoxică (Millikan și Haines, 1953).

*Paralizia periodică hipokaliemică.* Asocierea paraliziei periodice cu hipertiroidia este mai frecventă decît simpla întîmplare. Statistica arată că 7,5 % din P.P. sînt asociate cu hipertiroidie și 2% din cazurile cu hipertiroidie sînt asociate cu P.P.

P.P. tireotoxică este astăzi bine individualizată de P.P. familială. Din punct de vedere geografic este des întîlnită în Japonia. P.P. tireotoxică, este mai frecvent întîlnită la bărbați, preponderența masculină fiind 6/1. Vîrsta de apariție este între 21 și 40 de ani.

Paralizia periodică poate precede cu o lună pînă la 3 ani, semnele clinice de hipertiroidism.

Mai rar ea apare concomitent cu hipertiroidia. Accesele paralitice se recunosc prin crize paretice musculare de tip tetraparetic sau tetraplegic, cu areflexie, spontan regresive. Nu există tulburări senzitive sau sfincteriene și nici tulburări de conștiență. Durata accesului este de 2—3 zile. Stimularea electrică a nervului și mușchiului paralizat nu antrenează nici un răspuns.

Accesele paralitice debutează îndeosebi la sfîrșitul unei zile sau în cursul nopții, după consumul de dulciuri, alcool, emoții sau după efort fizic.

În timpul paraliziei concentrația K seric scade semnificativ, dar administrarea de potasiu nu duce totdeauna la dispariția crizei. Ionii de Na și Cl nu sînt găsiți în limite normale.

În perioada intercritică nu apar modificări ale electroliților serici. În cursul crizei de paralizie se găsește și o creștere semnificativă în ser a următoarelor enzime, aldolaza, fosfocreatinchinaza și LDH, concomitent cu scăderea lor în mușchi.

În legătură cu relația dintre hipertiroidie și paralizia periodică se pare că cele două boli ar fi independente, totuși nu se poate exclude legătura patogenică comună, poate o interrelație tiroido-adrenalinică. S-ar putea ca tulburarea în paralizia periodică din tirotoxicoză să constea într-o sensibilitate anormală față de hormonul tiroidian a unui factor intrinsec, care ar avea funcția de stimulator al secreției de aldosteronă (Sanghvi și colab., 1959). Majoritatea



Scanned with OKEN Scanner

bolnavilor cu hipertiroidism și cu un anumit grad de atrofie musculară au o diminuare în conținutul apei intracelulare și a potasiului. Astfel de modificări nu se găsesc niciodată la bolnavi cu paralizie periodică. De altfel histochimic fragmentului muscular la hipertiroidieni ar permite un prognostic. Cînd nivelul apei și K intracelular sînt găsite scăzute este de presupus că pacientul va dezvolta o miopatie, dar nu va face paralizie periodică. Cînd nivelul apei și K intracelular sînt găsite normale șansa lui de a dezvolta o paralizie periodică este de 30 %.

Biopsia musculară la bolnavii hipertiroidieni, în stadiul neparalitic poate fi normală sau poate arăta grade variate de modificări interstițiale și celulare de tipul celor descrise în miopatia tireotoxică, cu aglomerări de limfocite, necroza acută a unor fibre musculare, mase subsarcolemale de aspectul semilunei, PAS pozitive.

Irwin și colab. (1969) arată prin microscopia electronică că semilunele subsarcolemale apar compuse din agregate dense de glicogen și mitocondrii.

Biopsiile musculare prelevate în timpul acceselor paralitice au semnalat în plus prezența de vacuole centrale ce conțin glicogen, asemănătoare cu modificările întîlnite în P.P.F. (Satoyohie E. și colab., 1963).

De subliniat constatarea că prin examenul anatomopatologic se poate distinge PPT de PPF, în PPT găsindu-se și modificări de aspect miopatic.

Patogenia paraliziei periodice hipertiroidiene este încă imprecisă. Este greu de spus dacă hipertiroidismul dezlănțuie o paralizie periodică latentă sau dacă paralizia periodică a tireotoxicozei trebuie considerată ca o afecțiune de sine stătătoare. Uneori atacurile paralitice au dispărut odată cu revenirea stării de eutiroidie, și au reapărut prin administrarea de extract tiroidian. Alteori paralizia periodică a persistat și după vindecarea tireotoxicozei.

*Manifestări oculare.* Un simptom caracteristic al hipertiroidiei este exoftalmia. Examenul neurologic trebuie să excludă alte cauze de exoftalmie cum sînt tromboza sinusului cavernos, anevrismul arterei carotide interne, tumori intraorbitare retrobulbare. Protruzia mare a globului ocular poate să împiedice mișcările globului și să simuleze paralizii oculare. Paralizii adevărate ale oculomotorilor sînt rare.

*Oftalmoplegia endocrină exoftalmică* se întîlnește cam în 25% din cazurile de tireotoxicoză. Gradul paraliziei oculare merge paralel cu cel al exoftalmiei, dar sînt și cazuri cu exoftalmie fără oftalmoplegie sau invers paraliziile oculare fără exoftalmie pot interesa oricare mușchi ocular, fie izolat fie în grup, uni- sau bilateral, dar cel mai des interesați sînt ridicătorii globului ocular. Ameliorarea hipertiroidismului atenuează oftalmoplegia. În cazurile de hipertiroidie cu exoftalmie progresivă există un edem palpebral și conjunctival, oftalmoplegia este bilaterală, iar tratamentul hipertiroidian rămîne fără efect asupra oftalmoplegiei. În această din urmă formă se găsește o miozită cronică hipertrofică, cu fibroză interstițială, edem, grăsimi intracelulare și infiltrații limfocitare cronice. Poate să evolueze spre exoftalmie edematoasă malignă, dacă bolnavul în urma tratamentului devine eutiroidian.

*Semne extrapiramidale* ar fi destul de frecvente în hipertiroidie și s-au întîlnit cam într-o 1/3 din cazuri (Milcu și colab., 1955): hipo- sau amimie în 20 — 30% din cazuri, catalepsie în 57%, reflexe de postură exagerate în 26,3 %. Asocierea unor astfel de semne minore cu tremurătura hipertiroi-



Scanned with OKEN Scanner

diană poate să sugereze boala parkinson, dar tremurătura hipertiroidiană este mai frecventă (8—10/sec.) și mai fină decît cea parkinsoniană. Uneori o rigiditate musculară accentuată și spasme mioclonice însoțesc hipertiroidismul (sindromul de „stiff-man"), restabilirea eutiroidiei ameliorînd sindromul.

*Neuropatia optică* din hipertiroidism apare destul de rar și se aseamănă cu nevrita retrobulbară. Apar scotoame paracentrale sau centrale, uneori papilită și edem papilar. Neuropatia optică este mai frecventă la femei.

Encefalopatia acută tirotoxică se caracterizează prin tulburări bulbare acute, astenie musculară și paralizia mușchilor faringelui cu disfagie, mai rar paralizia vălului palatin, a coardelor vocale și mușchilor oculari și ai feței. Este probabil că aceste paralizii sînt de origine centrală. S-au văzut cazuri cu mișcări coreiforme, tulburări afazice și apraxice, stări confuzionale, insomnie, în rare cazuri stări comatoase. Examenul anatomo-patologic al sistemului nervos central nu a arătat leziuni demonstrative.

Encefalopatia tireotoxică este greu de diagnosticat. Tulburări psihice se văd în cea mai mare parte din cazurile de hipertiroidie fie că există sau nu o encefalopatie. Semnele lezionale neurologice pot fi foarte discrete sau absente în encefalopatia tireotoxică. Adinamia este unul dintre semnele precoce și este paralelă cu gravitatea cazului, dar ea nu trebuie confundată cu existența eventuală a unei miopatii prin hipertiroidie. Slăbirea forței musculare este expresia unei miopatii și nu a unei suferințe cerebrale.

Unele modificări ale electroencefalogramei ar pleda pentru encefalopatie și anume ritmuri lente, organizarea anormală a ritmului, activitate lentă difuză, salve scurte bilaterale de unde lente la fiecare 5—20 sec., modificări care sînt sensibile la intervențiile terapeutice, testul cu triiodotironină etc. Unde teta continuu se asociază frecvent cu stări confuzive. Tranziția către comă se traduce printr-o dezorganizare a traseelor, cu activitate lentă difuză și neregulată, alternînd uneori cu perioade de voltaj scăzut, mic, durînd cîteva secunde (Kollmansberger și colab., 1967).

S-au mai semnalat anomalii electrografice. În unele cazuri de tireotoxicoză cu descărcări paroxistice de vîrfuri, apare încetinire paroxistică a ritmului sau activitate generalizată de unde lente și rapide. De cele mai multe ori ele nu sînt însoțite de accese clinice. Skause (1956) presupune că tireotoxicoza poate produce sau favoriza apariția unei crize clinice în prezența unui focar epileptogen preexistent.

S-au mai descris și alte modificări electroencefalografice (Walson și colab., 1960) : ritm $\alpha$ mai rapid ; ritm $\beta$ de voltaj înalt în zonele rolandice ; ritmuri lente anormale, generalizate, unde tetha în regiunile precentrale, mai ales la hiperpnee ; descărcări epileptiforme paroxistice, formate din vîrfuri, induse cu ușurință prin stimulare luminoasă intermitentă ; unde de 7—8 c/sec. „în arcuri" sau în „dinți de pieptene" așa cum se observă în nevroze și în reacțiile psihosomatice.

*Tulburări psihice* sînt relativ frecvente în tireotoxicoză. Milcu și colab. (1955) deosebesc 4 categorii de tulburări psihice : tulburări preexistente hipertiroidiei și care sînt agravate de apariția bolii și se mențin și după tratamentul ei ; tulburări nevrotice datorite perturbării mecanismelor regulatoare a tonusului centrilor vegetativi superiori și ale conexiunilor funcționale cortico-subcorticale. Tulburări psihice care apar în timpul



Scanned with OKEN Scanner

bolii și exprimă efectul hormonilor tiroidieni în exces la nivelul sistemului nervos central, ameliorîndu-se sau dispărînd după tratamentul medical sau chirurgical. Tulburări schizoide, paranoide, obsesive sau fobice, stări depresive, scăderea sociabilității, sentiment de inferioritate, care sînt reactive față de boală, față de imposibilitatea de a lucra sau sînt determinate de stări conflictuale și care beneficiază în primul rînd de psihoterapie (Milcu Șt. și colab., 1955). Predescu și colab. (1976), bazați pe criteriul clinic, sistematizează tulburările psihice din cursul hipertiroidiei, în : manifestări psihologice (care ilustrează personalitatea premorbidă a hipertiroidianului) :

— tulburări nevrotiforme ;

— tulburări psihotiforme (stări maniacale sau melancolice, stări confuzionale, stări schizofreniforme).

La persoane în vîrstă hipertiroidia se însoțește de tulburări neuropsihice mai puțin intense decît la adult datorită probabil faptului că reactivitatea sistemului nervos central este modificată de procesele de arterioscleroză sau de involuție. Uneori hipertiroidia se însoțește la bătrîni de adinamie și prostrație (hipertiroidismul apatic) care-și are probabil originea într-un fenomen de epuizare. Această formă clinică apare mai ales la bolnavii care suferă însă de semne de miopatie tireotoxică cronică, cu o fibrilație atrială și o insuficiență miocardică. Totuși, hipertiroidismul apatic se întîlnește rareori și la copii (Grossman, 1961).

*Manifestări psihice după tiroidectomie* sînt studiate de Predescu și colab. (1976). De intensitate nevrotică sau psihotică, aceste manifestări clinice pot apărea precoce (în primele zile, după tiroidectomie) sau tardiv, într-o lentă dezvoltare, la cîteva luni sau chiar ani după operație. Tulburările psihice „precoce" sînt mai grave, avînd în general o intensitate psihotică, spre deosebire de tulburările psihice tardive care se manifestă într-o mai mică amplitudine și au un aspect nevrotic.

## 2. HIPOTIROIDIA (MIXEDEMUL)

Insuficiența tiroidiană, afecțiune polar opusă hipertiroidismului, se manifestă clinic printr-un polimorfism de simptome predominant endocrine, somatice, dar și neurologice și psihice.

Simptomatologia nervoasă este mai marcată în hipotiroidia și mixedemul adulților. Pacienții prezintă fatigabilitate fizică și psihică, apatie, inerție, imposibilitate de concentrare a atenției și somnolență.

Influența patoplastică a suferinței neuronale cronice se exprimă pe plan clinic prin tulburări psihopatoide prezente constant în evoluția mixedemului și descrise de unii autori sub numele de „stare" mentală a mixedematoșilor. Pe acest fundal psihic deficitar pot apărea manifestări psihotice. Diagnosticul de mixedem se bazează pe coexistența cu celelalte simptome ale bolii : fața în lună plină, îngroșarea vocii, infiltrarea tegumentelor, depozite de grăsime supraclavicular, creșterea în greutate, pulsul rar, T. A. scăzută, colesterolul sanguin crescut, constipație, meteorism, sensibilitate crescută la frig.

*Manifestări musculare.* Anomalia cea mai frecventă este sindromul pseudomiotonic. Acesta diferă de miotonie prin aceea că contracția musculară este la fel de încetinită ca și decontracția, fapt confirmat de reflexo-

grama achiliană. Examenul E. M. G. este de obicei normal. Voiculescu și colab. (1960), Nickel și colab. (1961) îl denumesc „reacție miotonoidă" spre a-l diferenția de miotonia adevărată. Clinic se poate realiza o hipertrofie musculară generalizată — aspect pseudoatletic — sau localizată, cuprinzînd în special moleții, quadricepsii, uneori și mușchii feței. Mușchii au consistența fermă și sînt sensibili la palpare, iar forța musculară este diminuată (sindromul Debré-Semeloigue). Alteori apare un tablou atrofic, realizînd un tablou de „miopatie mixedematoasă", cu topografie rizomelică, constînd în atrofii ale mușchilor gîtului, extremităților și asociere de atrofie-hipertrofie. Examenul histologic poate fi normal sau de tip degenerativ cu infiltrație inflamatorie, grăsoasă și fibroasă sau infiltrația sarcoplasmei și conjunctivului muscular cu o substanță metacromatică și bazofilă. Marks (1960) găsește edem, degenerare mucoidă, metacromazie, fibroză. În ce privește hipertrofia musculară se constată că ea este reală cu creșterea calibrului fibrelor musculare asociat adesea cu anomalii morfologice ca centralizare nucleară și imagini inelare descrise de Heidenhaim. În rare cazuri aspectul leziunilor degenerative dă un tablou superpozabil celui din distrofia musculară. Studiul plăcilor motrice arată de asemenea anomalii de dimensiune și repartiție comparabile celor din procesele distrofice musculare. Electromiograma arată potențiale de fibrilație, de repaus, potențiale scăzute, reducerea numărului de descărcări motorii, iritabilitate crescută la înțepare, oboseală precoce la contracția susținută împotriva unei rezistențe. Succesiune bizară de potențiale frecvent asociată cu crampe (Nickel, 1961).

Tulburările funcției musculare pot lua în mixedem și alte aspecte. S-au descris cazuri cu contracție întîrziată și/sau relaxare întîrziată, uneori apărînd împreună cu o hipertrofie musculară generalizată sau localizată (sindromul Hoffman). S-au observat hipertrofii musculare și în cazurile cu contracția normală. În aceste situații există crampe și dureri. S-au publicat în mixedem și cazuri de atrofii musculare izolate sau de pareze în grupurile musculare proximale, mai ales la membrele inferioare, fără hipertrofie sau tulburări de contracție. Bolnavii cu pareze musculare au un hipotiroidism sever și fenomenele paretice pot fi uneori primul semn clinic al bolii. Examenele electromiografice arată semne de miopatie în mușchii paretici, iar biopsia musculară arată semnele unei degenerări primitive ale mușchiului. În cazurile fetale Astrom și colab. (1961) au comunicat degenerări mucoide în mușchii scheletici și în cord. Spre deosebire de miopatia hipotiroidiană a copilului care se caracterizează prin creșterea volumului mușchiului, scăderea forței musculare și un bun efect terapeutic al extractului tiroidian, la adult se adaugă și spasme musculare dureroase și o dificultate de relaxare a mușchiului de tip pseudomiotonic. Tulburările motorii pot fi puse în evidență prin răspunsul întîrziat al reflexelor osteotendinoase. Aplicarea metodelor kinetometrice sau fotocinematografice permit o măsurare adecvată a întîrzierii în contracție și relaxare. Viteza de conducere a arcului reflex măsurată prin perioada de latență a reflexului achilian (intervalul de timp între începutul percuției tendonului și începutul potențialului de acțiune musculară) a fost găsită de unii nemodificată, iar de alții prin măsurarea vitezei de conducere în nervul motor median și ulnar au găsit-o scăzută. În mixedemul experimental produs la șobolani prin administrare de metiltiouracil se găsește o creștere o chronaxiei musculare.



Scanned with OKEN Scanner

Examenul electromicroscopic arată arii focale de dezorganizare fibrilară, proliferare nucleară și alterații ale mitocondriilor, incluzii în sarcoplasmă. Norris și colab. (1966) consideră că este vorba de o modificare a activității enzimatice.

*Neuropatia periferică* din mixedem deși relativ frecventă, este mai puțin cunoscută ; ea se manifestă prin arsuri severe, dureri lancinante, parestezii, acuze subiective de deficit motor. Uneori poate să apară un deficit muscular proximal evident, iar Ikeda (1960) descrie sindroame radiculare, radiculite și pareze de nerv median. La unii mixedematoși se găsesc semne discrete clinice ale unei neuropatii senzitivo-motorii, la alții numai tulburări obiective de sensibilitate de tip periferic. La mulți dintre aceștia se găsește o diminuare a vitezei de conducere în nervul periferic, analog celor ce se găsesc de obicei în sindromul de tunel carpal (Finchmann și colab., 1968).

Murray (1958) subliniază că spre deosebire de neuropatia diabetică, primul simptom al neuropatiei din mixedem apare la nivelul membrelor superioare cu aeroparestezii.

La mînă frecvent apar parestezii pe teritoriul nervului median. Același autor notează asemănarea cu simptomatologia de tunel carpal și găsește o relație între prezența acroparesteziilor și creșterea ponderală, probabil datorită acumulării edemului mixedematos și compresiei secundare cu dispariția acroparesteziilor după tratament tiroidian.

*Sindromul tunelului carpal* este o neuropatie prin edem și compresie care poate complica un mixedem. Din punct de vedere clinic, sindromul de tunel carpian se caracterizează în primul stadiu de evoluție prin dureri și parestezii cu localizare la nivelul încheieturii pumnului și al primelor trei degete, care uneori iradiază la nivelul antrebrațului sau chiar al brațului. Într-un stadiu mai avansat apare o slăbiciune în musculatura eminenței tenare, care se poate asocia și cu atrofia mușchilor respectivi, inervați de nervul median.

În stadiul de început al bolii, diagnosticul se poate preciza relativ ușor prin studiul vitezei de conducere în fibrele motorii ale nervului median, dar mai ales prin măsurarea vitezei în fibrele senzitive ale nervului median în special în fibrele aferente de la nervii digitali I, II și III.

În sindromul de tunel carpian există două procese esențiale :

a) Ischemia, întîlnită în atacuri și care explică durerea, paresteziile și deficitul muscular tranzitoriu cu scăderea reversibilă a vitezei de conducere.

b) Presiunea directă, cu ușoară modificare a diametrului fibrelor și creșterea latenței (Vasilescu, 1975).

S-a notat o reducere în viteza de conducere a influxului nervos și în nervul cubital și median.

Aceasta arată că există o neuropatie mixedematoasă intrinsecă, separat de cea de tunel carpal care este o neuropatie prin edem și compresie.

Shirabe și colab. (1975) consideră că acumularea de glicogen, mitocondrii, picături de grăsime în citoplasma celulei Schwann indică o dereglare a metabolismului celular și ar sta la baza neuropatiei din mixedem.

Ca și Dyck și Lambert (1970) nu contestă nici rolul infiltrației mucoide sau a edemului și compresiei cu cea din tunelul carpian, în producerea demielinizărilor segmentare.



Scanned with OKEN Scanner

În 1961 Nickel a descris depunerea unui material mucinoid (complex proteină-mucopolizaharide) în endo- și perineurium, cu modificări nespecifice ale mielinei și axonilor.

*Manifestările cerebrale* se întîlnesc frecvent și ele au fost atribuite infiltrației mucoide cerebrale. Nickel și Frame (1958) pe 100 pacienți cu mixedem au găsit : disartrie în 72%, astenie în 64%, reducerea acuității vizuale în 45%, reducerea auzului în 36%, tinitus în 29%, vertij în 8%, diplopie în 5%, reflexe întîrziate în 58% din cazuri.

Disartria se discută dacă este centrală, cerebeloasă sau miogenă.

Disfonia și răgușeala sînt date de infiltrarea mixedematoasă a corzilor vocale. În cretinism, surditatea este asociată frecvent cu tulburări de vorbire, pînă la surdo-mutitate completă.

Mixedemul se asociază uneori cu ataxie, care poate fi datorită unei atrofii cerebeloase, unei localizări spinale sau unei neuropatii periferice pseudo—tabetice. Sînt descrise clinic, cazuri de ataxie spinală senzitivă, asociate cu semne piramidale, dar studiile viitoare histologice trebuie să confirme leziunile măduvei spinării în mixedem.

Cazul lui König (1963), care a prezentat un sindrom ataxic important în cursul vieții, nu a evidențiat leziuni cerebeloase la examenul anatomopatologic. După Weingarten (1960) ataxia ar fi determinată de leziunile spinale identificînd leziunile de tip „funicular".

Price și colab. (1966) au descris în ataxia mixedematoșilor, corpi amiloizi localizați în cerebel. Sindromul ataxic poate apare brusc sau lent progresiv. Specificitatea acestor tulburări este subliniată de faptul că ele dispar după administrarea de hormoni tiroidieni (Jellinek și colab., 1960).

Laboratorul arată în mixedem o scădere a consumului cerebral total de oxigen cu 37%, a fluxului sanguin cerebral cu 38% și a consumului cerebral de glucoză cu 20% (Scheinberg și colab., 1950). Rezistența cerebrală vasculară este crescută paralel cu scăderea fluxului sanguin. Administrarea de hormon tireotrop sau de triiodotironină crește fluxul sanguin al creierului.

*Albuminorahia*, este de obicei crescută în jur de 100. mg la 100/ml, putînd ajunge pînă la 500 mg.

Iodocaptarea cu $I_{131}$ notează o scădere a captării sub 20%.

Iodemia scăzută sub 3 micrograme este semn de insuficiență tiroidiană. Recent se determină hormonul tiroidian plasmatic.

*Manifestări psihice.* Copiii hipotiroidieni sînt fricoși, emotivi, iritabili, puternic dependenți de mediu, lipsiți de spontaneitate, bradipsihici și hipokinetici. În mixedemul adultului, tulburările psihice sînt în raport cu intensitatea insuficienței tiroidiene, fiind susceptibili de regresiune printr-un tratament tiroidian adecvat și oportun instituit. După Rorschach, scăderea funcțiilor mentale observate în mixedem este de o intensitate intermediară între nevroze și leziunile cerebrale organice. În mixedem se pot observa și psihoze veritabile cu coloratură diferită, melancolii, manifestări paranoide, schizofrenie, demență, halucinații vizuale sau auditive, excitație psihică, obsesii.

Făcînd o sinteză a observațiilor asupra manifestărilor psihice din mixedem (Predescu și colab., 1976) se constată că cele mai frecvente tablouri



Scanned with OKEN Scanner

clinice se prezintă sub forma tulburărilor afective, tulburărilor mnezice și prosexice, manifestărilor halucinatorii sau ideilor delirante.

Așa cum constată majoritatea autorilor aceste tablouri clinice se apropie mai degrabă de acela întîlnit în „psihozele de natură organică" în care există întotdeauna un grad variabil de atingere neuronală. Pentru aceasta pledează nu numai elementele confuzionale, destul de frecvent întîlnite, dar și productivitatea senzorială psihotică și tulburările cognitive, care în lipsa tratamentului adecvat au o evoluție progresivă spre demență.

## 3. HIPERPARATIROIDISMUL

Hiperparatiroidismul este un sindrom endocrinometabolic determinat de o hipersecreție de hormon paratiroidian, produs de o tumoare sau hiperplazie secretantă a paratiroidelor (Milcu, 1964).

Există un hiperparatiroidism primar (adenoame, adenocarcinoame, hiperplazie difuză a glandei paratiroide) și un hipoparatiroidism secundar (după boli renale, sindroame de malabsorbție intestinală).

Manifestările clinice ale bolii cuprind : litiază renală și nefrocalcinoză ; osteită și chisturi osoase tipice pentru boala Recklinghausen și bola Pageti ; simptome gastro-intestinale (ulcer gastroduodenal, pancreatită) — Keyens, 1961.

Uneori apar și manifestări neurologice: cefalee, astenie, somnolență, depresiune, confuzie, delir, comă (encefalopatie acută), semne demențiale (encefalopatie cronică); rareori, manifestări convulsive, semne piramidale, orbire.

Castaigne (1962) notează slăbiciunea musculară, hiporeflexie, hipotonie cu evoluție progresivă, constituind tabloul dominant.

Hiperparatiroidia se însoțește de multe ori de oboseală mare, de slăbiciune musculară și dureri musculare. Dacă acestea preced alterările clasice renale și scheletice ele pot fi eronat interpretate ca semne ale unei afecțiuni musculare primitive. Uneori apar adevărate pareze, ceea ce îngreuiază și mai mult diagnosticul. De multe ori există o hipotonie musculară și dificultate în mers; uneori, durerile în membrele inferioare și în spate pot fi de mare intensitate. În unele cazuri s-a descris o diminuare a forței musculare a abductorilor brațelor. Nu există modificări de reflexe, care totuși sînt ceva mai vii decît la normal, nu există fasciculații și nici fibrilații. În rare cazuri s-au găsit modificări electromiografice și histologice caracteristice pentru miopatie (Bischoff și Esslen, 1965). Sindromul muscular din hiperparatiroidism a fost pus în legătură cu o acidoză tubulară renală. S-au descris cazuri de adenom paratiroidian, evoluînd sub forma unei paralizii difuze și progresive (Castaigne și colab., 1962). Rareori se întîlnește o amiotrofie difuză realizînd un tablou pseudomiopatic. Parathormonul pare să aibă o acțiune directă la nivelul joncțiunii neuromusculare și pe fibra musculară. Mecanismul interesării musculare în hiperparatiroidie nu este cunoscut, așa cum de altfel nu este cunoscut nici în celelalte endocrinopatii.

Tulburările psihice pot fi nevrotiforme constînd în astenie, inerție, diminuarea inițiativelor, dificultăți deliberative, apatie, hipomnezie, lentoare ideativă.



Scanned with OKEN Scanner

Se pot întîlni și tulburări psihotiforme de tip stări confuzionale, episoade delirante.

*Criza de hiperparatiroidism acut* trebuie recunoscută, fiind o urgență medicală și chirurgicală; se caracterizează prin: anorexie, greață, vărsături, dureri abdominale, tahicardie, slăbiciune musculară accentuată, dureri osoase, somnolență progresivă, convulsii, delir, comă, uneori și o tromboză cerebrală.

Pentru precizarea diagnosticului ne ajută: un adenom al glandei paratiroide (palpabil atunci cînd el nu este minuscul sau nu este situat în mediastin), hipercalcemia 11—20 mg/100 ml hipercalciurie, hipofosfatemie. Valorile fosfatazei alcaline serice sînt crescute la bolnavii cu leziuni osoase, hipomagneziemie (Agna și Goldschmidt, 1958; Edwards și Daum, 1959), notează în stările hipercalcemice o creștere a albuminorahiei. Dozarea plasmatică radioimunologică a parathormonului este o metodă de viitor.

Examinările electrocardiografice evidențiază scurtarea intervalului Q—T și absența segmentului ST (Beck și Marriot, 1959).

## 4. HIPOFUNCȚIA GLANDEI PARATIROIDIENE
### (tetania paratiroidiană, spasmofilia)

Simptomele nervoase ocupă un loc important în tabloul clinic al insuficienței paratiroidiene cronice. Este cunoscută marea excitabilitate neuromusculară care se obiectivează prin semnele Chvostek și Trousseau. În formele mai pronunțate de boală, spasmele musculare apar spontan și se pot însoți de opistotonus, spasm maseterin, strabism, blefarospasm și glosospasm. În rare cazuri există contracții spastice ale mușchilor netezi cu laringospasm și disfonie, pilorospasm, colici intestinale și ileus. Excitabilitatea nervilor senzitivi este crescută considerabil. Tetania se poate însoți de tulburări psihice ca depresiune, halucinații vizuale și auditive, psihozele maniacale sau depresive, stare confuzională și chiar melancolie delirantă, sau stări de stupoare cu dezorientare în timp și spațiu. În forma paratireoprivă, tulburările psihice pot apărea de la cîteva zile după intervenția chirurgicală pînă la mai multe luni sau ani.

*Tulburările psihice din spasmofilie* au fost clasificate de Predescu și colab. (1976), după aspectul tabloului clinic în:

*a*) Tulburări nevrotiforme întîlnite în mod constant, sînt ilustrate clinic în primul rînd printr-o simptomatologie „afectivă" manifestată prin anxietate, irascibilitate, sentiment de insecuritate și labilitate afectivă.

Uneori pot fi asociate stări depresive, impulsiuni, raptusuri anxioase precum și manifestări isterice și obsesionale.

*b*) Tulburări psihopatoide de o frecvență variabilă, se manifestă printr-o insuficiență cognitivă, a cărei gravitate ar fi proporțională cu vechimea bolii: cu cît boala apare mai devreme în copilărie cu atît gradul oligofreniei este mai accentuat. La sugari este posibilă pierderea conștienței concomitent cu crize convulsive generalizate care vor trebui deosebite de cele epileptice.

Hipertensiunea intracraniană latentă este frecventă și se constată prin dilatarea venelor retiniene și edem papilar. Funcția lombară relevă hipertensiunea LCR-ului, iar radiologia arată la copii o dehiscență a sutu-



Scanned with OKEN Scanner

rilor craniene. Se mai pot întîlni ataxie cerebeloasă ca și fenomene de distonie, torticolis, crize oculogire. Pick a descoperit la cazurile cu tetanie depozite intracerebrale de calciu, ceea ce este o dovadă a relației dintre insuficiența paratiroidiană și tetanie. De obicei depozitele de calciu se descoperă incidental la radiografia craniană iar la examenul anatomopatologic se localizează în ganglionii subcorticali, nucleul dințat al cerebelului, cortexul cerebral și cerebelos. Calciul se depune deasemenea între adventice și tunica medie a arteriolelor mici.

*Asocierea tetanie-epilepsie* a fost deseori menționată, hipocalcemia de durată fiind un factor favorizant în apariția crizelor epileptice. Glaser și Levy (1960) consideră că convulsiile reprezintă cel mai acut și mai dramatic sindrom al tetaniei. Ele pot fi spontane, de tip grand mal, focale, temporale (limbice) sau de tip minor, putînd constitui luni de zile unicul simptom. Problema relației și diagnosticului diferențial dintre tetanie și epilepsie a constituit obiectul a numeroase lucrări. Marinescu și colab. (1936) au descris, printre primii, aspectele interocritice și paroxistice ale tetaniei, stabilind totdată valoarea hiperventilației voluntare în stările de tetanie. Examenul electroencefalografic în tetania paratireoprivă este caracterizat printr-un pronunțat polimorfism de anomalii lente și disritmie; vîrfuri lente, mono- și bifazice, unde teta și delta ample, mai mult sau mai puțin sincrone și simetrice, agravate paroxistic spontan sau după hiperpnee. În tetania paratireoprivă gravă s-a demonstrat că amplitudinea traseelor EEG este cu atît mai mare, cu cît valoarea calcemiei este mai scăzută. În contrast cu paroxismele lente și difuze, care însoțesc crizele clinice de tetanie generalizată sînt accidentele electrice ale altor manifestări tetanoide (spasm carpopedal, tremurătură etc.). În această ultimă eventualitate, traseul EEG este perturbat prin apariția unui ritm alfa supravoltat întrerupt sau intricat, cu vîrfuri ample unice sau grupate. Totodată trebuie remarcată înscrierea concomitentă a contracțiilor musculare pe derivațiile temporale sau occipitale, care se recunosc ușor după asemănarea lor perfectă cu înregistrările electromiografice (Călcăianu, Stoica, 1963). Caracterele EEG ale tetaniei spontane nu depășesc limitele traseelor EEG normale; între perturbațiile EEG provocate de proba hiperpneei și valoarea calcemiei nu există totdeauna corelații evidente. Hipocalcemia ar reprezenta un test al pragului convulsivant individual (Glaser, 1960). Intervin, probabil, și factori care însoțesc schimbul ionic de calciu. Hipocalcemia poate determina o hiperhidratare cerebrală, pînă la tulburarea funcției neuronilor sau a transmisiunii neuronale.

În ceea ce privește traseul EMG, acesta poate îmbrăca numeroase aspecte, în raport cu gravitatea bolii:

— Cel mai frecvent se înregistrează o activitate bioelectrică repetitivă, constituită din paroxisme de 2—4 sau mai multe potențiale de U. M. (dublete, triplete, multiplete), care apar în mod grupat într-un interval de timp de 4—8 ms. Frecvența potențialelor care constituie un paroxism este extrem de mare (125—200 c/s), iar paroxismele se repetă de 4—10 ori/s.

— Alteori se produc descărcări spontane ale unei U. M., sub forma unui traseu simplu. Frecvența potențialelor este ameliorată (20—30 c/s). În timpul unei crize musculare se înregistrează un traseu intermediar sau de interferență. Pe acest traseu este greu de recunoscut activitatea repetitivă (Călcăianu, Stoica, 1963).



Scanned with OKEN Scanner

## 5. BOALA ADDISON (Insuficiența suprarenală)

Simptomele de bază ale bolii Addison (adinamie, pigmentarea pielii, hipotensiune arterială, tremurături, slăbiciune musculară, modificări ale personalității) îi determină uneori pe pacienți să se adreseze întîi neurologului și anume atunci cînd predomină starea de astenie musculară și fatigabilitate psihică. Posibilitatea insuficienței suprarenale trebuie avută în vedere în cazurile care prezintă această simptomatologie. Testele de laborator vin să confirme semnele clinice prin nivelul scăzut al 17-cetosteroizilor și 17-hidroxicorticosteroizilor urinari, a căror excreție urinară după administrarea de ACTH nu crește. Se mai constată hipoglicemie, hiperkaliemie, hiponatremie.

În „criza addisoniană" (...) insuficiența suprarenală acută apare colapsul vascular cu hipotonie, hipotermie și hipoglicemie uneori acompaniată de o durere severă în abdomen, greață, vărsături, confuzie și delir (sindrom cerebral acut), crize convulsive, tulburări de conștiență, comă și chiar moarte.

Modificările electroencefalografice, deși obișnuite, par să nu fie specifice. Voltajul este scăzut, se pot întîlni descărcări predominant frontale de unde cu potențial înalt, de 3—6 c/s. Sensibilitatea la hiperventilație este de cele mai multe ori evidentă (Glaser, 1958).

În cursul evoluției bolii pot să apară fenomene de hipertensiune intracraniană (cefalee, vărsături explozive, edem papilar), convulsii, semne piramido-extrapiramidale cunoscute drept „encefalopatie addisoniană". Etiopatogenia acestor manifestări este obscură.

Walsh (1962) presupune că fenomenele de hipertensiune intracraniană din cursul insuficienței suprarenale acute se pot explica prin perturbări ale barierii hemato-encefalice, la care se asociază modificări biochimice.

Tulburările psihice sînt sistematizate în nevrotiforme și psihotiforme.

Psihosindromul addisonian se caracterizează (Milcu, 1959) prin astenie, adinamie, fatigabilitate și în insuficiența severă, latența reacțiilor, abulie, fenomene de negativism, depresiune, cu sentimentul de inutilitate, aversiune pentru efort, dezorientare.

Bolnavii pot avea accese de incoherență, de confuzie mintală, uneori urmate de convulsii, încadrate în „encefalopatia addisioniană", probabil, că la baza acestor semne stă hipoglicemia. Uneori bolnavii fac o comă hipoglicemică și la ieșirea din comă păstrează tabloul clinic al unei psihoze organice, care se poate menține cîteva luni (Cohen și colab., 1961). Este interesant că semnele hipoglicemiei pot apărea la bolnavii cu boala Addison chiar cu valori glicemice mai ridicate decît la normali. Deasemenea electroencefalograma addisonienilor are un prag mai scăzut de reacție la hipoglicemie.

Boala Addison se însoțește uneori de o scleroză cerebrală difuză de tip sudanofilic ; probabil, sindromul este produs de un deficit genetic cromozomial X (Hoefuagel și colab., 1967). Boala evoluează cu un sindrom Addison tipic, în cursul căruia apar paralizii oculare, surditate, disartrie, nesiguranță în mers. La necropsie se găsesc lungi arii demielinizate în lobii occipitali, temporali și parietali cu formare de țesut cicatriceal din astrocite protoplasmatice și fibrilare cu macrofage conținînd material sudanofil.



Scanned with OKEN Scanner

Primul caz de boală Addison cu scleroză cerebrală difuză a fost publicat de Siemerling și Creutzfel și colab. (1923). De atunci s-au publicat și alte cazuri confirmate endocrin, neurologic și anatomic. Toți bolnavii erau bărbați tineri și în majoritatea cazurilor debutul bolii Addison preceda semnele neurologice. Semnele psihice constau în deteriorarea mintală și comportamentală. Semnele neurologice erau de tip ataxie, spasticitate, tetraplegie spastică. În unele cazuri s-a instalat o pierdere a vederii. Exitusul a survenit cam la 6 luni după apariția acestor simptome.

Erbsloh (1958) consideră că atrofia adrenocorticală este secundară leziunilor cerebrale. Alți autori susțin existența unui factor umoral necesar pentru dezvoltarea normală a mielinei. Blaw și colab. (1964) susțin că secreția unui steroid anormal ar putea fi responsabilă pentru leziunile nervoase. Gray (1969) descrie un caz de boală Addison cu tulburări cerebrale progresive la un bolnav cu un istoric de scleroză cerebrală difuză familială. În unele cazuri semnele neurologice și/sau psihice pot apare înaintea celor endocrine și uneori tabloul de insuficiență suprarenală este minor, putînd trece neobservat. Warter (1958) descrie un caz de mielomalacie cu paraplegie, asociate cu boala Addison. S-au descris familii cu parapareză spastică familială și boală Addison. (Kreindler și Macovei, 1973) au observat un bolnav la care au evoluat concomitent un sindrom de insuficiență suprarenală și un sindrom de scleroză laterală amiotrofică.

Voiculescu V., Nistorescu A. (1979) comunică un sindrom coreic în cadrul unei encefalopatii addisoniene. În fiziopatologia coreei este incriminată eliberarea palidului și substanței negre de sub acțiunea nucleului caudat.

Rareori în cursul evoluției unei insuficiențe suprarenale apare o afecțiune musculară. Astfel se pot întîlni mialgii sau crampe musculare la nivelul maseterilor, a peretelui abdominal (cu contractură abdomino-femurală), la nivelul membrelor inferioare cu senzație de tensiune și crampe dureroase, cu flexiunea coapselor pe abdomen, ceea ce obligă bolnavul să meargă anteflectat.

Crizele de contractură sînt intermitente și apar mai ales nocturn. O eventualitate rară în cursul bolii Addison este apariția unei paralizii flaște, hiperkaliemică. Ansamblul acestor tulburări este consecința perturbațiilor hidroelectrolitice, prin deficit de mineralocorticoizi și glucocorticoizi.

Mecanismele care duc la apariția manifestărilor neurologice în b. Addison sînt de domeniul ipotezelor.

In b. Addison se asociază mai multe verigi fiziopatologice. 1. *Deficitul de glucocorticoizi* este principalul responsabil de manifestările neurologice. Williams (1974) argumentează că administrarea de sare și DOCA nu normalizează EEG-ul sau senzoriul, rectifică parțial tulburările de personalitate, pe cînd administrarea de glucocortizcoizi restabilește tabloul clinic. S-a observat că lipsa glucocorticoizilor nu alterează conducerea impulsului nervos dar prelungește mult transmiterea sinaptică. Pe de altă parte, glucocorticoizii fiind liposolubili, pot pătrunde în interiorul celulei țintă, unde se leagă de proteine receptoare citoplasmatice. Complexul steroid-receptor pătrunde în nucleu unde se atașează de gene specifice de pe ADN și unde depresionează sau activează anumite gene, ducînd la sinteza unui nou ARN mesager. ARN-ul mesager format controlează sinteza de noi proteine. Aceste proteine ar putea fi reprezentate de enzimele responsabile de sinteza neurotransmițătorilor primari sau secundari.



Scanned with OKEN Scanner

În unele forme de coree s-a pus în evidență scăderea GABA prin deficit de decarboxilare a acidului glutamic. Glucocorticoizii participă de asemenea la homeostazia glucidică. Hipoglicemia care apare în b. Addison este responsabilă de o parte din tulburările neurologice.

2. *Deficitul de mineralocorticoizi* perturbă grav echilibrul hidro-electrolitic prin eliminare excesivă de Na la nivelul tubului renal distal și reținerea K. Datorită hiponatremiei cu scăderea osmolarității plasmatice, se produce un transfer de apă intracelular, hipovolemie și hiperhidratare celulară, care poate duce la edem cerebral cu consecințe neurologice.

## 6. HIPERFUNCȚIA CORTICOSUPRARENALĂ

De natură tumorală, hiperplazică sau funcțională, hipersecreția corticosuprarenală oferă un polimorfism simptomatic, exprimat sub denumirea de sindrom suprarenometabolic (Milcu, 1959). Tabloul clinic și hormonal (obezitate faciotronculară, hipertensiune arterială, polidipsie, poliurie și creșterea eliminării 17-cetosteroizilor, hipokaliemie, hipernatremie) sugerează diagnosticul de hipercorticism. Această boală se poate însoți de diminuarea forței musculare, fatigabilitate și mai ales de modificări „miopatice" care fac parte chiar din elementele de diagnostic endocrin. Evoluția lor este strîns legată de cea a afecțiunii endocrine și terapia etiologică este salutară.

Modificările miopatice realizează hipotrofia musculaturii centurilor, în special a celei pelvine.

Principalele caracteristici electromiografice ale acestor miopatii sînt scurtarea duratei medii a potențialelor musculare individuale, diminuarea amplitudinilor și o mai mare proporție de potențiale polifazice decît la normal (Yates, 1963).

Modificările histopatologice și ultrastructurale evidențiază o suferință musculară primitivă determinată de dezechilibrul hormonal și metabolic (Maria Ionescu, 1975).

Microscopia optică evidențiază : *a*) variabilitatea de diametru a fibrelor cu topografie difuză, fibre atrofice și hipertrofice coexistînd în același fascicul ; *b*) leziuni degenerative ale fibrelor de diverse tipuri : granular, hialin, vacuolar pînă la necroză simplă sau cu fagocitoză. Fibre bazofilice cu nuclei veziculoși reprezintă tendința de regenerare ; *c*) modificări ale nucleilor, înmulțire, tendință de dispunere centrală și în lanțuri.

Modificări structurale : picnotic, tigroid, veziculat cu nucleoli vizibili ; *d*) reacții celulare : reacție de fagocitoză cu histiocite, sau macrofage ce însoțesc necroza ; *e*) schimbări în arhitectura individuală a fibrelor, evidentă pe colorații enzimatice.

Microscopia electronică : *a*) alterații miofibrilare cu reducerea diametrului apoi a numărului de miofibrile ; degenerescență segmentară a miofibrilei prin proces degenerativ care debutează la nivelul striei Z ; *b*) dilatarea unor elemente din reticul sarcoplasmatic și sistemul tubular ; *c*) modificări ale mitocondriilor fie hiperplazice și dispunere în grămezi, fie rarefiere ; *d*) prezența de largi plăji sarcoplasmice fără structură filamentară în veci-



Scanned with OKEN Scanner

nătatea nucleilor sau între cîmpurile miofibrilare ; *e*) centralizarea nucleilor a căror membrane prezintă numeroase invaginații ; *f*) prezența lizozomilor între miofibrile și a lipopigmentului în vecinătatea sarcolemei ; *g*) plisarea sarcolemei, decolorarea membranei bazale ; *h*) prezența de celule satelite între cele două structuri ale sarcolemei. Aspecte histochimice : fibrele atrofice reacționează puternic cu enzimele oxidative și slab cu fosforilazele și invers cele hipertrofice.

În explicarea fiziopatologiei tulburărilor musculare ale hipercorticismului sînt luate în considerare două ipoteze :

*a*) rolul hipokaliemiei, care însă nu explică apariția amiotrofiilor și nici nu împiedică apariția miopatiei cortisonice ;

*b*) rolul perturbărilor metabolismului protidic (hipercatabolism protidic cu diminuarea anabolismului) care ar explica amiotrofia, atrofia cutanată și osteoporoza.

*Manifestările psihice* din hipercorticism, semnalate într-o frecvență de 32% (Predescu și colab., 1976).

*Tulburările nevrotiforme* din cursul hipercorticismului se manifestă prin apatie, indiferentism, tendințe depresive, hipomnezie, hipoprosexie, scăderea randamentului intelectual, dar mai ales prin iritabilitate, irascibilitate, anxietate, stări coleroide și de agitație care survin în general pe un fundal depresiv.

C. I. Parhon și colab. (1955) au descris la copii cu hipercorticism, tablouri de insuficiență cognitivă, ilustrate prin hipoprosexie, hipomnezie și insuficientă dezvoltare cognitivă.

*Tulburările psihotiforme* din sindromul suprarenometabolic îmbracă de cele mai multe ori un aspect confuzo-maniacal.

## 7. MACROSOMIA HIPOFIZARĂ ACROMEGALICĂ

Boala este provocată de o secreție excesivă de hormon somatotrop, datorită unor tumori antehipofizare (în special eozinofile), care s-au dezvoltat după osificarea cartilajelor de creștere.

Acromegalia se însoțește de semne neurologice care fac parte din însăși simptomatologia bolii. Unii bolnavi prezintă în cursul evoluției maladiei *semne pseudonevrotice* cum ar fi astenia fizică și intelectuală, apatie, tulburări de somn. *Cefaleea* din acromegalie are caractere clinice proprii : intermitentă, cu localizare bitemporală, retronazală sau retroorbitară, dă senzația de desfacere a oaselor capului și se însoțește uneori de lăcrimare și hiperemia conjunctivelor. Cefaleea s-ar datora distensiunii cortului hipofizar, bogat inervat și dispare după hipofizectomie cu incizia acestuia și poate persista după hipofizectomia pe cale endonazală. Tulburările oculare se traduc printr-o limitare a cîmpului vizual cu hemianopsie bitemporală ; dacă limitarea este importantă, ea poate fi concentrică, mai rar redusă la vederea macular. De obicei, hemianopsia bitemporală începe în cadranul superior, apoi coboară la cel inferior. Cînd se produce o compresiune de jos în sus a chiasmei apare scotomul central hemianopsic bitemporal, asociat cu



Scanned with OKEN Scanner

deficit bitemporal periferic. În cazurile cu evoluție extraselară posterioară, apare hemianopsia omonimă laterală, de partea opusă leziunii, prin atingerea bandeletei optice. Staza papilară este rar întîlnită, la fel atrofia optică, chiar în cazurile cu compresiune chiasmatică, veche și intensă.

Neuropatia se observă rareori în acromegalie. Mai des se întîlnesc parestezii, explicate prin compresia de către oasele sau țesuturile hipertrofiate, ca în sindromul tunelului carpal. Alteori polineuropatia este senzitivo-motorie și simetrică, putînd apare datorită diabetului zaharat care însoțește acromegalia. S-au publicat cazuri de acromegalie cu neuropatie periferică simetrică și importantă hipertrofie a trunchiurilor nervoase, biopsia arătînd degenerare axonală, îngroșare peri- și endoneurală a trunchiurilor nervoase atribuită excesului de somatotropină (Stewart și colab., 1966). S-au descris hipertrofii musculare difuze sau localizate în special la mînă, dar și forme amiotrofice de aspect tipic miopatic.

Tulburările psihice în acromegalie, la debutul afecțiunii, constau într-o creștere a activității intelectuale, care diminuă treptat dizolvîndu-se într-o astenie, intricată cu apatie, introversie și depresie.

Ioanițiu și Ionescu (1967), într-un studiu asupra tulburărilor psihice din acromegalie, ajung la următoarele concluzii:

— tulburările au o intensitate predominant nevrotică, alcătuind un psihosindrom hiperhipofizar;

— în etiopatogenia tulburărilor psihice trebuie apreciate atît suferința neuronală (datorită impregnării somatotrope), cît și reacția psihogenă a bolnavului (datorită dismorfiei inestetizante);

— tulburările afectiv-depresive se situează pe primul plan, mascînd pe cele intelectuale și voliționale, care sînt însă întotdeauna prezente;

— datorită evoluției lente a acromegaliei, noile trăsături psihice tind spre o restructurare în personalitatea bolnavului, care este asemănătoare aceleia din insuficiența tiroidiană, cu care de altfel este asociată și evidențiată clinic și hormonal.

## BIBLIOGRAFIE


ADAMS, R. D. și colab. — *Toxic, Metabolic and Endocrine*, În: „Disease of Muscle", cap. II Hoeber, New York, 1962, p. 573—627.

AGNA, J. W., GOLDSMITH, R. E. — *New Engl. J. Med.*, 1958, *258*, 222—225.

ARAKI, GH., TERAO, A., MATSUMOTO, I., NARAZAKI, T., KUROIWA, Y. — *Arch. Neurol. (Chic.)*, 1968, *19*, 315—320.

ASTROM, E. E., KUGELBERG, E., MÜLLER, R. — *Arch. Neurol. (Chic.)*, 1961, *5*, 545—551.

BECK, G. H., MARRIOTE, H. Y. — *Amer. J. Cardiol.*, 1959, *3*, 411.

BISCHOFF, A., ESSLEN, M. — *Neurology (Minneap.)*, 1965, *15*, 64—68.

BLAW, M. E., OSTERBERG, K., KOZAK, P., NELSON, E. — *Arch. Neurol. (Chic.)*, 1964, *11*, 626—631.

CĂLCĂIANU, G., STOICA, I. — Electroencefalografie și electromiografie. Elemente de diagnostic clinic, Edit. medicală, București, 1963.

CASTAIGNE, P., BUGE, A., ESCOUROLLE, R., MARTIN, M. — *Rev. neurol.*, 1962, *106*, 5—13.

COHEN, S. I., MARKS, I. M. — *J. Neurol. Neurosurg. Psychiat.*, 1961, *24*, 366—368.

EDWARDS, G. A., DAUM, S. M. — *Arch. intern. Med.*, 1959, *104*, 29—36.; 1961, *5 221*, 239—242.

ENGEL, A. G. — *Arch. Neurol. (Chic.)*, 1961, *4*, 663—674.

ERBSLOH, F. — În: *„Handuch der speziellen Pathologiche Anatomica"*, vol. *XIII*, Springer, Berlin, 1958, p. 23.




Scanned with OKEN Scanner

Faw, M. L., Ewer, R. W. — *Ann. intern. Med.*, 1962, *57*, 464—467.
Finchman, R. W., Cope, C. A. — *Arch. Neurol. (Chic.)*, 1968, *19*, 464—466.
Gimlette, T. M. D. — *Brit. med. J.*, 1959, 5 160, 1 143.
Glaser, G. H. — *Clin. Neurophysiol.* 1958, *10*, 366.
Glaser, G. H., Levy, L. — *Epilepsia, Amst.*, 1960, 1, 454—465.
Gray, A. M. — *J. Neurol. Neurosurg. Psychiatr.*, 1969, *32*, 344—347.
Grossmann, A., Woldstein, S. S. — *Pediatrics*, 1961, *28*, 447—451.
Havard, C. W. H. — *Brit. med. J.*, 1962, *1*, 440.
Hoefuagel, D., Brun, A., Inghar, S. H., Goldman, H. — *J. Neurol. Neurosurg .Psychiat.*, 1967, *30*, 56, 9, 60.
Ikeda, J. K., Morvin, L. S. — *Bull. Los Angeles neurol. Soc.*, 1960, *25*, 106—108.
Ionescu, I., Drăghici, L., Macovei, M., Constantinovici, A. — Un caz de tireotoxicoză cu manifestări neurologice secundare, Comunicare U.S.S.M., Secția neurologie, București, 1964.
Jellinek, E. H., Kelly, R. E. — *Lancet*, 1960, *ii*, 225—226.
Keynes, W. M. — *Brit. med. J.*, *239*, 1961.
Kite, W. C., McClintock, J. C., Graves, R. W. — *N. Y. J. Med.*, 1954, *54*, 1 613.
Kollmansberger, A., Kugler, J., Schwartz, K., Saiba, P. C. — *Rev. neurol.*, 1967, *117*.
Kreindler, A., Macovei, M. — Manifestări neurologice în bolile interne, Ed. med. București, 1973.
Logothetis, J. — *Arch. Neurol. (Chic.)*, 1961, *5*, 533—544.
Marinescu, Gh. și colab. — Le tonus des muscles striés, Masson et Cie, Paris, 1936.
Milcu, Șt. M., Felix, R., Stănescu, V. — *Stud. Cercet. Endocr.*, 1955, *6*, 186—198.
Milcu, Șt. M., Teodoru, M. — *Stud. Cercet Endocr.*, 1958, *9*, 4, 469—474.
Milcu, Șt. M. — Bolile endocrine. În: „Tratat de medicină internă", vol. VI, Edit. medicală, București, 1959.
Milcu, Șt. M. — Terapeutica bolilor endocrine, Edit. Acad. R. P. R., București, 1964.
Milcu, Șt. M. — Endocrinologie clinică, Edit. medicală, București, 1967.
Millikan, C. H., Haines, S. F. — *Arch. intern. Med.*, 1953, *92*, 5.
Nickel, S. N., Frame, B., Ebin J., Tourtelate, N. W., Parker, J. A., Hughes, B. R. — *Neurology (Minneap.)*, 1961, *11*, 125.
Norris, F. H., Pauner, B. J. — *Arch. Neurol. (Chic.)*, 1966, *14*, 574—589.
Predescu, V.—Psihiatria, Ed. med., Buc., 1976.
Price, Th. R., Netsky, M. G. — *Neurology (Minneap.)*, 1966, *16*, 957—962.
Sanderson, K.Y., Adey, W. R. — *J. Neurol.* Neurosurg. Psychiatr., 1952, *15*, 200.
Sanghvi, L. M., Gapta, K. D., Poanerjee, K, Bose, K. — *Amer. J. Med.*, 1959, *27*, 817—823.
Satoyoshy., Murahauri, K., Kowa, H., Kinoshita, M., Noguchi, K., Hoschina Gh., Nishiyama, Y., Ito, K. — *Neurology (Minneap.)*, 1963, *13*, 645 —658.
Scheinberg, P., Stead, E. A. Jr., Brannon, S. E., Warrenn, J. V. — *J. clin. Invest.*, 1950, *29*, 1 139.
Siemerling, E., Creutzfeld, H. G. — *Arch. Psychol. Nervenkrazt*, 1923, *68*, 217—244.
Skause, B., Nyman, G. E. — *Acta endocr.*, (Kbh.), 1956, *22*, 246.
Stewart B. M. — *Arch. Neurol (Chic.)*, 1966, *14*, 107—110.
Thorn, G. W., Eder, H. A. — *Amer. J. Med.*, 1946, *1*, 583.
Voiculescu, V. — *Neurologia* (Buc.), 1960, *6*, 523.
Voiculescu, V., Nestorescu, A. — Comunicare U.S.S.M.—Neuro—Nov., 1979.
Williams, R. H—Textbook of endocrinology, 1974.
Walsh, F. B. — *Arch. Ophthal.*, 1962, *47*.
Warter, J., și colab. — *Sem. Hôp. Paris*, 1958, *34*, 2 930—2 933.
Work, E. E. și colab. — *Amer. J. Med.*, 1961, *31*, 647—653.
Wilson, W. P., Johnson J. E. — *Sth. med. J.*, 1960, *53*, 606.
Yates, D. A. — *J. Neurol. Neurosurg. Psychiat.*, 1963, *26*, 458—460.

# VI. MANIFESTĂRI NEUROLOGICE ÎN BOLILE METABOLICE

## 1. DIABETUL ZAHARAT

Existența neuropatiilor diabetice a fost semnalată în 1798, de englezul John Rollo, care a remarcat prezența senzațiilor dureroase în membrele inferioare la diabetici. Medicul parizian Marchal de Calvi în 1864, le-a



Scanned with OKEN Scanner

afirmat existența și precizează că modificările sistemului nervos sînt urmarea diabetului zaharat și nu cauza bolii, cum se credea pînă atunci.

După concepțiile mai vechi, diabetul zaharat era o boală a sistemului nervos central, idee susținută de lucrările experimentale ale lui Bernard. Glicozuria încercau autorii mai vechi să o pună pe seama diverselor afecțiuni neurologice: traumatisme cranio-cerebrale, hemoragii cerebrale, traumatisme spinale și chiar pe seama leziunilor nervilor periferici. Frecvent se corela o suferință a nervului sciatic cu prezența unei glicozurii. Experimental, acest lucru n-a putut fi demonstrat.

În 1885 Van Ziemssen acordă importanță nevralgiilor care însoțesc de la început diabetul și care se pot ascunde vreme îndelungată, maladiei principale. În jurul anului 1880 a început o preocupare susținută pentru afectarea nervilor periferici din cursul diabetului zaharat, atît în Germania, Franța, cît mai ales în Anglia. În anul 1885 Pavy formulează o concepție de ansamblu asupra tulburărilor nervoase apărute la diabetici.

Eichhorst (1892) ridică problema substratului anatomopatologic al areflexiei rotuliene la diabetici.

Alte constatări anatomo-patologice, se datoresc lui Williamson (1894). Odată cu descoperirea insulinei de către medicul român Paulescu (1925) și apoi de către Banting și Best cu 8 luni mai tîrziu, fenomenele neurologice secundare diabetului zaharat au pierdut la început din interes și au fost ani îndelungați numai rareori subiect de publicații. În manualul de neurologie al lui Bumke-Foerster, Wexberg menționează în 1935, ca ultimă contribuție la această temă, lucrarea americanului Kraus din 1922.

În literatura medicală românească, găsim oglindită preocuparea pentru studiu și descifrarea complicațiilor neurologice în diabetul zaharat. Încă din 1901, Gh. Marinescu, studiază un caz de paraplegie diabetică. Pavel și colab. (1957, 1965) insistă asupra rolului major jucat de modificările ischemice ale trunchiurilor nervoase. I. Mincu și colab. (1968, 1970, 1973, 1975) au arătat că prezența angiopatiei diabetice în cursul neuropatiei diabetice, este un fapt care nu poate fi negat, dar la fel nu poate fi negată perturbarea metabolică din diabetul zaharat.

E. Facon și colab. (1964) se ocupă de studiul clinic al neuropatiei diabetice.

Cîmpeanu S. și Cîmpeanu L. (1972) studiază aspectele ultrastructurale ale mușchilor striați în cursul diabetului zaharat. G. Lucan Malene, Stroia L. (1973) prezintă un studiu morfohistochimic asupra amiotrofiei diabetice subclinice.

Voiculescu V. și colab. (1974) aduc contribuții importante în studiul complicațiilor neurologice în diabet.

## STUDIUL CUNOȘTINȚELOR ACTUALE PRIVIND CLINICA NEUROPATIEI DIABETICE

În prezent avem cunoștințe mult mai amănunțite asupra tulburărilor neurologice variate, mai ales periferice care pot apărea în cursul diabetului zaharat. Termenul de neuropatie diabetică definește orice disfuncție sau modificare patologică în sistemul nervos central sau periferic care coexistă



Scanned with OKEN Scanner

cu diabetul și care nu poate fi atribuită altui factor etiologic. Termenul de neuropatie diabetică are avantajul de a nu anticipa ceva ce mai necesită încă lămuriri și nu angajează, cuprinzînd în expunerea unor autori chiar afecțiuni care depășesc sfera sistemului nervos periferic sau care își au originea în afara acestuia.

Frecvența acestor complicații nervoase este apreciată extrem de diferit de către diverșii autori și aceasta se datorește probabil faptului că nu există un acord unanim asupra a ceea ce trebuie înglobat în cadrul neuropatiilor diabetice (Michon și colab., 1961).

Statisticile privitoare la prevalența neuropatiei diabetice dau cifre de frecvență foarte variate, cuprinse între 5 și 60% (Garland, 1955, 1960; Pavel și Pieptea, 1965; Pirart J. și Goera Gh., 1969; Rackow F., 1965; Seige K., 1967; Smith, 1961) atunci cînd se referă la neuropatia clinic conturată.

După Schrader (1961) putem întîlni complicații nervoase la 50 — 60% din diabetici, în timp ce Gravelean (1963) consideră că acestea apar într-o proporție care variază de la 2,5% pînă la 62%, în funcție de autori.

Vague (1966), luînd în considerare criterii izolate, ca de exemplu: diminuarea sensibilității profunde osoase, notează o frecvență de 100%.

Statistica Clinicii de Boli de Metabolism și Nutriție din București (prof. Mincu I.) pe un număr de 1 813 pacienți studiați din acest punct de vedere spitalizați în perioada 1966—1968, indică 259 de cazuri de neuropatie diabetică (154 bărbați și 105 femei), ceea ce corespunde la 14,3% din totalitatea lotului. Aspectul clinic al neuropatiei diabetice este foarte variabil, alături de simple crampe musculare pînă la marea paralizie flască evocînd sindromul Guillain-Barré, putem întîlni o multitudine de aspecte.

## INCIDENȚA ȘI PREVALENȚA NEUROPATIEI DIABETICE ÎN FUNCȚIE DE DIVERȘI FACTORI

### a) RAPORTUL DINTRE VÎRSTA ȘI SEXUL PACIENȚILOR ȘI INCIDENȚA NEUROPATIEI DIABETICE

Vîrsta pacienților nu are o influență remarcabilă asupra momentului apariției neuropatiei diabetice, deși unii consideră că majoritatea pacienților cu complicații nervoase periferice se recrutează dintre adulții de peste 50 de ani, de preferință în cazurile ușoare dar de lungă durată. S-a făcut chiar afirmația că pentru apariția complicațiilor nervoase are mai mare importanță vîrsta diabetului decît vîrsta bolnavului.

Atingerea poate fi însă uneori precoce și chiar să preceadă apariția diabetului. Neuropatiile pot apărea cu ocazia unui șoc operator, accidental, sau infecțios, putîndu-se vorbi de o fragilitate genetică a sistemului nervos.

În lotul studiat de noi cu 450 bolnavi cu neuropatie periferică diabetică (n.d.p.) am observat că vîrsta diferă în diversele grupe, după cum se poate observa în următorul tabel:

TABELUL NR. XII

| | | |
|---|---|---|
| 62 bolnavi cu n. d. p. | sub 40 ani | — 12% |
| 79 bolnavi cu n. d. p. | sub 50 ani | — 17% |
| 132 bolnavi cu n. d. p. | sub 60 ani | — 32% |
| 129 bolnavi cu n. d. p. | sub 70 ani | — 31% |
| 48 bolnavi cu n. d. p. | peste 70 ani | — 8% |

Total: 450 diabetici de toate vîrstele cu semne clinice de n. d. p.



Scanned with OKEN Scanner

Se poate observa că densitatea n.d.p. crește cu vîrsta (fig. 155), mai ales după 50 de ani. Se remarcă o creștere evidentă, în statistica noastră (32%) a grupei de bolnavi cuprinse între 50—60 ani. Sub 40 de ani semnele clinice de n.d. le întîlnim într-o proporție de 12% și peste 40 de ani într-o proporție de 88%. Numărul pacienților foarte în vîrstă (de peste 70 de ani) scade în statistica noastră pînă la 80%; aceasta s-ar datora pe de o parte gradului mare de invaliditate locomotorie, care determină să nu se mai prezinte la clinică și pe de altă parte procentului ridicat de n.d. centrale (A.V.C. grave care n-au fost incluse în statistica noastră).

În lotul studiat de noi, n-am găsit copii diabetici, care poate sînt îngrijiți în clinicile de neuropsihiatrie infantilă. Se pare că totuși neuropatiile diabetice au pondere foarte mică la copii, apărînd după 14 ani, chiar la copii la care diabetul zaharat s-a manifestat de la 2—3 ani. Vîrsta pacientului pare să aibă importanță în determinarea formei clinice pe care o îmbracă complicația neurologică. Multinevrita cronică, de exemplu, este mai des întîlnită la pacienții mai vîrstnici, în timp ce formele acute și subacute se observă mai frecvent la diabeticii tineri. Formele cu predominanță senzitivă sau formele neurovegetative se întîlnesc deseori la adulții tineri, pe cînd formele motorii și neuropatiile centrale sînt frecvent întîlnite la diabeticii mai în vîrstă.

*Sexul*, după cei mai mulți cercetători, nu poate să influențeze într-un fel sau altul prevalența n.d. (Pirart, Coers, 1969), deși unii autori vorbesc de o predominanță a acestei complicații tardive a d.z. la sexul feminin (Michon și colab., 1961), ceea ce ar putea corespunde de altfel cu frecvența mai mare a d.z., la sexul feminin.

În lotul de bolnavi observat de noi am găsit o predominanță a bărbaților (270 pacienți) față de femei (180 paciente); exprimat în procente: 60% bărbați și 40% femei. Observații similare au fost făcute de Mincu (1970).

### b) RAPORTUL DINTRE VECHIMEA DIABETULUI ZAHARAT ȘI INCIDENȚA NEUROPATIEI DIABETICE

Majoritatea statisticilor comunicate indică un raport direct între vechimea d.z. și creșterea riscului dezvoltării n.d., fiind încadrate între complicațiile tardive ale diabetului zaharat. Am împărțit lotul nostru de bolnavi în 7 grupe, după vechimea diabetului (fig. 156):

| | | | |
|---|---|---|---|
| *1*) | De la 0— 1 an | 22 cazuri | — 5% |
| *2*) | De la 1— 3 ani | 63 cazuri | —14% |
| *3*) | De la 3—10 ani | 72 cazuri | —16% |
| *4*) | Între 10—15 ani | 99 cazuri | —22% |
| *5*) | Între 15—22 ani | 105 cazuri | 23% |
| *6*) | După 25 ani | 63 cazuri | —14% |
| *7*) | Debut acut, revelarea diabetului zaharat prin manifestarea neurologică 26 cazuri : | | 6% |

Rezultatele acestui studiu indică o corelație pozitivă semnificativă statistic între frecvența complicațiilor neurologice și vechimea diabetului zaharat (5 % la grupa 0—1 an față de 23% la grupa 15—25 ani, $p > 0{,}01$) (fig. 157).



Scanned with OKEN Scanner

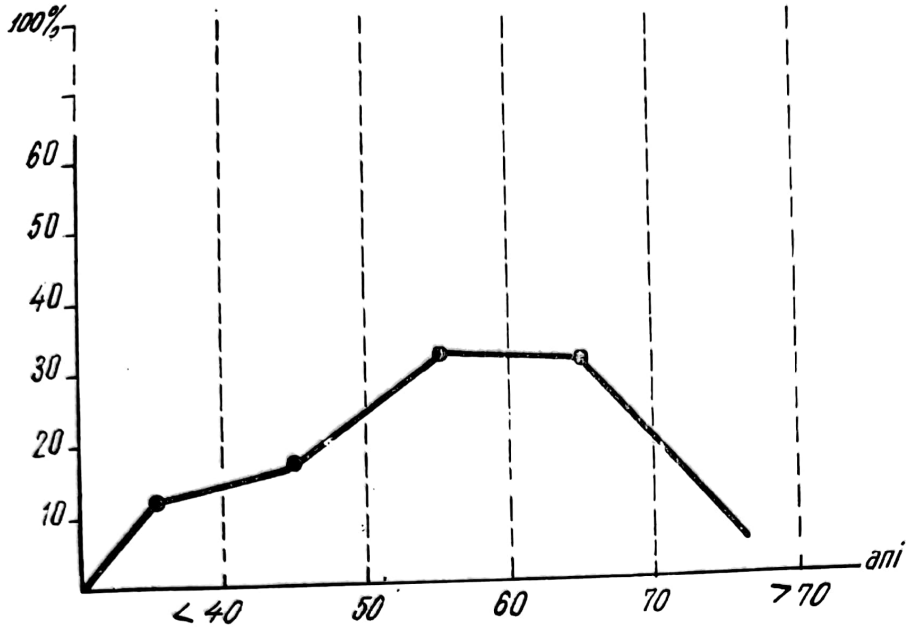


*Fig. 155.* — Raportul dintre vîrstă și incidența neuropatiei diabetice.




*Fig. 157.* — Vechimea diabetului zaharat (în ani) în cadrul lotului de 450 de bolnavi.

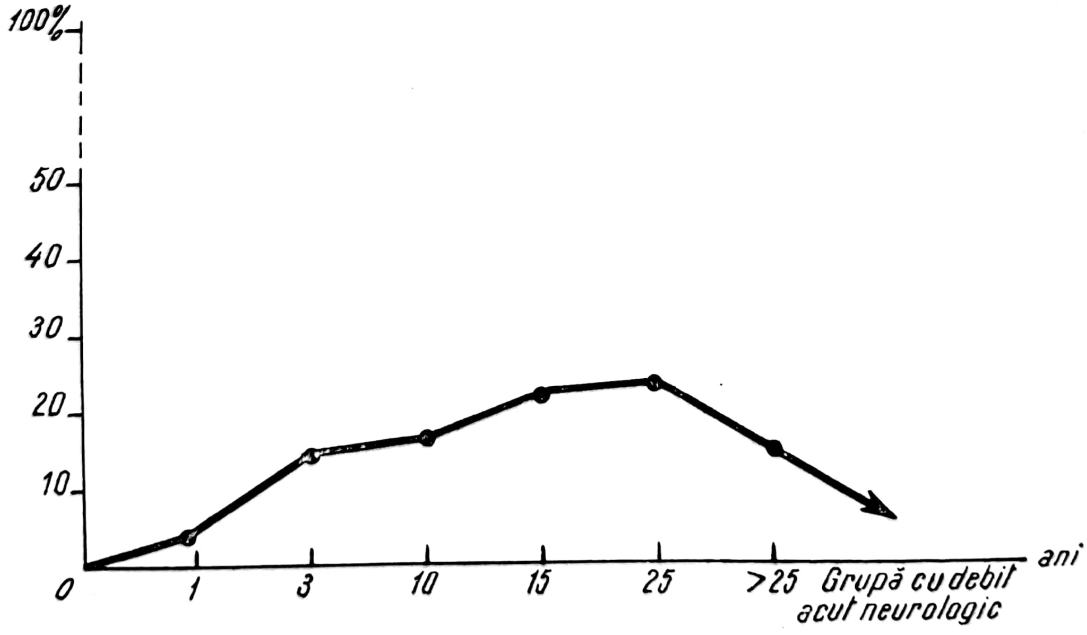


*Fig. 156.* — Raportul dintre vechimea diabetului zaharat și incidența neuropatiei diabetice.

TABELUL NR. XIII

| | Vechimea diabetului zaharat (în ani) | | | | | | Total |
|---|---|---|---|---|---|---|---|
| | 0—1 | 1—3 | 3—10 | 10—15 | 15—25 | 25— ? | |
| Nr. pacient. | 48 | 63 | 72 | 99 | 105 | 63 | 450 |
| Procentaj | 11 | 14 | 16 | 22 | 23 | 14 | 100 |

## NEUROPATIILE PERIFERICE PERIDIABETICE — STADIUL PRECLINIC

Atingerile sistemului nervos periferic în cursul diabetului zaharat pot precede apariția acestuia, uneori cu mulți ani.

După mai mulți autori, 25% din cazurile de diabet zaharat sînt precedate de semne neurologice.

Foarte interesante sînt observațiile în care atingerile sistemului nervos preced apariția diabetului zaharat cu cîteva luni, uneori cu cîțiva ani.

Arnott și colab. (1969) prezintă 7 observații clinice de neuropatie periferică în stadiul de diabet latent, și subliniază realitatea consecințelor morbide de diagnostic zaharat înaintea stadiului de diabet confirmat.

Există în diabetul zaharat latent o atingere nervoasă suficientă pentru a avea o traducere E.M.G. profundă și durabilă.

Starea diabetică nu este obligatoriu să apară la „bolnavii cu diabet zaharat ereditar" pentru a antrena apariția unei neuropatii. Factorii determinanți în apariția unei neuropatii de tip diabetic nu trebuie cercetați numai în prezența fenomenelor proprii diabetului confirmat (hiperglicemie constantă și acidolactoză), existînd dezordini metabolice încă din stadiile precursoare și manifestările viscerale nu sînt numai complicații degenerative. Această precedare se discută în literatură și în legătură cu leziunile renale: nefropatie diabetică fără diabet a lui Rosenbaum, și fac obiectul unor lucrări foarte actuale în cazurile de retinopatie cu diabet latent.

Trebuie făcute bilanțuri standardizate, biologice, neurologice, vasculare.

Arné și colab. (1972) pentru a sprijini această concepție, au cercetat un aspect comun: specificitatea leziunilor anatomice vasculare și nervoase. În cele 26 de cazuri studiate de noi am observat în stadiul diabetului latent că nervul se comportă sub ischemie provocată, ca și în diabetul patent, confirmînd, poate, precocitatea microangiopatiei în diabetul zaharat.

## CLINICA NEUROPATIEI DIABETICE. FRECVENȚA ȘI INTENSITATEA SIMPTOMATOLOGIEI

**Simptome subiective. Durerea.** La diabetici, frecvent întîlnim dureri și parestezii ca semne premonitorii ale neuropatiei diabetice. Ea este localizată de obicei la nivelul membrelor inferioare, este deseori unilaterală, deși uneori poate avea și un caracter simetric.

Localizarea sa de predilecție este fața anterioară a membrului interesat. Are un caracter persistent, exacerbîndu-se la repaus și mai ales nocturn sau la expunerea la frig.

Durerile de multe ori relevă diabetul.

Pot fi sub formă de crampe musculare, cauzalgie, dureri terebrante sau fulgurante, comparabile cu cele din tabes.



Scanned with OKEN Scanner

Apar sub formă de crize care pot dura cîteva ore, cu predominanță nocturnă, de intensitate variabilă, uneori fiind foarte vii, nefiind posibilă o clasificare a lor.

Bolnavii prezintă uneori dureri lancinante, cu apariție nocturnă, alteori durerile apar la apăsare, la mobilizare, îmbrăcînd un mers antalgic. Mulți diabetici se plîng de crampe în molet, acestea apar noaptea, trezesc bolnavul și se ameliorează sau dispar la mobilizare.

Sindromul „picioarelor neliniștite" ("burning feet") descris de Fein și colab. (1940), notat de Harnack (1951) la bolnavii cu diabet juvenil, este găsit de Feudel (1963) în cazuri rare. Noi am observat în cele 450 de cazuri studiate de neuropatie diabetică, prezența acestui sindrom într-o proporție de 10%.

Primele semne clinice de neuropatie periferică diabetică se exteriorizează, uneori, printr-o neliniște motorie, o lipsă de odihnă a picioarelor, cunoscută ca *„sindromul picioarelor neliniștite"*, al „picioarelor care ard", fiind constantă senzația de arsuri în picioare ("burning feet").

Bolnavii au senzații particulare în membrele inferioare: parestezii sub formă de înțepături și furnicături, dureri sub formă de arsuri, amorțeli în repaus și uneori senzație de prurit difuz. Aceste senzații sînt de cele mai multe ori localizate între genunchi și glezne, pot să apară și la nivelul plantelor, al coapselor, mult mai rar la nivelul brațelor și mîinilor.

Ele sînt resimțite de multe ori adînc în mușchi.

Senzațiile sînt mai intense cînd membrele inferioare sînt în repaus și devin mai intense către seară și noapte; sînt ameliorate prin mișcarea membrelor afectate.

S-a emis ipoteza că acest sindrom este de origine vasculară, atestînd prezența angiopatiei diabetice.

În cazurile studiate de noi, bolnavii prezentau un indice oscilometric normal. Mai probabil, acest sindrom are o origine neurogenă, în multe cazuri găsindu-se o diminuare a vitezei de conducere în nervii periferici respectivi, reflectînd o neuropatie subclinică.

Sindromul „picioarelor care ard" ar fi similar, dacă nu identic, cu sindromul descris de Denny-Brown la prizonierii de război și atribuit, de acesta, unei deficiențe de tip pelagros.

Un sindrom similar a fost provocat la unii voluntari prin carență de acid pantotenic.

Sindromul „picioarelor neliniștite" a mai fost descris în prostatită, anemie feriprivă, cancer, gastrită ahilică, avitaminoze, ca „burning feet syndrome" al prizonierilor englezi în lagărele din Japonia, în neuropatia nefrogenă.

Asbury (1963) a ridicat problema rolului diabetului la bolnavii cu neuropatie nefrogenă.

În afara cazurilor de neuropatie diabetică este dificil să stabilim existența diabetului la bolnavii cu insuficiență renală cronică care au frecvent nivelul glicemiei ridicat. În contrast cu polineuropatia diabetică, sistemul autonom și nervii cranieni sînt menajați în polineuropatia nefrogenă.

Martini și Kalm (1951) consideră că senzația de arsură a plantelor ar fi caracteristică pentru neuropatia diabetică; nu putem împărtăși acest punct de vedere pentru toate cazurile.



Scanned with OKEN Scanner

Durerile în neuropatia diabetică pot fi difuze, interesînd membrele inferioare, trunchiul, membrele superioare, sînt capricioase, migrînd în cîteva săptămîni sau luni, dintr-un teritoriu în altul.

Garcin și Lapresle (1956) insistă asupra acestor nevralgii migratorii, de intensitate variabilă din neuropatia diabetică.

Alături de aceste nevralgii, fără caracter topografic precis, trebuie insistat asupra durerilor cu localizare topografică, tronculară sau radiculară, care apar uneori la diabetici. Evocatoare este topografia crurală.

Durerile intense interesează regiunea inghino-crurală, fața anterioară a coapsei, fiind de obicei unilaterale.

Forma sciatalgică, în care parestezиile și durerile în gambe preced sau acompaniază o pareză a lojei antero-externe, este obișnuită.

Nevralgia cervico-branială-diabetică, este mai rar întîlnită.

Se pot observa nevralgii și în teritoriul nervilor cranieni, îndeosebi în teritoriul n. trigemen, la bolnavii cu neuropatie diabetică.

Frecvența durerilor este apreciată diferit, după diverși autori.

După Bailly și Murray (1947), o găsim într-o proporție de 82%, Broch și Klovstad (1947) găsesc 88 subiecți din 226 diabetici care prezentau dureri și parestezii, fără semne obiective de neuropatie diabetică.

Feudell (1964) din 86 diabetici cu simptome subiective găsește 36 cazuri cu dureri.

Durerile sînt înregistrate în repaus, îndeosebi cînd atenția nu este sustrasă de anturaj sau activitate.

Femeile se plîng mai mult de dureri decît bărbații cu diabet zaharat. Bolnavii diabetici dau vina pe somnul perturbat în recepția durerii.

*Parestezиile* la bolnavii cu diabet zaharat sînt mai rare decît durerile.

Senzațiile de răceală, arsură, înțepătură, amorțeală se asociează cu leziunile nervilor periferici. Aceste senzații neplăcute apar la extremități, la nivelul mîinilor, al degetelor, uneori la nivelul halucelui.

Bolnavii le descriu cu o notă afectiv-emoțională, îmbrăcînd uneori un caracter hiperpatic , nu pot suporta nici atingerea așternutului. Acest caracter hiperpatic este găsit îndeosebi în cazurile de neuropatie diabetică acută, sau în cele cu tulburări trofice (gangrenă).

*Crampele* musculare sînt tipice pentru diabetul zaharat; au fost descrise de Shuman (1953); ca toate durerile simptomatice apar noaptea. Chiar descrierea lui Pavy (1887) asupra intensității durerii, n-a găsit explicație încă.

Crampele le întîlnim sub diverse descrieri clinice, putînd apare la bolnavii cu diabet zaharat controlat sau necontrolat, cu sau fără leziuni de angiopatie diabetică.

Modificările subiective le întîlnim îndeosebi la bolnavii diabetici cu perturbări metabolice, ameliorîndu-se odată cu corectarea metabolică.

După vechii clinicieni, cele mai frecvente manifestări subiective întîlnite la diabetici sînt: dureri, crampe și adinamie. Sînt descrise de Jordan (1935) ca neuropatii hiperglicemice („Hyperglykämische Neuritis").

Treusch (1945) s-a ocupat de aceste manifestări și le-a denumit „diabetics with pains".



Scanned with OKEN Scanner

Lundbaek le consideră ca fiind reflectarea unei forme metabolice a neuropatiei diabetice.

Nici una dintre manifestările amintite mai sus nu pot preciza geneza simptomului. Natura neurogenă, miogenă metabolică se poate preciza pe contextul clinic, nu pe cel subiectiv.

Derobările intermitente ar pleda pentru un factor vascular ca și durerea apăsată. Etiologia durerii este greu de stabilit și controlat.

**Tulburări de sensibilitate obiectivă.** Modificările sensibilității obiective sînt mai rare decît cele subiective. Aceasta poate și din cauza dificultății determinării tulburărilor de sensibilitate la o primă examinare și de gradul diferit de inteligență a pacienților.

A. *Tulburările sensibilității tactile.* În 1950 Rundles semnalează anestezia tactilă în 9 din 84 cazuri de neuropatie diabetică.

Feudell (1963) găsește o scădere sau abolire a sensibilității superficiale în 137 cazuri din 323 cu neuropatie diabetică.

Zonele de hipoestezie pot avea o topografie riguroasă sau pot fi prost delimitate.

B. *Tulburări ale sensibilității termice și dureroase.* Se constată uneori diminuarea aprecierii durerii și a stimulilor termici, aceasta fiind la originea a numeroase traumatisme, leziuni cutanate, arsuri etc.

Boulin (1957), Rundles (1965) le semnalează și notează și disociația siringomielică în unele cazuri de neuropatie diabetică. Pierderea sensibilității dureroase profunde se constată frecvent.

Feudell (1963) notează o scădere a s. dureroase în 64 cazuri și a sensibilității termice în 21 cazuri din 323 diabetici cu neuropatii periferice.

C. *Tulburări ale sensibilității profunde.* Sînt caracteristice pentru neuropatia diabetică, cu diminuarea sau abolirea simțului vibrator, de obicei evidențiabil la segmentele distale ale membrului inferior.

Se asociază cu creșterea perioadei de latență a perceperii stimulului respectiv (Duncan, 1966).

Un semn de mare valoare pentru Jersild (1957) este diminuarea sau pierderea sensibilității osoase, la diapazon, a degetului mare. Parestezia este considerată ca fiind senzația cea mai fină și cea mai veche în scara filogenetică, pierderea sa precede orice altă atingere senzitivă și reprezintă singura dovadă obiectivă a atingerii senzoriale periferice. După Collens (1946) 90% din diabetici prezintă o tulburare a paresteziei.

Pentru Williamson (1897) sensibilitatea vibratorie este prima atinsă. Martin (1953) găsește sensibilitatea vibratorie abolită în 2/3 din bolnavi și sensibilitatea mioartrokinetică în 47 cazuri din 131 bolnavi cu neuropatie diabetică.

Pentru Jordan (1935), sensibilitatea profundă este perturbată în 2/3 din neuropatiile diabetice, 5 bolnavi din 32 prezentau o pierdere a sensibilității mioartrokinetice.

Rundles (1965) găsește în 36% din cazurile de neuropatie diabetică o diminuare a sensibilității vibratorii.

Fendell (1963) găsește sensibilitatea vibratorie scăzută sau abolită în 107 cazuri din 323 diabetici.



Scanned with OKEN Scanner

**Modificarea reflexelor osteo-tendinoase.** Vîrsta joacă un rol important în păstrarea reflexelor osteotendinoase. La bolnavii în vîrstă, după Critchlei, areflexia ahiliană nu mai are semnificație.

Abolirea reflexelor osteotendinoase este cunoscută de La Bouchard (1884), (citat de Massoumipour, 1965).

Autorii francezi, apreciază că reflexele rotuliene se abolesc cel mai frecvent: anglo-saxonii consideră că reflexele achiliene sînt cele care abolesc precoce.

Unii autori dau o frecvență superioară de 50%, alții—Roger și Pellegrin (1950)-au o opinie diferită: la 100 diabetici au găsit un caz de reflex rotulian abolit și 5 cazuri de reflex achilian abolit.

Martin (1953) găsește o areflexie osteo-tendinoasă într-un procent mai ridicat, după el reflexul rotulian este abolit într-un caz din 3 și reflexul achilian ar fi abolit în 4 cazuri din 5 cu neuropatie diabetică.

La nivelul membrelor superioare, reflexele osteo-tendinoase sînt mai rar abolite, îndeosebi reflexul tricipital și stiloradial.

Feudell (1963) a examinat 447 diabetici cu leziuni obiective neurologice și a găsit anomalii de reflexe osteo-tendinoase la nivelul membrelor inferioare în 318 cazuri și la nivelul membrelor superioare în 174 cazuri; areflexia totală la 31 diabetici. La nivelul membrelor superioare a găsit hiporeflexie, reflexele osteo-tendinoase abolite bilateral la nivelul brațelor în 4 cazuri. Abolirea simetrică a reflexelor osteo-tendinoase este mai frecventă decît cea asimetrică. Se poate deduce că anomaliile de reflexie au un factor endogen, un proces sistemic drept cauză.

Prezența unilaterală a unui reflex abolit, chiar dacă anamneza nu dă indicații, ar fi suspect pentru o leziune exogenă a nervilor. Unii autori, ca Wolff și Thielemann (1953), propun să nu fie etichetate drept neuropatie diabetică cazurile cu reflexe osteo-tendinoase abolite unilateral.

Noi am înregistrat și cazurile de areflexie drept neuropatie diabetică, dacă prezentau și semne E.M.G. caracteristice. Anomaliile de reflexe O.T. sînt mai frecvente cu cît bolnavii sînt mai în vîrstă și cu cît durata diabetului zaharat este mai mare (fig. 158, 159).

**Parezele și paraliziile.** Sînt mai puțin frecvente decît tulburările de sensibilitate și anomaliile reflexelor osteo-tendinoase. Predomină la nivelul membrelor inferioare, sînt mai des într-un teritoriu troncular, atingerile apar în timp.

Mușchii mai frecvent interesați la nivelul membrelor inferioare sînt: cvatricepsul, psoas, loja antero-externă a gambei, loja posterioară a gambei, ischio-gambierul, adductorii și marele fesier.

La nivelul membrelor superioare, în ordinea frecvenței apar următoarele prinderi: deltoid, pectorali, bicepși, mușchii eminenței tenare. Deficitul funcțional este variabil, de la forme ușoare în care gestul de prehensiune poate fi periclitat, pînă la atingeri grave cînd bolnavii devin grobatari în imposibilitate de a părăsi patul.

În general, paraliziile din neuropatia diabetică, sînt paralizii periferice, predominînd la nivelul membrelor inferioare mai frecvent proximale pot fi simetrice sau asimetrice, însoțite sau nu de amiotrofii.

După Bruns (1909) parezele proximale cu amiotrofii ar fi caracteristice pentru neuropatia diabetică.



Scanned with OKEN Scanner

*Leziunile nervilor cranieni* nu sînt neobișnuite pentru neuropatia diabetică. Se întîlnește următoarea prindere:

*I.* Prinderea nervilor oculo-motori; după Walsh se observă în 1% din cazurile de diabet.

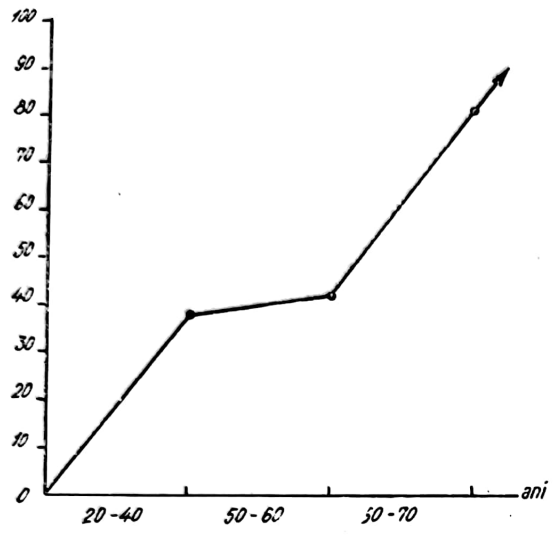


*Fig. 158.* — Distribuția anomaliilor reflexelor osteotendinoase (R. O. T.) pe grupe de vîrstă.

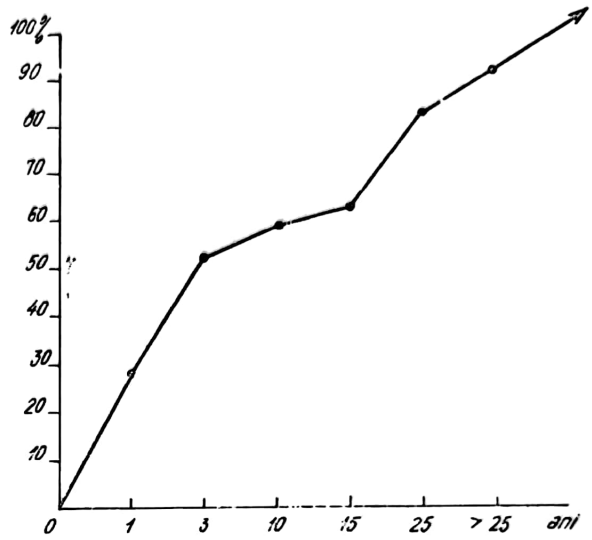


*Fig. 159.* — Distribuția anomaliilor R. O. T. după vechimea diabetului zaharat.

de la 20—40 ani 38% anomalii de R. O. T.
de la 50—60 ani 42% anomalii de R. O. T.
de la 60—70 ani 82% anomalii de R. O. T.
durata diabetului zaharat sub 1 an 28% anomalii R. O. T.
durata diabetului zaharat între 1—3 ani 52% anomalii R. O. T.
durata diabetului zaharat între 4—10 ani 58% anomalii R. O. T.
durata diabetului zaharat între 10—15 ani 62% anomalii R. O. T.
durata diabetului zaharat între 15—25 ani 82% anomalii R. O. T.
durata diabetului zaharat peste 25 ani 91% anomalii R. O. T.

Weinstein raportează 14 cazuri de oftalmoplegie în cursul diabetului care evoluează de mai mulți ani și se însoțesc de atingeri arteriale evidente (retinopatie, albuminurie, hipertensiune arterială).

Garcin și Lapresle (1968) notează următoarea ordine de interesare a nervilor oculo-motori: VI, III, IV.

Instalarea paraliziei este brutală, fiind precedată cu 24—48 ore de dureri orbito-temporale de aceeași parte.

Pareza nervului oculo-motor comun interesează numai musculatura externă a globului ocular. Evoluția acestor paralizii este spontan regresivă, după 2—3 luni.

Alți nervi cranieni interesați în cursul diabetului zaharat, pot fi per. VII, bolnavii prezentînd paralizie facială periferică, atingerea perechii a VIII-a, a hipoglosului și a trigemenului pot fi observate.

Sînt observații în care se notează paralizii multiple de nervi cranieni asociindu-se sau succedîndu-se „variabil" durînd mai mulți ani.

Tulburările pupilare sînt rare în cursul neuropatiei diabetice. După Chappon (Teza 1961) s-ar găsi într-o proporție de 2,8% din cazuri. Martin (1958) dă



Scanned with OKEN Scanner

o proporție mai mare (9%) din neuropatii. *Pareza pupilară*. Foarte frecvent tulburările pupilare constau într-o rigiditate pupilară, care reacționează rău la lumină. Nu este un veritabil semn Argyll-Robertson, ci o simplă pareză pupilară.

Acest lucru se explică prin caracterul particular al pupilei diabetice.

Pupila este neregulată, în mioză.

Irisul nu se lasă influențat de atropină.

Studii histologice au pus în evidență o degenerescență glicogenică a mușchiului constrictor și dilatator al irisului. Existența alterațiilor pupilare diabetice explică de ce la mulți autori este citat semnul Argyll-Robertson. Pollingher și Iordăchescu (1960) au examinat un caz de pseudotabes diabetic cu semnul Argyll-Robertson fals.

Procesul ischemic din teritoriul nervilor cranieni poate fi uneori acut, în acest caz instalarea paraliziilor poate preta la dificultăți de diagnostic cu sindroame vasculare de trunchi cerebral. Durerile care însoțesc debutul acestor paralizii, indică uneori caracterul „nevritic" al procesului. Nervul facial este și el destul de des interesat, parezele sînt de tip periferic, uni- sau bilaterale, uneori în basculă, alteori pot avea un caracter recidivant. Din 47 bolnavi diabetici cu paralizii faciale periferice, 10 au prezentat paralizii recidivante. Sînt cazuri în care neuropatiile diabetice ale nervilor cranieni au un caracter pur senzitiv, simulînd o nevralgie trigeminală sau o simpatalgie facială.

## CLASIFICAREA MANIFESTĂRILOR NEUROLOGICE ALE DIABETULUI ZAHARAT

Manifestările neurologice diabetice pot interesa diferite sectoare ale sistemului nervos. Noi ne propunem următoarea clasificare clinică:

1. *Neuropatii diabetice periferice*
— Polinevrite și multinevrite de nervi rahidieni;
— Nevrite și multinevrite de nervi cranieni;
— Sindrom nevritic miasteniform;
— Sindrom miotonic;
2. *Mielopatii diabetice.*
— Pseudotabes diabetic;
— Scleroză combinată diabetică;
— Sindrom S.L.A. diabetic;
3. *Encefalopatii vasculare diabetice.*
4. *Tulburări viscerovegetative și trofice.*
— Tahicardie ortostatică;
— Hipotensiune ortostatică;
— Tulburări gastrointestinale;
— Tulburări genito-urinare;
— Osteoartropatiile diabetice;
— Mal perforant plantar;
— Amiotrofia diabetică.



Scanned with OKEN Scanner

Semnele neuropatiei diabetice sînt foarte numeroase. Ele se asociază între ele într-un mod foarte diferit, cu o evoluție capricioasă, putînd realiza un tablou clinic foarte variabil de la un bolnav la altul și chiar la același bolnav, de la un moment la altul al evoluției (Macovei, 1975).

## I. NEUROPATIILE DIABETICE PERIFERICE

### POLINEVRITE ȘI MULTINEVRITE DE NERVI RAHIDIENI

Sînt manifestările cel mai frecvent întîlnite în practică, avînd o frecvență pînă la 75%. Ele pot interesa nervii rahidieni în exclusivitate, cu manifestări de poli- sau mononeuropatie (latentă, senzitivă pură, motorie pură, sau senzitivo-motorie). Uneori pot avea tabloul unei mononeuropatii asimetrice, cu apariție relativ bruscă și evoluție rapidă, realizînd aspecte de mononevrită motorie de crural, paralizii de nerv sciatic popliteu extern, paralizii de nerv radial sau cubital, uneori sindrom de tunel carpal.

Din cazurile urmărite de noi de multinevrită subacută motorie, putem conchide că este o formă clinică ce survine în cazul diabeturilor blînde, neglijate din punct de vedere terapeutic timp îndelungat, de obicei la pacienți mai vîrstnici, și are caracter deseori reversibil, cu tendința de a se muta cu întregul cortegiu simptomatic de la un membru la altul. În formele senzitive urmărite de noi, topografia tulburărilor de sensibilitate este variabilă, îmbrăcînd aspecte de nevralgie cervico-brahială, nevralgie crurală, femuro-cutanată. Trebuie făcute probe de hiperglicemie provocată în cazurile de algii cronice, rebele la tratament. Nu trebuie uitată nevralgia sciatică diabetică; mai mult de jumătate din aceste cazuri rămîn nediagnosticate ca diabetice, În formele senzitive ale poli- și neuropatiilor diabetice, tabloul clinic este dominat de tulburările subiective de sensibilitate. Formele senzitivo-motorii ale neuropatiei diabetice periferice au caracteristicile polinevritelor toxice, cu topografie simetrică și predominant distală. Uneori se extind după o topografie asemănătoare cu evoluția exantemului rujeolic.

*Multinevrita subacută senzorială* apare după perioade mai îndelungate de dezechilibru metabolic al diabetului zaharat, este considerată ca fiind forma de debut a multinevritei cronice și îmbracă deseori un caracter reversibil. Uneori se poate instala sau se exacerbează în primele săptămîni ale unui tratament eficient al stării diabetice.

### NEVRITE ȘI MULTINEVRITE DE NERVI CRANIENI

Nevritele diabetice cu localizări la nivelul nervilor cranieni realizează aspecte care sînt uneori greu de diferențiat, din punct de vedere clinic, de paralizii ale nervilor cranieni de altă etiologie. La bolnavii diabetici cu sindroame de nervi cranieni, observați de noi, remisiunile spontane sînt frecvente și caracterul recidivant posibil. Semnul Argyll-Robertson l-am întîlnit într-o proporție de 3% din cazuri. Foarte frecvent tulburările pupilare constau într-o rigiditate pupilară cu răspuns leneș la lumină. Patogenia semnului Argyll-Robertson în cazurile observate de noi (3%) ar fi dată de o determinare periferică a nervilor ciliari, în unele cazuri, în alte cazuri ar fi lezat ganglionul oftalmic și nervii ciliari scurți și într-un număr restrîns de cazuri se poate discuta și originea pedunculară a semnului.



Scanned with OKEN Scanner

## II. MIELOPATII DIABETICE

Se întîlnesc mult mai rar în cazurile de neuropatii diabetice urmărite de noi: 13% din cazuri au îmbrăcat tabloul clinic de pseudo-tabes periferic; 7% de scleroză combinată diabetică; 8% de sindrom S.L.A. și în 2% am găsit sindromul siringomielic diabetic.

## III. ENCEFALOPATIILE VASCULARE DIABETICE

În acest grup se cuprind accidentele vasculare cerebrale care pot surveni la bolnavii care suferă de diabet la care se asociază adesea hipertensiunea arterială și arterioscleroza. Importanța accidentelor vasculare cerebrale este subliniată în prezent de o serie de factori ca: creșterea mediei de viață a populației spre vîrsta de 70 de ani, sporirea influenței factorilor aterogeni la vîrste din ce în ce mai tinere (sedentarism, stres, supraalimentație, alimentație nerațională), creșterea incidenței afecțiunilor cu repercusiuni asupra vaselor (rickettsioze, viroze, boli de nutriție, boli de metabolism etc). Diabetul zaharat este considerat ca unul din factorii care influențează frecvența accidentelor vasculare cerebrale. Nu credem că opinia unor autori este justificată cînd încearcă să individualizeze un tip special de encefalopatie vasculară diabetică după criteriul unei simptomatologii clinice specifice, care ar exprima o topografie particulară a vasculopatiei cerebrale la acești bolnavi. Este foarte adevărat că la bolnavii de diabet se realizează uneori leziuni vasculare cerebrale pe vasele mici, arteriole terminale, care se traduc prin sindroame vasculare limitate (sindrom de opercul rolandic, sindrom talamic, hemibalism, sindroame de trunchi cerebral), dar acest fapt este departe de a constitui o regulă generală și se pot întîlni adesea bolnavi de diabet zaharat cu hemiplegii masive, care nu pot fi deosebite pe plan semiologic de accidentele vasculare cerebrale care aparțin altor etiologii. Vîrsta de apariție a hemiplegiei la cei care suferă de diabet se situează mai des între 40—50 ani, cel mai des la un interval de 6—8 ani de la descoperirea diabetului, dar nu se poate face o paralelă riguroasă între vechimea diabetului, valorile glicemice și frecvența sau momentul de apariție ale accidentelor vasculare cerebrale. Toți bolnavii urmăriți de noi aveau peste 45 de ani, prezentau dislipemii cu colesterolemii ridicate, lipemii crescute, lipoproteinele gama în jur de 64 cu raportul β/L crescut în jur de 9—10. Am găsit un număr de 50 bolnavi care au prezentat atacuri ischemice cerebrale tranzitorii (T. I. A.) revelatoare a unei neuropatii periferice diabetice latente.

**Manifestările convulsive** recurente sînt obișnuite în cursul encefalopatiilor diabetice, în special în diabetul juvenil. Macovei M. și Petrescu A (1979) au studiat anatomoclinic, cazul unui bărbat în vîrstă de 56 ani, care a prezentat în cursul evoluției de 18 ani a unui diabet zaharat insulinodependent, dezechilibrat complicat cu retinopatie, nefropatie, neuropatie periferică și encefalopatie vasculară diabetică, cu crize convulsive.

Din punct de vedere neurologic pe prim plan se situa tabloul clinic de encefalopatie cronică progresivă, subcorticală, sugerînd boala Binswanger. Procesul anatomic se caracterizează prin arii de infarctare în substanța albă subcorticală, păstrîndu-se relativ intactă scoarța cenușie, sugerînd ramolismente ischemice; sînt afectate predominant vasele substanței albe și ale sub-



Scanned with OKEN Scanner

stanței cenușii subcorticale. Modificările vasculare duc la multiple arii de infarct mici, cu zone difuze de ușoară demielinizare, secundară întreruperii unor contingente de fibre lungi.

## IV. TULBURĂRILE VISCERO-VEGETATIVE ȘI TROFICE

Neuropatia diabetică vegetativă este frecvent întîlnită și determină suferința subiectivă și obiectivă care se soldează de multe ori cu zile numeroase de concediu medical și chiar cu pensionarea medicală prematură. Din lotul de bolnavi urmăriți de noi reiese că principala cauză care duce la apariția neuropatiei vegetative diabetice este reprezentată de perioadele lungi de dezechilibru metabolic, generate de necunoașterea diabetului, de indisciplină alimentară și medicamentoasă a diabeticilor cunoscuți, de indicațiile neadecvate ale medicului neavizat și de labilitatea diabetului determinată de diferite cauze.

**1. Neuropatia diabetică circulatorie** ar fi dată de leziuni microangiopatice localizate la nivelul nervilor vegetativi periferici, care controlează dinamica vasomotorie, în special la nivelul fibrelor vegetative postganglionare. Crizele de tahicardie ortostatică și hipotensiunea ortostatică de la diabetici ar fi determinate de insuficiența de reactivitate a fibrelor vegetative simpatice asupra motricității vegetative a vaselor alterate neuropatic, echivalînd cu o denervare vasculară simpatică. Sindromul de hipotensiune ortostatică l-am întîlnit în 3% din cazuri și se caracterizează în esență prin inadaptarea posturală a mecanismelor presoare în arborele circulator ca o consecință a absenței, insuficienței sau ineficacității fenomenului vasoconstricției arteriale și venoase. Aceasta duce la o prăbușire a tensiunii arteriale sistolo-diastolice în ortostațiune cu o cedare pasivă a vaselor față de greutatea coloanei sanguine cu un tablou clinic consecutiv, destul de polimorf ca simptomatologie și gravitate.

Tulburări vasomotorii : alături de leziuni ischemice prin arterită generalizată a membrelor inferioare, cu gangrenă dureroasă, se întîlnesc leziuni cutanate, a căror origine neurotrofică este neîndoielnică. S-au semnalat : eriteme, edeme vasoplegice, modificări de transpirație a pielii și de reflexe vaso motorii ; scăderea transpirației picioarelor și a gambelor. Uneori hiperhidroza precede anhidraza.

Pielea de pe picioarele diabeticilor este atrofică, uscată, strălucitoare, de colorație roz-violacee.

Tegumentele au un aspect uscat, fisurat, hiperkeratozic uneori, unghiile deformate, îngroșate, apar calozități anormale pe plantă și deformație „în ciocan" a halucelui.

O altă manifestare este apariția ulcerațiilor neuropatice (mal perforant), localizate în general la membrele inferioare cu absența aproape completă a tendinței la vindecare.

Localizările cel mai frecvent întîlnite sînt pe regiunea corespunzătoare epifizelor proximale ale metatarsienelor I și V și pe calcaneu. Apariția ulcerului trofic poate fi precedată de leziuni superficiale ale tegumentelor, de obicei bine tolerate din cauza diminuării sau dispariției sensibilității dureroase.



Scanned with OKEN Scanner

2. **Neuropatia diabetică vegetativă viscerală** determină tulburări gastro-intestinale, genito-urinare, pupilare, osteoartropatii, mal perforant plantar, amiotrofii, manifestări digestive :

*Esofagul.* Mandelstam și Lieber în 1967 notează în 20% din cazuri de neuropatii diabetice, chiar înafara cetozei arsuri retrosternale, disfagie și vărsături. Aceste simptome corespund obiectiv unei întîrzieri în evacuarea esofagului și faptului că deglutiția nu este constant urmată de undele propulsive ; uneori cu asocierea unei hernii hiatale și a reflexului gastroesofagian.

*Stomacul.* Kassander (1958) a pus în evidență așa-numita „gastropareză a diabeticilor" atribuită unei vagotomii funcționale, sindrom radiologic adesea fără expresie clinică.

La nivelul stomacului se pot discerne modificări secretorii calitative și cantitative, care pot evolua independent sau asociate cu o hiper- sau hiposalivație. Din punct de vedere calitativ s-a descris frecvent apariția hipoclorhidriei sau chiar anaclorhidriei.

Din punct de vedere cantitativ se întîlnește frecvent o hipersecreție de stază și o retenție gastrică, egală cu jumătate din cantitatea de substanță de contrast ingerată cu 3 ore înainte și cu un sfert din aceasta după 6 ore, face adeseori dificilă examinarea radiologică a stomacului.

Tulburările de kinetică gastrică. La radioscopie, stomacul apare destins, hipokinetic, cu evacuare întîrziată, imitînd aspectul ce se observă după vagotomie. Subiectiv aceste tulburări nu sînt însoțite de o simptomatologie evocatoare. S-au descris totuși crize gastrice dureroase, asemănătoare celor tabetice sau lipsa durerilor, dar prezența unui sindrom dispeptic (anorexie, grețuri, vărsături) capabil să ducă la dezechilibrarea diabetului zaharat și/sau să condiționeze o stare de denutriție ; aceasta poate contribui la instalarea unor manifestări de neuropatie diabetică (Mincu și Cîmpeanu, 1970).

Deși pareza gastrică a diabeticilor a fost inițial atribuită unor leziuni ale pneumogastricului, autorii scandinavi n-au găsit nici o modificare pe traiectul acestui nerv, dar au putut pune în evidență leziuni de microangiopatie gastrică (Angervall și colab., 1962).

După Pavel și colab. (1974) este de luat în considerare rolul hiperglicemiei în patogeneza parezei gastrice a diabeticilor, din moment ce atît perfuzia de soluții glucozate cît și injecția de glicogen reduc în mod electiv aciditatea și motilitatea gastrică normală.

*Intestinul subțire.* Diareea nocturnă intermitentă a diabeticilor, însoțită de incontinență fecală, descrisă pentru prima dată de Bargen și colab. (1936) este complicația intestinală cea mai serioasă. În 1946, Balley și Sheridon au descris și ei un tip particular de diaree la diabetici, care nu era prin colită și nici prin insuficiență pancreatică. Este o diaree nocturnă intermitentă care după unii autori se atașează neuropatiei. Scaune frecvente, cu evoluție intermitentă, mai frecvent nocturne, uneori diurne postprandial, diareea este precedată de distensie gazoasă, borborisme,



Scanned with OKEN Scanner

colici. Scaunele sînt lichide cenușii, verzui adesea gazoase, însoțite uneori de puțin sînge sau de resturi alimentare. Ele au un caracter imperios, provocînd tenesme rectale, iar uneori se poate observa incontinență.

În sindromul tipic, cu diaree nocturnă, scaunele din timpul zilei sînt normale și regulate, uneori existînd chiar constipație.

Mult mai rar, diareea poate fi permanentă și însoțită de grețuri, vărsături și dureri ca în crizele gastrice tabetice.

Tranzitul baritat și rectoscopia nu evidențiază leziuni organice. Cîțiva bolnavi, la tușeul rectal au prezentat o atonie sfincteriană. În 1/2 cazuri semnele neurologice de neuropatie diabetică au precedat diareea. Rundles (1965) a studiat și alte manifestări digestive. Pe 125 cazuri, 60% prezentau tulburări gastro-intestinale în același timp cu neuropatia diabetică. Notează constipația în 42,4% din cazuri și diaree în 6% și uneori alternanța de diaree și constipație. Se consideră că ar exista leziuni ale plexului simpatic al peretelui intestinal, întrucît tulburările digestive sînt asemănătoare cu cele observate după simpatectomie. Problema este controversată întrucît la animal denervarea parasimpatică duce de asemenea la diaree. Deoarece simptomele digestive coincid în general cu impotență sexuală, tulburări de ejaculare, vezică urinară atonă cu reziduu postmicțional, hipotensiune ortostatică și tulburări sudorale, ele au fost atribuite unei neuropatii viscerale.

Whalen și colab., în 1969, au descris leziuni specifice dendritice în ganglionii simpaticului abdominal, responsabile de tulburările de tranzit. Biopsia de mucoasă intestinală a permis izolarea din cadrul diareelor cronice a diabeticilor, pe de o parte a diareei neuropate, însoțită ocazional de steatoree și pe de altă parte, a altei complicații posibile, deși mai rară, atrofia vilozităților cu sindrom celiac.

*La nivelul căilor biliare extrahepatice*, ca și la nivelul intestinului, se semnalează manifestări de tip distonic-diskinetic multiple. Cele mai frecvente par să fie hipotoniile veziculei biliare, cu sau fără hipokinezie. Atribuirea acestor manifestări distonice-diskinetice diabetului va fi îndreptățită numai dacă nu coexistă alți factori care să explice prezența lor, mai ales dacă sînt prezente și alte manifestări de tipul multinevritei cronice.

Citelson și colab. (1963) au denumit acest tablou drept „vezicula diabetică neurogenică". Aceasta se trădează subiectiv printr-un sindrom dispeptic biliar necaracteristic, care se ameliorează odată cu reechilibrarea de durată a diabetului.

*Tulburările genito-urinare* se pot produce, ca urmare a neuropatiei diabetice viscerale.

*Tulburările vezicale* sînt importante. Deoarece sub denumirea de „vezică neurogenă diabetică", se traduce de obicei o atonie vezicală, micțiunile sînt abundente, espațiate, incomplete. Tulburările pot ajunge pînă la retenție cronică cu micțiuni prin regurgitație. Incontinența urinară este foarte rară.

Cistometria pune în evidență caracterele vezicii diabetice, vezica se lasă destinsă fără dureri și curba cistometrică este alungită. Se notează într-o proporție de 42,5% din cazurile de neuropatie diabetică, anomalii vezicale asociate. S-au găsit modificări ale trigonului, îngustarea uretrei posterioare, hipertrofia colului vezical.



Scanned with OKEN Scanner

*Impotența sexuală*, care interesează pînă la 60% dintre diabetici, poate fi pasageră, aparent curabilă, dar de cele mai multe ori tulburarea îmbracă un caracter definitiv. Apare mai des la adulți tineri și de foarte multe ori libidoul este păstrat, ceea ce constituie un motiv în plus de tulburări psihice (anxietate) care aduce pacientul la medic.

Alterarea sistemului neurovegetativ, implicit a centrilor lombosacrați, este atestată uneori de coexistența tulburării evacuatorii a veziculelor spermatice ale căror conținut trece în vezica urinară (ejaculare retrogradă).

*Osteo-artropatiile diabetice* sînt bine cunoscute de la descrierea făcută de Jordan (1936). Frecvența lor este dificil de apreciat : 17 cazuri din 20 000 diabetici după Bailley și Root (1947) și 9 cazuri din 150 neuropatii diabetice studiate de Martin (1953).

Ele realizează osteo-artropatii cu leziuni rarefiante și productive, analoge cu cele întîlnite în tabes.

Sediul obșinuit este tarsul și metatarsienele. Fracturi spontane ale metatarsienelor, scafoidului tarsian, calcaneului sînt posibile.

Scheletul poate fi interesat, diferit, de la o osteoporoză nespecifică cu sau fără prezența de microgeode, pînă la așa-zisul ,,picior al lui Charcot'' în care coexistă fracturile spontane cu luxații și procese de osteoliză masivă.

Manifestările osoase reprezintă o formă particulară a tulburărilor trofice întinse din neuropatia diabetică.

Radiologic, apariția acestor manifestări se caracterizează prin interesarea oaselor mici ale picioarelor, unde se observă mici focare osteolitice, osteoporoză difuză, rupturi ale corticalei.

Clinic artropatia diabetică — deformează piciorul, care se îngroașă, se lărgește și împrumută forma piciorului curb descris de Charcot (prin dislocarea sau chiar telescoparea extremităților osoase, prin atingerea electivă a scafoidului tarsian).

Diagnosticul diferențial radiologic al artropatiei diabetice se face cu artropatia tabetică ; în diabet sînt atinse mai frecvent tarsul și extremitatea proximală a metatarsului, în timp ce în tabes scheletul piciorului este mai rarefiat, cuneiformele și scafoidul fiind uneori complet dispărute. Artropatia tabetică se poate asemăna cu artropatia siringomielică și leproasă. Artropatia siringomielică este nedureroasă, apare mai ales la membrele superioare (umăr și cot) sau la nivelul coloanei vertebrale toracale, toracele capătă forma ,,în barcă''.

*Manifestările viscerale* în neuropatia diabetică au fost consemnate.

*Osteopatiile diabetice* au fost prezente în statistica noastră într-o proporție de 1%. Ele survin mai ales la diabeticii obezi și în vîrstă de peste 50 ani, insuficient tratați, după 10—30 ani de evoluție a diabetului. Osteoartropatiile diabetice se întîlnesc mai des în neuropatiile diabetice senzitive, realizînd adevărate forme pseudotabetice. Pe plan fiziopatologic se realizează o întrerupere a aferențelor în arcul reflex vaso-motor și trofic vegetativ. Leziunile histologice au fost găsite mai ales în ganglionii spinali. Am găsit la bolnavii noștri o hiperpulsatilitate arterială la nivelul membrelor inferioare (picioare roșii, calde) precum și o absență a vasoconstricției și vasodilatației la proba băii cu apă rece și caldă, traducînd un sindrom de autosimpatectomie. Prin măsurători de rezistență galvanică a pielii am putut obiectiviza mai bine această tulburare.



Scanned with OKEN Scanner

*Tulburarea trofică* se poate manifesta uneori sub formă de vezicule, localizate la extremitatea degetului mare, apoi apare necroza straturilor profunde. Uneori prin interesarea sistemului osos subiacent, se produc adevărate procese osteomielitice.

Se susține că leziunea de bază a decolărilor epidermice și a mal perforantului plantar este rezultatul proceselor degenerative la nivelul nervilor periferici, prin atingerea fibrelor simpatice vasoconstrictoare și vasodilatatoare.

*Mal perforant plantar.* La diabetici poate să apară un tablou clinic analog cu al acropatiei ulcero-mutilante familiale sau cu cel al ulcerațiilor atone de la tabetici.

Malul perforant plantar-diabetic nu este particular (fig. 160). Este o ulcerație atonă nedureroasă. Se acompaniază frecvent cu o hiperpulsatilitate arterială care permite într-o oarecare măsură să diferențiem necroza gangrenoasă. Examenul radiologic pune în general în evidență o liză osoasă subiacentă care după Azerad (1961) poate preceda apariția malului plantar.

*Fig. 160.* — Neuropatie diabetică — mal perforant plantar.

Tulburările trofice ar fi generate de ischemie și de analgezie, bolnavul prezentînd tulburări de sensibilitate nu-și controlează poziția corectă a piciorului în mers, nepercepînd durerea nu sesizează micro-traumatismele care se repetă și sumează; tot din cauza analgeziei bolnavul își poate lăsa multă vreme greutatea corpului pe un singur picior, comprimîndu-și arterele segmentului respectiv și determinînd o ischemie prelungită care generează o perturbare a impulsului trofic periferic.

**Amiotrofia diabetică.** Noțiunea de amiotrofie diabetică a fost cunoscută de la sfîrșitul secolului al XIX-lea. Neuropatia diabetică, forma amiotrofică, a fost formulată ca entitate în 1953 de către Garlaud și Taverner (Azerad și colab., 1961; Valton, 1964) iar Bischoff consideră că este vorba de „neuro-miopatie diabetică".

Gregersen (1969) nu consideră amiotrofia diabetică (A. D.) ca o entitate clinică specifică, ci o manifestare a neuropatiei diabetice.

În statistică, amiotrofia diabetică apare ca fiind rară, deseori confundîndu-se cu astenia generală din cadrul diabetului.

Garland (1960) insistă asupra tipului ubicuitar al amiotrofiei diabetice și consideră că mulți diabetici vin pentru prima oară la consult, fiind alarmați de amiotrofie sau tulburări motorii. Se constată apariția amiotrofiei după 20 de ani de la debutul diabetului mai puțin sever și la ambele sexe în egală măsură.



Scanned with OKEN Scanner

Debutul clinic este în general marcat de o slăbire a membrelor inferioare, cu mers dificil și fenomene dureroase. Natura amiotrofică și neuropatică a tulburărilor i-a apărut lui Garland evidentă, precizînd la o serie de cazuri cîteva adevăruri clinice esențiale: simetrie, topografie proximală, bilateralitate, fără tulburări de sensibilitate, dar cu dureri în teritoriul paretic.

Garland (1953) pe baza caracterului clinic, al amiotrofiei diabetice, al cercetărilor E. M. G. și a prezenței semnelor piramidale a opiniat inițial asupra originii mielopatice.

Seitz, Bischoff (1965), Sulivan descriu și ei cazuri de mielopatie diabetică cu sindrom amiotrofic.

Bischoff (1965) revine cu alte exemple și rămîne la termenul de „neuromiopatie diabetică" caracterizată prin pareze motorii și atrofii. Frecvent interesați sînt mușchii trunchiului, a extremităților distale, mai rar proximal. Procesul începe de obicei unilateral, constant apar dureri spontane în teritoriul muscular paretic, reflexele idiomusculare sînt diminuate sau absente, uneori apar fasciculații. Boala se poate ameliora sau să poate fi stopată în evoluție.

Garland (1960) renunță la ideea mielopatiei diabetice neconfirmîndu-se anatomo-patologic și încearcă să explice amiotrofia diabetică ca o neuropatie motorie sau ca o miopatie primară, în funcție de atacul primitiv al noxei.

Sindromul motor este după Garland, complet reversibil chiar dacă atrofia musculară în leziunea E. M. G. persistă, retrocedează deficitul motor.

*Modificările histopatologice* în amiotrofia diabetică se caracterizează prin degenerarea întinsă cu atrofie a fibrelor musculare în unele cazuri; în alte cazuri, mușchii au un aspect normal la microscopia optică. Microscopia electronică pune în evidență o angiopatie capilară care se găsește atît la bolnavii diabetici care au amiotrofii, cît și la cei care nu au amiotrofii. Se descrie o îngroșare semnificativă a pereților capilari, cu îngroșarea membranei bazale și proliferarea endoteliului vascular. Fibrele musculare aparent normale în microscopia optică arată în cea electronică o pierdere a densității, cu fragmentarea miofilamentelor și distorsiune miofibrilară, cu sarcolema în ghirlandă, alterarea B-citomembranelor, în special în zonele I și Z cu necroză discoidă și menajarea zonei A. Mitocondriile conțin granule dense (Hamilton și colab., 1968).

Semnificația fiziopatologică a amiotrofiei diabetice a fost mult discutată (Cambier J. și colab., 1968), fiind dificil de a spune dacă procesul este miogen sau neurogen (Bischoff).

Există teoria clasică incriminată a factorului vascular și anume arterita vasei nervorum (Fagerberg, 1959); se mai presupune un proces vasculosimpatic ce ar explica uneori topografia proximală.

Bett și colab. (1973) invocă infarctul mușchiului consecutiv ocluziei vasculare (fără să se referi la infarctul ori lezarea mușchiului asociat gangrenei).

Garland (1960) evocă eventualitatea unei leziuni pur biochimice sau metabolice, dar concluzia se referă la un număr limitat de cazuri; ipoteza rămîne să fie demonstrată și să se precizeze mecanismul acestor tulburări.

Azerad și colab. (1961) bănuiesc o tulburare a metabolismului K, iar Thomson (1960) presupune o tulburare a utilizării acidului piruvic.

Bischoff (1965) discută un mecanism endocrin, observînd frecvența hipertiroidiei la diabetici și frecvența apariției amiotrofiei în a doua parte a vieții cînd apar distrofiile musculare de menopauză.



Scanned with OKEN Scanner

Cei mai mulți autori consideră neuropatia diabetică ca o consecință a tulburărilor metabolismului intermediar al hidrocarbonatelor — direct atins de diabet.

Cert este că mușchiul striat al diabeticului utilizează mai puțină glucoză decît cel normal, prin diminuarea fosforilării oxidative a glucozei, că sinteza proteinelor este egal alterată, că se produce o ieșire a electroliților și o deshidratare musculară, dar punctul exact de acțiune al diabetului pe mușchi este necunoscut.

Hiperglicemia se pare că joacă rolul cel mai esențial. Incidența ridicată a neuropatiei la diabetul instabil sau rău controlat, evoluția favorabilă la diabetul echilibrat. Vindecarea amiotrofiei frecvent sub efectul tratamentului pentru diabet se pare că este argumentul decisiv în favoarea acestei interpretări. În general se admite existența unor perturbări simultane ale metabolismului glucidelor și lipidelor în cursul diabetului zaharat, existînd posibilitatea și a unei perturbări metabolice a proteinelor, paralelă cu cea deja cunoscută a glucidelor și lipidelor.

Din rezultatele biopsiilor musculare raportate de Bischoff reiese dificultatea interpretării dacă leziunea este de cauză miogenă sau neurogenă. Se pun în evidență leziuni ale fibrelor musculare, globală, alteori parcelară, neregularitatea taliei fibrelor, degenerescența sarcolemei, hiperplazie și hipercromazie nucleară (leziuni de alură miogenă) involuție adipoasă parcelară și difuză a fibrelor.

Foarte discretă reacție sarcolemică, apar uneori și aspecte de regenerare compensatorie. Lîngă fibre lizate se găsesc fibre intacte. Un diabetic după Fraser și Bruce (1896) prezintă degenerescența grăsoasă interfibrilară diseminată a mușchilor fiind atipice pentru o degenerescență neurogenă.

Din punct de vedere histochimic sarcolema este un model complex de polizaharide muco- și lipoproteine, separate de soluții apoase. Mușchii striați sînt depozitarii celui mai abundent material proteic din organism (Cîmpeanu și colab., 1972).

Glucoza intră în sarcoplasmă, este depozitată sub formă de glicogen sub sarcolemă, între miofibrile și înainte de discurile Z. În bolile de stocaj de glicogen se pare că există numai o creștere cantitativă a glicogenului normal intramuscular.

În general există puține informații în distribuirea histochimică a glicogenului în diferite fibre musculare umane. În vase se observă subțierea membranelor bazale și depozitul unui material P. A. S. pozitiv de natură mucopolizaharidică sau glicoproteică. Membranele bazale de la diabetici prezintă o reacție PAS pozitiv mai intensă decît la subiecții sănătoși.

Studiile de histochimie făcute de autori, relevă absența esterazelor (fosfataza acidă) la nivelul aparatului terminal neuromuscular, cu creșterea activității acetilcolinesterazei.

Rezultatele biopsiilor musculare examinate la microscopul cu lumină dau și ele rezultate variabile : uneori s-au putut observa leziuni sigure de denervare, alteori modificări nespecifice (inegalitatea calibrului fibrelor musculare, hiperplazie și hipercromazie nucleară sau degenerare grasă).

Nici în cele 5 cazuri cercetate de noi, biopsiile musculare nu au arătat același tablou histopatologic : leziunile caracteristice de denervare minime



Scanned with OKEN Scanner

la un bolnav (durata cunoscută a diabetului 6 luni), fiind moderată în 3 cazuri (durata 5 ani), și marcate într-un caz.

Studiile de microscopie electronică în număr foarte redus de altfel, dau și ele unele date contradictorii : în timp ce Hamilton și colab. (1968) insistă asupra degenerării miofibrilare a modificărilor mitocondriale și a îngroșării membranei bazale capilare, Tomonaga și colab. (1973) raportează două tipuri de leziuni : unele care ar ține de tulburările metabolice provocate de diabet (acumulări de granule de glicogen și de mitocondrii și îngroșarea membranei bazale capilare) ; altele (alterările benzilor Z) care mai probabil țin de fenomenele de denervare chiar la bolnavii la care nu s-a putut diagnostica clinic o neuropatie.

În cazurile noastre, care toate prezentau clinic fenomene de neuropatie, alterările benzilor Z au fost de așteptat și au constituit leziunea cea mai frecvent întîlnită, iar dezorganizarea ultrastructurală pe zone întinse pare să i se datoreze (fig. 161, 162, 163).

Leziunile necrotice grave observate la bolnavul care clinic prezenta un mal perforant plantar considerăm că sînt expresia aceleiași tulburări trofice secundare denervării, cunoscut fiind că asemenea leziuni pot apărea și la persoane nediabetice. Macovei M., Alexianu M., 1975).

Leziunile de origine dismetabolice sînt mai puțin exprimate în cazurile noastre independent de durata de evoluție a bolii ; s-a constatat doar o creștere globală și difuză a cantității de glicogen cu depuneri focale, unele chiar importante (fig. 164, 165). Se știe că în condiții variate mușchiul răspunde prin creșterea conținutului său în glicogen, în cazurile noastre însă cantitățile mari depuse considerăm că nu ar putea avea altă explicație.

Degenerări miofibrilare am întîlnit numai în legătură cu leziuni ale benzilor Z, mitocondriile erau normale, membranele bazale ale capilarelor pe care le-am putut observa erau de asemenea normale la 3 cazuri din 5. Lipsesc de asemenea din preparatele noastre aspectele de leziune musculară prin ischemie descrise în lucrări experimentale de Voldivia și colab. (1960) și Steufer și colab. (1962), ischemie considerată de Bett și colab. (1973) ca aflîndu-se la originea amiotrofiei diabetice.

Cîmpeanu și colab. (1971) insistă asupra importanței malnutriției diabeticilor și a asocierii unei tulburări a metabolismului proteinic în apariția modificărilor ultrastructurale din „amiotrofia diabetică". Rezultatele noastre nu susțin acest punct de vedere. Leziunile observate de noi par a fi în special datorate neuropatiei diabetice, de natură metabolică directă fiind doar depunerile mari de glicogen și fibrele cu porțiunea centrală mai palid colorată cu degenerare vasculară. Considerăm necesară continuarea cercetării amiotrofiei la diabetici la care clinic și paraclinic nu se pot pune în evidență fenomene de denervare.

## ASPECTE MORFO-PATOLOGICE ÎN NEUROPATIA DIABETICĂ

Cercetările histologice efectuate pe material obținut prin biopsii sau prin autopsii, la diabetici, au scos în evidență cîteva modificări histologice și ultrastructurale care au permis o mai bună înțelegere a fiziopatologiei acestor manifestări nervoase ale diabetului zaharat.

Dolman (1963) ca și cercetările ulterioare au arătat că nu există o concordanță între modificările morfologice neurale și tabloul clinic : în



Scanned with OKEN Scanner

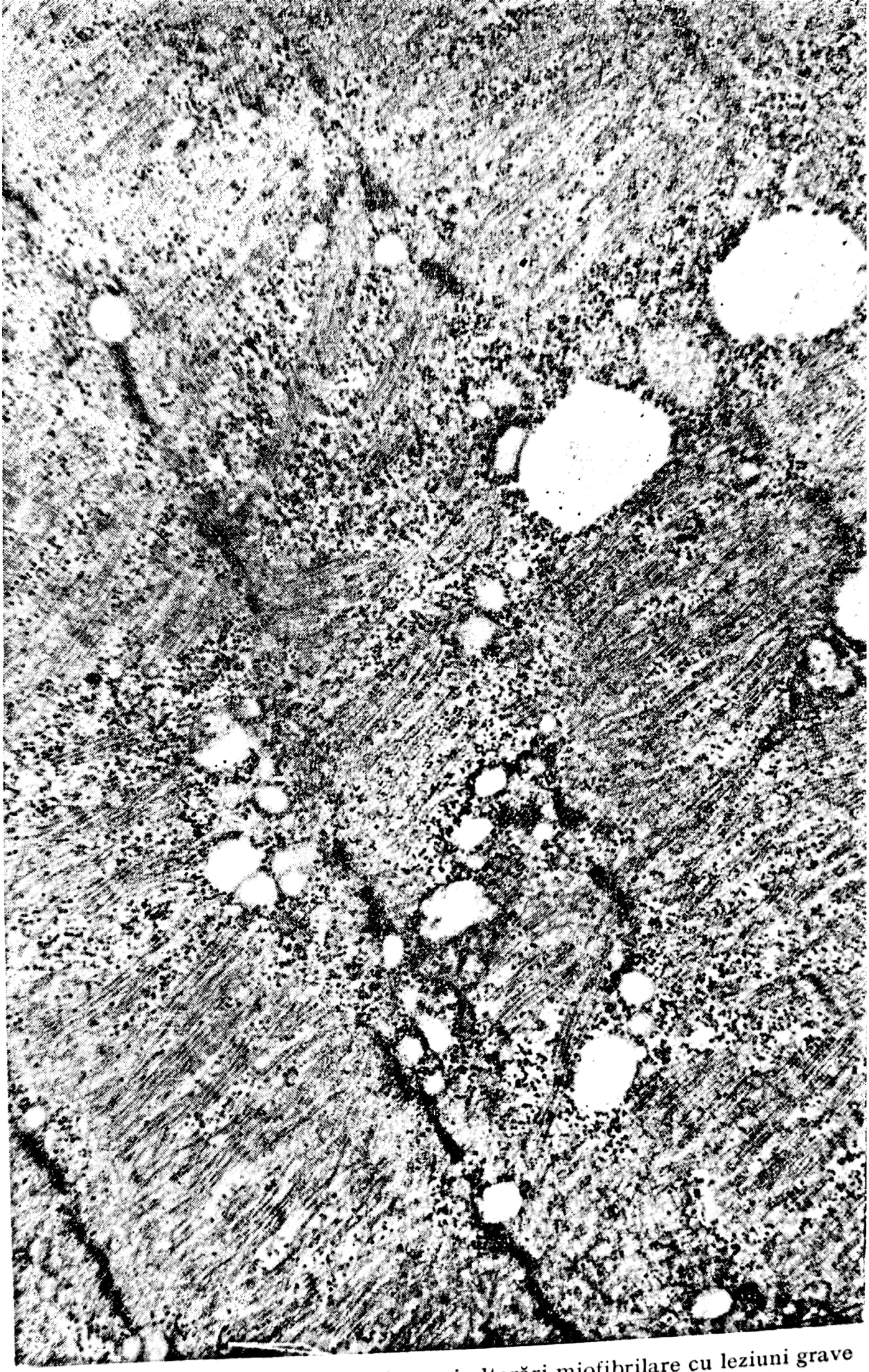

*Fig. 161.* — Importantă dezorganizare și alterări miofibrilare cu leziuni grave

Scanned with OKEN Scanner

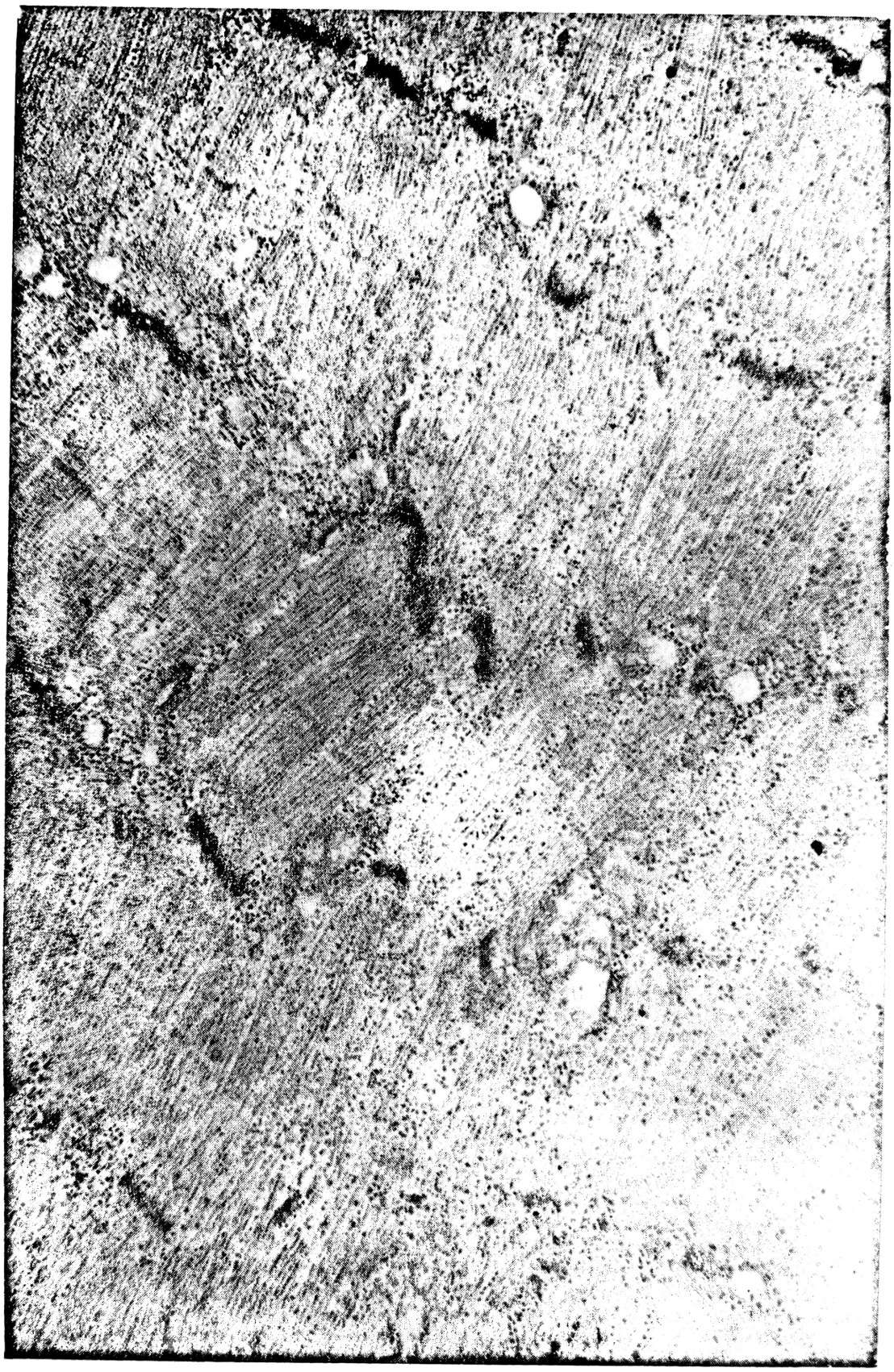

*Fig. 162.* — Zonă de dezorganizare ultrastructurală, cu modificări importante și dispariții ale benzilor Z (x 23 500).



Scanned with OKEN Scanner

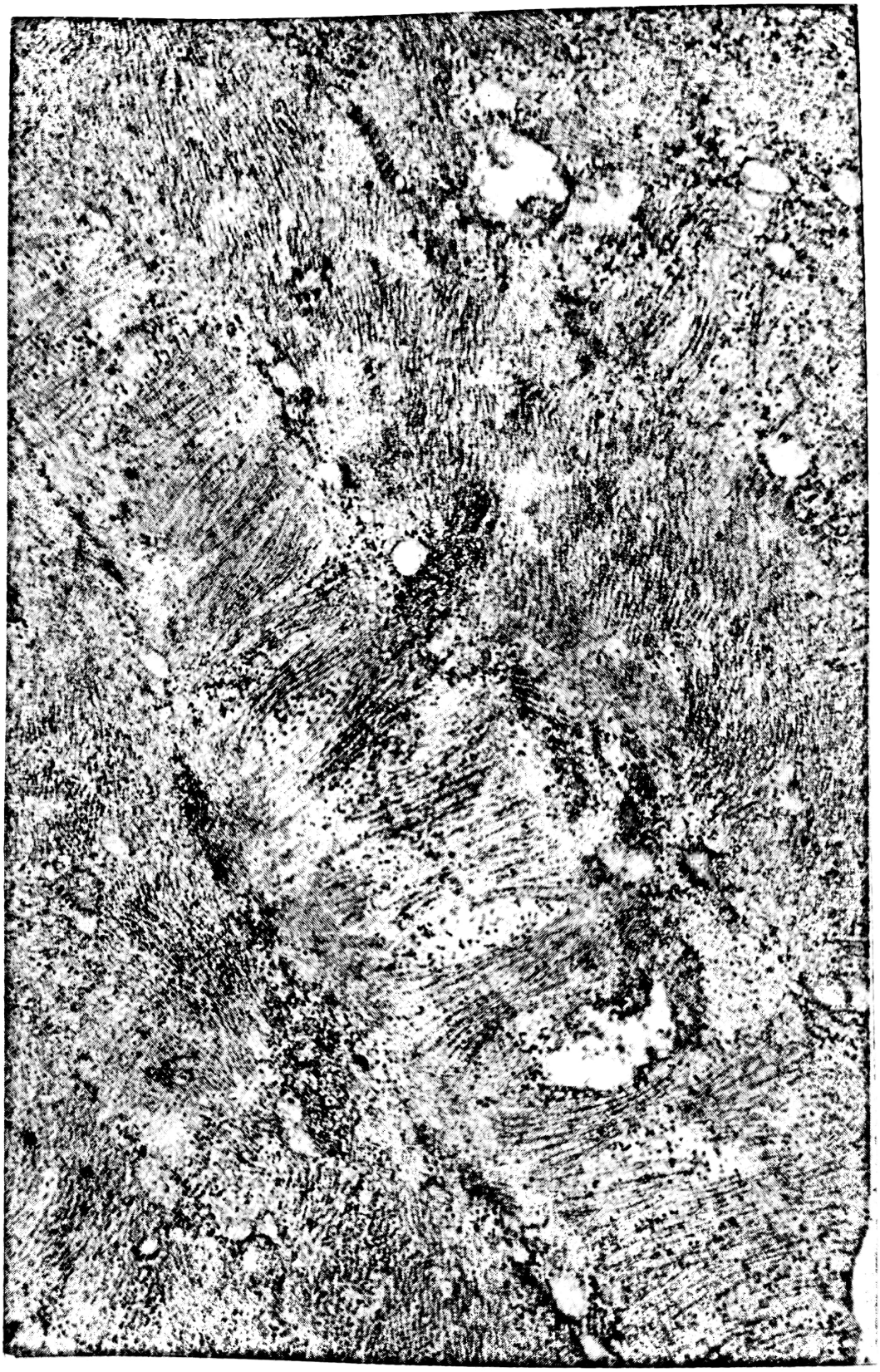

*Fig. 163.* — Zonă întinsă de dezorganizare miofibrilară, cu lărgirea elementelor reticulului sarcoplasmic și granule de glicogen în exces (x 23 500).



Scanned with OKEN Scanner

*Fig. 164.* — Acumularea focală de glicogen într-o zonă de dezorganizare miofibrilară (x 23 500).



Scanned with OKEN Scanner

*Fig. 165.* — Depozite de glicogen, neregularități și dispariții ale benzilor Z, cu lărgiri ale elementelor reticulului sarcoplasmic (x 23 500).



Scanned with OKEN Scanner

general, ele sînt mai accentuate decît o lasă să se presupună simptomatologia prezentată de către pacienți. Studiile histologice și ultrastructurale au dovedit că modificările morfologice sînt prezente în neuropatia diabetică atît la indivizii cu diabet zaharat juvenil, cît și la cei cu diabet zaharat de maturitate. Aceste modificări sînt localizate inițial și preponderent la nivelul nervilor periferici. Modificările morfologice de la nivelul măduvei și sistemului nervos central nu sînt excluse, dar mulți le consideră secundare.

Modificările morfologice — histologice și ultrastructurale — au fost descrise atît la nivelul nervului cît și al vaselor sale nutritive — vasa nervorum.

Neuropatia periferică din diabetul zaharat este clasic situată în cadrul demielinizării segmentare, dar ea este mai complexă și degenerescența axonală este la fel de importantă în multe cazuri. Aceasta depinde de momentul evolutiv cînd biopsia a fost practicată.

Thomas (1971) a insistat asupra asocierii frecvente a acestor două procese elementare (demielinizarea segmentară și degenerescența axonală).

Recent, Elfriede Sluga (1974) clasifică neuropatia diabetică atît în grupa neuropatiilor axonale, în grupa cu demielinizare segmentară, cît și în tipul mixt combinat și tipul mixt cu infarct (prin microangiopatie diabetică).

La nivelul nervului, leziunile se caracterizează printr-un proces de demielinizare segmentară neinflamatorie, asociată sau nu cu o proliferare longitudinală a celulelor Schwann.

În cursul acestui proces, axonul rămîne normal. Dacă demielinizarea segmentară continuă, axonul va fi lezat și el. Concomitent cu acest proces degenerativ neural s-a notat prezența unei intense precipitări de colagen ; colagenul sub formă de fibre este augmentat, cu frecvente direcții paralele cu axonii.

Arne și colab. (1972) notează o rarefacție a fibrelor mielinice mari și mici cu rare imagini de remielinizare. La examenul ultrastructural, alterările parenchimului constau într-o rarefiere a fibrelor mielinice mari, alături de cele mici care sînt mai bine conservate.

Vital și colab. (1973) constată că fibrele mielinice de calibru mare sînt foarte fragile și persistă cu intensitate variabilă în unele cazuri. Fibrele mici pot fi egal scăzute în număr. Se observă o variabilitate mare de la caz la caz de la alterații foarte moderate pînă la o dispariție aproape completă în alte cazuri.

Fibrele mielinice pot fi atinse de către o degenerescență axonală, care este vizibilă prin prezența formațiunilor „clusters" (ciorchine). Aceștia sînt formați din grupe de axoni, în ansamblu avînd o formă rotunjită cu prezența numeroșilor axoni care la debut sînt prematuri și care pot deveni, pentru unii, mielinizați. Degenerescența segmentară se apreciază mai ales prin prezența axonilor mari în întregime lipsiți de mielină, sau crestați printr-un mic număr de ture spiralate care le separă, unele de altele.

Examenele de microscopie electronică indică existența unui proces de fragmentare și plicaturare, „în acordeon" a tecii de mielină. Celulele Schwann, relativ sărace în organite intracelulare, conțin incluzii multimembranoase sau lamelare, adevărate figuri mielinice, iar citoplasma lor apare net vacuolară, conținînd granule ce par să fie formate din gluco-



Scanned with OKEN Scanner

gen (Bischoff, 1969). Prezența citozomilor la acest nivel, ca și în celulele nervilor mielinici sau fără teacă de mielină, sugerează existența unei perturbări metabolice celulare neuronale. Nu se poate însă stabili dacă această perturbare este primară sau secundară unei proaste iritații a nervilor. Membrana bazală a tecii de celule Schwann apare și ea îngroșată, plicaturată, fenomen ce se observă pînă și la nivelul nodulilor Ranvier. Mult mai rare sînt aspectele de regenerare și cele de neoformare a celulelor Schwann.

Bischoff (1969) consideră că principala leziune în neuropatia diabetică ar fi la nivelul celulei Schwann, generatoare a tecii de mielină, care apare fragmentată în conglomerate. Cilindraxul, care inițial pare neatins, poate prezenta o densificare a plasmei axonului; cilindraxul prezintă vacuole și semne de degenerare, filamentele nervoase apărînd conglomerate și uneori transformate fin granular. Se observă în teritoriul celulei aglomerări de lipoproteine și o îngroșare a membranei bazale analogă cu cea din vasele mici. Asemenea modificări morfologice sînt descrise atît în fibrele nervoase mielinice cît și în cele amielinice. După Bischoff (1969) aceste aspecte sînt mai accentuate la fibrele nervoase amielinice decît la cele mielinice. Prezența „des enroulements schwanniens" este bine cunoscută în neuropatia diabetică. Prima dată semnalată în 1964 de Greenbaum și colab., apoi de Thomas și Lascelles (1966), ele au fost studiate la microscopul electronic de Ballin și Thomas (1968) și de Gargin și Lapresle (1968). Acești autori insistă pe alura asemănătoare a acestor formațiuni cu cea din boala Dejérine-Sottas.

Atît Arné (1972) cît și Vital (1971) au găsit în toate cazurile examinate de neuropatie diabetică — „enroulements schwanniens" realizînd ture spiralate concentrice.

Incolăcirile schwanice sînt frecvente, dezvoltîndu-se în jurul axonilor care prezintă un început de remielinizare. Dereux și Gruner, arată prin studii de microscopie electronică, că formațiunile în bulb de ceapă sînt datorate hipertrofiei celulelor Schwann și nu unei reacții fibroblastice. Proliferarea în „bulbes d'oignons", a celulelor Schwann, devenită clasică în boala Dejérine-Sottas, poate fi găsită în boala Refsum (Dereux, Fardeau și Engel) în boala Charcot-Marie-Tooth (Dick și colab., Vital, Julien, Vallat și M. Le Blanc). Au mai fost observate în neuropatiile cronice infantile. Mai recent, aceste „enroulements schwanniens" au fost descrise în diverse neuropatii de origine metabolică, de către Kornfeld și Appenzeller (1970), găsindu-se în 6 cazuri de neuropatie uremică. Aceeași problemă a fost reluată de Valler și Vital (1971).

Există mai multe explicații avansate pentru modul de formare a „enroulements schwanniens":

— Garcin, Lapresle, Fardeau și De Recondo (1966) incriminează o proliferare schvanică primitivă avînd frecvent în centrul „bulbului de ceapă" o structură mielinică normală.

— Webster și colab. (1967) cred că această proliferare schvanică este secundară degenerescenței axonilor mielinizați sau nu.

— Weller (1967), Ballin și Thomas (1968) o consideră datorată unei demielinizări segmentare.

— Ochon (1970) avansează posibilitatea unei formațiuni pornind de la axonii amielinici pe cale de regenerare.

La nivelul vaselor nervilor (vasa nervorum) se remarcă un proces de îngroșare a pereților prin acumularea de material PAS—pozitiv, fenomen



Scanned with OKEN Scanner

similar celui observat în cursul angiopatiei diabetice cu orice altă localizare. Concomitent survine o diminuare a diametrului lumenului vascular. De altfel, multe din aceste aspecte histologice au fost descrise deseori în cursul neuropatiei diabetice, chiar de pe vremea lui Gh. Marinescu (citat de Endtz 1968), în 1901. Nu există îndoială că modificările morfologice severe pot fi prezente în vasa nervorum în unele cazuri de diabet zaharat. Incidența acestor leziuni a fost studiată de Fagerberg (1959). El a examinat nervii surali în privința leziunilor vasculare la 105 diabetici și a împărțit materialul în diabetici cu și fără semne clinice și histologice de neuropatie. Din 79 diabetici cu semne clinice de neuropatie, 75 cazuri arătau, la examenul histologic, semne de leziuni vasculare la nivelul nervilor periferici; în grupa de 26 diabetici fără semne clinice de neuropatie, 18 cazuri prezentau modificări în vasa nervorum. Fagerberg (1959) notează că sînt puține cazuri de neuropatie diabetică, fără semne histologice de leziuni vasculare în nervi. Acest fenomen a fost observat în repetate rînduri și a dus la ipoteza că ischemia joacă un rol important în etiologia neuropatiei diabetice.

Din punct de vedere anatomo-patologic, modificările vasculare în polineuropatia diabetică sînt difuz distribuite și afectează vasele de la epinerv, perinerv și endonerv. Nervul sural a fost cel mai des observat (Woltman și Wilder, 1929; Fagerberg, 1969; Alsson, 1968; Reske, Nielsen și Lundboeck, 1968).

În nervii periferici de la nivelul membrelor superioare și inferioare Reske, Nielsen și Lundboeck (1968) au găsit leziuni vasculare mai pronunțate la periferia nervului decît în partea proximală.

Pentru unii anatomopatologi vasele de la nivelul nervilor periferici în neuropatia diabetică sînt considerate ca normale în microscopia optică.

Greenbaum și colab. (1969) pe 6 cazuri studiate, n-au găsit alterații vasculare, Chapra și colab. (1969) de asemenea nu găsesc modificări.

Goldenberg, Alex, Joshi și Blumenthal (1959) au notat modificări cu colorație P. A. S., de tip angiopatie diabetică.

Autorii care au făcut studii de macroscopie electronică a capilarelor din nervul cu neuropatie diabetică au găsit o îngroșare a peretelui.

Bischoff (1965) comunică cercetări de ultrastructură a vasa nervorum la biopsia din nervul sural, obținut de la un pacient de 55 ani cu o amiotrofie diabetică severă a extremităților inferioare. Microscopia electronică a arătat modificări severe, celulele endoteliale erau proliferate și proeminau în lumen, un mare număr de vezicule erau prezente în citoplasma celulelor endoteliale, membrană bazală îngroșată.

Aceleași modificări sînt notate de Vital și colab. (1966), Lapresle (1968), Luse și Moon (1966), Ballind și Thomas (1968), Vital și colab. (1970), Arne și colab. (1972), Vital și colab. (1973). Ultimii autori au găsit îngustări ale vaselor și au divizat rezultatele obținute între:

— 2 cazuri cu pereți moderat îngroșați (obs. 3 și 12) : 800 și 900 μm;
— 7 cazuri cu pereți îngroșați, de 160—2 600 μm;
— 3 cazuri arătînd o îngroșare considerabilă de aproape 3 500 μm.

Frecvent se găsește o îngroșare și scindare a membranei bazale, care se dublează în mai multe straturi concentrice, înglobînd uneori pericitele. Între aceste lamele se găsesc fibre de colagen de orientare variabilă dar de cele mai multe ori paralele cu axul vasului. Se găsesc fine fibrile, fără



Scanned with OKEN Scanner

periodicitate, sau fibre groase în care periodicitele se pot vedea pe o incidență longitudinală. Foarte rar se găsește o îngroșare printr-un material amorf sau prin fibrile gama și dimensiunile peretelui rămîn moderat mărite.

Banson și Lacy (1964) cred că există două stadii diferite; aceste două aspecte pot fi de alură diferită, dar să se asocieze în același perete. Uneori la periferia acestei îngroșări există o prelungire fibroblastică, aproape continuă cum a notat Lapresle (1968). De obicei lumenul vasului este liber, uneori se produc modificări importante cu tumefierea endoteliului vascular, citoplasma balonizată, obliterînd sau îngustînd considerabil lumenul vasului. Autorii au măsurat vasele de lîngă epinerv și au găsit aspect de microangiopatie diabetică.

Aceste aspecte ultrastructurale sînt bine cunoscute și au fost notate prin studii de specialitate în : derm (Banson și Lacy, 1964, Pardo și colab., 1966, Durand, 1971), în mușchi (Bencosme și colab. în 1966, Garcin și Lapresle 1968), în glomerulii renali, în vasele oculare (Regnault, Bregeat, Conivet și Passa, 1971). Îngroșarea pereților capilari de la nivelul nervilor periferici este semnalată în literatură, la subiecții nediabetici, atinși de diverse alte afecțiuni. Lucrarea lui Eames și Lange (1967) care au prelevat din nervii periferici 8 biopsii de la subiecți atinși de arterită gravă, înainte de amputație. Ei au găsit o îngroșare a pereților capilari de 3 000 μm grosime.

Weller și colab. (1970) prin studii de microscopie electronică, au găsit o îngroșare a pereților capilari în 5 cazuri de neuropatie reumatoidă. De altfel în aceste cazuri se notează o trombozare a vaselor epineurale. Jollan (1971) găsește o îngroșare de 1 700 μm a capilarelor în multinevrite din poliartrita reumatoidă.

Dezvoltarea microangiopatiei la diabetici este încă discutată (Robert, 1971). Relația între apariția ei și vechimea diabetului și felul de tratament sînt încă diferit apreciate.

Tutin și Tchobroutsky (1970) gîndesc că utilizarea insulinei ordinare frînează apariția microangiopatiei din neuropatia diabetică. Autorii remarcă că observațiile sînt mai numeroase la diabeticii adulți tratați cu sulfamide hipoglicemiante și uneori insulin-retard. Aceiași autori notează 3 cazuri unde microangiopatia diabetică era foarte dezvoltată și vechimea diabetului zaharat era de 8, 15, 19 ani.

Arné și colab. (1972) studiază un bolnav la care diabetul zaharat n-a fost descoperit decît cu 5 ani după apariția unei neuropatii periferice rămasă fără etiologie. În acești 5 ani glicemiile și glicozuriile au fost practicate, dar n-au decelat nici o anomalie, deși n-au făcut probe de hiperglicemie provocată. Pe biopsia nervului periferic, efectuată 3 luni după apariția glicozuriei și a hiperglicemiei, există o îngroșare importantă a pereților capilari de 2 500 μm în medie. Existența la acest bolnav a unei îngroșări a pereților capilari și endonervului este un argument important pentru autenticitatea caracterului „diabetic" al neuropatiei.

Mirouze și Mary (1968) gîndesc că microangiopatia se dezvoltă foarte precoce și că este singurul element obiectiv care marchează diabetul. Această problemă nu este momentan complet rezolvată. Raportul între microangiopatie și dezordinele parenchimatoase ale endonervului sînt încă discutate. Unii autori cred într-o origine ischemică și caracterul difuz al microangiopatiei diabetice.



Scanned with OKEN Scanner

Observații, ca cele ale lui Roff și Asbury (1968) cu o atingere vasculară focală a nervului care a putut fi pusă în evidență anatomo-patologic, rămîn rare.

În lucrarea lui Pardo și colab. (1966), pe 21 diabetici, n-au găsit nici o corelație între îngroșarea pereților capilari și apariția retinopatiei și nefropatiei. Dar acest studiu al autorilor a fost făcut numai pe capilarele dermului. Însă, nu este imposibil ca o evidentă microangiopatie, mai mult sau mai puțin importantă să fie la același diabetic studiată în diverse parenchime, ceea ce explică varietatea complicațiilor clinice, care se pot prezenta și izolat. Unii autori rămîn partizanii ideii că neuropatia este rezultatul dezordinelor metabolice care probabil afectează inițial celulele Schwann (Thomas și Lascelies, 1966). Relațiile dintre mielinizarea segmentară și leziunile axonale în diabet nu sînt lămurite. S-a sugerat că unele cerințe metabolice locale ale axonilor sînt furnizate de celule Schwann (Smith, 1961). Dacă este așa, modificările axonale pot fi explicate prin dezordinele celulelor Schwann.

Pirart (1969) insistă asupra importanței microvascularizației în nervul periferic, cum a raportat-o și Poirier (1969).

Lundborg și Branemark disting 2 sectoare, intrinsec și extrinsec, în microvascularizația nervului, capabile să se suplinească unul pe altul. Se poate spune că modificările vasculare pot fi responsabile de atingerile parenchimului nobil, fără să se poată avansa ipoteza de la cauză la efect între aceste două procese.

O îngroșare difuză a sistemului capilar în endonerv poate să modifice metabolismul local cu alterarea secundară a parenchimului nobil. Pe de altă parte modificările în rețeaua intrinsecă a nervului, probabil asociată cu modificări din rețeaua extrinsecă, fac ca parenchimul foarte sensibil la variațiile de debit din sistemul arterial și arteriolar să agraveze situația. Sistemul arterial din păcate nu este întotdeuna investigat.

Discuțiile asupra patogeniei neuropatiei diabetice, adesea au conținut sugestia că un proces unitar este responsabil. Sînt autori care cred că neuropatia diabetică este determinată de ischemia datorată obliterării vaselor majore ale membrelor sau însăși vasa nervorum (Woltman, 1929; Fagerberg, 1959).

Locke (1967) simplifică ideea sugerînd că mononeuropatia izolată cu început brusc, durată circumscrisă în revenire, poate fi considerată de origine vasculară, pe cînd polineuropatia simetrică, difuză a membrelor inferioare, ar putea fi de origine metabolică. Evident în unele cazuri există leziuni întinse de vasa nervorum, dar, în altele microscopia optică nu evidențiază leziuni semnificative.

Faptul că aceleași leziuni nervoase se observă și în cazuri cu și fără leziuni vasculare, face foarte probabilă ipoteza că leziunile vasculare sînt singurele responsabile de polineuropatie diabetică. Constatările prezente nu permit o concluzie finală asupra importanței sau neimportanței factorului vascular în etiologia polineuropatiei diabetice. Diabetul experimental este o cale de viitor pentru studierea și lămurirea acestor probleme.

Modificările morfologice de la nivelul măduvei și sistemului nervos simpatic au fost notate de diverși autori în cursul neuropatiei diabetice.

În măduva spinării sînt de notat cel mai frecvent pierderi de celule ganglionare în coarnele anterioare și degenerări ale cordoanelor posterioare și laterale.



Scanned with OKEN Scanner

Bischoff (1963) studiază 2 cazuri cu paralizii importante ale extremităților inferioare și găsește o diminuare electivă a celulelor ganglionare din coarnele anterioare.

Dolman (1963) notează într-o secție de prosectură, pe 36 autopsii, modificări în celulele din cornul anterior, în 10 cazuri, de intensități variabile, de la ușoare la masive.

Greenbaum (1964) găsește depozite lipocrome evidente în celulele motorii din coarnele anterioare, în 4 cazuri cu paralizii parțiale.

Dolman (1963) a descris la aproape 1/2 din cazurile care nu aveau în mod sistematic o polineuropatie, o degenerare a cordoanelor posterioare, mai exprimată în porțiunile ce corespund extremităților inferioare. La 5 bolnavi care au ajuns la autopsie cu o polineuropatie evidentă, Greenbaum (1963) a pus în evidență numai de 2 ori o pierdere marcată de fibre în cordoanele posterioare, precum și o gliază fibrilară mai marcată.

Alsson și colab. (1968) au găsit, la 9 autopsii, o degenerare a fibrelor lungi în cordoanele posterioare, de 2 ori în cordoanele anterioare și de 2 ori în tractul spino-cerebelos. Au mai găsit într-un caz, placarde de degenerare în căile lungi, limitele dintre ele șterse printr-o zonă de aglomerație.

Studiul lui Riedel (1965) pe 35 autopsii de diabetici, fără semne clinice de polineuropatie, evidențiază, în 13 cazuri, mici ștergeri, în mare parte cu caracter de aglomerări, fără o evidentă legătură cu sistemul vascular.

Reske-Nielsen (1968) notează degenerări ale cordoanelor laterale în 2 cazuri, care arătau în același timp și simptome piramidale. Autorul accentuează în cele 15 observații de prosectură, care clinic prezentau o polineuropatie evidentă, că rădăcinile posterioare sînt mai mult afectate decît cordoanele posterioare.

La cercetări mai atente ale diferitelor cazuri s-au găsit în celulele preganglionare a fibrelor motorii și senzitive o atingere inegală, alterări mai evidente s-au găsit în ganglionii spinali. La alterările din celulele coarnelor anterioare predomină transformări în celulele motorii, iar la o alterare mai mare a celulelor din ganglionii spinali apar degenerări importante ale celulelor din rădăcinile posterioare. De fapt nu se poate spune în ce măsură cazurile în care s-au găsit modificări patologice în ganglionii spinali, corespund cu degenerări în rădăcinile și cordoanele posterioare.

La nivelul ganglionilor simpatici s-au pus în evidență modificări degenerative nespecifice. Appenzelier și Richardson (1966) și Gleb Budzilovich (1970) au descris prezența unui „neuron gigantic simpatic anormal" conținînd un material PAS-pozitiv în ganglionii paravertebrali la bolnavii cu polineuropatie diabetică și etilică și au sugerat legătura lor cu tulburările vasomotorii, întîlnite la acești pacienți. Gleb Budzilovich (1970) notează modificările morfologice în sistemul periferic, la bolnavi cu diabet zaharat și relația posibilă în unele manifestări sistemice ale diabetului, în special cu „angiopatia diabetică".

Modificările anatomo-patologice din ganglionii simpatici sînt caracterizate prin cromatoliză centrală, balonizarea și vacuolizarea celulei nervoase și uneori a prelungirilor ei. Unele din vacuole conțin un material mucoid care se colorează metacromatic cu crezil violet și albastru alcian și reacționează pozitiv cu mucicarmin. Severitatea acestor modificări era direct proporțională cu durata diabetului zaharat. Unii neuroni degenerați erau îmbrăcați într-o rețea densă de fibre nervoase. Reacția axonală terminală a bulbilor se



Scanned with OKEN Scanner

observă în unii ganglioni. Leziunile nervoase se însoțeau uneori de neurofagie, în teritoriul fibroblaștilor au găsit depozite variate de melanină și pigmenți lipocromi.

Examinarea ramurilor cenușii și mixte și examinarea celor mai multe din terminațiile lor proximale (nervi perivasculari, a spațiilor subarahnoidiene și a spațiilor Wirchof- Rabin, a măduvei spinării și a creierului inferior) cuprindeau leziuni multiple caracterizate printr-o proliferare totală dezordonată, a unor fibre fine predominant nemielinizate, însoțite de proliferarea celulelor Schwann și fibroblaștilor; benzi aberante ocazionale de fibre nervoase mielinizate se întindeau pe mici distanțe în țesutul adipos, deasupra ramurilor afectate. Astfel de leziuni se găseau în ramurile cenușii în toate cazurile, în segmentele toracale inferioare și lombosacrate ale măduvei spinării în 7 cazuri și în trunchiul cerebral în 2 cazuri. S-au găsit nevromi în pancreas și stomac. Morfologic ei semănau cu nevromul traumatic, care dovedește, după autor, o leziune focală a nervului, urmată de o încercare de regenerare. O predominanță a leziunilor fibrelor nemielinizate pare să ridice un mai mare grad de vulnerabilitate a acestor fibre.

Menționăm că aceleași modificări au fost anterior descrise sub variate denumiri ca nevrom de regenerare (Raymond, 1893), angionevrom (Staemuler, 1939), Schwanom (Russel și Rubinstein, 1959), heterotopia nervilor periferici (Feigin, 1961), nevromul central Payan și Lenne (1965), nevrom (Klintworth, 1964) ca în multe cazuri erau asociate cu traumatisme fizice, siringomielie, neurofibromatoză etc.

Frecvența acestor asocieri cu leziuni dobîndite ca mielopatia traumatică au făcut pe unii să le asemene cu nevromul traumatic obișnuit. Trebuie adăugat că în cazurile lui Gleb Budzilovich (1970) legătura cu traumatismul chimic, inerent diabetului, trebuie să fie luată în considerație.

Demonstrarea în aceste cazuri, a unor prinderi a nervilor simpatici periferici nu numai că dovedește o bază anatomică conceptului clinic de „neuropatie autonomă", dar permite și o nouă interpretare a problemei angiopatiei diabetice. După această concepție, angiopatia diabetică nu poate fi cauza neuropatiei diabetice, ci mai degrabă o consecință a lezării nervilor autonomi (vasomotori), conducînd la o denervare parțială sau completă a peretelui vascular.

Tulburările funcționale apărute în musculatura netedă vasculară (spasm) ca și perturbările în capacitatea de transport metabolic a peretelui vascular, pot crea condiții favorabile pentru dezvoltarea unei boli vasculare la diabetici. În sprijinul acestei ipoteze, pot fi citate cazurile de vindecare sub influența simpatectomiei, izolat sau în combinație cu o dietă aterogenă, dietă care influențează bolile vasculare (Harrison, 1939; Murphy și colab., 1957).

În sprijinul aceleiași ipoteze sînt de amintit modificările vasculare degenerative care apar în boala Recklinghausen și a celor observate în gambele celor care suferă de leziuni nervoase periferice, sprijinind ideea rolului neuropatiei autonome în patogenia angiopatiei diabetice.

Am avut posibilitatea să cercetăm anatomo-clinic 5 cazuri de neuropatie diabetică, la care examenul histopatologic s-a efectuat pe material necropsic, studiindu-se măduva spinării, rădăcinile rahidiene, ganglionii rahidieni și mușchii gambieri (Macovei M., Nereanțiu F., 1975).



Scanned with OKEN Scanner

observă în unii ganglioni. Leziunile nervoase se însoțeau uneori de neurofagie, în teritoriul fibroblaștilor au găsit depozite variate de melanină și pigmenți lipocromi.

Examinarea ramurilor cenușii și mixte și examinarea celor mai multe din terminațiile lor proximale (nervi perivasculari, a spațiilor subarahnoidiene și a spațiilor Wirchof- Rabin, a măduvei spinării și a creierului inferior) cuprindeau leziuni multiple caracterizate printr-o proliferare totală dezordonată, a unor fibre fine predominant nemielinizate, însoțite de proliferarea celulelor Schwann și fibroblaștilor; benzi aberante ocazionale de fibre nervoase mielinizate se întindeau pe mici distanțe în țesutul adipos, deasupra ramurilor afectate. Astfel de leziuni se găseau în ramurile cenușii în toate cazurile, în segmentele toracale inferioare și lombosacrate ale măduvei spinării în 7 cazuri și în trunchiul cerebral în 2 cazuri. S-au găsit nevromi în pancreas și stomac. Morfologic ei semănau cu nevromul traumatic, care dovedește, după autor, o leziune focală a nervului, urmată de o încercare de regenerare. O predominanță a leziunilor fibrelor nemielinizate pare să ridice un mai mare grad de vulnerabilitate a acestor fibre.

Menționăm că aceleași modificări au fost anterior descrise sub variate denumiri ca nevrom de regenerare (Raymond, 1893), angionevrom (Staemuler, 1939), Schwanom (Russel și Rubinstein, 1959), heterotopia nervilor periferici (Feigin, 1961), nevromul central Payan și Lenne (1965), nevrom (Klintworth, 1964) ca în multe cazuri erau asociate cu traumatisme fizice, siringomielie, neurofibromatoză etc.

Frecvența acestor asocieri cu leziuni dobîndite ca mielopatia traumatică au făcut pe unii să le asemene cu nevromul traumatic obișnuit. Trebuie adăugat că în cazurile lui Gleb Budzilovich (1970) legătura cu traumatismul chimic, inerent diabetului, trebuie să fie luată în considerație.

Demonstrarea în aceste cazuri, a unor prinderi a nervilor simpatici periferici nu numai că dovedește o bază anatomică conceptului clinic de „neuropatie autonomă", dar permite și o nouă interpretare a problemei angiopatiei diabetice. După această concepție, angiopatia diabetică nu poate fi cauza neuropatiei diabetice, ci mai degrabă o consecință a lezării nervilor autonomi (vasomotori), conducînd la o denervare parțială sau completă a peretelui vascular.

Tulburările funcționale apărute în musculatura netedă vasculară (spasm) ca și perturbările în capacitatea de transport metabolic a peretelui vascular, pot crea condiții favorabile pentru dezvoltarea unei boli vasculare la diabetici. În sprijinul acestei ipoteze, pot fi citate cazurile de vindecare sub influența simpatectomiei, izolat sau în combinație cu o dietă aterogenă, dietă care influențează bolile vasculare (Harrison, 1939; Murphy și colab., 1957).

În sprijinul aceleiași ipoteze sînt de amintit modificările vasculare degenerative care apar în boala Recklinghausen și a celor observate în gambele celor care suferă de leziuni nervoase periferice, sprijinind ideea rolului neuropatiei autonome în patogenia angiopatiei diabetice.

Am avut posibilitatea să cercetăm anatomo-clinic 5 cazuri de neuropatie diabetică, la care examenul histopatologic s-a efectuat pe material necropsic, studiindu-se măduva spinării, rădăcinile rahidiene, ganglionii rahidieni și mușchii gambieri (Macovei M., Nereanțiu F., 1975).



Scanned with OKEN Scanner

Cele 5 observații se referă la 4 bărbați și 1 femeie, la care durata de evoluție a diabetului zaharat a variat între 4 și 25 ani, iar vîrsta pacienților era cuprinsă între 58 ani și 67 ani.

Fenomenele clinice comune ale acestor bolnavi, indiferent de durata de evoluție a bolii, au fost: parestezii de diferite intensități în membrele inferioare, amiotrofii distale, tulburări de mers și ortostațiune; deficit motor de tip tetrapareză s-a notat în 2 cazuri, bolnavii prezentînd semne clinice de leziune piramidală, în restul cazurilor s-au pus în evidență semne clinice de neuropatie senzitivo-motorie periferică.

Examenul E.M.G. din musculatura gambelor a pus în evidență trasee de denervare parțiale, excitabilitatea și conducerea nervoasă au fost scăzute în toate cazurile.

Bilanțul arteriosclerozei și cercetarea microangiopatiei s-au efectuat în toate cazurile, de altfel unul din criteriile de selecționare a cazurilor a fost acela de a exclude bolnavii cu semne clinice de arterioscleroză.

Metodele de studiu a materialului necropsic au fost cele clasice: colorațiile Nissl și Spielmeyer pentru sistemul nervos cît și impregnări Bielschowsky pe celoidină, iar pentru mușchi colorațiile hematoxilineosină și von Gison.

La acest tablou clinic și biochimic, examenul anatomo-patologic evidențiază constant leziuni ale vaselor mici cu distribuție difuză în sistemul nervos, cu producere de leziuni ischemice variate, de la lipsuri neuronale la hipercromie, atrofie și constituire de cicatrice parenchimatoase în măduvă, rădăcini și nervi periferici. Leziunile neuronale, de asemenea prezente în toate cazurile sînt majoritatea de tip ischemic (lipsuri, hipercromie, satelitoză) și degenerativ (prin acumulare de lipopigment) arătînd atît influența unui factor ischemic, cît și a unuia metabolic. Leziunile neuronale din ganglionii rahidieni indică mai mult influența unui factor ischemic. Leziunile mielinice și edemul spongios din cordoanele posterioare, rădăcini, și nervii periferici arată de asemenea o etiologie mixtă vasculară și metabolică în special demielinizarea segmentară, care arată o dependență regională a tecii de mielină față de celula Schwann (Bischoff, 1969). Leziunile axonale se explică prin lezarea neuronilor de origine. Leziunile musculare se prezintă sub formă de atrofie neurogenă cu aspecte de regenerare, dar uneori cu o scleroză avansată. În unele cazuri apar și aspecte degenerative cu vacuolizare (fig. 175) sugerînd o influență patologică metabolică. În acest sens există lucrări care au demonstrat prezența de leziuni musculare degenerative înainte de apariția amiotrofiei (Hamilton și colab., 1968).

Din studiul cazuistic personal se desprind cîteva aprecieri cu caracter concluziv. Gravitatea leziunilor nu depinde de durata diabetului, cît de gravitatea lui. Leziunile vasculare reprezintă un factor patologic constant dar nu unic, unele aspecte fiind sugestive pentru intervenția unui factor metabolic. Leziunile musculare apar constant cu aspect de denervare, la care se adaugă în unele cazuri aspecte de regenerare, iar în altele aspecte de scleroză, faza de de regenerare fiind ineficient depășită; adăugarea, în unele cazuri de aspecte degenerative sugerează și intervenția unui factor metabolic. Admiterea unei etiologii polifactoriale în geneza leziunilor neuromusculare din diabet explică existența aspectelor variate, clinice și anatomo-patologice, uneori în favoarea predominanței unuia din acești factori, probabil în funcție de gravitatea diabetului și a unor altor elemente a căror precizare necesită cercetări viitoare.



Scanned with OKEN Scanner

*Fig. 166.* — Neuropatie diabetică. Corn anterior : rarefacții neuronale și scleroză vasculară (col. Nissl ; microfoto × 20).

*Fig. 167.* — Neuropatie diabetică. Corn anterior : hipercromie neuronală ; umbre celulare ; glioză difuză (col. Nissl ; microfoto × 20).

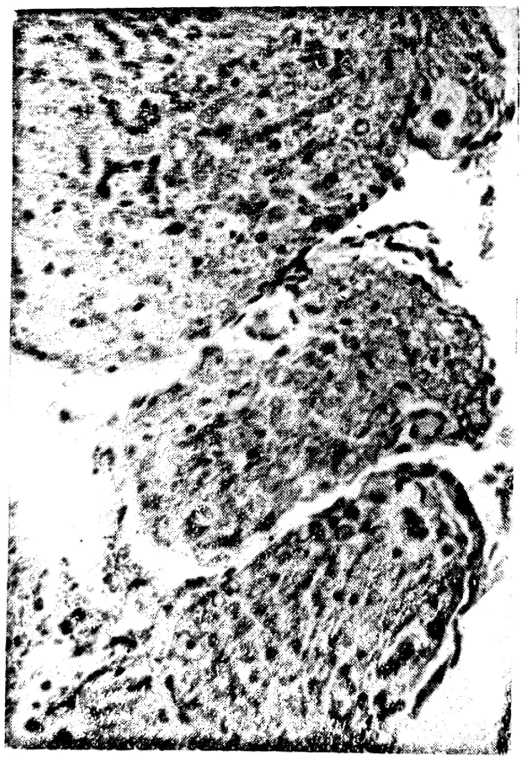

*Fig. 168.* — Neuropatie diabetică : în rădăcinile anterioare se constată paloarea unor teci de mielină și hialinizarea pereților vasculari (col. Spielmeyer ; microfoto × 20).

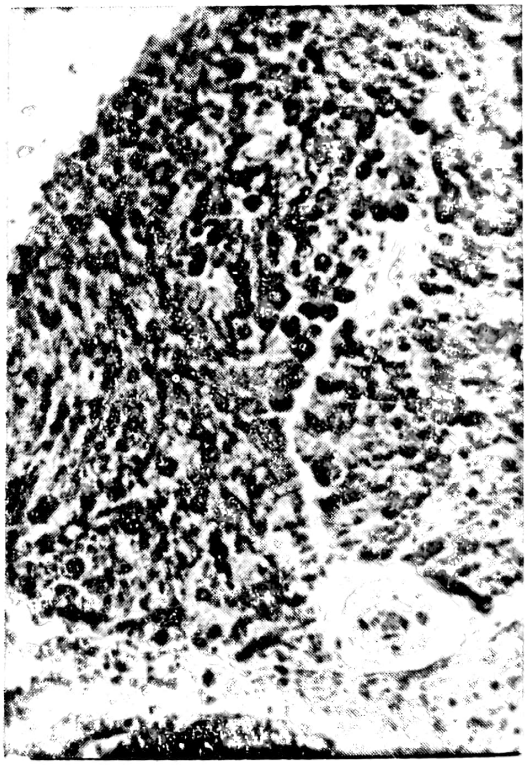

*Fig. 169.* — Neuropatie diabetică : în rădăcinile posterioare se constată paloarea unor teci de mielină și hialinizarea pereților vasculari (col. Spielmeyer ; microfoto × 20).



Scanned with OKEN Scanner

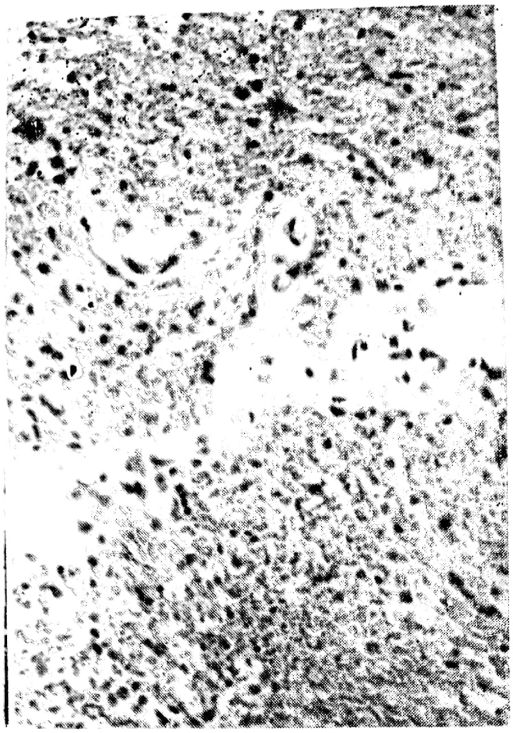

*Fig. 170.* — Neuropatie diabetică : în șanțul median posterior se observă hialinizarea pereților vasculari și prezența unui țesut conjunctiv fibros (col. Nissl ; microfoto × 10).

*Fig. 171.* — Neuropatie diabetică : pe impregnările argentice unii axoni apar îngroșați, fragmentați, unele fragmente cu terminații ,,în măciucă'' (impregnare argentică pe secțiune de celoidină ; microfoto × 40).

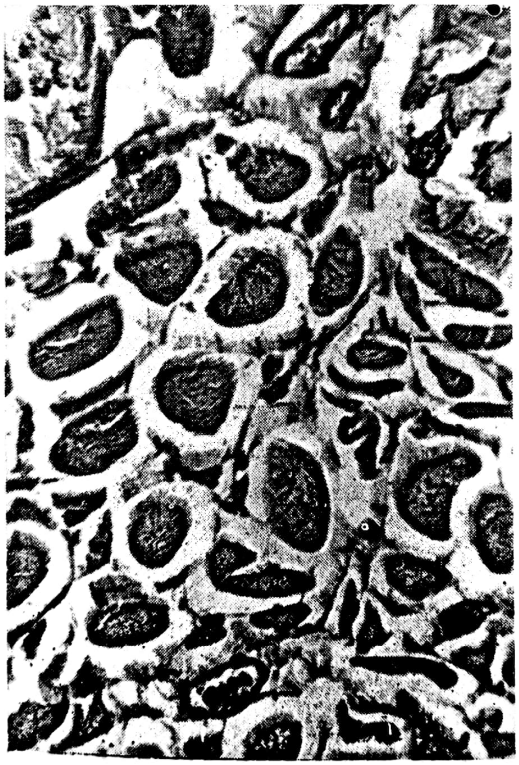

*Fig. 172.* — Amiotrofie diabetică : se constată grupe de fibre musculare atrofice, alături de altele cu aspect normal (col. hemalaun-eozină ; microfoto × 20).

*Fig. 173.* — Amiotrofie diabetică : pe secțiunea longitudinală se observă înmulțirea nucleilor sarcolemali, grupe de nuclei hipercromi cu citoplasmă puțină (col. hematoxilină-eozină ; microfoto × 20).



Scanned with OKEN Scanner

*Fig. 174.* — Amiotrofie diabetică : pe secțiunea longitudinală se observă înmulțirea nucleilor sarcolemali, grupe de fibre atrofice.

*Fig. 175.* — Amiotrofie diabetică : unele fibre musculare apar cu aspect de degenerare vacuolară (col. hemalaun-eozină ; microfoto x 20).

Diabetul experimental este o cale de viitor pentru studierea și lămurirea acestor probleme.

*L.c.r.*-ul *în neuropatia diabetică*. În literatura neuropatiei diabetice se găsesc destule cercetări asupra l.c.r.-ului ; dar fără să li se acorde prea mare importanță.

*Hiperalbuminorahia*. La bolnavii diabetici s-a găsit o creștere a proteinorahiei. Unii autori cred că această creștere se găsește numai în cazurile în care există semne clinice ale unei neuropatii diabetice sau la bolnavi care au avut un accident cerebro-vascular recent. Majoritatea autorilor consemnează pînă la 80% constatări patologice ale l.c.r.-ului. Madonick și Margolis (1952) au cercetat la 100 diabetici, albuminorahie și au găsit-o crescută peste 50 mg %, numai la 5 pacienți; 4 din aceste cazuri prezentau o neuropatie periferică diabetică, iar un caz cu hemiplegie prin macroangiopatie diabetică. Feudell (1963) studiază l.c.r.-ul la 34 cazuri de diabet zaharat și notează o creștere a albuminorahiei atît în cazurile clinice de neuropatie cît și la formele subclinice sau cu simptome rare de neuropatie diabetică. De altfel Root și Rogers (1930) au găsit în unele cazuri de diabet cu „surgical infection of the feet", mărirea albuminorahiei, fără ca bolnavii să fi prezentat semne clinice de neuropatie.

*Pleiocitoza* este foarte rar consemnată. Feudell (1963) notează, în cele 34 cazuri studiate o pleiocitoză în două cazuri de neuropatie diabetică care se pare că au prezentat și „fenomene encefalitice".



Scanned with OKEN Scanner

*Hiperglicorahia* la diabetici ca și prezența corpilor cetonici în l.c.r., au fost notate pentru prima dată de Steinitz (1931). Weise a efectuat o serie de cercetări comparative la un pacient cu o fistulă de l.c.r. și a demonstrat că glicorahia crește sau scade sub influența glicemiei, fără a se putea lua ca criteriu de apreciere a permeabilității barierei hemato-encefalică. În general pe compoziția chimică a l.c.r. nu s-a pus prea mare bază și nu s-a acordat importanță modificărilor patologice din cursul diabetului zaharat. Într-un studiu mai recent, Bruck și colab. (1973) au urmărit comportamentul glicemiei și al insulinei imunoreactive (I.R.I.) în ser și l.c.r.-ul bolnavilor cu boli cerebro-vasculare și neuropatie diabetică în timpul testului de încărcare cu glucoză. Autorii au testat toleranța la glucoză cu controlul glicemiei și concentrația de insulină în sînge și l.c.r., după 1/2, 1, 2, 4 h, la bolnavii cu A.V.C. cu și fără tulburări metabolice diabetice și la bolnavii cu neuropatii diabetice periferice, determinînd 3 profile de curbe. Determinarea glucozei au făcut-o enzimatic, a insulinei imuno-reactive prin metoda radioimunologică și au efectuat o analiză de semnificanță statistică. Cele 3 profile de curbe au fost: *1*) Bolnavi nediabetici cu testul de toleranță la glucoză normal, curba de glicorahie normală, I.R.I., în l.c.r. simulînd curba din plasmă; *2*) Diabetici ușori cu profil tipic în plasmă și l.c.r. iar I.R.I. are profil modificat cantitativ în l.c.r.; *3*) Diabetici gravi cu modificări clasice la proba de hiperglicemie provocată și cu o creștere marcată a I.R.I. în plasme și l.c.r. Diabeticii cu boli cerebro-vasculare prezentau modificări tipice și diferențiate cantitativ, atît ale glucozei cît și ale I.R.R. în plasmă și l.c.r. Autorii admit două faze (de difuziune și de transport activ) a I.R.I. la nivelul barierei hemato-encefalice. Aceste rezultate trebuie interpretate cu prudență.

Am urmărit modificările l.c.r.-ului la 100 bolnavi diabetici, cu manifestări neurologice (Macovei, 1975). Determinările s-au efectuat concomitent cu dozarea glicemiei și glicozuriei. Dozarea glucozei s-a efectuat cu micrometoda Hagedorn—Jensen. Pentru orientare au fost inițial efectuate reacțiile Haines și Fehling. Enumerăm următoarele constatări: albuminorahia a fost) normală (0,20 — 0,40 g ‰) în 47 cazuri; moderat crescută (0,40—0,50 g ‰) în 18 cazuri, o creștere între 0,50 — 1 g ‰ în 30 cazuri și o creștere semnificativă de peste 1 g ‰ am găsit în 5 cazuri. După cum ne-am așteptat modificările patologice ale albuminorahiei au fost prezentate la pacienții diabetici cu mono- și polineuropatii periferice. La un vechi diabetic cu manifestări neurologice, secundare, albuminorahia crescută și prezența disociației albumino-citologice nu mai surprind astăzi pe nimeni. Dificultăți de diagnostic se ivesc în cazurile în care manifestările neurologice clinice sau infraclinice apar în cursul unui diabet latent și sînt însoțite de disociația albumino-citologică. Diagnosticul este ușurat dacă s-ar efectua pe lîngă determinările de albuminorahie și o dozare a glicorahiei. Insistăm pe determinarea glicorahiei în primul rînd și nu numai a glicemiei pentru că așa cum reiese din cercetările noastre sînt foarte multe cazuri de diabet zaharat cu manifestări neurologice în care glicemia poate fi ușor crescută, dar glicorahia este dublă sau chiar triplă față de cifra normală (0,60—0,80 ‰), nerespectînd raportul subunitar dintre glicorahie și glicemie cu care sîntem obișnuiți, din datele clasice din literatură. Glicorahia am găsit-o mai mare ca glicemia la determinări repetate, în 16 cazuri din cele 100 studiate. Din aceste 16 cazuri, numai 5 au prezentat o albuminorahie între 0,50 — 1 g ‰. Glicorahia egală cu glicemia am găsit-o în 6 cazuri, un raport supraunitar între glicorahie și glicemie am găsit în 48 cazuri. Raport



Scanned with OKEN Scanner

normal am notat în 30 de cazuri, din acești pacienți 11 aveau glicorahii în limite normale (fig. 176).

Ne întrebăm dacă depistarea la timp a raportului modificat între glicorahie și glicemie n-ar preveni o parte din complicațiile neurologice ale diabetului zaharat.

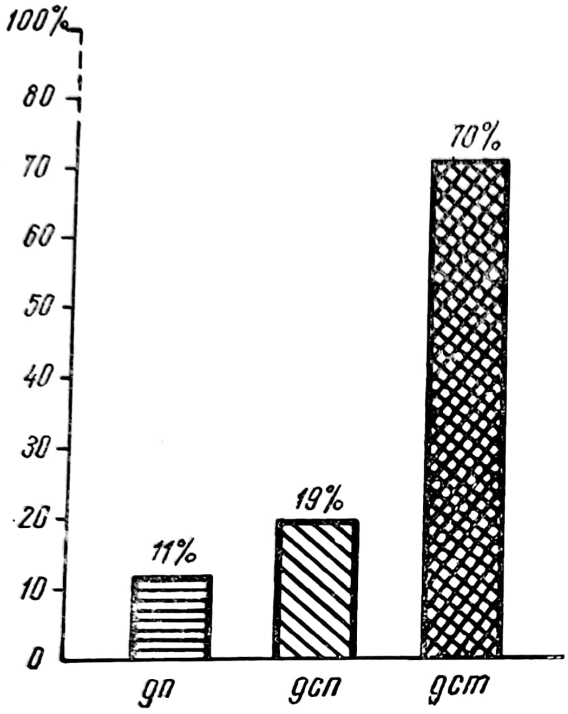


*Fig. 176.* — Reprezentare grafică a determinării raportului glicemie/glicorahie în 100 de cazuri de neuropatie diabetică. *gn* — glicorahie normală; *gcn* — glicorahie crescută, cu raport normal; *gcm* — glicorahie crescută cu raport modificat.

*Cercetări electromiografice — determinarea vitezei de conducere a influxului nervos în neuropatia diabetică.* Am studiat electromiografic transmisia neuromusculară în 26 cazuri de neuropatii periferice prediabetice, și la 100 pacienți diabetici cu manifestări neurologice. S-au urmărit următoarele aspecte: 1) E. M. G. la toate 4 membrele; 2) Studiul vitezei de conducere a influxului nervos; 3) Cercetarea potențialului nervos cu probe de ischemie provocată. La examenul E. M. G. s-au examinat atît grupele musculare din teritoriul clinic deficitar cît și grupele musculare clinic normale. Au fost explorați mușchii membrelor superioare și inferioare bilateral. În cele 26 de cazuri cu neuropatii periferice prediabetice am găsit în toate cazurile la examenul E. M. G. trasee de denervare parțială în musculatura distală a membrelor inferioare și în 20 de cazuri s-au înregistrat trasee E.M.G. de denervare și la nivelul membrelor superioare. Nu s-au putut obține potențiale evocate la stimularea distală în 6 cazuri. Viteza de conducere a influxului nervos a fost găsită în toate cazurile scăzută, avînd următoarele valori medii: nervul cubital bilateral: 28,5 m/sec.; n. median bilateral: 25 m/sec; n. sciatic popliteu extern bilateral: 21 m/sec. La cei 100 pacienți cu manifestări neurologice, cunoscuți ca diabetici, s-au pus în evidență trasee de E. M. G. de denervare totală sau parțială în 80 de cazuri. Trăsăturile specifice traseului neurogen au fost găsite în proporție variabilă chiar la același bolnav. Absența potențialului de acțiune senzitiv al nervilor median și cubital la încheietura pumnului este considerată ca un simptom precoce de neuropatie diabetică. Am întîlnit deseori clinic aspectul de mononeuropatie diabetică, iar la E.M.G. s-au pus în evidență trasee de denervare în teritoriul nervului clinic afectat, dar și în teritoriile în care examenul clinic nu evidențiază nici o modificare patologică. În 10 cazuri am întîlnit trasee E. M. G. de tip atrofie miogenă. În cazurile în care clinic erau dominante fenomenele miasteniforme, am înregistrat la 10 pacienți examen E. M. G. prin explorarea mușchilor membrelor superioare

și inferioare, bilateral în mai multe puncte. S-au pus în evidență moderate semne E.M.G. de denervare parțială. La stimulii electrici se obține aspectul electrografic de reacție miasteniformă îndeosebi la stimulii repetitivi. În cazurile de pacienți diabetici cu manifestări clinice de tip miotonic (3 cazuri) la examenul E.M.G. s-au pus în evidență trasee mixte și complexe: *1*) salve miotonice caracteristice atît în musculatura distală cît și cea proximală; *2*) trasee E.M.G. de tip distrofie miogenă; *3*) semne E.M.G. de tip denervare. La toți acești pacienți proba de ischemie n-a determinat acuze subiective, iar obiectiv s-a obținut o scădere semnificativă a vitezei de conducere și a excitabilității trunchiurilor nervoase în timpul ischemiei și a hiperemiei postischemice și cu menținerea refluxului H. Astfel se demonstrează încă o dată, păstrarea anormală a funcției fibrelor mari senzoriale, fiind și o probă directă a defectelor metabolice.

În neuropatia diabetică întîi scade viteza de conducere în fibrele senzitive iar în cazul cînd sînt prinse și fibrele motorii, cea mai importantă scădere apare tot în fibrele senzitive (Vasilescu, 1975).

## EVOLUȚIA ȘI PROGNOSTICUL NEUROPATIILOR DIABETICE

Particularitatea evolutivă a manifestărilor neurologice din cursul diabetului zaharat este constituită de reversibilitatea lor, relativă dar indiscutabilă, în orice caz mult mai evidentă decît în celelalte complicații tardive de tip angiopatic. Este sigur că o bună parte din cazurile cu manifestări neurologice la pacienții cu diabet zaharat au un caracter foarte benign. Această afirmație este autorizată în timp și nu de starea de moment. Analiza clinică a cazului permite un prognostic mai precis.

*Profilaxia complicațiilor nervoase din diabetul zaharat. Profilaxia prin depistare precoce.* Depistarea precoce este sinonimă cu diagnosticul precoce al diabetului zaharat și din aceasta decurge interesul său. Odată depistat diabetul zaharat este bine să fie îndrumat spre medicul specialist neurolog pentru descoperirea precoce a unor eventuale manifestări neurologice. Chiar la bolnavii cu un examen neurologic normal, idealul ar fi să le putem determina glicorahia și viteza de conducere a influxului nervos în nervii periferici, depistînd astfel formele subclinice ale neuropatiei diabetice. Se mai discută profilaxia generală a complicațiilor neurologice prin evitarea factorilor exogeni diabetogeni de uz continuu (alcoolul și tutunul).

## TRATAMENTUL COMPLICAȚIILOR NEUROLOGICE DIN DIABETUL ZAHARAT

Este necesară o atitudine terapeutică activă în fiecare caz de neuropatie diabetică în speranța influențării elementului său reversibil. Am constatat că numărul cel mai mic (10%) de n. d. se găsește în grupul de bolnavi tratați cu biguanide și insulină, în timp ce sulfamidele antidiabetice dau un număr crescut (90%). Considerăm că așa cum se contraindică sulfamidoterapia antidiabetică în cazurile de afecțiuni hepatice sau renale, cunoscut fiind tropismul sulfamidelor pentru ficat și rinichi, tot așa ar trebui să se evite la bolnavii cu neuropatii diabetice.



Scanned with OKEN Scanner

## 2. HIPOGLICEMIA

Manifestările cerebrale ale hipoglicemiei oferă o fenomenologie foarte variată, diagnosticată incorect ca : isterie, epilepsie, delir, demență paralitică, encefalită, tumoare cerebrală.

Neurologul care se întîlnește cu semne sau simptome rezultînd din hipoglicemie trebuie să cunoască și următoarele mecanisme etiologice :

*I.* Hiperinsulinismul (sindromul hipoglicemic pancreatic) este o entitate caracterizată biochimic printr-o hipoglicemie *è jeun* sub 50 mg/100 ml în sîngele arterial, datorită unui adenom sau carcinom funcțional sau unei adenomatoze difuze a pancreasului endocrin.

Hiperinsulinismul funcțional apare : postprandial, îndeosebi la pacienții cu rezecție gastrică ; la tipul psihofiziologic vagal. Ingestia de leucină poate determina o hipoglicemie. De asemenea supradozajul insulinic terapeutic sau alte substanțe antidiabetice pot da o hipoglicemie.

*II.* Insuficiența de aport glucidic (malabsorbția, lipsa glucidelor în alimentație, sau suprimarea cinei, de către bolnavul obez de obicei).

*III.* Insuficiența sistemului hiperglicemiant :

— tulburări hepatice ;

— insuficiența tiroidiană, corticosuprarenală-hipofizară, hipotalamică (care duc la stimularea deficitară a glicogenezei hepatice) ;

— glicogenoze, galactozemie, intoleranță la fructoză (întîlnită la copii), hipoglicemie aminogenică, anaerobioză ;

— intoxicația cu ciuperci ;

— hipoglicemia alcoolică.

*IV.* Consumul excesiv de glucoză :

— sarcoame retroperitoneale care probabil secretă substanțe hipoglicemice și consumă glucoză ;

— stări hipermetabolice ;

— efortul fizic crescut și prelungit ;

— hiperpirexie, tireotoxicoză.

Hipoglicemia ridică două probleme neurologice :

*a*) Criza hipoglicemică pasageră.

*b*) Leziunile neurologice permanente, rămase după fiecare criză, mai des cînd sînt grave și cumulative.

Williams (1960) compară simptomele hipoglicemiei cu stadiile anesteziei, ele începînd cu manifestări subiective, afective și vegetative, apoi intensificîndu-se treptat, pînă la alterări grave și mai distincte ale funcțiilor cerebrale. Clinic se pot realiza accese paroxistice, instalate insidios sau brusc, în funcție de intensitatea și rapiditatea hipersecreției insulinice. Accesele paroxistice sînt episodice, recurente, polimorfe și reversibile după aportul de glucide. Accesul se anunță cu o senzație de foame imperioasă, cefalee, transpirații, anxietate, tremurături. În formele benigne criza se rezumă la apatie, anxietate, astenie, depresiune. În cele grave se realizează tablouri histerioide cu stări de agitație cu aspect maniacal, clovnism, stări de hiperexcitabilitate sexuală ; acțiuni cu implicații medico-legale (agresivitate sexuală, cleptomanie, impulsiuni omucide sau de sinucidere), manifestări din seria schizoparanoidă, tablouri de psihoză epileptică. În cursul



Scanned with OKEN Scanner

unei crize după pierderea progresivă a facultăților intelectuale, urmează o stare de oboseală, stupoare și în mai mult de 50% din cazuri, bolnavul își pierde conștiența și intră în comă. Intrarea în comă se face de obicei progresiv, trecîndu-se prin stare de apatie, obnubilare, somnolență. Urmează o fază de mutism akinetic, în timpul căreia bolnavul, cu ochii deschiși, clipește la amenințare, dar nu răspunde la întrebări și nu execută nici un ordin. În faza care precede coma se pot observa numeroase semne neurologice : mioclonii localizate la față sau extremități, care se pot generaliza sub forma unui acces epileptic urmat de comă postconvulsivă ; în faza de mutism akinetic se pot observa contracturi în flexie sau în extensie. Reflexele osteotendionase sînt vii, adesea este prezent semnul Babinski bilateral, uneori apar grimase, mișcări coreo-atetozice, spasme de torsiune, opistotonus, trismus. Uneori întîlnim diplopii tranzitorii, nistagmus, cecitate tranzitorie, fenomene ataxice. De semnalat că bolnavul prezintă numai unele din tulburările arătate pe care le repetă la fiecare criză variind numai intensitatea lor. Crizele hipoglicemice survin cam în același fel și în același timp al zilei, de obicei dimineața. Whipple (1942) a sintetizat principalele caracteristici ale crizei, într-o triadă simptomatică astfel :

*1*) crize de tip cerebral, cu caracter repetitiv, care apar dimineața, sau după o perioadă de inaniție ori efort ;

*2*) crize, coincizînd cu o scădere a glicemiei sub 40 mg/100 ml ;

*3*) revenirea prompt la normal după administrare de glucoză *per os* sau intravenos.

În practică, crizele hipoglicemice se manifestă atît de atipic și variabil, încît numai o bună și minuțioasă anamneză poate ajuta la precizarea diagnosticului. Semnele clinice apar insidios și evoluează progresiv, crizele hipoglicemice devin mai dese și mai intense, remisiunile sînt incomplete. Simptomele accesuale includ convulsii epileptiforme și fenomene trecătoare de focar de tipul hemipareză, hemianopsie sau amauroză (Mirouze și colab., 1962). Ceea ce individualizează aceste accese, în cadrul accidentelor cerebrale acute, este progresiunea și intensificarea treptată a tulburărilor care sînt anunțate de o fază prodromală cu manifestări variabile predominant vegetative. Chiar accesele epileptiforme cînd apar, sînt precedate de o perioadă confuzională, sau comatoasă, deosebindu-se astfel de accesul epileptic clasic, care se instalează brusc. Au fost comparate cu o „criză de epilepsie inversată" (Galaction, 1959), în care coma precede accesul convulsiv. În ce privește simptomatologia interaccesuală ea se instalează ulterior și exprimă apariția encefalopatiei hipoglicemice cronice.

Hiperinsulinismul poate produce și semne neurologice și psihice persistente, cum sînt : *1*) sindrom amiotrofic ; *2*) hemipareze ; *3*) sindrom parkinsonian ; *4*) coreoatetoză ; *5*) sindrom pseudobulbar ; *6*) rigiditate difuză cu caracter opozițional ; *7*) sindrom demențial și altele.

Simptomatologia interaccesuală a encefalopatiei hipoglicemice cuprinde somnolență, dificultate în concentrare, tulburări de atenție și memorie, confuzie mintală, dezorientare, apatie, bradipsihie, tulburări de vorbire, incoerență, stări de agitație, agresivitate, crize de violență, furii trecătoare sau accese de rîs, sindrom maniacal. De fapt, nu există simptom psihiatric pe care hipoglicemia să nu-l poată reproduce, boala fiind diagnosticată



Scanned with OKEN Scanner

deseori eronat ca : epilepsie, alcoolism, tumoare cerebrală, demență organică, sindrom maniacal, schizofrenie sau isterie (Williams, 1962). În adenomul insulinar hipoglicemiant sînt descrise și ramolismente mici în lobul temporal și insulă, distrugeri neuronale importante în scoarța cerebrală, hipotalamus, talamusul anterior, demielinizări parțiale în substanța albă subcorticală, capsula internă, tracturile piramidale la nivelul punții și măduvei spinării. La nivelul coarnelor anterioare ale măduvei spinării se observă leziuni celulare cu neurofagie (Tom și colab., 1951).

## NEUROPATIA HIPERINSULINICĂ

Neuropatia reală hipoglicemică este rară. Ea apare numai la cei cu hiperinsulinism, de unde concluzia că excesul de insulină și nu lipsa de glucoză joacă rol patogenic principal, de unde și denumirea de neuropatie hiperinsulinică. Clinic realizează un tablou polinevritic cu tulburări motorii distale cu amiotrofie severă a mușchilor mici ai mîinilor și picioarelor, asociate uneori cu fenomene senzitive, deseori discrete.

Amiotrofiile sînt distale, izolate sau la toate cele 4 membre (Voiculescu și colab., 1954) ; foarte rar sînt localizate proximal. Bolnavii se plîng deseori de parestezii (Șofletea, 1956) ; tulburările de sensibilitate obiective și tulburările sensibilității profunde sînt foarte rare.

Se pot observa fasciculații musculare. Reflexele osteotendinoase sînt exagerate, în afara ahilianului care se abolește.

Sindromul amiotrofic este datorat lezării atît a celulelor din cornul anterior cît și a nervilor periferici. Îndepărtarea adenomului pancreatic aduce dispariția parestezиilor, sistarea și chiar ameliorarea testelor electromiografice (Lambert, 1960). Electromiografia și cercetarea vitezei de conducere a nervilor periferici arată semnele unei atingeri a nervilor periferici. În funcție de rezultatul determinărilor electrice se deosebesc două feluri de fibre : a) cu prag mare la stimulare și viteză de conducere scăzută, reprezentînd axonii lezați în curs de regenerare ; b) cu prag mic și viteză normală, axoni intacți. Cercetările electromiografice arată că în neuropatia hipoglicemică leziunile sînt mai răspîndite decît le arată examenul clinic, atingerea nervilor periferici fiind difuză. Cu toate că leziunea nervoasă periferică se accentuează în primele săptămîni după ablația insulinomului (Rosner și Elstad, 1964), neuropatia este totuși reversibilă.

Refacerea pare a fi datorată mai mult unor procese de regenerare în nervii periferici, decît de înmugurire a unor axoni rămași intacți, cum se întîmplă în afecțiunile celulelor cornului anterior. Neuropatia hipoglicemică cronică apare de obicei tîrziu, deși uneori poate fi prima manifestare a bolii. Severitatea simptomelor este în raport cu gradul hipoglicemiei.

## HIPOGLICEMIA PERIOADEI NEONATALE

Se poate însoți de tulburări neurologice. La copilul născut la termen și la prematuri glicemia în primele zile de viață extrauterină este de 30—60 mg/100 ml și valori mai mici de 20 mg/100 ml, sînt considerate anormale. Copiii hipoglicemici devin spastici și au o întîrziere în dezvoltarea psihică. În cazul unei depistări precoce ale hipoglicemiei și instituirii imediate a



Scanned with OKEN Scanner

unui tratament adecvat instalarea deficienţelor neurologice şi psihice poate fi prevenită (Cornblath şi colab., 1964).

Copiii cei mai predispuşi la hipoglicemie sînt cei cu deficienţe în depozitarea în ficat a hidraţilor de carbon, adică copiii prematuri sau cu greutate mică din cauza unei malnutriţii intrauterine. În sistemul nervos central se găsesc degenerări întinse ale neuronilor şi în unele cazuri sînt afectate şi celulele gliale (Anderson şi colab., 1967).

Hipoglicemia prin hiperinsulinism se însoţeşte la copil de leziuni cerebrale şi de accese epileptice. *Hipoglicemia de origine nedeterminată* produce semne neurologice uneori fără ca relaţia cauzală între nivelul scăzut al glicemiei şi deficitul neurologic să fie bine stabilite. S-au descris la copii care aveau accese epileptice şi hipoglicemie la care acest sindrom era asociat cu disgenezie cerebrală pusă în evidenţă prin pneumoencefalografie (Etheridge şi colab., 1964).

Hipoglicemia la copii este de multe ori criptogenetică şi accesele încep uneori foarte de timpuriu, înainte de vîrsta de 2 ani. S-ar putea ca factorul primar să fie o leziune a sistemului nervos central care să dea în acelaşi timp hipoglicemie şi accese epileptice. În unele cazuri există o hidrocefalie, în altele, copilul a suferit un icter nuclear.

## 3. HIPERLIPEMIA IDIOPATICĂ FAMILIALĂ
### (Boala Buerger — Grütz)

Această boală genetică, transmisă recesiv autosomal, se caracterizează prin următoarea triadă: *1*) crize sporadice de dureri abdominale acute; *2*) leziuni cutanate de tip xantomatos; *3*) culoare albă lactescentă a serului recoltat pe nemîncate.

Se consideră că hiperlipemia idiopatică poate să fie împărţită în 3 categorii separate:

*1*) indusă de grăsimi;
*2*) indusă de hidrocarbonate;
*3*) indusă prin mobilizarea excesivă a gliceridelor.

Hiperlipemia idiopatică poate determina manifestări neurologice, considerate secundare lipemiei severe şi embolizărilor. Manifestările neurologice mai frecvent întîlnite sînt: crizele comiţiale şi sindroamele clinice care sugerează atacuri ischemice de insuficienţă circulatorie cerebrală sau accidente trombo-embolice cerebrale.

*Patogenie.* Diagnosticul de hiperlipemie idiopatică este sugerat de aspectul alb-lactescent al serului şi poate să fie confirmat prin constatarea creşterii marcate în sînge a trigliceridelor, cu mărirea secundară a concentraţiei fosfolipidelor şi a colesterolului. Electroforeza pe hîrtie indică o creştere mare a beta-lipoproteinelor, cu o „coadă de kilomicroni" la punctul de start. Electroforeza în bloc de amidon arată creşterea fracţiunii alfa$_2$ şi cîteodată a fracţiunii beta. La analiza prin ultracentrifugare, hiperlipemia se caracterizează prin creşterea fracţiunilor chilomicronică şi Sf 12—400 şi prin scăderea fracţiunii Sf-0-12 a lipoproteinelor cu densitate mare. Modificările chilomicronilor şi ale lipoproteinelor cu densitate mică sînt provocate, în primul rînd, de o creştere a trigliceridelor, colesterolului şi fosfolipidelor, raportul colesterol/fosfolipide devenind mai mare.



Scanned with OKEN Scanner

## 4. BOALA TANGIER

Boala Tangier, familială, recesiv autosomală, reprezintă o lipidază datorită unui deficit în alfa-lipoproteinei plasmatice pe fondul căreia apare o neuropatie periferică cu interesarea membrelor inferioare asimetric și prinderea uneori a nervilor cranieni, mai des nervii oculomotori și faciali.

În l. c. r. se notează o disociație albumino-citologică. Evoluția este în puseuri.

Constă în lipsa aproape completă în plasmă a alfa-lipoproteinelor și depunerea colesterolului esterificat în celule spumoase în numeroase țesuturi.

Colesterolul seric și conținutul în fosfolipide sînt reduse în timp ce trigliceridele sînt normale sau crescute.

Clinic : hipertrofie amigdaliană de culoare galben-alb, în timp ce mucoasa faringiană și bucală au o culoare portocalie (semne de dg).

Ganglionii, splina și ficatul pot fi hipertrofiați. Neurologic realizează neuropatie periferică, posibil prin depunerea de colesterol în nervii periferici.

Engel (1967) a prezentat 2 surori cu boala Tangier care prezentau neuropatie periferică recurentă.

Diagnosticul de boală Tangier se face ușor cînd semnele clinice sînt prezente. Cînd semnele neurologice sînt prezente și celelalte semne clinice nu sînt evidente diagnosticul este sugerat de scăderea colesterolului seric care orientează investigațiile către determinarea alfa-lipoproteinelor.

## 5. SINDROMUL BASSEN-KORNZWEIG ; AKANTHOCITOZA

Acest sindrom a fost descris de Bassen și Kornzweig (1950, 1957). Este o boală dismetabolică ereditară determinată de deficiența de serum-beta-lipoproteine cu absorbția grăsimilor deficitară și transportul defectuos, cu transmitere autosomal-recesiv.

Sindromul îmbracă semne neurologice, oftalmologice, digestive și hematologice (de tip particular privind hematiile : akanthocitoză).

*Semnele neurologice* sînt difuze. Simptomatologia apare în copilărie ; se prezintă clinic ca ataxie coordonală posterioară cu un sindrom cerebelo-piramidal, rareori sindrom miopatic. Au mai fost semnalate : oftalmoplegii, debilitate mintală, anomalii scheletice ca cifoscolioză. Îmbracă aspectul general de ataxie Friedreich.

*Semnele oftalmologice* constau în : degenerescență retiniană, uneori cu aspect de retinită pigmentară sau degenerescență maculară, coroidită.

Boala apare la tînăr printr-o steatoree în raport cu o supraîncărcare a epiteliului intestinal în trigliceride. În stadiile terminale se produce o interesare cardiacă.

*Hematologic* : prezența de globule roșii cu aspect crenelat. Akanthocitoza afectează pînă la 80% din hematii. Formarea fișicurilor eritrocitare este absentă. Crește fragilitatea hematiilor cu anemie hemolitică. V.S.H.-ul este scăzut.

Sindromul Bassen-Kornzweig apare cînd beta-lipoproteinele sînt scăzute (sub 10%) sau absente.



Scanned with OKEN Scanner

O trăsătură caracteristică este tulburarea de absorbție a grăsimilor cu acumularea lor în celulele mucoasei intestinale.

Dacă beta-lipoproteinele sînt prezente într-o proporție de 10—20%, semnele intestinale, neurologice și hematologice lipsesc.

## 6. BOALA FABRY — ANGIOKERATOMA CORPORIS DIFUSUM

*Angiokeratoma corporis difusum* este o boală metabolică rară, cu transmitere genetică incomplet recesivă legată de sex, boală determinată de deficitul unor enzime glicolitice și în special al ceramidtrihexozidazei urmat de depunerea de ceramid-trihexoside și poate și alte glicolipide în pereții vaselor și în diferite organe și țesuturi, rinichi, miocard, celule nervoase etc., ducînd la formarea de membrane anormale, inclusiv cea mielinică. Manifestările clinice, datorite fie depunerii directe a glicolipidului în țesuturi, fie secundar leziunilor vasculare ale organelor respective apar de obicei într-o anumită ordine; în copilărie apar leziunile cutanate, în a doua decadă semnele de insuficiență cardio-renală, apoi în a treia decadă fenomenele nervoase.

*a*) Erupția este compusă din elemente punctiforme de 1—3 mm, roșii sau roșii-negre, unele plane, altele ușor reliefate („purpura nodulară") cu caracter angiectazic. Erupția este profuză, sute de elemente grupate în ciorchine într-o regiune. Uneori stau pe un fond eritematos ceea ce dă aspectul de „nappe" presărată de puncte roșii, granitate.

Erupția predomină la nivelul centurii pelviene unde ea este foarte densă, realizînd un adevărat chilat angiokeratozic, erupția întinzîndu-se de la centură la coapse, predominînd în jurul ombilicului („rozeta periombilicală") și scrot unde pot fi mai mari și mai keratozice. Ele pot apare însă simetric și în alte regiuni (paravertebral, coate, antebrațe, dosul degetelor, gît, buze, zonele periunghiale).

*b*) Edemul este un simptom frecvent și uneori dominant, mai des situat retromaleolar, dar și la mîini și față. Acest semn, de obicei tardiv și care anunță instalarea insuficienței cardio-renale, poate fi precoce.

*c*) Hipertensiunea arterială este mai puțin constantă, întîlnindu-se în 1/4 din cazuri.

*d*) Atingerea cardiacă este frecventă, dar tardivă rezumîndu-se la hipertrofia inimii stîngi, ducînd rar la insuficiență cardiacă.

*e*) Atingerea renală: domină prognosticul bolii. Proteinuria la început intermitentă, ea devine permanentă și atinge niveluri înalte, cu hematurie microscopică, cilindrurie, edeme ale membrelor inferioare.

După vîrsta de 25 ani, tulburările renale sînt constante. Evoluția se face, între 30—50 ani, către un tablou terminal de uremie, hipertensiune malignă.

Cercetarea lipofagelor în urină este de importanță pentru un diagnostic precoce și poate revela chiar forme latente (copii, femei). Se pot astfel pune în evidență celule mari muriforme, cu citoplasma vacuolizată compartimentată în „fagure de albine" cu nucleu picnotic împins la periferie. Vacuolele mari conținînd o substanță lipidică sudanofilă, sînt birefringente în lumina polarizată. Se pot găsi și granule lipidice extracelulare și lipidurie. Puncția



Scanned with OKEN Scanner

renală poate decela alterații histologice ale aparatului glomerular și tubular (celule vacuolizate).

f) *Simptome oftalmologice.* În afara angiectaziilor conjunctivale și dilatației tortuoase a vaselor retiniene, se văd opacități corneene, vizibile la „lampa cu fantă". Aspectul este de fine travee opace, de culoare mușțar, traiect curb și sinuos, convergînd spre un punct central. Sînt semnalate eroziuni și ulcerații corneene. Uneori, examenul fundului de ochi poate revela edem papilar sau atrofie optică.

g) *Manifestările neurologice.* Paresteziile aproape constante la copii, adesea preced erupția, dar pot dispare la adolescență.

Senzațiile parestezice localizate la nivelul degetelor de la mîini și picioare sînt favorizate sau exacerbate de căldură și uneori de frig. Durerile pot fi intense, profunde, insuportabile. Aceste crize de aspect acromeralgic sau eritromelalgic pot lua uneori un aspect acrodinic, sau măcar de bande acroparestezice. Coexistă tulburări de sudație și o reacție încetinită la modificările de temperatură.

În ce privește originea acroparesteziilor și durerilor din extremități, părerile autorilor sînt împărțite : Pilz și colab. (1972) le consideră produse de tulburări vasculare, Fukuhara și colab. (1975) le atribuie acumulărilor de glicolipid din *vasa nervorum* care ar determina lezarea și reducerea numărului de fibre nervoase mielinice mari. Kocen și Thoman (1970), Tabira și colab. (1974) găsesc depuneri glicolipidice în celulele din perinerium și spre deosebire de Fukuhara și colab. (1975) găsesc în histograma nervului scăderea numărului de fibre mielinice mici și de fibre amielinice. Aceste fapte aparent divergente arată că există mecanisme multiple care intervin concomitent sau izolat în funcție de caz în patogenia acestor simptome. Depunerile lipidice din sistemul nervos autonom, explică anhidroza acestor bolnavi.

Fukuhara și colab. (1975) găsesc incluzii lipidice în celulele secretorii mioepiteliale ale glandelor sudoripare.

Asupra interesării mușchiului scheletic în boala Fabry s-au obținut date variabile. În timp ce majoritatea autorilor n-au putut dovedi nici o modificare structurală în celulele musculare (Witshel și Meyer, 1968), Seriba (1950) au observat o depozitare crescută de glicogen, Wise și colab. (1962) o atrofie cu fibrozare, Denk și Sollberg (1966) o hialinizare în pete a fibrelor musculare. Vasele din mușchi sînt afectate de leziunea vasculară generală.

Cercetările E. M. G. au arătat în unele cazuri semne de afectare miopatică (Denk și Soolberg, 1966), în alte cazuri semne de afectare neurogenă (Visser și de Groot, 1970), în sfîrșit trasee ca în polimiozită (Steword și Hitchook, 1968, Visser și de Groot, 1970, într-un caz din 21).

Pilz și colab. (1972) consideră că afectarea musculară este fie de origine neurogenă (în cazurile cu suferința nervului periferic), fie secundare leziunilor din mușchi.

Totuși dovada biochimică a unei depuneri de trihexosil-ceramid în musculatura scheletică pledează pentru un proces de depunere primară în celula musculară.

În cercetări la microscopul electronic, Trost și colab. (1966) observă mici colecții de structuri electronoopace de forme variabile în relație cu banda Z. Într-un caz observat de noi (Macovei și colab., 1976) nu s-a putut



Scanned with OKEN Scanner

*Fig. 177.* — Boala Fabry : incluzii lamelare în citoplasma unei celule

Scanned with OKEN Scanner

*Fig. 178.* — Boală Fabry : incluzii lamelare în citoplasma unei celule endoteliale capilare.



Scanned with OKEN Scanner

*Fig. 179.* — Boala Fabry. Capilar din mușchi secționat tangențial : în citoplasma unei celule endoteliale se remarcă prezența unor citosomi polimorfi.



Scanned with OKEN Scanner

După Sung și colab. (1974) aspectul acestor corpi lipidici poate varia după stadiul lor evolutiv și după celula gazdă.

Haschimoto și colab. (1965) insistă asupra naturii lizozomale a acestor incluzii, ipoteză neadmisă de alți autori (Samuel S. și colab., 1963) după studii *in vitro*. În cazul nostru, o parte din incluzii par a fi localizate chiar în miofibrile cu ultrastructură alterată iar originea lor lizozomală pare îndoielnică avînd în vedere că în mușchi lizozomii se văd rar.

Localizarea unor corpusculi lipidici în miofibrele alterate este insuficient dovedită cu posibilitățile noastre actuale. De asemenea dacă acest fapt este real, este greu de precizat prin ce mecanism se produce alterarea ultrastructurală a miofibrilei și în ce măsură participă la alterare însăși depunerile lipidice. Este iarăși greu de spus dacă incluziile din sarcoplasmă au avut de la început această localizare sau provin din miofibrile distruse. Observațiile noastre pledează deci pentru depunerea în celula musculară scheletică a aceluiași material care se depune și în restul organismului.

Interesarea cerebrală este întîlnită în 1/4 din cazuri. Cefaleea este frecvent semnalată, poate îmbrăca un caracter migrenoid și se poate acompania de senzații vertiginoase, diplopie pasageră.

Crizele migrenoase pot fi premergătoare unor: pareze pasagere de amploare variabilă, tulburări de sensibilități, afazie, tulburări cerebeloase, tulburări de cîmp vizual, pareze de per. VII, VI.

Localizarea parezelor cerebrale și a tulburărilor de sensibilitate, precum și asocierile amintite cu tulburările de nervi cranieni și cerebeloase ne permit destul de ușor stabilirea locului de deficit circulator în teritoriul arterelor cerebrale medii sau a trunchiului vertebro-bazilar. În cursul evoluției apar deseori suprapuneri ale acestor teritorii.

În unele cazuri s-a descris un sindrom Ménier tipic, care trebuie diferențiat de un sindrom vestibular central.

Tulburările apoplectiforme sau intermitente cerebrale sînt de obicei urmate de o remisiune în mare măsură a simptomelor, care poate dura ani de zile. În evoluție însă bolnavii cumulează simptome remanente la care se pot adăuga altele noi, putînd îmbrăca uneori aspectul unui sindrom pseudobulbar.

Apariția bruscă a unor tablouri incomplete de secțiune medulară sau de parapareză, ne amintesc de sindromul arterei spinale anterioare.

Bolnavii pot realiza uneori tabloul clinic asemănător multiplei scleroze.

Uneori prezintă stări de dezorientare temporo-spațială, reacții depresive, inversarea ritmului somn-veghe, tulburări de conștiență mergînd pînă la comă, accese convulsive.

Acestea pot fi expresia azotemiei sau a atacului vascular cerebral.

Rar apar manifestări extrapiramidale cu semne de demențiere progresivă prin atrofie cerebrală generalizată.

Substratul morfologic al tulburărilor nervoase a făcut obiect de studiu pentru mulți autori.

Se știe (Lou și colab., Caulet și colab., 1967) că în această boală sistemul nervos poate prezenta leziuni recurente sub formă de mici ramolismente sau hemoragii, mici sau mari (Halbara și colab., 1974), precum și leziuni de atrofie corticală difuză în stadiile mai avansate ale bolii.

Lucrările lui Scribe (1950), Rahman (1962), Rahman și Lindenberg (1963), Tabira și colab. (1974), Grunet și Spilsburg (1973) au arătat însă



Scanned with OKEN Scanner

că în unele cazuri în S. N. C. al bolnavilor se găsesc și depuneri intraneuronale glicolipidice în anumite grupe de neuroni; unii nuclei din talamus, hipotalamus, nuclei bazali, formația reticulată ponto-medulară, nucleul motor al vagului și coloanele intermedio-laterale din măduva toracală. Aceleași depuneri apar și în ganglionii simpatici și plexurile mienterice.

Evoluția bolii este schematizată în 3 faze:

Prima fază, la copil și adolescent, este dureroasă și febrilă, apar acroparesteziile și erupția angiokeratozică.

A doua fază se întinde de la 20—40 ani, marcată numai prin extinderea sau apariția leziunilor cutanate și semne renale, neurologice discrete.

A treia fază terminală este dominată de manifestări renale, cardiace și neurologice.

Forme latente, oligosimptomatice, necunoscute, fără simptomatologie cutanată evocatoare, au putut fi detectate în ultimii ani prin anchete familiale și studii clinice și histochimice, mai ales la copii și femei; opacitățile corneene, lipofagii urinari ajută în aceste cazuri, ca și determinarea alfa-galactozidazei lecucocitare.

Nu există încă o terapie etiologică la bolnavii manifești. S-au semnalat ameliorări după transfuzii de sînge, obținîndu-se normalizări temporare ale scăderii enzimatice cu diminuarea valorilor glicolipidelor în sînge și urină. S-a încercat și transplantul renal.

## 7. GLICOGENOZA

Este o boală ereditară, cu transmitere recesivă datorită deficienței unor enzime specifice, implicate în metabolizarea sau modificarea glicogenului depozitat. Există 6 forme diferite ale acestei boli, în funcție de enzima care este deficitară. În unele forme, depozitarea glicogenului afectează în mod predominant miocardul, în altele ficatul sau mușchii striați.

**Clasificarea glicogenozelor.** Gerti Cori (1957) a recomandat o clasificare patogenică a glicogenozelor, bazată pe relevarea deficitului enzimatic primar; s-a putut stabili existența a 6 tipuri de glicogenoze;

*1*) Boala von Gierke cu deficit de glucozo-6-fosfatază.
*2*) Boala Pompe cu deficit de amilo-1-4-glucozidază.
*3*) Boala Forbes cu deficit de amilo-1-6-glucozidază.
*4*) Boala Andersen cu deficit de amilo-1,4-1,6-transglucozidază.
*5*) Boala Mc. Ardle cu deficit de fosforilază musculară scheletică.
*6*) Boala Hers cu deficit de fosforilază hepatică.

Simptome neuromusculare sînt prezente doar în tipurile 2, 3 și 5, pe care le vom detalia.

*Tipul 2* (sinonime: glicogenoza generalizată, boala Pompe, forma cardiacă a glicogenozei generalizate, forma neuromusculară a glicogenozei generalizată, cardiomegalia glicogenică difuză).

Acest tip se traduce printr-o hipertrofie idiopatică a cordului determinată de depunerea excesivă de glicogen în miocard. Depozitul de glicogen se mai găsește în diferite organe, mai ales în mușchii scheletici. S-a susținut drept cauză a glicogenozei absența enzimei lizozomice alfa-1,5-glicozidază, sau acid-maltazei. Deficitul enzimatic este transmis autosomal recesiv, afectînd de obicei mai mulți membrii ai familiei. În cea mai mare parte



Scanned with OKEN Scanner

a cazurilor semnul major îl reprezintă cardiomegalia și insuficiența cardiacă, care încep imediat după naștere. În general, copiii mor în primul an al vieții. O formă mai rară este un sindrom amiotonic, cu sau fără interesare cardiacă. Enzima lizozomică caracteristică lipsește și în cazurile de amiotonie fără interesare cardiacă. Cu procedeele obișnuite nu se pun în evidență anomalii ale metabolismului hidraților de carbon (Smith, 1967).

*Tipul 3* (sinonime „boala Forbes, dextrinoza cu dextrină limită) se caracterizează clinic prin stări hipoglicemice, la care se adaugă simptome legate de depozitarea glicogenului în miocard și musculatura striată: dispnee și flacciditate musculară; hepatomegalie. Enzima amilo-1,6-glucozidaza este absentă atît în ficat, cît și în mușchi, în vreme ce celelalte enzime glicogenolitice nu sînt modificate.

*Tipul 5* (sinonime: boala Mc. Ardle, glicogenoza prin deficiență în miofosforilază, boala Mc. Ardle Schmid-Pearson). Mc. Ardle (1951) este primul care o descrie ca „o miopatie prin deficit glicogenolitic muscular". De multe ori, manifestările sale pot simula o miopatie. Clinic, o recunoaștem după oboseala anormală la eforturi musculare moderate, cu toleranță bună la eforturile musculare minime; capacitatea limitată pentru eforturile musculare este notată din copilărie. După eforturi musculare de scurtă durată apar pareze musculare, crampe dureroase, redoare și edem muscular, chiar mioglobinurie, simptome ce dispar rapid la repaus și revin la repetarea eforturilor musculare.

Se notează o familie cu boala Mc. Ardle, la care mai mulți membrii aveau amiotrofii. De cele mai multe ori, examenul neurologic făcut în afara eforturilor musculare este normal. Afecțiunea poate fi confundată dacă slăbiciunea musculară este importantă, cu miozita cronică. Din punct de vedere fiziopatologic boala se caracterizează prin: glicogenoliza musculară redusă ca urmare a absenței fosforilazei. Conversiunea anaerobă a glicogenului în glucozo-1-fosfat este blocată, iar energia necesară contracției musculare este furnizată exclusiv de glucoza din sînge. Administrarea glucagonului produce hiperglicemie promptă, demonstrînd că fosforilaza hepatică este intactă în această boală, spre deosebire de fosforilaza musculară. Această afecțiune este rară și se transmite recesiv autosomal.

## 8. AMILOIDOZA

Amiloidoza este o boală de etiologie necunoscută, caracterizată prin depozitarea de material amorf, hialin în țesutul mezenchimal. Practic, fiecare organ poate fi interesat în grade variabile și de aceea simptomatologia este foarte variată; organul cu cel mai mare grad de depozitare determină simptomatologia. Evoluția este cronică, progresivă și bolnavii mor prin deficiență funcțională a organului cu infiltrație amiloidă.

Se cunosc două forme: amiloidoza primară și amiloidoza secundară, cea din urmă rezultînd din asocierea cu un alt proces sistemic, de obicei infecții cronice și boli cașectizante (artrită reumatoidă, lepră, tuberculoză, osteomielită, bronșectazie, pielonefrită, enterite regionale, neoplazii etc). În cursul amiloidozelor prin infiltrații paraamiloide a nervilor sau prin leziuni vasculare poate apărea o polinevrită periaxială. Caracteristic pentru această



Scanned with OKEN Scanner

formă de polinevrită este debutul la vîrsta adultă, după 40 ani, cu tulburări digestive și răgușeală, care preced tulburări neurologice.

Tabloul de neuropatie senzitivo-motorie și atrofii musculare cu prinderea progresivă și mers ascendent evoluează spre sfîrșitul letal în majoritatea cazurilor.

*Forma primară de amiloidoză* prezintă interes pentru neurolog. Există forme familiale (cu transmitere dominantă), cît și forme sporadice. În formele familiale, un procent de 15% din bolnavi, prezintă la debut manifestări neurologice.

Kyle și colab. (1961) au arătat că amiloidoza diagnosticată ca „primară" se dovedește a fi ulterior manifestarea unui mielom multiplu în unele cazuri.

În amiloidoza transmisă dominant, cele trei tipuri — Andrade, Rukavina, von Ahem se deosebesc atît clinic cît și prin modul de depunere al amiloidului, fără să se poată infirma concepția lui Coimbra și Andrade (1971) că neuropatia ar preceda depunerea de amiloid.

Sistemul nervos este uneori interesat în amiloidoza primară și se caracterizează prin lezarea mai ales a ganglionilor simpatici, rădăcinile spinale și nervii periferici. În amiloidoză mecanismul neuropatic ține de depunerea de amiloid în pereții arteriolelor nutritive cît și între filetele nervilor periferici, cu lezarea concomitentă a axonilor și a mielinei, la care se adaugă degenerări walleriene prin leziuni pericarionale ; intervin și anomalii genetice sau dobîndite ale celulelor Schwann.

Într-un caz de amiloidoză familială cu afectarea a trei frați (Cincă, Mares, 1975) au regăsit toate aceste tipuri de leziuni cu proliferare a endonervului. Nu există depuneri de amiloid în celulele sistemului nervos central sau în axoni ; parenchimul cerebral și măduva spinării sînt excepțional atinse și atunci prin depunerea în sistemul cerebro-vascular. Meningele și mai ales dura-mater sînt uneori interesate (Symmers, 1956). Polineuropatia amiloidozică are caractere particulare. Este de cele mai multe ori senzitivă. Sînt notate prinderi ale nervilor cranieni : III, IV, VI, VII, XII. Neuropatia trigeminală poate intra în tabloul general de amiloidoză (s-au găsit depozite de amiloid în ganglionul Gasser). Semnele neurologice se asociază cu tulburări gastro-intestinale, cu anomalii electrocardiografice nespecifice, răgușeală și tulburări vegetative caracterizate prin hipotensiune ortostatică, impotență sexuală, ulcere trofice și dishidroză. Sindromul de tunel carpal este notat în amiloidoza primară și în cea mielomatoasă. Miopatia amiloidică se datorește unei infiltrații extinse a mușchilor scheletici cu atrofie și slăbiciune consecutivă. Pentru punerea diagnosticului de amiloidoză biopsia rectală poate fi de folos.

Testul cu albastru Evans este de asemenea util. La bolnavii cu amiloidoză și manifestări neurologice se notează o creștere a albuminorahiei. Ca date de laborator cu valoare diagnostică, mai amintim creșterea hexozaminei serice.

## 9. HIPERURICEMIA CONGENITALĂ

Hiperuricemia congenitală cu tulburări neurologice și renale este o afecțiune de curînd cunoscută, descrierea sa nu a fost bine făcută decît în 1964 de către Lesch și Nyhan, cu toate că primele cazuri au fost raportate în 1959 de către Catel și Schmidt și în 1960 de către Riley. Recent s-a



Scanned with OKEN Scanner

descoperit existența unei anomalii enzimatice constînd într-un deficit de hipoxantin-guanin-fosforibozil-transferaza. Boala atinge numai băieții, este frecvent dominată de tulburări neurologice, dar a putut fi uneori descoperită cu ocazia complicațiilor renale, a semnelor clinice de litiază urinară sau a unei anemii sau semne articulare.

## TULBURĂRILE NEUROLOGICE

Tulburările neurologice sînt relativ stereotipe. Se întîlnește o hipertonie de tip piramidal și semne extrapiramidale cu hipokinezie și o distonie de atitudine cu dificultate în mers. Bolnavii prezintă căderi frecvente, uneori mersul este imposibil. Vocea este nazonală și inegală, mai sacadată și explozivă. În unele cazuri există mișcări de reptație a extremităților. Aceste semne sînt descrise de anglo-saxoni sub denumirea generală de coreoatetoză.

Înapoierea mintală este frecventă. Coeficientul intelectual este cuprins între 70 și 90. Automutilarea este un caracter particular al bolii. Uneori se întîlnește onicofagie.

## MANIFESTĂRILE URINARE ȘI RENALE

Manifestările urinare și renale sînt la fel de frecvente. Pot fi semne de litiază urică renală (colica renală, hematurie, infecții urinare sau nefropatie interstițială tradusă prin: polidipsie-poliurie, tulburări de concentrare urinară, modificări ale densității urinare, de amoniu și acidogeneză, crize azotemice.

Biopsia renală permite să se verifice diagnosticul de nefropatie tubulointerstițială cronică și să se observe uneori cristale de acid uric.

## MANIFESTĂRILE GUTOASE

Manifestările gutoase sînt secundare hiperuricemiei. Ele pot consta din veritabile crize de gută, la copii mai mari, la care se pot întîlni și prezența de tofi. La copii se poate insista pe caracterul tardiv al manifestărilor articulare gutoase.

## ANEMIA MACROCITARĂ

Anemia macrocitară, fără megaloblastoză, cu blocajul de maturare între eritroblaști și monoblaști, ca și hemoliza, probabil sub dependența insuficienței renale, au fost semnalate (Marie, 1967).

### DATELE BIOCHIMICE

1) **Hiperuricemia** frecvent cuprinsă între 100 și 200 mg‰, uneori și mai ridicată, se acompaniază de o creștere a uricuriei peste 30 mg ‰ și în 24 ore, la normal 5—10 mg/litru în 24 ore. Examenul de urină permite să găsim frecvent microcristale de acid uric.



Scanned with OKEN Scanner

2) **Utilizarea de izotopi radioactivi** a permis să arătăm că turnover-ul acidului uric este foarte crescut la copiii purtători ai bolii; căci el atinge o dată pînă la de două ori „pool-ul" acidului uric din organism. Administrarea de glicină marcată (cu izotopi radioactivi) a arătat că la bolnavi se metabolizează aproape de 100 ori mai mult (glycina în ac. uric) decît la subiecții normali.

3) **O anomalie enzimatică** decelată în această boală se referă la un deficit de hypoxanthină-guanină-phopshoribozyl-transferază, descoperit în hematii și fibroblaștii proveniți din culturile de celule cutanate ale bolnavilor. Activitatea acestei enzime reprezintă 0,05% din normal. Enzima catalizează reacția de transformare a hipoxantinei și guaninei, precursorii acidului uric în ribonucleotizii respectivi prin reacția cu 5 fosforibozyl-1-pirofosfat.

Mecanismul prin care absența activității enzimatice antrenează un exces de guanină și hipoxantină nu este perfect înțeles. Este posibil ca transferaza a cărei activitate este redusă la bolnavi să joace un rol în mecanismul de reglare normală a sintezei de purine. S-a mai demonstrat că diminuarea activității enzimatice nu este legată de frecvența unui inhibitor.

Au fost raportate cazuri familiale de boală. În toate cazurile numai băieții sînt atinși și analizîndu-se arborele genealogic s-a arătat că transmisia bolii se face în mod recesiv legat de sex. Studiul uricemiei și uricuriei la mamele transmițătoare sugerează că există tulburări metabolice decelabile.

Culturile de fibroblaști de la mamele transmițătoare au permis să se deceleze prezența unei duble populații celulare, una cu activitate de fosforibozil-transferază, alta lipsită de activitatea acestei enzime.

Tratamentul simptomatic a unei litiaze, a nefropatiei, al anemiei este necesar. Dar tratamentul de fond, veritabil eficace, este constituit prin allopurinol, un inhibitor al xantinoxydazei care blochează degradarea purinelor la stadiul de xantină, ale cărui condiții de solubilitate sînt mai bune decît cele ale cidului uric, și a cărui eliminare renală este foarte facilă.

În cazurile în care s-a folosit allopurinolul s-a notat o ameliorare evidentă a tulburărilor neurologice.

## 10. GUTA

### A. GUTA PRIMARĂ

Guta primară (ereditară) este o tulburare genetică a metabolismului purinelor, o maladie metabolică cunoscută de mult la adulți. Sexul masculin este mai frecvent afectat. Observațiile care să noteze atingeri neurologice sînt foarte rare deși posibilitatea compresiunii nervilor periferici: median, cubital, tibial posterior, digitali plantari printr-un tof gutos a fost semnalată. Depozitele urice extradurale pot fi responsabile de unele paraplegii prin compresiune medulară. Existența bolii gutoase poate fi susținută printr-un singur argument, curabilitatea rapidă a tofilor gutoși la colchicină. Clasica polinevrită gutoasă cu mecanismul toxic de producere al ei este în



Scanned with OKEN Scanner

prezent de autenticitate discutabilă. Observațiile de concrețiuni urice la suprafața meningelui sînt foarte rare și foarte discutate de meningite gutoase. Problema manifestărilor nervoase în gută a fost reluată cu ocazia numeroaselor observații de gută juvenilă.

Guta juvenilă este o afecțiune rară și ea se întovărășește tot atît de rar de complicații cerebrale. S-au publicat cazuri la copii de 9—10 ani la care s-au găsit la necropsie depozite de urați cristalini în rinichiul cu reacție tipică de celule gigante. În creier s-au găsit leziuni demielinizante în substanța albă cu acumulare centrală de granule colorabile ca urați. Din punct de vedere clinic se înregistrează o diplegie, accese de pierderea cunoștinței, întîrziere în dezvoltarea mintală, tofi articulari și subcutanați (Sass, 1965).

## B. GUTA SECUNDARĂ

Guta secundară produsă prin turnover-ul crescut al acidului nucleic din : policitemia vera, leucemia cronică mieloidă, limfosarcom, nefrocalcinoze din hiperparatiroidism etc.

În această formă, neuropatia periferică apare ca rezultat al infiltratului celular, din afecțiunea primitivă, fără legătură cu hiperuricemia.

## 11. MIOGLOBINURIA

Mioglobinuria umană este rară și se pare că este formată dintr-un grup eterogen de tulburări. Boala vine în puseuri. Uneori coincide la femei cu perioada menstruală, sau cu infecții respiratorii, alteori se notează un singur episod, izolat, coincizînd cu exerciții fizice violente sau diaree. Diagnosticul mioglobinuriei se pune în prezența unui pigment gaiac-pozitiv în urină la un bolnav cu dureri musculare și slăbiciune musculară. Pigmenții urinari care pot fi confundați cu mioglobina sînt hemoglobina și porfirinele. În toate trei, proba cu gaiac este pozitivă, dar în porfirie există în urină porfobilinogen, care nu există nici în mioglobinurie și nici în hemoglobinurie, iar în hemoglobinurie nu există dureri musculare. Diferențierea exactă între mioglobină și hemoglobină se face spectrofotometric (Rowland, 1964). Pentru identificarea mioglobinei se utilizează următoarele teste (Duma și colab., 1962) : electroforeza pe hîrtie, ultrafiltrare, spectroscopie, teste imunologice cu ser de iepure antimioglobinic și ultracentrifugare. Au fost descrise forme infantile și adulte de mioglobinurie (Fahlgren și colab., 1957).

Boala apare de obicei în accese, mai ales după exerciții violente. Mușchii sînt dureroși, în stare de contractură dureroasă și piciorul este în varus equin chiar în timpul mersului. Mușchii interesați sînt contractați și sensibili la presiune, uneori umflați simulînd o tromboflebită. Mușchii proximali au tendință să fie mai degrabă prinși decît cei distali. În unele cazuri nu sînt interesați decît mușchii care au fost supuși unor exerciții violente, alteori este interesată întreaga musculatură scheletică. Mușchii fetei și cei respiratori sînt însă numai în mod excepțional afectați. Cea mai gravă complicație este insuficiența renală, care este uneori cauza morții și trebuie



Scanned with OKEN Scanner

tratată cu restricția potasiului în dietă și reducerea lichidelor; în ultimă instanță recurgem la hemodializă. În unele cazuri există febră, leucocitoză, stare generală proastă, creșterea vitezei de sedimentare a eritrocitelor, oligurie, azotemie, hiperkaliemie.

Mioglobinuria se poate însoți de miopatie. Pareze de tip miopatic și atrofii musculare pot apărea la bolnavi cu mioglobinurie și repetarea frecventă a acceselor poate duce la o astfel de miopatie. În rare cazuri, miopatia poate preceda accesele de mioglobinurie. Este posibil ca accesele repetate să ducă la necroze musculare și consecutiv la o miopatie autoimună. S-au descris familii în care unii aveau mioglobinurie, iar alții aveau o formă de distrofie musculară (Louw, 1944).

Tulburarea metabolică esențială în mioglobinurie constă într-o anomalie a moleculei de mioglobină. Examenul mușchiului în timpul accesului pune în evidență o necroză întinsă a fibrelor musculare, uneori o infiltrație de celule mononucleare. Uneori biopsia nu arată modificări musculare. Mioglobina nu este unicul constituent eliberat de mușchi. În timpul accesului s-au găsit creșteri ale glicogenului din ser, anomalii enzimatice, creșterea activității succindehidrogenazei, iar în urină un exces de creatină și aminoacizi. Mioglobinuria poate fi ereditară și sporadică. Cea ereditară se datorește în unele cazuri, unei deficiențe a fosforilării; în alte cazuri nu s-a putut pune în evidență deficiența metabolică. Mioglobinuria sporadică poate fi produsă prin eforturi musculare sau apare spontan. În această formă accesele sînt mai rare și apar în genere mai ales în copilărie. Toleranța la eforturi poate fi foarte variată de la caz la caz. În patogenia mioglobinuriei intervine nu numai un factor metabolic ci și unul anoxic și ischemic. Mioglobinuria poate apărea după oprirea circulației membrelor printr-o tromboză arterială, prin embolizare, dar se poate produce în toate cazurile în care se produce o distrugere masivă a mușchiului, în sindromul de strivire, în electrosocul foarte puternic, în intoxicația cu monooxid de carbon. Un sindrom toxic similar poate fi produs prin ingestia de pește (mai ales țipar).

Mușcătura unor șerpi veninoși poate produce și ea o mioglobinurie.

Uneori, mioglobinuria apare la alcoolici după un efort muscular violent, în cazurile de enterită regională, trikinoză etc.

## BIBLIOGRAFIE


ADAMS, R., DENNY-BROWN, D., PEARSONS C.—Disease of the muscle, Hoober, New York, 1961.

ANDERSON, J. M., MILNER, R. D. G., STRIEB, SABINA — *J. Neurol. Neurosurg. Psychiat.*, 1967, 30, 295—310.

ARNÉ, L., VITAL, CL., VALLAT, J. M., YUNG, A., LEBLANC, M., MARTIN, F. — *Rev. neurol.*, 1972, *126*, *2*, 115—126.

AȘGIAN, B., DOBOȘ, T., POPOVICIU, L.—Neurol., Psihiat. neurochir. 19, 65—71, 1975.

AZERAD, E. și colab. — *Presse med.*, 1961, *31*, 1 419—1 422.

BISCHOFF, A. — Die diabetische Neuropathie, Georg Thieme, Stuttgart, 1963.

BLODGETT, R. C. JR. și colab. — *J. Amer. med. Ass.*, 1962, 182, 814—815.

BOUDIN, G., PÉPIN, B., BOURGUIGNON, E., AUFFRET, M. — *Bull. Mém. Soc. Méd. Hôp. Paris*, 1958, 74, 31, 789—796.

BUDZILOVICH, G. N. — Peripheral Sympathetic Nervous Systems in Diabetes Mellitus, VI Congres international de nevropathologie, Masson et Cie, Paris, 1970, p. 725—729.

CASTAIGNE, P., CATHALA, H. P., DRY, J., MASTROPAOLOC.—Rev. Neurologique, 115, 1, 1—66, 1966.

CÎMPEANU, L., CÎMPEANU, S, IONESCU, M. D.—Acta Diabetologice Latina 8, 680, 1971.

CRITCHLEY, M.—Lancet, 1119, 1931.

CHOKROVETY, S., RUBINO, F, A., REYES, M. G., PARAMESWAR, K. S.—*Diabetes*, 1971, *20*, 1, 330.




Scanned with OKEN Scanner

Coers, C., Hildebrand, J. — *Neurology (Minneap.)*, 1965, *15*, 19—38.
Cornblath, M., Wybregt, S. H., Baems, G. S., Klein, R. I. — *Pediatrics*, 1964, *33*, 388—402.
Coulonjou, R., Griffe, J., Goas, J. Y., Leroy, J. P.— *Rev. neurol.*, 1971, *124*, 3, 12, 177—190.
Denk, R,. Sollberg, G.—Hautarzt, 17, 248—252, 1966.
Denny—Brown, D.—Assoc. Res Nerv. Ment. Dis. 38, 147, 1961.
Dolman, C. L. — *Neurology, (Minneap)*, 1963, *13*, 135—142.
Duma, R. J. și colab. — *Ann. int. Med.*, 1963, *56*, 97—104.
Ellenberg, M. — *J. Amer. med. Ass.*, 1963, *183*, 11, 926—930.
Etheridge, J. E., Millichan, J. G. — *Neurology (Minneap.)*, 1964, *14*, 397—404.
Façon, E., Roșianu, C., Prwskauer-Apostol Beatrice, Alecu, C., Ionescu Drinca, M.— *Viața med.*, 1964, *11*, 12, 809—816.
Fahlgren, H. și colab. — *Acta med. scand.*, 1957, *158*, 405.
Fellier, J., Szyrnski, V. — *Med. Serv. J. Can.*, 1962, *18*, 432—440.
Galaction, Olga — *Neurologia (Buc.)*, 1959, *6*, 555—560.
Gerti Cori, G. T. — *J. Pediat.*, 1957, 3, 344.
Gilliat, R. W., Willson, R. G. — *J. Neurol. Neurosurg, Psychiat.*, 1962, *25*, 1—18.
Gregerson, G. — *Neurology (Minneap.)*, 1967, *17*, 972.
Hamilton, C. R., Dobson, H. L., Marshall, J. — *Amer. J. med. Sci.*, 1968, *256*, 81—90.
Keen, H. — *Postgrad. med. J.*, 1959, *35*, 272—280.
Kent, S. P. — *Amer. J. Path.*, 1955, *31*, 339—403.
Kuft, H., Hurwite, L. J., Ginsburg, S. M., McDowell, F. — *Arch. Neurol. (Chic.)*, 1961, *4*, 31—36.
Kyle, R. A., Bayrd, E. O. — *Arch. intern. Med.*, 1961, *107*, 344—353.
Lambert, E. H., Mulder, D. W., Bastion, J. A. — *Neurology (Minneap.)*, 1960, *10*, 851—854.
Lesch, M., Nyham, W. L. — *Amer. J. Med.*, 1964, *38*, 561—570.
Louw, A., Nielsen, H. E. — *Acta med. scand.*, 1944, *117*, 424—436.
Maccario, M. — *Arch. Neurol. (Chic.)*, 1968, *19*, 525—534.
Macovei, Patriche Marieta, Alexianu M.—Acta Diabetologica Romana, vol. 1, Nr. 1—2, 1975.
Macovei Patriche Marieta, Nereantiu Fl.—Acta Diabetologica Romana vol. V, Nr., 13, 1979.
Macovei Patriche Marieta, Petrescu A.—Acta Diabetologica Romana, vol. V, Nr., 13, 1979.
Malene Gh., Stroia L.—Rev. Roum. Neurol. Psychiat., 11, 181, 1974.
Macovei Marie He, Alexianu M., Cardaș M., Petrovici A. Hălălău F. — Rev. Roum. Méd—Neurol. Psychiat, 15, 3, 221—226, 1977.
Marie, J., Roger, P., Rappaport, R. — *Arch. franç. pediat.*, 1967, *24*, 501—510.
Mcardle, B. — *Clin. Sci.*, 1951, *10*, 13—33.
Meyer, J. S., Gotham, J., Tazaki, J., Gotoh, F.—*Neurology (Minneap.)*, 1961, *11*, 950—958.
Michon, P., Larcan, A., Huriet, C., Vicari, F., Vert, P. — *Boll. Soc. Hôp. Paris*, 1961, *12*, 13, 433.
Mincu, I., Câmpeanu, S. — Angiopatia diabetică, Ed. medicală, București, 1970.
Micsy, I. A. — *Amer. Res. ment. dis. Pract*, 1953, *32*, 328.
Mirouze, S., Temple, M., Artieres, M. — *Diabetes*, 1962, *10*, 3, 103—107.
Papilian, V. V., Gron, Irina — *Neurologia (Buc.)*, 1970, *15*, 5, 401.
Păunescu-Podeanu, A., Șofletea, A. — Forme clinice ale sindromului hipoglicemic, Referat la Simpozionul cu tema „Sindromul hipoglicemic", Timișoara, 1963.
Popescu, F. — *Neurologia (Buc.)*, 1968, *13*, 5, 429.
Predescu V. —Psihiatria, Ed. medicală, București, 1976.
Rosner, L., Flstad, R. — *Neurology (Minneap.)*, 1964, *14*, 1—6.
Rowland, L. P., Fahn, S., Hirschberg, E., Harter, D. H.—*Arch. Neurol. (Chic.)*, 1964, *10*, 537—562.
Sass, J. K., Itagarki, H. H., Dester, R. A. — *Arch. Neurol. (Chic.)*, 1965, *13*, 639—655.
Serratrice, G., Toga, M., Ricordier, A. M. — *Rev. neurol.*, 1965, *113*, 4, 467—479.
Smith, J., Zellwerger, H., Afifi, A. K. — *Neurology (Minneap.)*, 1967, *17*, 537—549.
Sullivan, J. F. — *Neurology (Minneap.)*, 1958, *8*, 243.
Symmers, W. C. — *Rev. J. clin. Path.*, 1956, *9*, 187.
Tom, M. I., Richardson, J. C. — *J. Neuropath. exp. Neurol.*, 1951, *10*, 57.
Voiculescu, V. — *Viața med.*, 1954, *1*, 2, 36.
Williams, R. H. — Hypoglicemosis În : „Diabetes", cap. XLVIII, Hoeber, New York, 1960, 744—774.
Williams, R. H. — Diabetes, Hoeber, New York, 1962, p. 740.



Scanned with OKEN Scanner

# VII. MANIFESTĂRI NEUROLOGICE ÎN BOLILE HEMATOLOGICE

## 1. ERITROPATII

### ANEMIILE

Sînt binecunoscute ca frecvență manifestările nervoase din cursul anemiilor cronice, în special cele sideropenice.

Cefalee, amețeli, zgomote sub formă de „pulsații" în urechi, tulburări psihice minore cu dismnezii, tulburări de atenție și ideație, iritabilitate, insomnii, sînt simple simptome de acompaniament sau tulburări revelatoare a unei anemii ignorate sau necunoscute de cele mai multe ori, determinînd pacientul să se adreseze la diverși specialiști.

Este important să cunoaștem rapiditatea instalării și gradul anemiei, fiind știut că o anemie instalată lent poate fi compensată funcțional, în timp ce exsanguinarea bruscă sau hemoliza severă, privează organismul de o cantitate suficientă de hemoglobină pentru a determina hipoxia organelor vitale.

Astfel pot apărea confuzie mintală, vertij, stări sincopale, cecitate, leziuni cerebrale focale.

Sînt cazuri care se manifestă numai prin „eclipse" cerebrale, altele printr-un tablou psihiatric.

Tulburările circulatorii cerebrale se comportă diferit după forma acută sau cronică.

### ANEMIILE ACUTE

Anemiile acute, secundare unei hemoragii masive, determină cele mai importante tulburări în circulația cerebrală, prin instalare rapidă, scad în mod important atît cantitatea de hemoglobină, cît și masa totală de sînge circulant. Acești 2 factori contribuie la producerea unei ischemii-hipoxii cerebrale generale, recunoscută clinic prin amețeală, voalarea vederii, cefalee, tulburări de echilibru, confuzii mintale și stări sincopale în cazurile mai grave.

O pierdere rapidă de 1 500—2 000 ml sînge este totdeauna fatală, chiar pentru un creier indemn de leziuni vasculare cerebrale, dar pierderea aceleiași cantități în interval de cel puțin 48 ore poate fi compensată la bolnavi cu stare fizică bună.

Dacă anemia acută survine la un bolnav cu tulburări vasculare cerebrale, scăderea bruscă a masei de perfuzie a creierului accentuează deficitul circulator cronic și poate evolua spre infarctizări cerebrale, manifestate clinic prin semne focale de deficit neurologic. Tulburările neurologice apărute în cursul anemiei acute sînt de obicei reversibile, dacă posibilitățile de adaptare vasculară cerebrală sînt intacte.

### ANEMIILE CRONICE

Anemiile cronice prin hemoragii mici și repetate, hemoliză, carențe enzimatice pot fi însoțite de tulburări circulatorii cerebrale evidente clinic, atîta timp cît gradul anemiei nu este prea marcat și bolnavul este compensat din punct de vedere hemodinamic. Insuficiența circulatorie cerebrală poate fi determinată de mulți factori, cea mai mare parte din aceștia suprapunîndu-se unei stenoze aterosclerotice a vaselor cerebrale. Astfel, hipoten-



Scanned with OKEN Scanner

siunea arterială, alterarea procesului de coagulare, hipoglicemia și altele pot produce episoade de insuficiență circulatorie cerebrală. Anemia hipocromă poate fi și ea o cauză a unei astfel de insuficiențe (Sieckert R. G. și colab., 1960).

Bolnavii anemici cu artere periferice normale au o claudicație intermitentă la testele standard. Tot așa la bolnavii anemici cu angină de piept se produc ușor accese anginoase la teste standard și nu se mai produc dacă crește nivelul hemoglobinei (Pickering G. W., Wagne E. J., 1934).

În condițiile care favorizează scăderea perfuziei cerebrale: ortostatism prelungit, hipotensiune, insuficiență cardiacă, pneumopatii acute, tulburările neurologice se instalează mai rapid și sînt mai pregnante. Factorul patogenic este hipoxia determinată de scăderea hemoglobinei. Hipoxia cronică are un efect cumulativ, determinînd, cu timpul, leziuni neuronale difuze, care se pot încadra într-o formă clinică. În cursul evoluției se poate observa o formă care îmbracă depresiunea melancolică, alta cu sindrom delirant halucinator, mai mult sau mai puțin sistematizat, ajungîndu-se la o veritabilă „folie anémique" sau „folie chlorotique". Precizîndu-se originea acestui sindrom se poate obține o ameliorare sensibilă printr-un tratament adecvat.

Pe lîngă tabloul psihoanemic, frecvent putem găsi semne de tip polinevritoanemic și mieloanemic. Tabloul polinevritoanemic îl recunoaștem după senzațiile parestezice în extremități, uneori paroxistice, chinuitoare, cu apariție nocturnă de cele mai multe ori. În cursul mobilizării, bolnavii au senzație de talpă deformată, mult îngroșată, ca și cum ar merge pe covor sau pierd senzația presiunii piciorului pe pămînt. Cu toată dispoziția tulburărilor de sensibilitate spre extremitatea membrelor, ca în polinevrite, se constată semne de pareză și tulburări de reflexe în restul membrelor ca într-o suferință medulară.

Tabloul mieloanemic recunoaște tulburări de sensibilitate, motilitate și coordonare.

Tulburările de sensibilitate sînt datorite leziunilor cordoanelor posterioare și nervilor periferici. Sensibilitatea vibratorie este cea mai precoce și mai mult afectată. Se întîlnește o anestezie vibratorie de la creasta iliacă în jos și o hipoestezie mai puțin accentuată la mîini. Constant apar tulburări de sensibilitate mioartrochinetică, tulburări ale simțului atitudinilor; uneori chiar mișcări pseudoatetozice, datorite tulburărilor mari de sensibilitate profundă, tulburări care pot determina și o ataxie senzitivă. Tulburările de sensibilitate superficială pentru tact, durere și temperatură sînt mai puțin marcate, predominînd la părțile distale ale extremităților.

Existența durerilor la presiunea maselor musculare arată că există o polineuropatie concomitentă.

Tulburările de motilitate sînt date de leziunea fasciculului piramidal. Mișcările degetelor sînt dificile, atît prin tulburările de sensibilitate profundă, cît și prin scăderea forței musculare.

Mersul poate fi spastic, ataxic sau ataxo-spasmodic, după gradul în care se combină între ele semnele piramidale cu cele de cordoane posterioare.

Pareza membrelor inferioare este constantă de tip parapareză spastică. Pareza este mai rară la nivelul membrelor superioare, unde predomină ataxia.

Reflexele osteo-tendinoase sînt vii, dacă predomină leziunea fasciculului piramidal, sau abolite dacă predomină leziunea cordonului posterior.



Scanned with OKEN Scanner

Reflexele cutanate abdominale sînt abolite și reflexul cutanat plantar se face în extensie în majoritatea cazurilor. Reflexul cutanat plantar poate fi abolit în caz de tulburări mari de sensibilitate sau în caz de atrofie a mușchilor mici ai piciorului. Tulburările sfincteriene sînt relativ frecvente, se manifestă prin micțiuni dificile, prelungite, cu tendința la retenție. Nervii cranieni, în general, nu sînt afectați. Rareori se întîlnesc cazuri cu tulburări de auz, vizuale sau cu pareză facială. În anemiile severe, putem întîlni *edem papilar*, care poate să apară prin alterarea raportului dintre presiunea arterelor și venelor retiniene sau a raportului dintre presiunea lichidului cefalorahidian și cea intraoculară. Poate apărea o atrofie optică sau o nevrită retrobulbară (evidențiată de obicei prin scotoame centrale), independente de durata bolii, de gradul anemiei sau de prezența altor fenomene neurologice.

Anemia netratată este însoțită de modificări electroencefalografice nespecifice, care dispar lent la terapia de substituție. Anomaliile variază de la o predominanță ușoară sau moderată de unde teta, pînă la unde delta focale, paroxistice sau generalizate.

În majoritatea cazurilor, manifestările sînt induse de:

*1*) Hipoxia celulei nervoase produsă de anemia cronică mai exact prin reducerea cantității de hemoglobină.

*2*) Condițiile patologice care însoțesc anumite tipuri de anemii, exemplu:

— carența de vitamina $B_{12}$;
— hemoragii prin trombopenie;
— infecții prin leucopenie;
— hipotensiune arterială, șoc prin exsanguinare;
— tromboze multiple în siclemie.

Conținutul normal de vitamina $B_{12}$ a serului sanguin variază de la 100 pînă la 1 000 μg/ml. Un conținut mai mic decît 100 μg poate duce la anemie macrocitară și o degenerare secundară a măduvei spinării ce apare la un conținut mai mic de 50 μg. Deficiența de vitamina $B_{12}$ determinată de o alimentație necorespunzătoare duce la anemie macrocitară, dar numai în mod excepțional, și la un sindrom neuroanemic. Manifestările neurologice din cursul anemiilor macrocitare biermeriene și parabiermeriene sînt cunoscute.

Mieloza funiculară (degenerarea combinată subacută a măduvei spinării, sindromul de fibre lungi) însoțește boala Biermer (anemia pernicioasă) caracterizată prin anemie macrocitară, hiperplazie megaloblastică a măduvei osoase, anaclorhidrie gastrică; ambele sînt consecința unei carențe de vitamina $B_{12}$. În anemia pernicioasă există un deficit al „factorului intrinsec" specific din secreția gastrică, care permite absorbția vitaminei $B_{12}$ la nivelul tractului intestinal.

În afara acestui tip de anemie, sînt întîlnite aceleași manifestări neurologice în anemiile cu caracter macrocitar și cu măduvă osoasă de tip megaloblastic, de cele mai multe ori secundare altor boli și în care „factorul intrinsec" este prezent în secreția gastrică; anemia pernicioasă de sarcină; anemia botriocefalică; anemia macrocitară secundară gastrectomiei și altor leziuni organice ale tubului digestiv; anemia macrocitară hipotiroidiană etc.

## LEZIUNILE SISTEMULUI NERVOS

Leziunile sistemului nervos cuprind nervii periferici, măduva spinării și, în măsură mai mică, emsiferele cerebrale. Leziunile sînt de tip degenerativ și sînt localizate mai mult în substanța albă decît în cea cenușie. În nervii peri-



Scanned with OKEN Scanner

ferici apare fragmentarea tecilor mielinice și umflarea, degenerarea axonilor. În măduva spinării, modificările degenerative au maximum de intensitate la nivelul cordoanelor posterioare și laterale. Și la aceste niveluri, tecile de mielină sînt umflate, fragmentate și urmează degenerarea axonilor, ale căror resturi sînt înglobate de macrofage.

Procesul distructiv la nivelul substanței albe, a măduvei este uneori foarte intens și există și alterări ale gliei și ale substanței fundamentale. Rezultă o stare spongioasă care poate fi înlocuită de focare de gliază intensă, cînd boala nu este tratată.

Modificările celulelor nervoase sînt inconstante și puțin importante. În neuronii motori ai coarnelor anterioare se poate găsi o cromatoliză secundară.

Uneori se găsesc leziuni degenerative, sub formă de focare de demielinizare, în substanța albă și chiar în neuronii emisferelor cerebrale (A. Kreindler și Voiculescu 1972).

**Sindroamele hemolitice și hemoglobinopatiile.** Manifestările nervoase observate în cursul sindroamelor hemolitice relevă mecanisme diverse.

Neuropatia poate fi consecința directă a unei hemolize intense determinată de un conflict imunologic.

Bilirubina, eliberată brusc și neconjugată, se fixează pe formațiunile cerebrale cu electivitate pentru nucleii cenușii bazali. Așa se întîmplă în icterul nuclear al nou-născuților, care constituie forma cea mai tipică și cea mai pură a complicațiilor nervoase prin hemoliză. Alte hemoglobinopatii care pot da manifestări neurologice sînt: anemia drepanocitară (siclemie) ; drepanocitoza + hemoglobinoza C; drepanocitoza + alte hemoglobinopatii (talasemie, HbD, HbC) ; tara drepanocitară.

În aceste afecțiuni pot apărea unele din următoarele manifestări neurologice: accese convulsive ; meningism, hemoragie subarahnoidiană, meningite, abcese; deficite vizuale prin hemoragii vitreene sau retiniene; vertij, întîrziere mintală la copii; leziuni cerebro-vasculare de focar: unice, multiple, cumulative; tromboze venoase cerebrale, îndeosebi la copii; alterări EEG nespecifice; radiculoneurite; priapism, vezică neurogenă.

Diagnosticul se sprijină și pe datele de laborator: anemie cronică, creșterea numărului de reticulocite, fenomenul de siclizare pozitiv; creșterea bilirubinei serice; identificarea hemoglobinei anormale — electroforetic.

Fragilitatea globulară și anoxia în cursul anemiei cu drepanocite (siclemia) stă la originea unei modificări fizico-chimice a hematiei, care ia o formă alungită, de aspectul unei seceri, stagnează în vasele din circulația generală, dar poate interesa și sistemul nervos prin obstrucții condiționînd ramolismente și hemoragii cerebrale.

Manifestările nervoase, care au un substrat vascular, nu depind numai de hemoliză ci și de genodistrofie.

*Hiperbilirubinemia sugarului.* Icterul neonatal este determinat de cauze multiple :

— anemie hemolitică prin izoimunizare;
— reacții toxice medicamentoase (de ex. vit. K, sulfamidele);
— infecții generalizate;
— deficiență de bilirubin-glicuroniltransferază (icter congenital nehemolitic);
— anemii hemolitice de alte origini (toxice, forme genetice);
— hepatică;
— icter obstructiv (intrahepatic, extrahepatic).



Scanned with OKEN Scanner

Oricare din această formă poate duce la o encefalopatie toxică (encefalopatia bilirubinică), denumită tradițional icter nuclear. Termenul de icter nuclear nu corespunde decît unei constatări anatomice, nucleii cenușii bazali sînt icterici (determinînd simptome neurologice grave: rigiditate musculară, coreoatetoză etc.) În cea mai mare parte a cazurilor, icterul grav este asociat cu eritroblastoză și este datorit unei incompatibilități de factor Rh între mamă și făt, mai rar incompatibilitate de grup ABO.

*Anatomie patologică.* În faza icterică se constată o tentă isterică a creierului, în special în nucleul lenticular și nucleul caudat.

De fapt, icterul sistemului nervos nu se poate sistematiza în faza acută, fiind generalizat și interesînd și substanța albă. Se poate vorbi numai de o predominanță a colorației icterice la nivelul nucleilor de la baza creierului, din bulb și din cerebel.

Coloratia atinge maximum de intensitate la nivelul putamenului, globului palid, corpului subtalamic, nucleului dințat al cerebelului, nucleilor bulbari și olivei bulbare.

Cornul lui Ammon este, de asemenea, intens colorat.

Par să fie respectate, nucleul roșu și locus niger.

Examenul histologic arată leziuni celulare considerabile:

— tumefacție acută, degenerescență gravă a granulațiilor Nissl, dispariția multor celule.

Pigmentul se găsește în neuroni, în fagocite și liber în țesutul interstițial.

Leziunile celulare depășesc teritoriul colorat de pigmenții biliari.

Leziuni importante se găsesc în cortexul cerebral; de asemenea se constată o deficiență a mielinei din putamen și o fibroglioză periventriculară.

În faza cicatriceală, în zonele amintite mai sus, se observă dispariția sau rărirea celulelor nervoase, înmulțirea nevrogliei și focare de demielinizare.

*Aspecte clinice.* Predominanța leziunilor pe formațiunile bazale ale creierului explică importantele tulburări vegetative ale perioadei inițiale și preponderența semiologiei extrapiramidale.

Dezvoltarea progresivă a creierului sugarului, integrarea lentă a funcțiilor, ne permite să înțelegem variabilitatea tulburărilor cu vîrsta copilului și apariția tardivă a unor manifestări patologice.

*1.* Manifestările precoce se caracterizează prin apariția tulburărilor neurologice la un nou-născut care a prezentat un icter intens în primele lui zile de existență.

Sugarul atins de icter, poate prezenta din a 2-a zi de viață, tulburări grave ale funcțiilor vitale (respirație rapidă și neregulată, dereglare termică, hipersomnie) la care se asociază hipotonie, manifestări care contrastează cu hipertonia fiziologică a nou-născutului.

Moartea survine de obicei în cîteva zile prin agravarea tulburărilor vegetative sau prin complicațiile viscerale ale anemiei hemolitice. În cazurile cu gravitate medie, copiii prezintă contracturi, rigiditatea cefei, opistotonus, somnolență continuă, stupoare, care poate evolua spre comă, rareori convulsii tonicoclonice; diskinezii (coree, atetoză).

Există și forme neurologice larvate, în care simptomatologia neurologică este discretă inițial (apatie, mici tulburări de tonus) față de tabloul bolii hemolitice. Aceste forme generează sechele la fel de grave ca și precedentele.

Lichidul cefalo-rahidian este intens colorat de bilirubină (icteric), sanguinolent.



Scanned with OKEN Scanner

În cazurile grave, icterul apare între a 2-a și a 5-a zi după naștere, iar în cazurile de gravitate medie, între a 5-a și a 7-a. În rare cazuri, tulburările lipsesc în faza icterică, apărînd abia după cîteva luni.

La copiii care supraviețuiesc se observă, odată cu dispariția icterului, o atenuare a simptomelor nervoase, care, de multe ori, pot dispărea complet.

În faza de *encefalopatie manifestă* simptomele sînt în special extrapiramidale, psihomotorii și senzoriale. Sechelele extrapiramidale, constau în distonii și diskinezii de tip hipertonic. Hipertonia poate fi generalizată sau localizată, mai ales la musculatura gîtului. Adesea bolnavul se află în stare de opistotonus, întregul corp contractîndu-se în arc de cerc. Hipertonia poate fi permanentă sau poate să apară sub forme de spasme mobile. În cazurile de hipotonie, bolnavii nu-și pot susține capul și sînt incapabili să se mențină în picioare.

Diskineziile se prezintă sub formele cele mai diverse : mișcări coreice, mișcări atetozice, uneori spasme de torsiune. Sînt cazuri în care predomină akinezia.

Uneori semne cerebeloase (mers ebrios, tremurătura capului, dismetria extremităților), mai rar semne piramidale, vin să completeze semiologia extrapiramidală fundamentală.

Tulburările psihice sînt mai puțin importante decît în alte encefalopatii.

Icterul nuclear joacă un rol minor în determinarea deficiențelor mintale grave.

Dintre cazurile urmărite în clinica noastră, unele au avut un psihism relativ bine conservat.

Tulburările de vorbire sînt constante.

În 30 % din cazuri există tulburări de auz, mai mult sau mai puțin accentuate; cel mai adesea acestea, sînt parțiale și audiograma arată o tulburare pentru tonurile înalte.

Sînt obișnuite dificultățile în percepția simbolurilor auditive și a vorbirii

În procesul de învățare, acești bolnavi înțeleg stimulii vizuali și tactili mai bine decît pe cei auditivi.

Simptome mai rare sînt: tulburări vegetative, hipersudorație și hipersalivație. Fenomene convulsive apar la mai puțin de 20% din bolnavi.

După vîrsta de 2—3 ani se constată, de cele mai multe ori, o ameliorare lentă, dar progresivă; mișcările involuntare devin mai puțin ample, mai rare, tulburările de coordonare, mai mici.

## POLIGLOBULIA

Sindromul hematologic antagonist anemiei este poliglobulia, caracterizată prin creșterea peste valorile normale a numărului total de hematii.

Poliglobulia traduce, din punct de vedere fiziopatologic fie un proces tumoral displazic sau un răspuns reacțional al măduvei hematogene la o anoxie tisulară, fie, în sfîrșit, o diminuare a volumului plasmatic.

Din punct de vedere clinic se disting:

### *I.* PSEUDOGLOBULII SAU POLIGLOBULII RELATIVE

În acest grup se produce o scădere anormală a plasmei, cu o creștere relativă a hematiilor pe unitate de volum, o concentrare a sîngelui.



Scanned with OKEN Scanner

## II. POLIGLOBULIILE SIMPTOMATICE

Poliglobuliile simptomatice sînt cele care le întîlnim mai frecvent. Ele apar din cauza unei hematoze insuficiente, care determină o stimulare a măduvei hematogene. Se pare că acidul lactic care rezultă în timpul asfixiei este cel care stimulează activitatea măduvei.

Poliglobulia traduce o hiperactivitate eritropoietică, determinată de o hiperregenerare și hiperfuncție mitogenetică.

Întîlnim poliglobulii simptomatice prin:

— saturația deficientă a sîngelui arterial cu oxigen (șunturi arterio-venoase mari, tulburări pulmonare, altitudine înaltă); în unele tumori maligne (hipernefrom, hemangioblastoame cerebeloase, tumori ovariene și uterine); în unele boli renale, endocrine, în boala ulceroasă etc.

În policitemia secundară, fenomenele neurologice nu sînt la fel de frecvente ca în polycythemia vera, deși și în aceste cazuri masa excesivă de hemoglobină și creșterea vîscozității sanguine pot perturba circulația eficientă și favoriza insuficiența și trombozele arteriale.

### POLYCYTEMIA VERA

Polycytemia vera este o boală cu debut insidios, cu evoluție cronică, de etiologie necunoscută.

Tulburarea esențială o constituie proliferarea absolută a celulelor mature din seria eritrocitară, urmată de creșterea volumului total sanguin și a globulelor roșii din sîngele periferic, creșterea vîscozității sîngelui (5—8 ori mai mult ca normal). De asemenea există o coloratie roșie purpurică a feței și extremităților, splenomegalie, tulburări vaso-motorii și neurologice.

Sinonime folosite: boala Vaquez, policitemia rubra vera, poliglobulie esențială, eritrimie.

O diferență clară între policitemia vera și poliglobuliile secundare nu poate fi întotdeauna stabilită cu precizie, uneori fiind absente din cazurile tipice de boală Vaquez—splenomegalia și leucocitoza.

Manifestările nervoase sînt obișnuite în cursul bolii Vaquez, începînd cu semne așa zis „minore", care fac parte din semiologia de bază a bolii, și culminînd cu complicațiile neurologice propriu-zise.

Simptomele minore, fiind extrem de polimorfe, lipsite de specificitate, nu au întotdeauna o valoare informațională pentru conturarea bolii de bază, care rămîne mult timp necunoscută. Printre acestea amintim:

*a*) astenia fizică și psihică este un simptom frecvent întîlnit în poliglobulie. Bolnavii se plîng de adinamie, scăderea randamentului intelectual, scăderea puterii de concentrare, diminuarea memoriei de fixare și evocare. Uneori sînt insomnici, alteori, din contra somnolenți, cu tulburări caracteriale.

*b*) Cefaleea este obișnuit întîlnită la acești bolnavi.

Calabresi și Meyer (1959) o notează la 51 de bolnavi din 100 cazuri. Uneori pot îmbrăca un caracter migrenos, de cele mai multe ori se plîng de senzație de „cap greu", și o senzație particulară de presiune intracraniană, alteori prezintă dureri vii cu caracter pulsatil.

*c)* Accesele vertiginoase apar în cursul poliglobuliei (de altfel cazul princeps descris de Vaquez prezenta fenomene vertiginoase). Intensitatea lor



Scanned with OKEN Scanner

variază, de la simple senzații de amețeală, pînă la un vertij intens de tip Ménière. Se consideră că apariția lor ar fi determinată de o perturbare vasculară la nivelul urechii interne cu atingerea receptorilor periferici.

*d)* Tulburările vizuale sînt polimorfe, îmbrăcînd diverse aspecte: fotofobie, fatigabilitate vizuală, senzație de vedere flou, scotoame, crize de amauroză tranzitorie.

*Complicațiile neurologice*, în cursul bolii Vaquez completează semnele encefalice minore. Acestea sînt: hemoragii cerebro-meningee, manifestări cerebrale de natură probabil ischemică, forme pseudotumorale cerebrale, mielopatii, neuropatii periferice.

a) *Hemoragii cerebro-meningee* pot avea un tablou clinic dramatic, îmbrăcînd uneori aspectul unei mari hemoragii intracraniene cu debut brutal și prognostic grav de cele mai multe ori; alteori putem întîlni episoade repetate de hemoragie subarahnoidiană. În această ultimă situație, trebuie multă prudență întrucît sub masca unei poliglobulii de acompaniament poate exista o malformație vasculară cerebrală.

b) *Manifestări cerebrale de natură probabil ischemică*: — hemipareze, hemiplegii îmbrăcînd diverse aspecte clinice, după sediul topografic al leziunii.

Uneori, acestea se instalează lent progresiv, alteori se produc agravări cu retrocedări rapide ale deficitului motor, cu un tablou extrem de variabil de la o zi la alta, de cele mai multe ori cu tendința de regresiune totală.

Millikan și colab. (1960) presupun că ar exista o insuficiență carotidiană sau bazilară în cursul poliglobuliei esențiale, explicînd astfel paroxismul fenomenelor neurologice.

— *Mișcările anormale* pot fi uneori manifestarea dominantă. Ele pot fi de tip coreic, coreoatetozic, rareori se asociază o mișcare coreică cu o tremurătură parkinsoniană sau cu spasme de torsiune. În contrast cu frecvența accidentelor cerebrovasculare (10%), asocierea de coree și policitemie este rară.

Harvier și colab. (1950) descriu *coreea eritremică* (polycytemică) care s-ar singulariza prin evoluția particulară; puseuri acute cu ameliorări spontane și agravări în anotimpurile reci și mai ales de la an la an, odată cu agravarea eritremiei. Uneori apare la oameni în vîrstă o coree bilaterală în cursul unei polycytemii (Gauthier-Smith P.C., 1967).

Descoperirea policitemiei adesea a coincis cu debutul sindromului coreic. În foarte puține cazuri coreea a apărut în cursul evoluției unei policitemii cunoscute. Din punct de vedere clinic sindromul coreic nu prezintă particularități deosebite asemănîndu-se cu cel din cursul coreei Huntington.

Coreea din policitemie constituie obișnuit o manifestare izolată deși uneori poate fi asociată cu alte manifestări periferice sau cerebrale.

Voiculescu și colab. (1976) notează sindromul coreic în cadrul unei policitemii vera la care se asocia stenoza mitrală. Stenoza mitrală pare o asociere întîmplătoare deși în literatură au mai fost descrise asemenea cazuri.

Baza procesului de apariție a coreei este probabil dezinhibarea globusului palidus și a substanței nigra prin întreruperea influxului din fibrele caudatofugale. Neurotransmițătorul acestor fibre este GABA; în creierul bolnavilor cu coree s-au găsit niveluri reduse de GABA. Și fluctuațiile coreei policitemice sugerează o leziune biochimică reversibilă. S-a notat creșterea anormală a dopaminei și 5-hidroxitriptaminei în trombocitele pacienților cu coree Huntington. Un mecanism similar ar putea fi postulat și în policitemie.



Scanned with OKEN Scanner

Alajouanine (1952) sesizează ameliorarea mișcărilor coreice odată cu tratamentul bolii Vaquez, aducînd această constatare ca un argument în favoarea coreei eritremice (prin scăderea numerică a plachetelor — principalele purtătoare de serotonină).

*Manifestările convulsive* în cursul poliglobuliei se pare că sînt mai rare decît celelalte complicații neurologice; în ciuda faptului că o boală cu importante perturbări a vasomotricității cerebrale, ea nu determină crize comițiale, care apar de obicei și prin tulburări circulatorii.

Pe lîngă tulburările psihice minore obișnuite în cursul bolii Vaquez se pot întîlni psihoze. Confuzia mintală este mai des întîlnită, putînd ajunge la un sindrom confuzio-demențial (Haber, 1952).

c) *Forme pseudotumorale.* Eritremia se poate complica după cîțiva ani de evoluție cu fenomene de hipertensiune intracraniană, realizînd un tablou pseudotumoral. Cefalee, vărsături, obnubilare, pareză de nerv abducens, sînt semne clinice care pot traduce o hipertensiune intracraniană de origine venoasă.

Examenul oftalmologic cu evidențierea fundului de ochi poliglobulic, aproape caracteristic pentru susținerea diagnosticului este indispensabil în investigarea bolnavului.

Se descrie o cianoză a retinei cu trunchiurile venoase dilatate, moniliforme, cu o colateralizare importantă. Tensiunea venelor și arterelor oculare este ridicată. Cianoza retiniană bilaterală vizibilă la examenul fundului de ochi poliglobulic se poate completa cu hemoragii și edem papilar.

d) *Manifestări mielopatice* în cursul poliglobuliei „rubra vera" sînt mai rare, totuși posibile. Se poate întîlni un tablou de mielomalacie prin tromboze venoase ca o complicație revelatoare a eritremiei. S-au mai descris „mielite transverse", de origine venoasă, forme pseudotabetice cu degenerescența cordoanelor posterioare, „scleroze combinate".

e) *Leziunile nervilor periferici*

Neuropatia periferică în cursul bolii Vaquez poate îmbrăca un tablou de mononevrită, multinevrită sau polinevrită. Se poate apropia de nevritele ischemice din periarterita nodoasă, diabet zaharat, endarterită sifilitică, crioglobulinemii etc.

*Date fiziopatologice și anatomice.* Alajouanine și colab. (1952) insistă asupra mutiplelor perturbații fizico-chimice în apariția complicațiilor neurologice în boala Vaquez, avînd un substrat vasculo-hematic de cele mai multe ori și o topografie de predilecție cerebrală.

f. *Încetinirea circulației.* Diminuarea fluxului sanguin a fost demonstrată prin lucrările experimentale ale lui Ketty (1951) și ale lui Nelson (1956) care au constatat la poliglobulici o scădere a fluxului cerebral (25,20 $cm^3$/min pentru 100 g de creier, în loc de 56—60 cît este normal) și o creștere a rezistenței cerebro-vasculare (4,3 în loc de 1,6). Staza vasculară este consecința imediată a încetinirii circulatorii, aceasta fiind secundară creșterii numărului de hematii și trombocite cu o hipervîscozitate sanguină.

A mai fost considerat ca factor agravant, inextensibilitatea orificiilor osoase ale golfului jugularei interne, care nu permite la acest nivel, nici o dilatare vasculară compensatorie.

2) Vasele cerebrale suferă și ele modificări, prin dilatarea pasivă a patului capilaro-venos, atestată prin importantele distensii ale venelor

retiniene la examenul fundului de ochi, ca și prin creșterea mare de volum a venelor cerebrale, pusă în evidență la examenele anatomice.

La nivelul arterelor cerebrale s-au constatat modificări segmentare (in „tire-bouchon") a carotidei exo-craniene.

*3*) Trombozele eritrocitare, venoase sau arterio-capilare sînt mai frecvente decît cele arteriale, dar destul de rare. Sînt rezultatul stazei vasculare și a hipercoagulabilității în raport cu hiperplachetoza, trombusul sărac în fibrină este format dintr-o aglutinare de celule care aderă la perete și se detașează cu ușurință.

Ateromatoza ajută la fixarea cheagului la perete și este cea care agravează accidentele cerebrale în cursul eritremiei.

*Anatomopatologic se constată*:

*1. Turgescența sistemului vascular*, îndeosebi a celui venos. La deschiderea craniului, ne frapează o cianoză intensă, o mare hiperemie difuză, o congestie arterio-venoasă.

Pediculii vasculari și ramificațiile vasculare arată ca și cum ar fi fost injectați pentru un preparat anatomic.

Winther (1952) atrage atenția asupra calibrului vascular neregulat, putînd exista și dilatații anevrismale, ca și asupra marilor variații de calibru a micilor artere și capilare cunoscut sub numele „ataxie vaso-motorie" (după Thaysen, citat de Winther, 1952).

Cu toate că sistemul vascular este supus unei distensii cronice nu se produce o modificare patologică în pereții vaselor.

*2. Focarele de ramolisment*, sînt frecvente, cu localizări diverse, diseminate, avînd vîrste diferite și mărimi variabile. Foarte rar se întîlnesc focare masive care să intereseze un lob sau un emisfer întreg. Ramolismentul este secundar unei obliterări vasculare prin : arterioscleroză, stenoza arterelor cerebrale, a arterei carotide interne, trombozării micilor vase.

*3. Hemoragiile*. Majoritatea autorilor găsesc o mare frecvență a hemoragiilor, lucru ce ar explica una din cauzele mortalității la poliglobulici.

Hemoragiile subarahnoidiene sînt în relație cu congestia venoasă și mai ales a plexurilor coroide.

Hemoragiile intracraniene și ramolismentele pot coexista frecvent, ceea ce ne face să credem că este un mecanism comun de producere.

Staza vasculară cerebrală, secundară creșterii masei sanguine, este generatoare de anoxie și condiționează producerea ramolismentelor sau hemoragiilor mai ales cînd se asociază o ateromatoză sau hipertensiune arterială.

În cazurile de coree complicînd o policitemie s-au notat următoarele leziuni anatomice : congestia venelor cerebrale și meningeale, multipli trombi mici, fenomene de demielinizare perivenoasă ; ganglionii bazali erau înconjurați de o stază venoasă generalizată, leziuni de demielinizare în palidul anterior.

## 2. LEUCEMII

Manifestările neurologice și leziunile sistemului nervos în leucoze sînt studiate global, de majoritatea autorilor moderni, fără să se facă distincție în statistică, între leucemiile acute și cele cronice, iar atunci cînd se precizează se insistă asupra leucemiilor acute. Fără îndoială că leucemiile cronice



Scanned with OKEN Scanner

se acompaniază frecvent de manifestările neurologice, fiind binecunoscute manifestările : meningoencefalice, medulare sau periferice în cursul evoluției leucemiilor cronice. În ultima vreme, manifestările nervoase ale leucemiilor cronice, le întîlnim totuși mai rar, întrucît tratamentul cu chimioterapice permite controlul clinic și hematologic în leucemia limfoidă și mieloidă cronică, cu remisiuni de lungă durată.

În leucemia limfoidă cronică infiltratele perivasculare și meningiene sînt responsabile de diferite sindroame encefalice de tipul hipertensiunii intracraniene, crize convulsive, hemiplegii, diabet insipid. La noi în țară Hornet și colab. (1965) studiază un caz anatomoclinic de leucemie limfoidă, cu fenomene clinice de mutism akinetic și crize de rigiditate printr-o tromboză a venelor lui Galien.

Localizările spinale medulare sînt excepționale și ele dau un sindrom de secțiune medulară cu paraplegie flască. Atingerea nervilor periferici (facial, recurent, sciatic, intercostal) apare fie din infiltrația limfoidă a tecilor, fie din compresie prin masele ganglionare. În leucemia cronică se întîlnesc asocieri de infiltrare celulare și trombi leucemici. Venele și capilarele sînt obliterate prin granulocite tasate unele pe celelalte în trombi care produc infarctizări hemoragice și puncte de necroză diseminate. Schematic se poate spune că leziunile din leucemia limfoidă sînt infiltrate celulare pure, cele din leucemia mieloidă sînt infiltrate amestecate cu trombi leucocitari, iar cele din leucoza acută sînt infiltrate aproape totdeauna hemoragice prin trombocitopenie.

Gyergyay și colab. (1964) studiază alterările sistemului nervos central în leucemii. Pe un număr de 58 de cazuri studiate anatomopatologic, autorii găsesc alterări la nivelul sistemului nervos central în 19 cazuri de leucemie ; la 6 bolnavi complicația nervoasă a figurat drept cauza directă a morții. Autorii propun o clasificare a leziunilor morfo-patologice ale sistemului nervos în hemoblastoze, în baza căreia expun rezultatele cercetării lor. Infiltratele au fost meningiene, intracerebrale, perivasculare și în focar. La un bolnav, infiltrația leucemică a infundibulului și a neurohipofizei a declanșat un diabet insipid. Hemoragiile cerebrale au fost multiple, punctiforme, inelare, globiforme sau masive, diferit localizate. Ramolismente apar rar. Celulele nervoase de la nivelul globului palid, din scoarța cerebrală și cerebeloasă prezintă diferite leziuni distrofice care pot fi interpretate ca fiind de natură anoxie vasculară. Leziunile observate ar fi nespecifice și apar în faza terminală a hemoblastozelor.

## LEUCEMIILE ACUTE

În stadiul actual al cunoștințelor noastre, tulburarea centrală în leucemii este prezența celulelor leucemice în organism. În general se consideră că starea bolnavului de leucemie depinde de prezența, întinderea și ritmul de dezvoltare a țesutului leucemic, fenomen ce se petrece paralel cu scăderea țesutului leucocitar normal.

*Manifestările nervoase ale leucozelor acute*, relevă o atingere infiltrativă la care se asociază adesea un proces hemoragic. Infiltrate pure sau hemoragii izolate, infiltrate hemoragice constituie formula anatomo-clinică obișnuită.



Scanned with OKEN Scanner

*Noțiuni etiologice*: 1) *Frecvență*. Așa cum arată Evans (1966) într-un studiu realizat pe 921 bolnavi de leucemie acută, ca urmare a medicației antileucemice active, durata medie de supraviețuire la acești bolnavi s-a dublat, iar frecvența fenomenelor neurologice a crescut de 10 ori față de perioada 1948—1952, fiind astăzi de circa 40%.

Paralel cu modificarea cursului evolutiv al bolii, asistăm la o recrudescență notabilă a simptomelor neurologice. Practicarea sistematică a punctiei lombare cu cercetarea lichidului cefalo-rahidian, în cazurile de leucoză acută, ar antrena creșterea acestei cifre.

2) *Vîrsta bolnavilor*. O noțiune generală se degajă din diversele lucrări din literatura de specialitate: marea frecvență a determinărilor neuromeningiene la copii.

Din 41 de cazuri de manifestări neurologice, raportate de Bernard și colab. (1962), 28 erau copii, 13 adulți (9 bolnavi sub vîrsta de 20 ani). Sexul masculin este de cele mai multe ori interesat.

3) *Tipul leucozei*. Statisticile subliniază frecvența mare a determinărilor neurologice în cursul limfoblastomatozei acute.

Bernard (1962) consideră că incidența crescută de atingere neuromeningiană în formele limfoblastice ține de lunga supraviețuire a copiilor, care sînt mai accesibili decît adulții la chimioterapie.

Manifestările neurologice ale leucozelor acute sînt extrem de variate.

Frecvent întîlnim atingeri simultane și succesive ale encefalului, meningelui și nervilor cranieni. Pentru ușurința studiului le vom prezenta sub o formă analitică.

## I. SINDROMUL DE HIPERTENSIUNE INTRACRANIANĂ

Sindromul de hipertensiune intracraniană, excepțional întîlnit înainte de chimioterapie și corticoterapie, este astăzi frecvent întîlnit.

Expresia clinică este cea clasică: cefalee, vărsături, obnubilare pînă la comă, bradicardie.

Creșterea rapidă a perimetrului cranian cu disjoncțiunea suturilor, edemul papilar permit să confirmăm diagnosticul. Paralizia nervului oculomotor extern, crizele epileptice generalizate sînt frecvent întîlnite. Sindromul de hipertensiune intracraniană apare consecutiv edemului cerebral și blocajului circulației LCR-ului.

## II. SINDROMUL MENINGIAN

Sindromul meningian, rezultă din creșterea presiunii intracraniene la bolnavii cu leucemie acută, care nu este datorit unei hemoragii sau infecții, ci unei infiltrații a arahnoidei cu celule leucemice (Moore și colab., 1960).

Leucemia meningiană este importantă pentru că poate constitui singurul semn inițial al unei leucemii acute sau poate apare la bolnavi care sînt în remisiune hematologică. Ea constituie de multe ori o problemă dificilă de diagnostic și poate fi cauza directă a morții. Meningita leucemică se observă mai frecvent în leucemia limfocitară acută decît în celelalte leucemii. Infiltrația leucemică a sistemului nervos poate reprezenta substratul primelor semne clinice de leucemie, dar poate apărea în orice perioadă de



Scanned with OKEN Scanner

evoluție. Reacția meningiană apare cam în 1/3 din cazuri, uneori chiar în cursul unei remisiuni hematologice totale.

Este stabilit că cuiburile de celule leucemice din sistemul nervos pot constitui sursele noii recidive la cei sub tratament.

Interesantă este observația că meningita leucemică se poate dezvolta la bolnavi, în special la copii, în cursul tratamentului cu antimetabolice și chiar după ce s-a obținut remisiune.

Sîngele și măduva oaselor pot rămîne normale în continuare mult timp după ce s-a instalat meningita.

Se consideră că substanțele antileucemice actuale nu pătrund în concentrații suficiente în lichidul cefalo-rahidian și creier, astfel că procesul leucemic persistă în acest teritoriu, deși în alte organe este inhibat de tratament. Atingerea meningelor se însoțește de creșterea presiunii intracraniene.

Clinic se observă : greață, vărsături, cefalee, somnolență, convulsii, edem papilar, paralizii de nervi cranieni etc. Semnul lui Kernig pozitiv se observă mai rar. La copii, suturile oaselor craniene pot să apară radiografic destinse.

Electroencefalograma arată o activitate delta și teta difuză.

În lichidul cefalo-rahidian se găsește o pleiocitoză de celule leucemice, presiunea este crescută și culturile sînt negative ; există o hiperproteinorahie și o scădere a glicorahiei.

Orice bolnav cu leucemie acută poate prezenta acest sindrom, dar este mai frecvent la copii, la care media timpului de viață de la apariția meningitei leucemice este de aproximativ 3 luni. Hiperfagia, creșterea patologică în greutate și tulburările de comportare (sindrom hipotalamic) s-au observat uneori în asociație cu meningita leucemică în infiltrația leucemică a hipotalamusului.

Histologic s-a constatat că sindromul meningian este provocat de infiltrarea arahnoidei, care produce obstrucție în circulația lichidului cefalorahidian și hidrocefalie.

Rar se întîlnește o meningită acută supurată. Se observă o extremă difuziune a atingerilor axului cerebro-spinal și a nervilor cranio-rahidieni de către infiltratele leucozice.

Se pare că leucemia meningiană apare mai frecvent de la introducerea terapiei antileucemice, ceea ce pare datorită în parte faptului că antimetabolitul prelungește durata vieții bolnavilor, mai ales la copiii cu leucemie acută. Este posibil ca la aceasta să contribuie și faptul că antimetabolitele nu trec bariera hematoencefalică. Meningita leucemică poate fi tratată cu steroizi adrenalinici, cu iradiere a întregului creier sau cu metotrexat intrarahidian (Schan și colab., 1960).

Leucemia acută limfoblastică care dă tulburări meningiene la copil începe cu semnele unei hipertensiuni intracraniene și creștere rapidă în greutate. Tratamentul intrarahidian în aceste cazuri cu metotrexat este totdeauna eficient, dar în jumătate din cazuri, mai ales în cazurile în care există o pleiocitoză marcată în lichidul cefalo-rahidian, apar recidive (Hardisty și colab., 1967). Terapia modernă reușește să prelungească viața bolnavului, dar se pare că favorizează apariția complicațiilor meningo-encefalice. Primele semne de infiltrație meningiană apar la 1—17 luni după



Scanned with OKEN Scanner

începutul terapiei antileucemice. Tratamentul complicațiilor cerebrale cu prednison și antimetaboliți rămîne nesatisfăcător. Radioterapia pare să dea mai bune rezultate (Breidenbach și colab., 1968).

### III. MANIFESTĂRI ENCEFALICE

Sînt frecvent întîlnite hemiplegiile și convulsiile secundare infiltratelor leucozice ale creierului.

Mai rar se observă tulburări senzitive (hemianestezii), și senzoriale (hemianopsie).

Hemoragia cerebrală este o complicație frecventă a leucemiei, după unii chiar în aproape jumătate din cazuri (Groch și colab., 1960); de cele mai multe ori este vorba de o leucemie limfoidă. Hemoragia cerebrală este de multe ori multiplă și interesează mai ales substanța albă, în 80% din cazuri este localizată în emisferele cerebrale și este cauza imediată a morții. Numărul plachetelor sanguine joacă un rol important, dar nu în mod necesar rolul primar. Bolnavii au însă tulburări importante ale mecanismului de coagulare. Cercetări histopatologice arată că hemoragia nu este dată de infiltrația leucemică, ci este datorită unei deficiențe a integrității vasculare cerebrale. Leziunile hemoragice din creier rezultă din trecerea celulelor din arborele vascular prin diapedeză și nu dintr-o infiltrare primară, cu creșterea celulelor in situ.

Fritz și colab. (1959) au urmărit 100 de bolnavi cu leucemie acută și au căutat să stabilească dacă există o relație între creșterea rapidă a unui număr anormal de leucocite, din circulație (criză blastică) și moartea datorită unei hemoragii intracraniene. Bolnavii care au murit de hemoragie intracraniană cu număr de leucocite de peste 300 000 au avut un număr mai mare de plachete sanguine, o diateză hemoragică mai puțin însemnată și o supraviețuire mai scurtă decît bolnavii care au murit de hemoragie intracraniană, dar nu au avut un număr atît de mare de leucocite. Aceasta pare să indice că un alt factor decît trombocitopenia este răspunzător de numărul mai mare de hemoragii fatale la bolnavi cu o leucocitoză mai mare de 300 000.

Kadryova (1958) a observat 3 bolnavi care au avut o apoplexie în cursul leucemiei acute, unul în trunchiul cerebral, altul în corpul calos mergînd pînă în capsula internă și ultimul cu o hemiplegie stîngă fără pierdere de cunoștință în cursul unei leucemii cronice mieloblastice. Mai poate fi întîlnit sindromul extrapiramidal, reprezentat prin diskinezii de tipul sindromului parkinsonian complet sau incomplet, coreoatetoză, hemibalism.

Bernard (1962) semnalează o coree intensă de alură reumatismală, dar de origine leucemică, cu o considerabilă leucoblastorahie și care a fost tratată spectacular cu ametopterină intrarahidian.

În cadrul manifestărilor encefalice sînt semnalate și atingeri infundibulo-tuberiene: diabet insipid, bulimie, obezitate, tulburări de comportament.

Leucozele copilului dau uneori un sindrom diencefalo-hipofizar și/sau un tablou meningian (Orsini și colab., 1968).

Sînt citate și cazuri cu un caracter mai deosebit: exoftalmie edematoasă printr-o infiltrare leucozică masivă a capsulei hipofizare.

Semnele cerebeloase ca și determinările leucemice din fosa posterioară sînt extrem de rar întîlnite.



Scanned with OKEN Scanner

Clinic, sindroame spinale prin infiltrare leucemică izolată a măduvei sînt rarisime. Sînt consemnate în literatură cîteva cazuri de compresiune leucoblastică, epidurală.

Mai bine definite din punct de vedere anatomic și clinic, complicațiile medulare au și astăzi o incidență la fel de scăzută ca și acum un veac, numărul crescut de cazuri publicate în ultimii 20 de ani părînd a fi legat mai ales de creșterea incidenței leucemiei acute în general, ponderea complicațiilor neurologice părînd a fi mai curînd în scădere. Cu toată raritatea lor, interesul prezentat de etiologia neobișnuită a acestor cazuri, etichetate clinic compresie medulară sau mielită transversă, a făcut să le fie consacrate mai multe studii remarcabile, dintre care citățm pe cel al lui Critchley și Greenfield (1930) și cel al lui Wilhyde și colab. (1963).

Ursu și colab. (1959) au prezentat cazul unui bolnav de leucemie mieloidă cronică acutizată, la care preletal s-a instalat o paraplegie cauzată de apariția unei infiltrații leucozice pseudotumorale a durei mater.

Arseni și colab. (1966) au prezentat 2 cazuri de leucemie acută în care debutul bolii a fost marcat de semne de suferință a măduvei spinării, cu o evoluție rapidă în paraplegie, condiționată anatomic de o compresie medulară prin tumoare epidurală leucoblastică într-un caz și de leziuni hemoragice medulare și mieloză funiculară, în cel de al doilea caz.

Mielopatia leucemică prezintă o incidență maximă la adulții tineri și la sexul masculin.

Debutul bolii este de cele mai multe ori dominat de dureri, de cele mai multe ori localizate în coloană, alteori de tip sciatalgic, survenind insidios sau brusc.

În afara debutului algic, putem asista la un debut cu parestezii, furnicături dureroase, amorțeli, fatigabilitate motorie în membrele inferioare.

În următoarele săptămîni, putînd ajunge la 2 luni, se dezvoltă treptat o paraplegie completă, cu impotență funcțională a membrelor inferioare, tulburări de sensibilitate cu nivel caracteristic și tulburări sfincteriene.

Alteori, paraplegia poate fi instalată în mod brusc, în plină sănătate aparentă (Martin și colab., 1960). În unele cazuri, paraplegia evoluează în sens ascendent, instalîndu-se un sindrom de tip Landry.

Examenul LCR, prezintă tabloul caracteristic sindromului Froin-Nonne și numai excepțional s-au pus în evidență elemente blastice.

Mielopatia leucemică poate să se dezvolte în orice fază de evoluție a leucemiei. Numai că, spre deosebire de celelalte complicații neurologice, complicațiile medulare apar în 2/3 din cazuri la bolnavii la care, în acel moment, maladia hematologică nu este cunoscută.

Apariția unor semne clinice de mieloză funiculară cu leziuni comparabile cu cele din sindromul neuroanemic, în cursul evoluției unei leucoze acute este posibilă. Cunoștințele noastre actuale asupra carenței de acid folic în cursul leucemiei acute, care se manifestă adeseori și prin apariția unei megaloblastoze medulare ne permit să înțelegem și acest gen de complicație.

Apariția semnelor medulare și a paraplegiei la bolnavi cu leucemie acută are un prognostic infaust.

S-a încercat în cîteva cazuri radioterapia coloanei vertebrale, cu rezultate imediate uneori bune.



Scanned with OKEN Scanner

În cazurile în care paraplegia se datorește unei tumori epidurale s-a încercat ablația tumorii, după laminectomie. Celelalte tratamente medicamentoase sînt ineficace în evoluția paraplegiei leucemice.

### V. ATINGEREA NERVILOR RAHIDIENI ȘI CRANIENI

Nervii și rădăcinile rahidiene pot fi interesați în cursul leucozelor acute. Frecvent sînt prinse rădăcinile și nervii lombosacrați.

Nevralgia sciatică, simptomatică este cea mai obișnuită.

Uneori sindromul radicular de debut, se poate extinde, realizînd în final un sindrom de coadă de cal sau o poliradiculonevrită de tip Guillain-Barré. Rar se desfășoară o nevrită izolată, mai frecvente sînt multinevrite sau polinevrite, cu evoluție ascendentă și cu prognostic grav. Prinderea nervilor cranieni este destul de frecventă în cursul leucozelor acute.

Nervul oculomotor comun este de multe ori interesat.

Paraliziile incomplete ale oculomotorului comun sînt mai frecvente decît paraliziile totale.

Paralizia nervului oculomotor extern se întîlnește de asemenea foarte frecvent în cursul leucozelor acute.

Nervul trigemen poate fi interesat atît senzitiv cît și motor.

Perechea a VII-a în cursul leucozelor este atinsă cu predilecție, uni- sau bilateral.

Atingerea perechii a VIII-a sau hemoragie în labirint produce surzenie sau sindrom Ménière. Atingerea ultimilor nervi cranieni nu este obișnuită în leucoză.

**Date anatomopatologice.** Modalitatea anatomică comună de manifestare în cursul leucozelor acute, este infiltratul leucozic. Infiltratele leucozice nu dau întotdeauna o simptomatologie clinică, le putem denumi „infiltrate mute", de cele mai multe ori fiind o descoperire necroptică. Uneori infiltratele leucozice se asociază cu hemoragiile realizînd leziuni anatomice mixte.

Pentru sistematizarea noțiunilor, vom adopta clasificarea lui Rouguès (1946).

*1*) Infiltratele simple :
- — a meningelui ;
- — a axului cerebro-spinal ;
- — a nervilor cranio-rahidieni.

*2*) Infiltrate tumorale :
- — infiltratul tumoral leucozic ;
- — cloromul.

*3*) Leziuni asociate :

*Infiltratele simple.* a) *Infiltratele meningelui.* Toți autorii subliniază frecvența infiltratelor la nivelul dureimater endocraniene, în special în punctele unde nervii cranieni o traversează.

Infiltrarea dureimater, împrumută diverse forme anatomice : de la ușoară îngroșare meningiană, decolorare cenușie sau, mai rar, noduli mari leucemici de 0,5—2 cm diametru, localizate la nivelul durei mater intracraniene. Hemoragiile, în număr variabil, se asociază cu aceste infiltrate. Fața internă a dureimater este foarte frecvent afectată, fața internă, respectată la nivelul craniului, este frecvent atinsă mai ales de infiltrate tumorale



Scanned with OKEN Scanner

perirahidiene. Invazia durei mater nu se însoțește întotdeanua de o corespondență clinică fidelă. În general, se vorbește de o disproporție între frecvența atingerii durei mater și atingerea leptomeningelui. Infiltratul arahnoidian este difuz, interesînd în egală măsură atît teritoriul encefalic cît și cel spinal. Se pare că infiltratul leucemic al pieimater respectă totdeauna corticalitatea creierului. Infiltratul leptomeningian constituie baza anatomică constantă a „meningitei leucemice".

b) *Infiltrarea parenchimatoasă* (a nevraxului). În funcție de intensitatea și de difuziunea procesului, distingem două modalități anatomice de manifestare: infiltratul nodular și infiltratul difuz parenchimatos. Celulele blastice rămîn cantonate în spațiile perivasculare sub forma de manșoane care înconjură vasele sau se aglomerează în plin parenchim, formînd insule nodulare, uneori cu caracter confluent. Infiltrarea difuză a parenchimului este mai rar descrisă în studiile anatomopatologice de specialitate. În general, este bine să reținem 3 particularități anatomice:

Infiltratul parenchimatos nodular sau difuz este de obicei asociat cu o leucostază și o infiltrație perivasculară. Trombozele leucemice la nivelul sistemului nervos sînt în raport cu pleiocitoza, ele nu sînt flebite. Aceste particularități ale trombusului explică atingerile retiniene și encefalice.

Infiltratele cerebrale și meningeale coexistă adesea în cazurile studiate.

Substanța albă este electiv atinsă de infiltratele leucozice, substanța cenușie fiind menajată de cele mai multe ori. Leucostaza în substanța cenușie, nu se acompaniază de extravazat în parenchim. Trecerea celulelor leucoblastice de la piamater către cortex este excepțională. Toate teritoriile substanței albe a nevraxului pot fi sediul infiltratelor leucoblastice, de cele mai multe ori multifocale. Encefalul este mai frecvent sediul acestor infiltrate leucozice, decît cerebelul, bulbul și măduva spinării. Substanța albă a encefalului, nu are nici o clectivitate topografică. Infiltratele leucemice sînt frecvent decelate la nivelul hipotalamusului și a hipofizei.

c) *Infiltratele nervilor cranieni și rahidieni.* Atingerea nervilor cranieni, este frecvent observată, de cele mai multe ori bilateral: sînt prinși în special perechile II, III, IV, V, VI și VII. Perechea VIII-a poate fi interesată printr-o leziune mecanică dată de o compresiune la nivelul urechii mijlocii. Rădăcinile rahidiene sînt sediul infiltratelor leucozice în special perineural. Frecvent este interesat nervul sciatic și rădăcinile sacrate dînd sindromul cozii de cal cu evoluție acută; intervențiile exploratorii pun în evidență o creștere considerabilă de volum a rădăcinilor, care sînt masiv infiltrate prin leucoblaști. Infiltratele rădăcinilor nervoase (ale nervilor cranieni și rahidieni) au sediul în perinerv și în teaca perinervoasă, propagîndu-se de-a lungul septumului; dura mater este de cele mai multe ori interesată la punctul de ieșire a nervului. Infiltratele nervilor periferici sînt excepționale. Sînt și aci prezente „infiltratele mute" descoperite la autopsii.

2. *Infiltratele tumorale.* Infiltratele tumorale sînt realizate de aglomerații de celule leucoblastice cantonate epidural sau osteoperiostic, comportîndu-se ca o tumoare comprimînd centrii nervoși subiacenți.

*Infiltratul leucemic tumoral* este localizat frecvent la nivelul rahisului, rarisim cerebral. De obicei sînt infiltrate perispinoase, inelare, cu sediul frecvent dorsal, interesînd mai multe segmente. Arterele, venele, nervii



Scanned with OKEN Scanner

din spațiul epidural sînt înglobați în procesul leucemic tumoral, care tinde să pătrundă în găurile de conjugare. Infiltratul este constituit din mieloblaști, uneori forme de trecere între acestea și clorom.

*Cloromul* este o tumoare de natură mieloblastică, care complică leucoblastoza și se caracterizează prin culoarea verde tipică și localizarea de elecție (la nivelul craniului, cotului, sternului). Metabolismul tumoral cu formarea de protoporfirine și verdoperoxidaze ca și particularitățile topografice impun un studiu special al cloromului. Este frecvent la copii, excepțional la adulți. Cloromul „cranian" este clasic; se dezvoltă la copii, prezentînd un aspect clinic și radiologic caracteristic. Exorbitismul excentric, uneori exoftalmie reală, deformarea fosei temporale și creșterea volumului cranian ajută precizarea diagnosticului.

Paralizia facială cu surditate se asociază frecvent, mai frecvent decît nevralgia trigeminală sau atingerea per. XI, XII, de nervi cranieni : deficitul nervului optic este tardiv. Semnele de hipertensiune intracraniană nu apar decît în stadiile evolutive avansate, după unii prin infiltrarea cloromatoasă a plexurilor coroide și compresiunea jugularelor interne. Cloromul „vertebral" este forma întîlnită la adult. Se caracterizează prin constituirea progresivă a unei paraplegii, precedată de o fază de algie radiculară. Perioada dureroasă ar fi caracteristică pentru clorom, fiind mai rară în leucozele tumorale necloromatoase. Diagnosticul de clorom „vertebral" este facilitat, atunci cînd la simptomatologia radiculo-medulară se asociază uneori simptome derutante : tinitus, surditate uni- sau bilaterală, paralizie facială, semne ce atestă o invazie multitopică. Există uneori paraplegii revelatorii ale unui clorom, care anticipează mult timp apariția tulburărilor hematologice.

3) *Leziunile asociate.* Cazurile anatomoclinice evidențiază frecvent leziuni diverse, asociate infiltratelor leucemice. Cea mai frecventă asociație este cu hemoragia (hemoragia meningelui sau a parenchimului) ; este mai obișnuit să găsim leziuni mixte (hemoragie și infiltrate) decît leziuni infiltrative izolate.

*Hemoragiile sistemului nervos în cursul leucozelor acute.* Hemoragiile leucozice din centrii nervoși realizează accidente clinice zgomotoase și terminale ; hemoragia cerebromeningee este modul de deces cel mai obișnuit din leucemii. Apare mai frecvent la tinerii leucemici.

Hemoragia intracraniană este relativ frecventă, mai ales cînd există trombocitopenie. Cel mai frecvent este subarahnoidiană, deși se poate extinde și în substanța cerebrală.

Hemoragia poate să apară însă, de la început intracerebral, la locul unde se găsesc noduli cu celule leucemice ; de acolo poate ajunge în ventriculi sau în spațiul subarahnoidian.

Hemoragia cerebrală din leucoze prezintă cîteva particularități, prin care se diferențiază de hemoragiile intracraniene de la hipertensivi sau arteriosclerotici. Nu are sediul de predilecție în anumite zone topografice (capsula internă și carefour) proprii hemoragiilor banale. Sediul lor este, în general, emisferic, în substanța albă, cel mai frecvent în lobii temporali. Hemoragiile masive, disecante, ale parenchimului spre ventriculi sau spre corticalitate sînt rare. Hemoragia masivă apare mai ales la cei cu peste 100 000 leucocite/mm$^3$ sau cînd cifra crește rapid. Se crede că inițial se produce un tromb cu leucocite, care proliferează pînă la dezvoltarea unui



Scanned with OKEN Scanner

nodul. Ulterior, pereții vaselor se distrug și apare hemoragia în jurul nodulului. Coalescența mai multor asemenea noduli este responsabilă de hemoragia observată macroscopic. Spre deosebire de hemoragia intracraniană, hemoragia subarahnoidiană depinde mai mult de gradul trombocitopeniei decît de numărul de leucocite.

*Zona Zoster* este mult mai frecvent întîlnită la cei cu leucemie, în special limfocitară, decît la restul populației. Considerînd leucemia limfocitară acută și cronică împreună, se crede că 2 din 10 bolnavi prezintă, în cursul bolii, cel puțin un puseu de zona Zoster. Se consideră că infiltrația leucemică a părții aferente a arcului reflex este responsabilă de activarea virusului neurotrop, care ar fi prezent la o mare parte din populație.

*Retina* prezintă modificări în 70—90% din cazurile de leucemie acută; faptul are și importanță diagnostică.

Deși numai o minoritate de cazuri prezintă simptome subiective la examenul obiectiv se găsesc hemoragii sau semne de infiltrație leucemică la majoritatea bolnavilor. Cel mai frecvent se văd hemoragii „în canoe", cu centrul palid și marginile congestive, centrul palid al unei astfel de hemoragii reprezintă un nodul de infiltrație leucemică. Deseori, hemoragia are un aspect de „flacără" (ruperea bruscă a vasului dintr-un nodul) sau apare ca puncte sau pete de diverse mărimi. Concomitent se observă dilatații ale venelor și exsudate în formă de „vată" în jurul acestora. Exsudatele albe nodulare — mai ales cînd sînt asociate cu vene dilatate, artere îngustate și hemoragii multiple, sînt specifice pentru leucemia acută. Nu există o corelație între gradul tulburărilor retiniene și tabloul sanguin al bolnavului. Se pare, totuși, că prezența unui număr mare de celule imature în sînge predispune la alterări ale fundului de ochi. Anemia și mai ales trombocitopenia contribuie la realizarea alterărilor descrise. Este important că aceste alterări, chiar avansate pot să dispară complet, paralel cu ameliorarea leucemiei.

Terapia modernă reușește să prelungească viața bolnavului, dar se pare că favorizează apariția complicațiilor meningo-encefalice.

Incidența complicațiilor leucemice intracraniene crește pe măsură ce terapia devine mai eficace împotriva bolii periferice. Antimetaboliții folosiți în prezent par să nu străbată într-o măsură suficientă bariera hematoencefalică. Din această cauză se pot observa remisiuni ale bolii periferice, cu agravarea manifestărilor cerebrale.

Terapia intratecală este recomandată ca eficace.

Reacția meningială se întîlnește cam în 1/3 din cazuri, uneori chiar în cursul unei remisiuni hematologice totale. Primele semne de infiltrație meningeală apar la 1—17 luni după începutul terapiei antileucemice. Tratamentul complicațiilor cerebrale cu prednison și antimetaboliți rămîne nesatisfăcător. Radioterapia pare să dea mai bune rezultate. Leucemiile tratate cu Vincristine se complică frecvent cu polineuropatii. Unii bolnavi prezintă tetrapareze. Examenul histopatologic arată degenerarea mielinei și a axoplasmei; alteori însă arată hemoragii mari intraneurale, probabil o complicație a unei evoluții prelungite a unei leucemii acute tratate cu vincristine (Moress și colab., 1967).

*Leucemiile acute cu debut neurologic* sînt acele cazuri în care primele simptome și semne ale bolii, care domină tabloul clinic și îl aduc pe bolnav



Scanned with OKEN Scanner

la medic, sînt cele care exprimă o suferință a sistemului nervos sau a meningelor, iar simptomele clasice ale bolii lipsesc sau sînt fruste.

Arseni și colab. (1968) consideră că nu pot fi cuprinse în cadrul leucemiilor acute cu debut neurologic :

— acele cazuri de leucoză în care, concomitent unui debut dominant de manifestări hematologice și somatice caracteristice, apar și semne fruste sau simptome neurologice ;

— acele cazuri în care, deși simptomatologia neurologică apare în prim plan, tabloul clinic, în lipsa verificării anatomice, poate fi atribuit mai curînd unui proces anatomic și mecanisme fiziopatologice diferite de cele decurgînd din prezența concomitentă a leucemiei acute, descoperită ulterior sindromului neurologic, cu ocazia unui examen hematologic de rutină. Este vorba de coincidența unei leucemii acute simptomatice cu o maladie neurologică bine definită, nedeterminată de procesul leucemic. În această categorie ar intra cazul al doilea din lucrarea lui Gallais și Collomb (1955) — bolnav care face crize de epilepsie temporală și la care examenul hematologic decelează o leucemie acută, dar care are în antecedente recente, un traumatism cranio-cerebral acut de o mare violență și observația C. Arseni și colab. (1968) (bolnav în vîrstă de 72 de ani internat cu arterioscleroză cerebrală, sindrom extrapiramidal bilateral și la care hemograma și mielograma descoperă prezența unei leucemii acute mielo-monocitare, cu anemie marcată și trombopenie).

Deși prima observație de leucemie acută cu debut neurologic datează din 1821, aparținînd lui Burns, numărul de cazuri publicate pînă în prezent este redus.

J. Bernard și colab. (1962) întîlnește pe un lot de 41 bolnavi de leucoză acută, 3 cu semne neurologice de debut ; în unul din cazuri vorbindu-se timp de 7 luni numai de o nevrită sciatică.

Castaigne (1953) raportează un caz de leucemie mieloblastică, relevată printr-un diabet insipid și un priapism ; eroare de diagnostic care s-a menținut mult timp.

Creakoff (1953) prezintă un caz în care diagnosticul de leucemie nu s-a pus decît tardiv ; boala a debutat prin tulburări neurologice : dureri de cap violente care au determinat spitalizarea. În acest moment s-a descoperit : edem papilar, nistagmus, semnul lui Romberg. Numărătoarea și formula sanguină normale inițial ; în LCR cîteva limfocite. Apoi starea bolnavului agravîndu-se a apărut hemipareză și după 8 săptămîni de la debut s-a pus diagnosticul de leucoză prin apariția în sîngele periferic a 60% limfoblaști și 2% promielociți.

Cholley (1965) prezintă observația a 2 bolnavi cu un sindrom neurologic de tip poliradiculonevrită cu edem papilar, a căror origine leucozică s-a relevat tardiv.

Gallais și Colomb (1955) au comunicat 2 cazuri de același gen.

Moudzain (1956) comunică cazul unei leucemii acute, precedată de cefalee.

Roger și Gastaut descriu un copil atins de leucemie acută, formă mieloidă cu compresiune medulară și infiltrat peritumoral. La necropsia acestui copil se notează un epanșament al durei mater, corespunzător mielomerului $D_{10}$—$L_2$ fără aderențe la măduvă și nici la rahis. Microscopic s-a găsit o infiltrare peridurală de celule leucemice nediferențiate.



Scanned with OKEN Scanner

Din studiul cazurilor în care semnele neurologice au precedat semnele leucemice, se poate constata marea varietate de simptome și sindroame întîlnite, făcînd aproape cu neputință orice clasificare. Totuși vom asocia variatele tablouri clinice în 4 grupe care cuprind imensa majoritate a cazurilor întîlnite.

a) *Meningo-encefalita* leucemică apare rareori în perioada de debut a leucemiei acute. Sindromul clinic se traduce prin greață, vărsături, somnolență, dureri de cap, convulsii, edem papilar, paralizii de nervi cranieni și semne neurologice nespecifice. La copii există de obicei o dehiscență a suturilor craniene. EEG arată o activitate Δ și θ difuză.

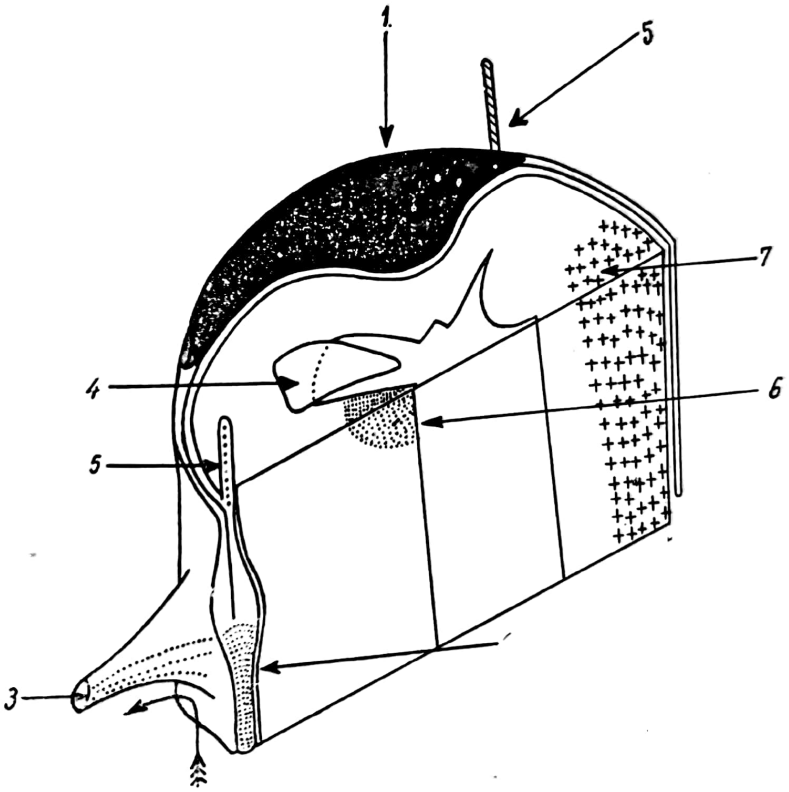


*Fig. 180.* — Reprezentare schematică a determinărilor radiculomedulare în cursul leucozelor: *1* — masa leucemică extradurală: compresiune directă pe măduvă și vas; *2* — infiltrare leucemică leptomeningiană și durală, cu extindere spre rădăcini; *3* — formarea tecii funiculare; *4* — ramolisment ischemic medular sub dependența ocluziei vasculare; *5* — vas; *6* — infiltrare leucozică a parenchimului medular (rară); *7* — degenerescență cordonală sistematizată (fie secundar retrogradă, fie leziune aspecifică) (după Labauge, Izarn, Castan).

b) *Sindroamele nevritice și polinevritice* apar frecvent în debutul leucemiei acute. Cel mai frecvent apar paraliziile de nervi cranieni și în primul rînd paraliziile de tip periferic ale nervului facial, fie unilateral, fie bilateral, ca urmare a particularităților anatomice ale traiectului acestuia. Două din cele trei observații prezentate de Arseni și colab. (1968) au avut paralizie facială ca debut neurologic al unei leucemii acute. Atingerea nervului acustico-vestibular este citată destul de frecvent în debutul leucemiei acute. Paraliziile nervilor oculo-motori, apărînd fie izolat, fie realizînd un sindrom oftalmoplegic, fie sindroame polinevritice complexe de nervi cranieni, au fost relativ frecvent citate în debutul leucemiilor acute. Mai rar se întîlnesc paralizii ale nervilor periferici, paralizii unilaterale de cubital (Morretti și colab. 1959) sindroame poliradiculonevritice, uneori cu evoluție ascendentă, realizînd sindroame Landry, rapid mortale.

c) *Mielopatia leucemică*, evoluînd inițial fie sub forma unei nevralgii sciatice, fie sub forma unei mielite transverse, a unei compresii medulare prin



Scanned with OKEN Scanner

tumoare (fig. 180) a unui sindrom de coadă de cal, sau a unui sindrom neuroanemic este cea mai frecventă formă a debutului neurologic al leucemiei acute. Circa 2/3 din cazurile de mielopatie leucemică apar în perioada de debut a bolii.

d) *Hemoragia intracraniană*, deși este cea mai obișnuită complicație neurologică a leucemiei acute, este extrem de rar întîlnită în debutul bolii.

Complicațiile neurologice de debut prezintă particularități de morbiditate caracteristice complicațiilor neurologice ale leucemiei acute în general : sînt mai frecvente la sexul masculin, în leucemia acută limfoblastică la copii și în leucemia acută mieloblastică la adulți.

Unii autori insistă asupra faptului că leucemiile acute cu debut neurologic au în general o tendință spontană către o evoluție mai trenantă. Aceasta vine în sprijinul ipotezei că ceea ce determină raritatea apariției simptomelor neurologice la bolnavii leucemici, este faptul că bolnavii decedează mai înainte ca infiltratele sau leziunile hemoragice microscopice, atît de frecvent întîlnite în sistemul nervos, să se fi dezvoltat suficient pentru a produce simptomatologia neurologică. Este atractivă concepția conform căreia debutează cu fenomene neurologice acele cazuri de leucemie acută care, datorită unor factori încă neprecizați, au tendința de a evolua subclinic un timp îndelungat, suficient ca leziunile din sistemul nervos să se dezvolte într-o măsură care să determine declanșarea simptomatologiei neurologice. Sîntem datori, chiar în cazurile în care semnele neurologice deschid scena clinică a unei leucoze acute să căutăm simptomatologia generală și tabloul hematologic.

## 3. SINDROAME HEMORAGIPARE

### HEMOFILIA

La bolnavii hemofilici care sîngerează pot fi lezate trei teritorii ale sistemului nervos și anume : nervii periferici, măduva spinării sau creierul.

#### PARALIZIILE NERVILOR PERIFERICI

Hematoamele subcutanate sau musculare care se dezvoltă în cursul bolii hemofilice pot comprima trunchiurile sau rădăcinile nervoase. Nervul poate suferi datorită suprimării vascularizației sale ori compresiunii directe prin hematom.

În ordinea frecvenței, nervii mai des interesați sînt : cruralul, sciaticul, sciaticul popliteu extern, medianul, radialul, cubitalul, facialul.

Deseori se produc hemoragii în mușchii ileopsoas, ceea ce produce o compresie a nervului femural sau creează tabloul unui fals sindrom peritoneal acut. Hematomul psoasului va fi recunoscut după anestezia feței anterioare a coapsei și interne a gambei, pareza mușchiului cvadriceps, abolirea reflexului rotulian.

Parestezиile sau hiperestezia în teritoriul cutanat a nervului crural, diminuarea forței și tonusului mușchiului cvadriceps ca și atrofia lui sînt sechele obișnuite la bolnavii hemofilici.

În general deficitele motorii și senzitive regresează după dispariția hematomului astfel că paraliziile nervilor periferici nu sînt definitive mai



Scanned with OKEN Scanner

ales dacă s-a injectat plasmă sau fracțiuni plasmatice antihemofilice. Dacă hematomul n-a fost tratat paraliziile pot rămîne definitive.

**Hematoamele intra- sau perimedulare.** La bolnavii hemofilici, sîngerarea se mai poate produce la nivelul măduvei spinării, producînd o hematomielie, sau o compresie din afară prin hemoragie sub- ori epidurală.

Prognosticul unei hematomielii la un hemofilic nu este întotdeauna defavorabil, uneori observîndu-se regresiunea deficitelor motorii și senzitive spontan sau după un tratament hemostatic.

*Sîngerările intracraniene*, pot fi intracerebrale, subarahnoidiene, subdurale sau epidurale. Incidența este de 6% din cazurile de hemofilie și se produce mai ales la indivizi tineri.

Există o tendință mai mare de sîngerare la bolnavii cu deficit de tromboplastină plasmatică, decît la cei cu deficit de factor antihemofilic (Silverstein, 1960).

Sîngerarea se poate produce fără nici o cauză aparentă, de multe ori fiind simultană cu sîngerări în articulații sau alte organe. Un rol important în declanșarea accidentului hemoragic îl au însă traumatismele cerebrale, chiar de minimă importanță.

Sediul hemoragiilor este de cele mai multe ori subdural sau epidural, în spațiul subarahnoidian, intracerebral, intercerebral deschis în ventriculi.

Hematoamele sînt întotdeauna supra-tentoriale, nu sînt comunicate cazuri de hematom în fosa posterioară.

Hemoragiile subdurale sînt de cele mai multe ori localizate în regiunile fronto-parietale.

Simptomele sînt clasice : sindroame meningiene, hipertensiune intracraniană, cu sau fără semne de suferință cerebrală focalizată, convulsii localizate sau generalizate, tulburări psihice. De multe ori, sîngerările sînt mutiple, în diferite regiuni ale creierului. Diversele localizări ale focarelor hemoragice se recunosc după tabloul clinic prezentat de bolnav.

În orice caz de hemoragie intracerebrală care nu are o cauză cunoscută, pertinență, trebuie făcute toate cercetările pentru a elimina existența unei diateze hemoragice. Puncția lombară se poate face în asemenea cazuri, dar intervenția chirurgicală este desigur contraindicată.

*Purpura trombopenică*, este cauza cea mai frecventă a diatezei hemoragice cu manifestări nervoase, incidența complicațiilor neurologice ajungînd pînă la 23%.

Sîngerările apar atunci cînd trombocitele scad sub 50 000/mm$^3$. Localizările focarelor hemoragice se fac mai rar la nivelul nervilor periferici și măduvei spinării și mai frecvent cerebral.

Trombopenia poate fi idiopatică (trombopenia esențială), toxică sau infecțioasă, dar poate însoți și alte hemopatii (mai ales leucoza acută, mai rar leucemia mieloidă cronică sau anemia megaloblastică și aplastică).

Silverstein (1961) găsește trombopenia drept cauză a sîngerărilor cerebrale în 7,1% din cazurile de leucoză acută și în 15,2% din cele de anemie aplastică.

Anatomopatologic, sîngerările pot îmbrăca aspecte variate : hemoragii petesiale diseminate sau hemoragii de volum mai mare, rareori unice. Localizarea obișnuită este în spațiul subarahnoidian.

*Hipoprotrombinemia* poate fi consecința unui deficit congenital de protrombină sau poate să apară în icterele mecanice grave, în insuficiența



Scanned with OKEN Scanner

hepatică, în sindromul de „malabsorbție" ; de asemenea poate fi consecutivă tratamentelor cu anticoagulante (dicumarină, cu reducerea timpului de activitate protrombinică pînă la 25% din valoarea sa normală).

Complicațiile hemoragipare ale hipoprotrombinemiei, la nivelul sistemului nervos sînt mai frecvente la nivelul nervilor periferici decît sîngerările cerebrale.

Alte cauze mai rare de sîngerări la nivelul sistemului nervos central și periferic sînt :

— *Afibrinogenemia* și fibrinoliza, pot produce accidente hemoragice cerebrale.

Schonholzer (1939) comunică cazul unui copil de 15 ani, atins de afibrinogenemie congenitală și decedat cu un hematom voluminos spontan, subdural, la nivelul lobului frontal cu infiltrare în hemisferul drept.

— *Hemoglobina patologică* determină complicații neurologice în 18% din cazuri (Aita, 1964), nu numai de tip accidente vasculare cerebrale, ci și prin tulburări de oxigenare sau nutriție neuronală.

## 4. TROMBOCITOZA IDIOPATICĂ

Cunoscută sub numele de trombocitemia hemoragică a lui Rosenthal și Borde, trombocitemia esențială este o boală trombozantă și hemoragică.

Trombocitemia esențială sau trombocitoza idiopatică presupune o hiperplachetoză, alături de un număr normal de eritrocite și leucocite.

În cursul acestei boli trombocitele sînt întotdeauna crescute, de obicei peste cifra de 600 000/mm$^3$, putînd atinge și valori de 3 mil./mm$^3$. Boala trebuie deosebită de trombocitozele care însoțesc boala lui Vaquez, sau leucemia mieloidă la debut, ca și de formele de osteomielofibroză care determină adesea pe lîngă trombocitemie o leucocitoză și o poliglobulie.

Trombocitoza idiopatică (trombocitemia hemoragică) se caracterizează prin puseuri recidivante de hemoragie ori tromboză, cu creșterea numărului de trombocite și hiperplazia megakariocitară în măduvă. Boala este considerată ca o tulburare mieloproliferativă care răspunde favorabil la terapia mielosupresivă.

Manifestările hemoragice pot da naștere la tulburări neurologice.

Cînd sîntem în fața unui adult tînăr cu fenomene de insuficiență circulatorie cerebrală și la care am exclus :

— bolile inflamatorii ale vaselor ;
— embolii pornite de la endocardite sau mixom atrial ;
— stări migrenoase ;
— boli demielinizante acute, trebuie să ne gîndim și la bolile hematologice primare, categorie în care poate intra și „trombocitoza esențială".

Manifestările neurologice se pot grupa astfel :

*1*) Manifestări cerebrale ;
*2*) Manifestări ale sistemului nervos periferic ;
*3*) Hemoragiile meningee.

1) *Manifestările cerebrale*, relativ frecvente, sînt în general paroxistice, fugace, ca niște „eclipse", sînt polimorfe ; de obicei bolnavii prezintă cefalee paroxistică, violentă, însoțită de vertij ; parestezii ale feței și membrelor, hemianestezie tranzitorie, tulburări afazice pasagere, hemianopsii.



Scanned with OKEN Scanner

Mai rar sînt leziunile focale mari cu atingere motorie gravă de tip hemiplegic, cu simptomatologie durabilă și sechele consecutive.

2) *Atingerea nervilor periferici, cranieni și rahidieni*, este mai rară decît neuropatia centrală. Intră în grupa nevritelor ischemice, al căror mecanism exact în absența datelor anatomice, este însă ipotetic : tromboze ale vasa nervorum, ori hemoragii la nivelul tecilor nervilor.

Thieffry (1957) descrie observația unui copil de 5 ani bolnav de trombocitoză idiopatică (700 000 mm³ trombocite) care a prezentat paralizii faciale periferice, în basculă, recidivante de 3 ori în decurs de 9 luni. Fiecare episod paralitic este precedat de accidente hemoragice cutanate.

Alajouanine și colab. (1958) prezintă o multinevrită cu gangrenă ischemică a degetelor la o femeie cu trombocitemie (720 000/mm³) și cu ameliorare clinică după un tratament cu fosfor radioactiv ($F_{32}$).

3) *Complicațiile hemoragice, cerebrale sau meningiene* în cursul trombocitemiei sînt posibile și ele obligă la explorările corespunzătoare în cazurile cu etiologie încă nedeterminată.

## 5. BOALA MOSCHOWITZ

Microangiopatia trombotică, cunoscută și sub numele de purpură trombocitopenică cu microtromboze este considerată de unii autori ca o angiopatie la frontieră cu colagenozele, iar de alții ca o hemopatie autentică.

În 1925, Moschowitz și în 1936 Baehr și colab. au definit entitatea morbidă pe baza unor cazuri, atrăgînd atenția asupra trombocitopeniei și semnelor neurologice.

Boala nu are preferință pentru sex sau vîrstă, atingînd egal bărbații și femeile, adulții și copiii.

Cauza acestei afecțiuni este încă necunoscută.

Observații de boală Moschowitz au fost descrise la bolnavi hipersensibilizați la arsenicale, penicilină, formaldehidă, plasturi adezivi.

În literatură sînt descrise cazuri care datorită modificărilor pielii și aspectului anatomopatologic al rinichiului, sugerează o apropiere cu lupusul eritematos.

Alte cazuri de boală Moschowitz au fost relatate în cursul unei periarterite nodoase.

Breton, Guazzi și colab. (1962) consideră boala Moschowitz ca o microangiopatie trombotică d'emblée generalizată, cu evoluție rapid fatală care se înrudește strict cu lupusul eritematos și periarterita nodoasă dar care își păstrează dreptul la autonomie datorită absenței semnelor de exsudare celulară și granuloame perivasculare ca și din cauza clinicii sale particulare.

*Studiu clinic.* La copii există forme incomplete, parcelare, cu predominanță renală, în care se găsește o microangiopatie trombotică arteriocapilară a rinichiului și în cursul căreia manifestările neurologice sînt mai rare. Această formă este cunoscută în Franța sub numele de „sindromul Roger-Habib-Mathieu".

Forma generalizată, întîlnită mai ales la adulți, are prodroame insidioase, vagi, prost localizate. Bolnavii sînt palizi, prezintă o stare de rău nemotivată, astenie, se plîng de grețuri și vărsături, anorexie, cefalee intensă, tulburări vizuale, neuromialgii, artralgii, hipertermie, erupții purpurice.



Scanned with OKEN Scanner

Simptomele descrise mai sus sînt însoțite frecvent de infecție a căilor respiratorii și erupție urticariană, alteori febră de tip reumatismal și mai ales hemoragii frecvente sub formă de purpură, epistaxis, hematurie, hematemeze, melene, metroragii etc. Această simptomatologie poate să apară pe fondul unei suferințe cronice : enterită TBC, glomerulonefrită, artrită sau ulcer gastric cronic. Uneori o simplă expunere la soare poate declanșa tabloul clinic.

În perioada de stare boala se caracterizează prin tetrada lui Symmers, foarte evocatoare : boala febrilă acută, anemie hemolitică normocromă, purpură trombocitopenică și semne neurologice.

Foarte rar o simptomatologie neuropsihică poate inaugura boala ; excepțional debutează printr-o afazie, deficit motor sau parestezii.

În observația lui Antes (1958) — boala debutează prin parestezii ale mîinii, febră și apoi purpură.

Simptomele neurologice sînt instabile și fluctuente, probabil datorită unui proces multilocular ; de multe ori cu remisiuni brutale și recidive acute.

Manifestările neurologice se pot grupa în constelații diferite, dintre care unele simptome sînt destul de constante : cefalee, iritabilitate, parestezii localizate sau generalizate, semne meningee, pareze, edem papilar, tulburări psihice.

Pentru ușurința studiului le vom împărți în 4 grupe : tulburări psihice, crize comițiale, semne deficitare motorii și senzitive, tulburări ale acuității vizuale.

1) *Tulburări psihice* : pot fi primele semne ale bolii și apar în perioada de stare sau în faza terminală a bolii.

O'Brien (1958) găsește în 6 din 11 observații studiate, sindroame confuzionale febrile.

Dezorientarea temporo-spațială este unul din semnele precoce care poate trece neidentificat și care precede de obicei starea stuporoasă sau letargică. De cele mai multe ori evoluția este dramatică, culminînd printr-o stare de comă, uneori ireversibilă.

2) *Crizele comițiale*. În studiul lui O'Brien (1958) sînt destul de frecvente, fiind prezente la 5 cazuri. De cele mai multe ori sînt crize de epilepsie generalizată, crizele localizate fiind excepționale. Crizele comițiale din boala Moschowitz nu formează niciodată tabloul de debut. Ele denotă o atingere cerebrală gravă și reprezintă un simptom neurologic cardinal.

3) *Semnele deficitare motorii și senzitive*. Apar ca accidente vasculare cerebrale, tardiv în cursul bolii Moschowitz și de cele mai multe ori cu evoluție gravă fatală. Sînt descrise hemiplegii de origine corticală și subcorticală, hemianestezii, hemiasomatognozii, apraxii, afazii. În observația lui Antes (1958) bolnavul a prezentat hemiplegie, afazie, comă.

4) *Semnele de atingere a aparatului vizual* și anomaliile retiniene sînt frecvente.

Inițial apar discrete tulburări de acuitate vizuală, manifestate printr-o vedere neclară, urmate de deficit de tip hemianopsic sau cecitate de tip cortical. Sînt notate anomaliile pupilare și modificări ale fundului de ochi de tip edem papilar sau mici hemoragii retiniene.



Scanned with OKEN Scanner

*Evoluția* este fatală în toate cazurile cunoscute. Nu s-au comunicat cazuri vindecate. Evoluția obișnuită este de cîteva săptămîni dar poate fi și supraacută de 4—8 zile. Cazurile cronice sînt excepționale, avînd o durată de 11—24 luni.

## LEZIUNI ANATOMICE

La autopsia viscerală se constată peteșii pe mucoase și seroase și focare hemoragice diseminate. Creierul apare edematiat, cu mici sufuziuni sanguine leptomeningiene. Pe suprafețele de secțiune se întîlnesc leziuni focale unice sau multiple, sub formă de zone hemoragice sau de necroză.

Microscopia arată la nivelul miocardului, splinei și sistemului nervos central, arteriolele, capilarele și adesea venulele ca fiind sediul unui proces acut, caracterizat prin hiperplazie endotelială, tromboze hialine sau granuloase.

În jurul vaselor se găsesc peteșii hemoragice sau focare de necroză, uneori mici dilatații anevrismale.

Leziunile creierului sînt în special de natură vasculară și au următoarele caractere :

— Arterele, arteriolele și capilarele sînt obstruate de un material amorf, hialin, format probabil din trombocite aglutinate.

— Atingerea endoteliului vascular este constantă : edem al intimei sau hiperplazie a celulelor endoteliale.

— Atingerile vasculare predomină la nivelul substanței cenușii a emisferului și în trunchiul cerebral.

În toate publicațiile, substanța cenușie este descrisă ca mult atinsă, comparativ cu axul alb, dar și acesta poate participa la procesul patologic.

O'Brien și Sibley (1958) găsesc arteriolele substanței albe subcorticale sau a polului occipital al centrului oval implicate egal. Peteșiile hemoragice sînt poate mai frecvente la nivelul sistemului nervos central decît la nivelul celorlalte organe iar uneori hemoragiile sînt chiar mortale.

Gubler și Caulot (1960) consideră leziunea inițială la nivelul endoteliului, ea precedînd tromboza.

S-au găsit și alterări ale lamelelor elastice din peretele arterelor care pot fi disociate de tromboză și ar permite acumularea unei substanțe acidofile fibrinoasă în regiunea subendotelială.

Alți autori consideră că leziunea primitivă realizează o turgescență a endoteliului care proemină în lumen. Apariția trombusului ca și a substanței eozinofile subendoteliale poate reprezenta numai un fenomen secundar. Breton și colab. (1962) găsesc însă și trombi adevărați fără leziuni aparente ale peretelui.

Beigelman (1951) afirmă că vasele au capacitatea de a răspunde în mod diferențiat în cadrul aceluiași tip de reacție alergică în funcție de partea vasului care este atinsă ; cînd sediul șocului este mezenchimul perivascular, bolnavul face lupus eritematos, dacă e atins peretele vascular, o periarterită nodoasă, iar dacă e atinsă intima face o maladie Moschowitz.

De altfel, în literatură se cunosc forme de panarterită sau de lupus eritematos, asociate la o boală Moschowitz.



Scanned with OKEN Scanner

Această asociere indică că patogenia acestei afecțiuni imunoalergice cu răsunet vascular prin tromboză sau prin exsudare fibrinoasă nu e complet diferită cum se credea odinioară.

*Tratament.* Nu există un tratament specific al acestei afecțiuni, în afara îngrijirilor generale dictate de starea bolnavului.

## 6. BOALA HODGKIN

Manifestările neurologice din limfogranulomatoza malignă s-au dovedit a fi în raport direct cu infiltratul granulomatos, mai ales manifestările radiculo-medulare, care sînt și cele mai frecvente. Ele pot fi și de tip „aspecific" reprezentînd neuropatii centrale sau periferice care nu par să fie condiționate de un „granulom Hodgkin".

Manifestările nervoase sînt de obicei o complicație tardivă a limfogranulomatozei maligne. Foarte rar pot fi precoce, la scurt timp de la debutul bolii și extrem de rar apar ca o manifestare revelatoare, precedînd cu cîteva luni debutul clasic al bolii Hodgkin.

Ne vom ocupa succesiv de complicațiile radiculo-medulare, de interesarea nervilor cranieni și rahidieni, de sindroamele cerebrale și meningiene din cursul bolii Hodgkin.

### A. COMPLICAȚIILE RADICULO-MEDULARE

Compresiunile radiculo-medulare prin infiltrat epidural reprezintă complicațiile cele mai frecvente și cele mai tipice din toate manifestările nervoase din cursul limfogranulomatozei maligne.

Încep de cele mai multe ori printr-o fază dureroasă de lungă durată, precedînd cu mult timp sindromul paralitic.

Multe săptămîni și luni bolnavii se plîng de o durere banală și tranzitorie, care se transformă într-o durere puternică, persistentă, unilaterală sau bilaterală. În această fază, examenul neurologic nu evidențiază nimic patologic sau se pot găsi o redoare la nivelul coloanei vertebrale interesate și exacerbarea durerii prin percuția apofizelor spinoase. Topografia dureroasă coincide cu teritoriul ganglionilor rahidieni interesați, sediul de elecție este la nivelul coloanei dorsale și cervicale, mai rar lombo-sacrate.

Sindromul radicular se completează după cîteva luni, pînă la un an cu o paraplegie instalată brusc cu deficit motor mare și îmbrăcînd un tablou de paraplegie spastică, cu fenomene de automatism medular și tulburări de sensibilitate. Acestea pot fi foarte variabile de la o anestezie totală pentru toate modurile de sensibilitate, cu limite de nivel, pînă la hipoestezie discretă. În cazurile care sugerau o interesare a rădăcinilor spinale dorsale dar la care nu s-au găsit leziuni anatomice, simptomele au fost explicate ca fiind datorite unui proces toxic.

Se mai pot realiza un sindrom Brown-Séquard sau cînd se produce o compresiune brutală, un sindrom de secțiune medulară totală. Întreruperea aportului vascular datorită compresiunii poate duce la leziuni ischemice segmentare sau chiar mielomalacie difuză în funcție de posibilitățile circulației de supleere. O altă complicație neurologică a bolii Hodgkin ia forma polio-



Scanned with OKEN Scanner

mielitei subacute (Walton și colab. 1968): pareză musculară progresivă cu atrofie începînd în mușchii proximali ai membrelor superioare și inferioare întinzîndu-se apoi la întreaga musculatură a membrelor inferioare.

Examenul anatomopatologic a evidențiat în acest caz o degenerare a neuronilor coarnelor anterioare la mai multe niveluri ale măduvei spinării, cu infiltrate inflamatorii în și în jurul coarnelor anterioare degenerate. În sindroamele radiculo-medulare hodgkiniene tabloul neurologic este întrerupt de perioade de remisiune sau după radioterapie. Se consideră radiosensibilitatea ca un test de diagnostic al notării granulomatoase a compresiunii radiculomedulare.

*Explorările complementare* ne facilitează confirmarea compresiunii și delimitarea nivelului comprimat prin procesul limfogranulomatos.

Examenul LCR evidențiază la manometrie un blocaj parțial sau total, cu disociație albumino-citologică.

Mielografia gazoasă sau cu lipiodol arată nivelul și întinderea compresiunii.

Radiografia simplă a coloanei vertebrale evidențiază leziunile vertebrale care pot coexista cu paraplegiile hodgkiniene.

De cele mai multe ori vertebrele hodgkiniene îmbracă radiologic un aspect „osteolitic", cu imagini lacunare și de osteoporoză care sînt de cele mai multe ori asimetrice, lateralizate, interesînd una sau mai multe vertebre.

Un semn prețios după Croizot și colab. (1960) ar fi erodarea marginii vertebrale anterioare, ca expresie a unei limfopatii maligne de vecinătate.

Vertebra „borgue" cu dispariția unui pedicul unilateral se întîlnește mai frecvent decît vertebra „aveugle". Tot radiologic se poate individualiza și forma „osteoplastică", în care se asociază procesul litic cu cel condensant, cunoscut ca „la vertèbre d'ivoire" din osteozele canceroase.

Uneori se observă o opacitate paravertebrală, uni- sau bilaterală, de aspect policiclic, reprezentînd adenopatia atît de caracteristică a bolii Hodgkin: adenopatia este vizualizată și mai bine prin limfografie, mai ales cînd și clinic întîlnim aspect de epidurită hodgkiniană izolată fără imagine radiologică de atingere vertebrală.

Desigur că certitudinea existenței bolii Hodgkin o dă asocierea datelor clinice clasice cu cele anatomopatologice;

— adenopatie cu debut adesea în regiunea cervicală și care se generalizează ulterior; splenomegalie și hepatomegalie moderată; stare febrilă de tip ondulant; evoluție în puseuri spre caşexie ;

— prezența celulei Sternberg și a polimorfismului celular din punctatul ganglionar. Amintim că celula Sternberg este o celulă mare, variind între 15 și 80 microni, cu polimorfie, protoplasmă colorată în albastru deschis și cu vacuole. Nucleul conține o rețea fină de cromatină, este rotund sau oval în celulele mici și de aspect curbat în celulele mari. Nucleul este mare, pînă la 8 microni în diametru, rotund sau ovalar, colorat în albastru și atît de caracteristic, încît poate susține singur diagnosticul.

— Infiltratul epidural radiculo-medular se comportă ca o tumoare extradurală, comprimînd măduva prin intermediul barierei durale; rădăcinile și axul spinal suferă în contact cu granulomul. Ocluziile vasculare prin infiltratul imfogranulomatos, atunci cînd se produc, explică mielomalacia observată uneori.



Scanned with OKEN Scanner

## B. INTERESAREA NERVILOR PERIFERICI

Leziunile nervilor periferici sînt date de compresiunea nervului de către adenopatia hodgkiniană și nu de infiltrarea granulomatoasă. Interesarea nervilor spinali este obișnuit observată în cursul bolii Hodgkin. Apar sindroame algice cu o topografie a traiectului nervului comprimat, nevralgii cervicale, brahiale sciatice. Nevralgia sciatică este mai frecventă și ea apare secundar adenopatiei retroperitoneale din abdomen sau pelvis ori ca manifestare a osteolizei ischionului. Adenopatia hodgkiniană poate comprima și sistemul simpatic laterovertebral determinînd clinic un sindrom Claude-Bernard-Horner ori Pancoast-Tobias; sau fenomene vasomotorii de tipul bolii Raynaud. Dintre nervii cranieni, mai des sînt lezați perechea III, V, VII. Atingerea simultană a mai multor nervi cranieni poate realiza tablouri complexe, de tip: sindrom de unghi ponto-cerebelos, sindrom Garcin.

În general, prinderile nervilor cranieni sînt multiple, cu tendință la regresiune și recăderi frecvente.

De cele mai multe ori compresiunea are loc în cursul traiectului lor endocranian și mai puțin cranian. Suferințe ale nervilor cranieni se mai produc și datorită adenopatiilor cervicale ori maselor limfogranulomatoase dezvoltate în nazo-faringe și sinusuri cu pătrundere prin orificiile de la baza craniului.

Adenopatia mediastinală poate determina o pareză a corzii vocale stîngi. Mai sînt descrise în cursul bolii Hodgkin și un sindrom neurooftalmologic cu hemoragii retiniene iar Voisin (1949) a comunicat un caz de nevrită optică unilaterală, cu o modificare a găurii optice de către țesutul limfogranulomatos.

## C. COMPLICAȚIILE CEREBRALE

Simptomele cerebrale ale bolii Hodgkin sînt datorite în cea mai mare parte a cazurilor invadării oaselor de la baza craniului sau a faptului că ganglionii limfatici cervicali hipertrofiați pătrund prin găurile craniului și în acest caz complicațiile cerebrale apar în faza tîrzie de evoluție a bolii, cînd diagnosticul ei este de mult pus.

Simptomele psihice din boala Hodgkin nu sînt însă de obicei însoțite de o invazie anatomică. În unele cazuri s-a observat o demielinizare difuză a sistemului nervos central (Cavanaugh și colab., 1959).

S-a susținut că boala Hodgkin care invadează sistemul nervos central are o predilecție pentru cerebel și lobii frontali pe cînd sarcomul cu celule reticulare invadează de multe ori lobii temporali (Sparling și colab., 1947).

Granuloame intracerebrale în boala Hodgkin sînt rare. S-au descris cazuri de diabet insipid în care granulomul a invadat șaua turcească și hipofiza, cu invazia lobului temporal.

În unele cazuri tumoarea a fost primitiv cerebrală, uneori strict localizată la lobul temporal, alteori interesînd chiasma și nervii optici, hipotalamusul, talamusul, fornixul, septum pellucidum, bulbul.

În cazul lui Sohn și colab. (1967) bolnavul a prezentat o polineuropatie, diabet insipid și halucinații terminale.

S-au găsit granuloame Hodgkin intracerebrale în hipotalamus, fornix, septum pellucidum, nervii optici, chiasm a optică, bulb și măduva spinării.



Scanned with OKEN Scanner

Existau leziuni și în tiroidă, glanda mamară, plămîni, stomac, dar sistemul reticulo-endotelial era indemn. După cazurile anatomoclinice studiate în literatură putem distinge două modalităţi distincte de manifestări:

1) *Formele pseudotumorale*, clinic tabloul poate sugera o tumoare, prin semnele focale care se extind progresiv și asocierea fenomenelor de hipertensiune intracraniană.

Lascelles (1962) descrie o formă pseudotumorală intracraniană revelatoare de boală Hodgkin. Semnele focale sînt dependente de localizarea infiltratului, de cele mai multe ori apar crize convulsive focalizate urmate de deficite motorii și senzitive diverse, tulburări psihice. La scurt interval de la acest debut, apar semne de hipertensiune intracraniană. Fenomenele de hipertensiune intracraniană relevă mai multe mecanisme: fie un blocaj în circulația lichidului cefalorahidian, fie o reacție edematoasă în vecinătatea infiltratului pseudotumoral, mai rar printr-o hemoragie intracraniană. Uneori, o adenopatie masivă hodgkiniană cu sediul cervico-mediastinal, poate să determine o încetinire a circulației venoase de întoarcere și edem cerebral secundar.

2) *Sindroamele multifocale*. Sînt determinate de infiltrate multiple sau de o masă granulomatoasă unică, care prin volumul, întinderea și sediul lor poate da o semiologie care sugerează diseminarea cerebrală.

Cazul lui Fein (1954) este ilustrativ pentru această categorie de simptome, bolnavul de 34 ani, cunoscut de 6 ani cu boală Hodgkin, prezenta crize convulsive, apoi o ptoză palpebrală dreaptă, o hemipareză stîngă și o pareză facială dreaptă. Alte noi crize de grand mal însoțesc o hemiplegie dreaptă, hemiplegia stîngă trecînd în spasticitate. După o remisiune a tabloului neurologic de cîteva luni, bolnavul prezintă din nou crize comițiale, și cu puțin înainte de exitus o nouă hemipareză dreaptă și o ptoză palpebrală dreaptă. Examenul anatomopatologic a evidențiat o masă voluminoasă frontală stîngă care invada corpul calos și parțial lobul frontal drept.

S-a mai descris o degenerare cerebeloasă subacută în boala Hodgkin. Boala a evoluat lent progresiv cu diplopie, vertij și ataxia trunchiului și membrelor, voce cerebeloasă, iar de abia la 5 luni după acest debut a apărut hipertrofie ganglionară cu o anemie normocromă și normocitară. Examenul microscopic nu a arătat o invazie sau o compresie a sistemului nervos de către limfomul malign, dar există o degenerare a celulelor Purkinje și a axonilor lor.

Depozitele intracraniene verificate în boala Hodgkin sînt rare. John H.T. și Naburn J.D.N. (1955) găsesc numai 4 în 125 de cazuri de boală Hodgkin; Williams H.M. și colab. (1959) găsesc 4 pe 1 992 de cazuri Todd (1967) găsește 2 cazuri din 1 339. Depozitele erau de obicei subdurale, metastazele fiind rare.

Raritatea aceasta contrastează cu incidența depozitelor spinale extradurale care este cam de 5% (Verity, 1968). Este posibil ca absența unui spațiu extradural intracranian real să fie cauza acestei discordanțe.

Currie (1969) și colab. au observat un caz de boală Hodgkin în care depozitul subdural se însoțea de accese convulsive.

Depozitul a fost demonstrat prin gama-encefalografie și confirmat la necropsie.

Localizarea prin radioizotopi permite o abordare neurochirurgicală mai precisă.

În cazul urmărit de Verity (1968) studiile de contrast au arătat o gama-encefalografie pozitivă și bolnavul a supraviețuit un an, intervenției neurochirurgicale.



Scanned with OKEN Scanner

Uneori se întîmplă că boala Hodgkin să dea metastaze intracraniene solicitare cu granulom caracteristic, care poate fi abordat neurochirurgical fără să dea semne clinice de recidivă (Goelen și Levitan, 1967).

### D. ATINGERILE MENINGEE

Meningita hodgkiniană este destul de rar întîlnită în practica curentă. Se aseamănă foarte mult din punct de vedere clinic și anatomic cu meningita tuberculoasă sau cu atingerea meningiană din sarcoidoză. Dura este invadată de mase de țesut pe fața ei internă. Uneori se găsește o sîngerare subdurală sau subarahnoidiană mai rar intracerebrală și în toate aceste cazuri există o trombocitopenie marcată.

Prezintă o evoluție subacută, cu determinare predominent bazală și cu participare parenchimatoasă frecventă, putînd intra în grupul „meningo-encefalitelor bazilare".

Boala Hodgkin poate debuta uneori și cu herpes zoster. Deși banal, herpesul zoster ridică adesea probleme de diagnostic etiologic. Persistența lui, rezistența la tratament, impun cercetări sistematice pentru alte afecțiuni, printre care și boala Hodgkin, în care sindromul poate fi revelator.

Rareori o angeită granulomatoasă neinfecțioasă se asociază cu boala Hodgkin. Tabloul clinic este cel al unei boli neurologice progresive și diagnosticul bolii Hodgkin se pune tîrziu, cînd apar noduli limfatici în cursul evoluției și ele arată tabloul tipic al bolii Hodgkin la examenul biopsic. Primul semn al bolii în astfel de cazuri pot fi convulsii generalizate cu pleiocitoză și ușoară hipoproteinorahie (Rewcastle N.B. și Tom M.I., 1962).

„Leziunile aspecifice" de tip Astrom din cursul bolii Hodgkin trebuie distinse de manifestările date de infiltrațiile hodgkiniene ale encefalului.

Apariția tulburărilor psihice, în cursul bolii Hodgkin, cu evoluție progresivă și fără semne de hipertensiune intracraniană, cu semne clinice de atingere a cîmpului vizual, trebuie să ne evoce posibilitatea existenței unei „leucoencefalopatii multifocală progresivă."

*Leucoencefalopatie multifocală progresivă* a fost identificată ca o entitate nozologică de către Astrom, Mancall și Richardson (1958).

Ei au descris 3 cazuri, din care 2 au apărut în același timp cu o leucemie limfatică cronică și una cu o boală Hodgkin.

Cavanagh și colab. (1959) apoi Lloyd (1959) au descris alte 3 cazuri în care boala asociată a fost boala Hodgkin, leucemie limfatică cronică, limfom folicular gigant.

Bolile asociate erau prezente 6 luni, pînă la 16 ani înainte de boala neurologică, care avea totdeauna un sfîrșit letal după o lună pînă la un an de evoluție.

Simptomatologia era variabilă depinzînd de localizare. În toate cazurile au fost afectate emisferele cerebrale mai des în jumătatea sa posterioară, cu focare frecvente în ganglionii de la bază, uneori era interesat și trunchiul cerebral și cerebelul.

Focarele variau ca mărime de la leziuni mici pînă la zone mari, confluente, moi în substanța albă.

Dolman, Cairns (1961) au descris într-un caz de asoicere cu boala Hodgkin, modificări specifice în astrocite și în oligodendroglie cu întinderi în substanța cenușie.



Scanned with OKEN Scanner

Nu au putut pune în evidență incluzii virale. Bolnavul avea tulburări de memorie, de orientare, o hemianopsie homonimă stîngă, o pareză facială stîngă, dizartrie, devierea vălului palatului spre stînga, ataxie marcată la nivelul membrelor de partea stîngă.

Din datele cunoscute în literatură se poate sintetiza:

— Semnele inaugurale ale encefalopatiei multifocale progresive sînt reprezentate inițial de tulburările psihice, apoi deficite senzitivomotorii localizate la un hemicorp, apoi deficite ale funcției viziuale.

— Evoluția se face printr-o agravare continuă, progresivă, fără remisiune, semnele deficitare inaugurale se completează și se bilateralizează.

În faza avansată — majoritatea cazurilor au prezentat cecitate și tablou demențial.

— Durata afecțiunii este scurtă; în formele foarte lente, n-a depășit 6 luni, pînă la exitus.

*Fiziopatologia* neuropatiei aspecifice este încă obscură, existînd numeroase ipoteze.

*1*) S-a incriminat *originea post-radioterapică* a leziunilor aspecifice, pornindu-se de la observația că radioterapia poate determina leziuni nervoase: sindroame medulare, radionecroză cerebrală cu demielinizare și leziuni vasculare.

Este cunoscut că radioterapia poate determina alterații citomegalice (asemănătoare cu a celulelor astrocitare din encefalopatia Astrom) și s-a făcut apropierea cu: „demielinizarea multifocală, astrocitele gigante, anomaliile oligodentrogliale" care sînt apanajul entității descrise de Astrom.

Existînd cazuri de encefalopatie specifică care n-au făcut radioterapie, această ipoteză nu poate fi valabilă.

*2*) S-a incriminat și un „factor toxic" făcîndu-se o similitudine cu neuropatiile „paraneoplazice".

*3*) Posibilitatea existenței unei tulburări metabolice a fost și ea evocată, emițîndu-se ipoteza unei „devieri metabolice" care ar explica demielinizarea de tip Astrom.

*4*) Natura virală a determinărilor „aspecifice" neurologice este opinia cu cei mai mulți adepți.

Richardson (1961) bazîndu-se pe anomaliile oligodendrogliale, incluziile intracitoplasmatice observate în leucoencefalopatia multifocală progresivă, admite posibilitatea unui „atac viral", facilitat de o scădere a funcțiilor imunologice prin hemoreticulopatie (boala Hodgkin îndeosebi). Este posibil ca acea cauză (virală) să fie la originea ambelor determinări.

*Tratament.* După ce s-a stabilit indubitabil, natura hodgkiniană a manifestărilor neurologice este bine să se apeleze la asocierea între chimioterapie și radioterapie.

În stadiile precoce, radio-chimio-sensibilitatea poate fi și un test de diagnostic; de unde concluzia logică să instituim tratamentul de la primele semne de boală.

## 7. SARCOIDOZA BESNIER—BOECK—SCHAUMANN

Sarcoidoza nu este probabil o entitate nozologică, ci un sindrom, o reacție granulomatoasă nespecifică la o multitudine de factori neprecizați încă.



Scanned with OKEN Scanner

Manifestările neurologice în sarcoidoza Besnier-Boeck-Schaumann apar în 5% din cazuri, Silverstein și colab. (1965) au găsit 18 cazuri pe 450 de cazuri de BBS. Colover I. (1948) a găsit 118 cazuri în literatură pînă în 1948, cea mai mare parte interesînd sistemul nervos periferic. Goodman și Margulies (1960) au adunat pînă în 1959, 6 cazuri de mase tumorale cerebrale sarcoidozice.

Richer W. și Clark M. (1949) găsesc 6 cazuri neurologice pe 300 de cazuri cu sarcoidoză, iar după Wiederholf și Sickert (1965) incidența semnelor neurologice în sarcoidoză variază între 2 și 7%.

Mayock și colab. (1963) au relevat un procentaj de 5,1 la 100 de cazuri de BBS.

Girard (1956) face un bilanț al cazurilor neurologice publicate pînă atunci în literatura medicală și găsește 192 observații.

În aprecierea incidenței complicațiilor neurologice în sarcoidoză, trebuie să facem o distincție între forma remitentă și cea progresivă a bolii.

În forma remitentă, semnele multiple de sarcoidoză sistemică se combină cu sindroame neurologice caracteristice. În acest caz, diagnosticul se precizează prin examenul biopsic al mușchiului, ficatului sau pielii dacă există leziuni ale acestora (Mathews, 1965) și prin examenul radiologic al toracelui.

Modificările lichidului cefalo-rahidian nu sînt specifice existînd uneori numai o ușoară pleiocitoză și hiperproteinorahie.

Diagnosticul formei cronice progresive afectînd mai mult sistemul nervos central este mult mai dificil.

Biopsiile sistematice pot rămîne negative și chiar la necropsie în unele cazuri de sarcoidoză evidentă a sistemului nervos central leziunile sarcoidozice nu se pot găsi (Reske — Nielson și Harmsen, 1962). În formele nervoase pure, negativitatea reacției la tuberculină și în special testul Kweim pozitiv pot sugera etiologia sarcoidozică.

Dacă sarcoidoza BBS interesează îndeosebi sexul feminin, apărînd între 20—40 ani, incidența determinărilor nervoase pare să nu prezinte nici o predilecție pentru sexe sau pentru una din decade.

**Date anatomice generale.**

1. *Nodulul sarcoidozic* reprezintă leziunea elementară a bolii; structura sa este aceeași la nivelul mușchilor, a sistemului nervos, ganglioni sau viscere. Este format din celule epiteloide de origine histocitară, celule gigante (cu sau fără incluzii, corpi asteroizi și corpi Schaumann), înconjurate de o coroană de limfocite la periferie.

Absența cazeificării centrale și existența unei necroze fibrinoide în centrul foliculului constitue criterii de diagnostic.

Diagnosticul diferențial cu foliculul tuberculos este de multe ori dificil și uneori numai după criteriile histologice nu se poate face.

*2. Atingerea lepto-meningee.* Reprezintă „placa turnanată" a diverselor leziuni sarcoidozice a sistemului nervos.

Atingerea cea mai frecventă este la nivelul arahnoidei, bazei craniului, urmează infiltrarea lepto-meningee a convexității și a plexurilor coroide. Arahnoida spinală poate fi interesată în aceeași măsură.

*3. Atingerea parietală a vaselor.* Leziunile vasculare, frecvent întîlnite, se caracterizează printr-un proces de endarterită, infiltrarea adventicei, ruperea limitantei elastice, fenomene de trombozare și uneori de panarterită.



Scanned with OKEN Scanner

Atingerile vasculare ar putea explica deseminările focarelor sarcoidozice intraparenchimatoase, predominînd la nivelul cortexului (Alajouanine, 1952).

În producerea atingerilor parenchimatoase participă obliterarea vasculară cu necroză ischemică secundară.

În unele cazuri de sarcoidoză, granuloamele din sistemul nervos au o distribuție perivasculară, dau o reacție meningeală intensă și o inflamație vasculară importantă (Camp și Frierson, 1962).

**Date anatomo-clinice.**

Labauge și colab. (1963) clasifică manifestările neurologice ale sarcoidozei în : meningeale, ale nervilor cranieni, hipotalamo-hipofizare, meningo-encefalice, atingeri medulare, periferice, musculare.

Cele mai frecvente sînt paraliziile faciale, uneori paralizii ale vagului sau glossofaringeanului, polineuropatii periferice, alteori numai tulburări de sensibilitate; foarte rar, atrofia musculară spinală progresivă. Se mai întîlnesc și accese epileptice, fenomene de hipertensiune intracraniană, cu atrofie optică și hidrocefalie internă. Complicațiile periferice au tendința să regreseze, cele cerebrale nu (Rinne, 1967).

1. *Interesarea meningee.* Atît clinic cît și anatomo-patologic se aseamănă cu interesarea meningo-encefalitică tuberculoasă.

Tabloul de meningită acută este realizat mai rar, de cele mai multe ori îmbrăcînd aspectul meningitei subacute sau cronice. Localizarea de predilecție este la nivelul arahnoidei bazale realizînd fenomene pseudotumorale.

Sînt descrise leziuni de arahnoidită cronică adezivă, localizată la nivelul etajului anterior și mijlociu, dar cea mai frecventă localizare este la nivelul fosei posterioare. Clinic se poate manifesta ca un sindrom hipotalamic cu paralizii de nervi cranieni (per. VI, VII); frecvent apar fenomene de hipertensiune intracraniană cu edem papilar bilateral, consecința mecanică a unei arahnoidite bazale cloazonate.

Tabloul clinic evocă de multe ori asemănări cu sindromul Cairns din meningita tuberculoasă sau cu un proces înlocuitor de spațiu localizat în fosa cerebrală posterioară.

În observația lui Garcin și colab. (1957) se prezintă un caz de BBS cu sindrom de fosă cerebrală posterioară și hidrocefalie tetra-ventriculară notabilă.

Sarcoidoza BBS realizează uneori și prinderi ale arahnoidei spinale, astfel că în fața unei arahnoidite spinale aparent primitive trebuie să ne gîndim și la această boală.

Examenul lichidului cefalo-rahidian evidențiază de cele mai multe ori o pleiocitoză pînă la 100 elemente/mmc, cu predominanța limfocitelor și creșterea albuminei pînă la 2 g $^0/_{00}$.

Uneori alterările LCR-ului pot preceda apariția semnelor clinice de atingere a leptomeningelui de către sarcoidoză.

2. *Interesarea nervilor cranieni* este destul de obișnuită în sarcoidoză.

Cel mai frecvent interesați sînt nervii: facial, optici și oculomotori.

*Paralizia nervului facial.* Cu evoluție uni- sau bilaterală ea poate fi izolată sau însoțită de elementele sindromului lui Heerfordt, sau de atingeri ale altor perechi de nervi cranieni. Uneori paralizia facială este datorită prinderii glandei parotide și compresiei secundare a nervului facial.



Scanned with OKEN Scanner

Sindromul Heerfordt (uveita bilaterală, însoțită de paralizie facială și parotidită) este aproape patognomonică pentru sarcoidoză.

Deosebit de această manifestare tipică, sarcoidoza poate realiza la debut un sindrom Mickulicz, care nu este specific și nu diferă cu nimic de acela întîlnit în alte reticulopatii.

După cum se știe, în acest sindrom se asociază o uveită cu parotidită bilaterală, simetrică. Diagnosticul poate fi precizat odată cu apariția modificărilor radiologice toracice.

Este posibilă și apariția disociată în timp a acestor elemente ca în observația lui Kissel și colab. (1966) unde boala a evoluat timp de 4 ani sub masca unei uveonevraxite cu recăderi, înainte ca localizările multiple ale sarcoidozei, accesibile prelevării biopsice să permită diagnosticul bolii. Bolnavul prezenta un sindrom cerebelos și o reacție meningee biologică evoluînd în puseuri. Uneori se asociază la paralizia facială și o paralizie a per. VIII uni- sau bilaterală.

*Atingerea nervului optic.* În circa o treime din cazuri sarcoidoza se însoțește de tulburări de vedere, scăderea acuității vizuale, defecte de cîmp vizual, scotoame, ambliopii. Interesarea nervului optic se face prin papilită izolată sau asociată cu uveită (Blain și colab. 1965). Ea poate fi directă prin infiltrație sau pseudo-tumoră a nervului ori tecilor sale, sau indirectă, consecutiv unei leziuni de vecinătate, cerebrală, orbitală sau uveală sau o infiltrație granulomatoasă. Alte leziuni posibile sînt neuroretinita și nevrita optică retrobulbară, cu diminuarea acuității vizuale.

Uneori apare un edem papilar datorită localizărilor cerebrale cu hipertensiune intracraniană.

*Paralizia oculomotorilor* este de asemenea întîlnită în cursul sarcoidozei BBS. Cel mai des atins este nervul oculomotor comun, nervul motor ocular extern, apoi și foarte rar nervul patetic.

Ceilalți nervi cranieni sînt mai rar interesați.

3. *Determinările hipotalamice și hipofizare.* Manifestările neuroendocrine sînt de mult cunoscute în cursul sarcoidozei. Asocierea de poliurie, polidipsie și paralizii oculare trebuie să evoce o boală Besnier-Boeck-Schaumann.

Diabetul insipid, amenoreea, obezitatea sînt simptome clinice de interesare hipotalamo-hipofizară, determinată de infiltrarea sarcoidozică primitiv la nivelul infundibulului cu difuziune hipofizară și chiar în porțiunea intermediară și anterioară, ca și la nivelul ventriculului III.

4) *Determinările cerebrale* sînt mai rare decît celelalte determinări neurologice.

Ele se caracterizează prin asocierea de noduli sarcoidozici cu focare de ramolisment. Clinic realizează forme pseudo-tumorale, sugerînd o localizare unică, sau manifestări clinice polimorfe, prin leziuni multifocale. Se pot întîlni și accese epileptice care însoțesc uneori fenomene de hipertensiune intracraniană, cu atrofie optică și hidrocefalie internă.

Semnele de hipertensiune intracraniană pot fi precedate de semne focale (iritative sau deficitare) sugerînd o tumoră cerebrală.

În boala Besnier-Boeck-Schaumann localizarea pe sistemul limbic poate da un sindrom amnestic. În cazul lui Mehraim și Jamada (1967) tulburările de memorie au apărut cu 2 ani înainte de moartea bolnavului, diagnosticul clinic fiind de boala Pick.



Scanned with OKEN Scanner

La necropsie s-au găsit leziuni simetrice în nucleii amigdalieni, hipocamp, corpii mamilari și infundibul.

Sindroamele multifocale cerebrale în cursul sarcoidozei sugerează uneori un tablou leuconevraxitic, prin difuziunea și polimorfismul simptomatic (Kreindler, Macovei, 1973).

5) *Determinări la nivelul măduvei spinării și nervilor.*

*a*) Determinările medulare sînt mai rare. Garcin (1962) descrie un caz de sarcoidoză cu localizare la nivelul epiconului medular, relevat prin paraplegie areflexică, cu nivel de sensibilitate la $D_{12}$ și fără tulburări sfincteriene.

Mielografia lipiodolată arată o leziune de tip angiomatos. Diagnosticul de sarcoidoză s-a pus prin examenul histopatologic.

Mai frecvent, semnele de suferință medulară apar printr-o arahnoidită spinală, asociată cu semne de meningoencefalită. În fața acestui tablou, după eliminarea unei tumori, a sclerozei multiple, a sifilisului, brucelozei, medicul trebuie să suspecteze și posibilitatea unei sarcodioze cu manifestare neurologică dominantă.

*b*) Localizarea electivă a procesului granulomatos pe nervii periferici prezintă de cele mai multe ori un aspect disociat : tulburări de sensibilitate, modificări izolate a reflexelor sau tulburări motorii.

Tulburările de sensibilitate se manifestă fie printr-o anestezie globală sau cu disociație termoalgică, fie numai prin tulburări subiective : parestezii dureroase, cu senzație de alternare a caldului cu frigul.

Topografia lor este radiculară sau tronculară, într-un teritoriu bine definit al membrelor sau trunchiului. Aceste tulburări pot fi izolate sau asociate cu modificări ale reflexelor în sensul diminuării sau abolirii lor. Atingerea poate fi motorie : fie o paralizie localizată (biceps, deltoid), fie foarte rar un tablou pseudomiopatic sau multinevritic. În literatură sînt publicate cazuri cu diferite localizări mono- sau polinevritice ori paretice (Jefferson, 1957, Mayock, 1963, Silverstein ș. a.).

Este descrisă și asocierea între prinderea nervilor spinali și a celor cranieni, optic, oculomotori sau facial ca în observația lui Arnold și colab. (1966).

Géraud (1965) atrage atenția că atingerile neuronului periferic în BBS sînt mult mai sensibile la corticoterapie, decît atingerile sistemului nervos central, pentru care pronosticul rămîne mai rezervat. Explicația rezidă și în precocitatea determinărilor periferice.

Diagnosticul originii sarcoidozice a unor tulburări neurologice se face prin examenul radiologic al toracelui, prin biopsie de organ și în special prin biopsia mușchiului scalen și prin testele intracutanate la tuberculină și Kveim. Nici una din metodele curente de diagnostic neurologic (puncție lombară, EEG, examene radiologice de contrast) nu au valoare pentru diagnosticul originii sarcoidozice a tulburărilor. De obicei se întîlnește o pleiocitoză în lichidul cefalo-rahidian predominant limfocite (20—30) și o hiperproteinorahie (Wiederholt și Sieckert, 1965). În cursul primilor 2 ani de evoluție a bolii apar și manifestări generale ca eritemul nodos, hipertrofia ganglionilor hilari, infiltrații miliare ale plămînilor, uveită acută, hipertrofia parotidei etc. În această fază cea mai comună complicație neurologică este paralizia facială periferică, care nu poate fi distinsă de paralizia facială comună. De aceea este util ca în orice caz de paralizie



Scanned with OKEN Scanner

facială periferică de origine nedeterminată să se facă și radiografie pulmonară pentru a căuta existența eventuală a unei hipertrofii a ganglionilor hilari (Silverstein și colab., 1965).

Diagnosticul în forma cronică progresivă afectînd cu precădere sistemul nervos central este mult mai dificil. Biopsiile pot rămîne negative și chiar necropsia nu descoperă întotdeauna leziunile sarcoidozice (Reske-Nielsen și colab., 1962).

6. *Localizări musculare în sarcoidoza Besnier-Boeck-Schaumann.* Frecvența localizărilor musculare în sarcoidoză a făcut ca biopsia musculară să devină un element diagnostic capital al acestei afecțiuni.

Modalitățile clinice sub care se prezintă sînt :

— forma amiotrofică segmentară sau difuză cu transformare fibroasă mai mult sau mai puțin difuz ;

— forma tumorală (nodulară) cea mai veche cunoscută (Licharew, 1908) unică sau cu nodozități multiple ;

— forma clinic latentă, decelată prin biopsia unui mușchi aparent normal.

Diagnosticul histologic se face prin descoperirea de focare granulomatoase interstițiale, noduli ce sînt neconfluenți cu absența cazeificării și B. K.

Leziunile parenchimatoase în jurul acestor focare sînt de intensitate variabilă : necroze focale, dispariția fibrelor musculare și înlocuirea cu țesut scleros și adipos ; infiltrate limfocitare la distanță.

Atingerea musculară poate fi izolată ca în formele musculare pure sau asociată cu manifestări de sarcoidoză și în alte organe : noduli Boeck în tegumente, splină (splină palpabilă) creier și meninge (pareze de nervi cranieni și rahidieni, pleiocitoză moderată în LCR) osteită chistică multiplă, adenopatie hilară cu pneumopatie Boeck.

Testul Kwein (IDR) este de mare valoare pentru determinarea sarcoidozei. Examenul histologic al mușchiului arată că leziunea este primitiv interstițială și ea este constituită din granuloame de celule epiteloide și celule gigante. Această leziune este cu totul diferită de infiltratele cu predominanță limfocitară ce caracterizează alte miozite interstițiale. Structura lor este comparabilă celei a granuloamelor sarcoide. Leziunile parenchimatoase ale fibrelor musculare pot avea un aspect particular: în unele fibre necroza se produce în partea centrală și atunci fibra prezintă o cavitate limitată printr-un perete sarcoplasmic mai mult sau mai puțin hialinizat, care conține celule fusiforme sau avînd morfologie de histocite.

Aceste celule histiocitare din fibrele degenerate se alungesc unele, iar altele iau aspect de celule epiteloide și fibra musculară distrusă devine un mic granulom limitat de țesut conjunctiv și tramă reticulară. În stadiile avansate, fibrele musculare sînt considerabil alterate, fragmentate. În fazele extreme scleroza colagenă înlocuiește progresiv infiltratul inflamator dînd naștere miozitei fibroase.

Atingerea frecventă a nervilor periferici explică coexistența de leziuni neurogene și miogene, polimorfism amintind de cel al polineuromiozitelor.

Totuși s-a individualizat o miopatie granulomatoasă diferită de sarcoidoză.

Este vorba de o afecțiune cu aliură miopatică, asociată la debut cu dureri musculare și complicată uneori cu tulburări de deglutiție. Afecțiunea interesează cel mai frecvent subiecții de peste 50 de ani, în majoritatea



Scanned with OKEN Scanner

cazurilor femei. Evoluția este lent progresivă, eventual cu remisiuni și exacerbări. Traseul EMG este de tip miopatic, asociind aspectul de potențiale scurte și polifazice, în general de voltaj mic cu potențiale scurte spontane, avînd caracter de fibrilație, asociere caracteristică polimiozitelor, dar semnalată și în sarcoidoza musculară. Această activitate spontană rezultă din denervarea unor fibre musculare ca urmare a degenerescenței axonilor situați la nivelul focarelor granulomatoase. Semnele EMG de denervare în polimiozite ar putea fi explicate prin același mecanism. Examenele de laborator arată o creștere a VSH-ului și a gamma-globulinelor.

Examenul histologic al mușchiului este singurul care asigură diagnosticul diferențial cu o distrofie musculară tardivă obișnuită sau o polimiozită cronică și în același timp diferențierea de sarcoidoză musculară.

Infiltratul granulomatos este aici difuz și nu circumscris și este mai bogat în limfocite decît se admite în general pentru granulomul sarcoid.

Frecvent imaginea histologică este de infiltrat limfocitar difuz și elemente plurinucleate dintre care unele sînt elemente plasmodice de origine musculară (regresiunea plasmoidală a lui Durante, 1902), fără a fi celule gigante.

Participarea parenchimatoasă importantă este prea evidentă pentru a fi considerată ca secundară procesului interstițial, elementul miopatic constînd din necroză focală. Toate acestea au făcut pe Coers și Carbone (1966) să individualizeze miopatia granulomatoasă.

De menționat că leziunea histologică granulomatoasă izolată de contextul clinic este lipsită de specificitate, caracterele sale regăsindu-se și în tuberculi epiteloizi, histoplasmozei, beriliozei. De asemenea, Coërs a observat granuloame miliare într-un caz de eritem nodos, iar Adams (1962), a întîlnit leziuni granulomatoase în mușchii striați și în unele boli de colagen.

## 9. PROLIFERĂRI NEOPLAZICE ALE PLASMOCITELOR

Boala malignă cu plasmocite denumită și mielom multiplu : plasmocitom solitar ; plasmocitoză malignă difuză ; leucemie cronică cu plasmocite, grupează manifestări patologice precum : *1*) mielomul osos multiplu sau boala Kahler ; *2*) plasmocitomul solitar (medular sau extramedular) ; *3*) plasmocitoza malignă difuză și *4*) reticuloza splenomegalică, care se manifestă ca o leucemie cu plasmocite.

Unitatea acestor manifestări este realizată de prezența și proliferarea anormală a plasmocitelor.

Mielomul multiplu poate debuta în 25% din cazuri prin plasmocitom solitar.

Boala debutează cel mai adesea după 40 de ani, bărbații fiind mai frecvent atinși decît femeile.

*Aspectul clinic.* Debutul, insidios în cele mai multe cazuri, se face prin dureri osoase, tumori sau deformații osoase, cu sau fără fracturi patologice, simptome nevralgice și semne neurologice.

Un număr important de bolnavi au simptome date de anemie sau un sindrom hemoragic ; mai rar apar semne de nefrită. Febra constantă, nu este caracteristică. Starea generală se modifică, apare deficitul ponderal progresiv.

Diagnosticul pozitiv se pune pe constatarea plasmocitelor anormale la puncția osoasă.



Scanned with OKEN Scanner

Celula de mielom se caracterizează prin: citoplasmă abundentă și bazofilă, cu granulații azurofile, incluzii acidofile (corpi Russel), sau mai rar formații rotunde vacuolare, în acest caz fiind numită celula Mott.

Leziunile osoase sînt rezultatul acțiunii mecanice a celulelor care proliferează și a distrugerii vaselor sanguine de nutriție a osului.

La 50% din bolnavi apar leziuni osteolitice tipice la nivelul coastelor, sternului, calotă craniană, vertebre, oase iliace și la extremitățile oaselor lungi.

Fracturile patologice sînt frecvente, dar apărînd mai ales la oasele trunchiului, pot trece neobservate. Cînd focarele osteolitice sînt microscopice bolnavii au numai osteoporoză difuză.

*Determinări de laborator.* Proliferarea plasmocitelor anormale se produce concomitent cu scăderea celulelor normale din măduvă ceea ce explică anemia, leucemia și trombocitemia.

Ca rezultat al demineralizării oaselor prin proliferarea plasmocitelor apare hipercalcemia.

*Tulburările proteice* însoțesc majoritatea cazurilor de mielomatoză. Sursa acestor tulburări este prezența unui număr mare de plasmocite secretoare de proteine de tip anormal. În ser se constată creșterea proteinelor totale pe seama globulinelor, albuminele fiind normale, sau scăzute, gammaglobulinele sînt cel mai frecvent crescute. Recent s-a constatat la electroforeza pe hîrtie un tip de proteină cu mobilitate electroforetică de cele mai multe ori între fracțiunile beta și alfa: componenta M, care pare să fie caracteristică a bolii.

S-au mai găsit în ser crioglobuline crescute.

Viteza de sedimentare a eritrocitelor este mult crescută la majoritatea bolnavilor. Cu valoare diagnostică se consideră prezența de eritrocite în fisicuri sau rolouri.

În urină la 35—47% din cazuri apare proteina termolabilă Bence-Jones.

Ca rezultat al hiperglobulinemiei, creșterii viscozității sîngelui și tendinței eritrocitelor de a forma rulouri, se dezvoltă un tip special de nefrită (mielomatoasă sau rinichi de mielom).

Globulinele anormale din mielom sînt cauza majoră a alterării unora din factorii coagulării, ceea ce produce sindromul hemoragic.

*Amiloidoza.* Ar rezulta din degradarea globulinelor anormale în exces în ser. Se citează cazuri în care amiloidul infiltrează nervul median la nivelul pumnului, realizînd un sindrom de tunel carpian.

*Mielomul multiplu* care se complică cu leziuni ale sistemului nervos se traduce de cele mai multe ori prin atingeri radiculo-medulare, prin compresii medulare produse de o infiltrație osoasă. Mai rare sînt complicațiile intracraniene, care pot fi împărțite în: a) sindroame ale nervilor cranieni prin leziuni ale bazei craniului, b) tumori intraorbitare și c) tumori intracraniene, unele dintre acestea fiind datorite unui mielom al craniului, altele fiind propriu-zis tumori intracraniene.

În mielomul multiplu întîlnim și neuropatii disglobulinemice (centrale și periferice) fenomene care nu sînt date nici de o compresiune osoasă sau tumorală și nici de un infiltrat plasmocitar al sistemului nervos, ci ele constituie așa-zisele „neuropatii kahleriene" aspecifice.



Scanned with OKEN Scanner

*Atingerile radiculo-medulare.* Mielomul multiplu produce determinări radiculo-medulare, majoritatea fiind consecința unui infiltrat plasmocitar osteoepidural. Infiltratul plasmocitar produce o compresie a rădăcinilor nervilor rahidieni, a măduvei spinării și a vaselor radiculospinale.

În unele cazuri prima manifestare este atingerea rădăcinilor și nervilor periferici, apărute prin mecanisme diverse.

— compresiuni sau alterații osoase;

— infiltrații ale tecii perinervoase;

— leziuni degenerative ale nervilor și rădăcinilor analoage cu cele observate în alte cancere viscerale.

În 80% din cazurile de mielom durerile observate sînt dureri cu caracter radicular produse de prinderea rădăcinilor spinale. Nu trebuie confundată cu durerea pe care o produce distrugerea unei vertebre de către mielom.

Durerile radiculare pot avea sediul cervical, toracal, lombar; uneori pot fi lombo-abdominale, simulînd o urgență chirurgicală, alteori sînt sciatalgii însoțite de modificări radiologice la nivelul vertebrelor $L_4$—$L_5$.

De cele mai multe ori durerile radiculare se bilateralizează și sînt primul stadiu al unei atingeri motorii.

Infiltrațiile perinervoase determină o atingere tronculară sau radiculară, ori o compresiune extramedulară. Histologic, infiltratele sînt formate din limfocite, monocite și plasmocite, fără predominanța unui tip celular, aspect care le diferențiază de leziunile observate în cursul leucemiilor.

Uneori se întîlnește aspectul de poliradiculonevrită prin leziuni degenerative a nervilor periferici și a rădăcinilor.

Parestezиile distale, cu atingeri motorii discrete, pot evolua spre un tablou de poliradiculonevrită cu disociație albuminocitologic. Uneori se poate găsi albumina Bence-Jones în LCR.

De cele mai multe ori polineuropatia este simetrică, de tip senzitivo-motor, predominînd la membrele inferioare. Poliradiculoneurpatia cronică ar complica mai ales mielomul osteosclerotic, ea fiind în acest caz bine influențată de radioterapia (Marley, Schwinger, 1967).

Deoarece la autopsii nu s-a găsit întotdeauna țesut mielomatos adiacent nervilor interesați, s-a atribuit polineuropatia unui efect toxic, ea asemănîndu-se din acest punct de vedere cu polineuropatia paraneoplazică. S-ar putea însă ca ea să fie datorită unei amiloidoze sistemice. Uneori polineuropatia precede celelalte simptome ale bolii și este primul semn clinic de manifestare al mielomului. Cea mai frecventă complicație a mielomului multiplu este *compresia medulară* care în foarte multe cazuri constituie primul simptom al bolii. De cele mai multe ori compresia este produsă de o extensie de la o vertebră adiacentă (Silverstein și Doniger, 1963). Ea poate fi și extradurală.

Compresia medulară poate fi dată și de țesutul epidural invadat, fără ca țesutul osos vertebral, să fie interesat. Alteori ea este dată de tumori amiloide. De cele mai multe ori, în mielomul multiplu, suferința spinală este secundară unor tulburări vasculare ale măduvei prin compresia vaselor radiculospinale dată de infiltratul plasmocitar vertebro-epidural.

Cel mai des se realizează tabloul unei compresiuni radiculo-medulare în regiunea dorsală; mai frecventă la bărbați între 40 și 70 de ani, ea se deosebește de paraplegia din boala Hodgkin care apare la adolescenți sau adultul tînăr. Prinderea unei rădăcini spinale dă dureri de tip radicular.



Scanned with OKEN Scanner

Radiculalgia se însoțește uneori de diminuarea unui reflex osteotendinos, tulburări de sensibilitate și sciatalgii.

Compresiunea măduvei spinării și cozii de cal dă parapareze, tulburări sfincteriene, tulburări de sensibilitate cu nivel. Există o hiperproteinorahie moderată în majoritatea acestor cazuri.

Probele manometrice arată un blocaj parțial sau total. Leziunile fiind de cele mai multe ori extradurale, tabloul clinic este în genere cel al unei compresii extradurale.

În ce privește tratamentul, unii sînt de părere că laminectomia ar fi contraindicată; alții dimpotrivă, preconizează decompresia urmată de radioterapie, sau chiar numai radioterapie și agenți chimioterapici.

*Determinările intracraniene și meningiene.* Plasmocitoamele intracraniene provin de cele mai multe ori de la oasele bazei craniului; extrem de rar se dezvoltă la dura mater, iar excepțional pot avea o origine primitiv intracerebrală.

Mieloamele cerebrale fără interesarea craniului sînt rare. În aceste cazuri se găsește în lichidul cefalo-rahidian proteina mielomului, dată probabil de plasmocitomul cerebral (Weiner și colab., 1966).

S-au semnalat cazuri de hipertensiune intracraniană, tulburări psihice, semne cerebrale de focar, simptome din partea trunchiului cerebral, diabet insipid, datorite unor astfel de compresiuni. Duramater este în genere rezistentă la mielom, totuși mielomul erodează uneori dura și invadează creierul.

Meningele este excepțional sediul infiltratului mielomatos, el localizîndu-se pe fața sa superficială sau profundă. Infiltrația specifică este diseminată, difuză sau localizată.

În unele cazuri, se vede ca primă manifestare prinderea de nervi cranieni, unele prin mielom retro-orbitar, care produce o protuzie a globului ocular, pareze oculare, atrofii optice. Mieloamele retroorbitare sînt rare și pot fi de două tipuri: unele care iau naștere primitiv în orbită și altele care invadează secundar orbita, pornind de la craniu, sinusuri sau faringe. Uneori este distrusă gaura optică. Se pot vedea paralizii izolate de nervi oculomotori, cu sau fără distrugere de șa turcească; rareori edem papilar asociat sau nu cu o hemianopsie homonimă, cu o hemipareză, prinderi multiple de nervi cranieni.

Infiltrarea primitvă a creierului, de către procesul mielomatos, se produce rareori.

S-au publicat cazuri de infiltrare a protuberanței, a infundibulului, a podișului ventriculului IV, a hipotalamusului.

*Tulburări psihice* nu sînt neobișnuite în cursul mielomului multiplu. Ele pot îmbrăca diverse aspecte: sindroame depresive cu idei de persecuție și halucinații: stări confuzionale cu reacții paranoice, alteori cînd boala este cunoscută sînt etichetate drept „psihoze kahleriene". Simptomele psihice trebuie atribuite mai ales uremiei coexistente sau toxicității steroidice.

În cursul bolii Kahler apar tulburări de conștiență care sînt cunoscute sub denumirea de „comă paraproteinemică".

Wurhmann descrie în 1956 o observație de mielom multiplu tipic cu o hiperprotidemie foarte importantă (150 $g^0/_{00}$) în cursul căreia a apărut o comă cu anomalii electroforetice ale lichidului cefalorahidian, în absența

tulburărilor metabolice renale sau hepatice. Constatările sale au dus la izolarea acestei entități.

Kramer (1963) comunică un caz de „comă paraproteinemică" terminală în cursul unei boli Kahler (116 g‰ proteine serice, 1,20 g ‰ proteine în lichidul cefalo-rahidian, anomalii electroforetice). Autorul evocă posibilitatea existenței unei anoxii neuronale, găsind multipli trombuși hialini în lumenul vaselor și consideră coma „paraproteinemică" ca o „encefaloză metabolică".

Care este originea comei paraproteinemice, dacă este o componentă toxică, metabolică sau anoxică, este încă precoce de afirmat. Labange și colab. (1963) apropie „coma paraproteinemică" de tulburările psihice din boala Kahler.

Azzena și colab. (1968) publică patru cazuri de mielom multiplu în care tabloul neuropsihic cuprindea obnubilare, dezorientare în timp, amnezii trecătoare intermitente, dismnezii, accese de anxietate, dizartrie, nistagmus, tulburări de sensibilitate la membrele inferioare, retenție de urină; sau hemiplegie bruscă, comă sau dureri de tip sciatalgic în ambele membre inferioare, edem papilar, paralizie facială de tip periferic, semnul lui Babinski, tremurătură intențională, ameteală, semnul lui Romberg, dizartrie; sau diplopii trecătoare, fosfene, apoi depresiune, anxietate, idei paranoide.

## 10. PROLIFERĂRI MIXTE RETICULO—LIMFO—PLASMOCITARE

(sinonime: sindromul Waldenström; macroglobulinemia primară)

În 1944, Waldenström a descris „hiperglobulinemia esențială" în care se asociază excesul de macroglobuline cu proliferarea de celule reticulo-limfo-plasmocitare.

Macroglobulinemia Waldenström este o boală proliferativă a sistemului reticulo endotelial — neoplazică sau hiperplazică și are unele asemănări clinice și morfologice cu mielomul multiplu și leucemia limfatică.

Ca și acestea macroglobulinemia se poate însoți de tulburări nervoase centrale sau periferice.

În 1936 Bing și Neel descriu două cazuri de macroglobulinemie Waldenström cu manifestări neurologice. Bing, Fog, Neel (1937) comunică un nou caz de atingere a sistemului nervos asociat cu o hiperglobulinemie în care reacția formol-leucogel este pozitivă.

Anglosaxonii îl denumesc sindromul Bing-Neel. În aceste prime cazuri, cu determinări neurologice, macroglobulinemia Waldenström a putut fi numai prezumată.

Garcin (1958, 1960, 1969) publică 3 cazuri de macroglobulinemie cu manifestări nevritice inaugurale.

Macroglobulinemia este o discrazie a seriilor limfocitare și plasmocitare de tipurile celulare producătoare de globuline ale sistemului reticulo-endotelial.

Deoarece proliferarea celulară este generalizată (inclusiv în măduvă) și este asociată cu anemie, trombocitopenie și uneori prezența subleucemică sau aleucemică de proliferare reticulo-plasmocitară.



Scanned with OKEN Scanner

Debutul bolii este insidios, de obicei cu o slăbiciune progresivă, scădere în greutate, paloare, susceptibilitate crescută la infecţii, uneori edeme, hepatosplenomegalie moderată.

În 2/3 din cazuri există o diateză hemoragică care se manifestă prin epistaxis, hemoragii gingivale şi retiniene, purpură cutanată mai ales în perioada înaintată a bolii.

Se mai constată hepato-splenomegalie şi limfadenopatie, anemie cu trombopenie şi limfocitoză relativă.

Alterarea peretelui vascular prin depozitele de proteine anormale, inclusiv amiloid, ca şi reducerea unora din factorii coagulării (protrombina, globulină antihemofilică) contribuie în mare măsură la dezvoltarea sindromului hemoragic (Wintrobe, 1961).

Spre deosebire de mielomul multiplu, durerile osoase se întîlnesc rar, iar histologic nu se constată leziuni osteolitice (celula proliferantă nefiind osteolitică), ci o demineralizare generalizată a oaselor.

Tulburările renale sînt foarte rare (macroglobulinele nu traversează filtrul renal) totuşi, 10% din bolnavi au în urină proteină Bence-Jones.

Măduva osoasă arată o proliferare caracteristică limfocitară. La majoritatea bolnavilor se găseşte un număr crescut de mastocite şi/sau granulocite bazofile.

Tulburările biochimice cele mai caracteristice privesc asocierea hiperglobulinemiei cu macroglobulinemia.

O parte din globulinele anormale precipită la rece (macrocrioglobuline) sau/şi formează gel (macrocriogelglobuline).

Prezenţa globulinelor anormale determină multe din semnele bolii.

La normal, macroglobulinele reprezintă sub 5% din proteinele serului (300 mg la 100 ml ser). La cei cu sindromul Waldenström, cantitatea de globuline poate depăşi 50—60% din proteinele totale, majoritatea fiind macroglobuline cu constantă de sedimentare de 15—20 u. (Svedberg) (s).

Dacă electroforetic, macroglobulinele normale se găsesc în fracţiunile alfa (alfa$_2$M) şi beta (beta$_2$M), cele patologice migrează cu oricare din fracţiunile gamma, beta şi alfa ; cel mai frecvent, cu primele două (Waldenström, 1958).

Metoda imunoelectroforetică în gel de agar evidenţiază creşterea anormală a componentei macromoleculare beta$_2$M, prin apariţia unui arc intens de precipitare „caracteristic" în zone beta. Creşterea globulinelor se mai pune în evidenţă şi prin testul „Sia" cu apă distilată.

Hiperglobulinemia cu macroglobulinemie este considerată cauza viscozităţii crescute a serului, vitezei de sedimentare a ertrocitelor accelerate şi dispunerii lor în rulouri.

Mai mult de 1/4 din cazurile de macroglobulinemie au semne neurologice de tip ictusuri, encefalopatii sau sindroame cerebrale difuze multifocale, hemoragii subarahnoidiene.

Ictusul este dat de o hemoragie cerebrală care dă hemiplegii, hemipareze, afazii, hemianopsii.

Encefalopatia difuză se manifestă prin dureri de cap, tulburări vestibulare, semne piramidale şi/sau extrapiramidale, semne cerebeloase, paralizie facială, pierderea auzului, tulburări de vedere.

De cele mai multe ori se întîlneşte asocierea de semne piramidale discrete cu tulburări vestibulare.



Scanned with OKEN Scanner

Semnele psihice cuprind modificări progresive ale personalității, dezorientare, confuzie, somnolență.

Modificările LCR sînt discrete și inconstante.

Evoluția în encefalopatii este gravă și moartea survine în primul an de la apariția simptomelor cerebrale. Se găsesc infiltrații limfocitare și de celule plasmatice perivasculare în creier și în meninge și mai rar mici hemoragii multiple.

Uneori se găsesc focare de exsudare de plasmă perivascular producînd necroze celulare în parenchimul învecinat.

Tipul infiltrativ de encefalopatie se găsește mai des în formele psihice iar purpura cerebrală mai ales în cele cu semne vestibulare și piramidale.

S-au descris cazuri de macroglobulinemie însoțite de accese convulsive (Logolthetis și colab., 1960).

Interesarea medulară se produce prin infiltrate plasmocitare, noduli, mase tumorale, hemoragii și malacie. Paraplegia constituie o consecință obișnuită.

Neuropatiile periferice sînt de obicei polineuropatii senzitivo-motorii, mononevrite multiple sau polineuropatii senzitive.

Uneori multinevrita periferică evoluează în puseuri evolutive și regresiuni.

Neuropatiile craniene se formează prin atingerea nervilor faciali sau cochleari.

Histologic polineuropatia macroglobulinemică are infiltrate limfocitare și depozite de material amorf PAS pozitive.

În cazurile de macroglobulinemie cu crioglobuline, histopatologia arată demielinizare a fibrelor nervoase în nervii periferici, axonii fiind în linii generale normali.

După Aarseth (1961), polineuropatia din macroglobulinemie este datorită infiltratelor limfocitare endoneurale, degenerări mielinice focale și degenerării cilindraxilor.

Uneori însă nu se observă infiltrate celulare ci numai degenerări mielinice și de cilindraxi ca și mici depozite de amiloid, de unde concluzia că leziunile nervoase ar fi de origine toxică sau metabolică (Victor M., 1953).

S-a mai incriminat și o insuficiență de cocarboxilază, utilizată competitiv, de boală proliferativă (Enditz, 1960). În ce privește sistemul nervos central aici leziunile rezultă din diateza generală hemoragică sau infiltratele limfocitare perivasculare ori ale spațiilor Virchow-Robin.

Tratamentul pacienților cu sindrom Waldenström se face cu clorambucil în vederea opririi proliferării celulare și cu substanțe care au proprietatea de a depolimeriza moleculele gigante de macroglobuline (cisteina și penicilamina) în vederea îndepărtării tulburării proteice care determină cele mai multe din suferințele bolnavului.

## 11, SINDROMUL MELKERSON—ROSENTHAL

Sindromul Melkerson-Rosenthal (S. M. R.) denumit astfel de Luscher (1949) asociază un complex simptomatic format din reunirea a 3 elemente : macrocheilita, paralizie facială și limbă plicaturată.



Scanned with OKEN Scanner

Melkersson (1928) a identificat sindromul pornind de la un caz atins din copilărie de paralizie facială periferică recidivantă, apoi permanentă, asociată cu edem recidivant al buzelor evoluînd spre tumefacția cronică a buzei superioare. Rosenthal (1931) descrie limba plicaturată.

Debutul se face în copilărie sau adolescență, fie printr-un puseu de paralizie facială, fie prin tumefacția labială care vor recidiva cu remisiuni uneori lungi și complete, apoi devin permanente. Limba plicaturată este primul semn.

*Macrocheilita* interesează electiv sau exclusiv una din buze cu elefantiazis cronic, neinflamator, indolor, fără semne locale de infecție sau adenopatie. Pielea are culoare normală și consistență moale sau elastică.

Buza poate fi mărită inegal, asimetric. Tumefacția poate interesa și alte regiuni ale feței. Este o infiltrație limitată, circumscrisă, de culoarea pielii normale sau roș violacee cu evoluție inițial în puseuri apoi cronică.

*Macroparcita* dă astfel de îngroșare a unuia sau ambilor obraji ca un adevărat capitonaj elastic și indolor, uneori brăzdat de șanțuri. Mucoasa bucală poate fi interesată; mucoasa jugală reliefată, păstrînd amprenta dinților, uneori leucoplazică, gingii hipertrofice.

Limba picaturată realizează aspectul de limbă scrotală.

*Paralizia facială*. Cel mai tipic simptom al bolii, dar nu unul obligatoriu, este de tip periferic, cu apariție progresivă sau bruscă, întotdeauna completă, mai frecvent unilaterală și de aceeași parte cu edemul, ea se poate extinde și de partea opusă. La început tranzitorie și recidivantă devine adesea permanentă, poate precede sau coincide cu aparția edemului.

Uneori poate fi precedată de: crize migrenoase, tinitus unilateral, tulburări de auz, grețuri, disgeusie sau ageusie. Palparea regiunii parotidiene nu arată nici o anomalie.

Debutul se poate face în copilărie cu mult înaintea oricărui semn de edematiere. Uneori coexistă numai cu limba plicaturată. Sediul leziunii este în ganglionul geniculat. Uneori se poate întîlni un spasm facial postparalitic. Electromiografia facială este normală cu excepția unui singur caz comunicat cu reducerea potențialului electric, în regiunea mușchilor buzei edematoase.

Alte simptome neurologice au fost semnalate: cu interes patogenic: crizele migrenoase (semnalate de Rosenthal, 1931) sînt frecvent întîlnite, atingerea altor nervi cranieni este rară (per. III, IV, VI, VIII; interesarea per. IX, X determină crize paroxistice de disfagie (care poate fi de cauză neurologică sau prin tumefacția mucoasei regionale); nervul hipoglos poate fi interesat, apărînd hemiatrofie linguală (Richter și Johne 1950); uneori apar crize de nevralgie trigeminală.

Sînt descrise și atingeri ale sistemului nervos central cu leziuni diseminate: meningo-mielită (Hornstein, 1959), encefalomielită ca și tablou de scleroză multiplă (Hornstein, 1955; Schimpf și Suckov, 1957; Broser și Bender, 1958); altele cu simptome meningeale cu creșterea presiunii LCR, cu reacție celulară și creșterea albuminorahiei.

Alte tablouri realizate: arahnoidită bazală, nevrită retrobulbară cu amauroză tranzitorie, sindrom mieloradicular, sindrom bulbopontin (Braser și Bender, 1958), sindrom extrapiramidal (Semenov, 1962).

Disestezia feței a fost interpretată ca fiind de origine talamică. Modificările diencefalice pot fi responsabile de multiple tulburări ale funcțiilor



Scanned with OKEN Scanner

centrale și pot simula tabloul sindromului psiho-endocrin a lui Bleuler (1954).

Semnele care constituie psihosindromul endocrin pot fi : iritabilitate, anexietate, cefalee, stupoare.

S-au descris și semne de psihoze cerebroorganice. Semnele acestor psihoze simptomatice sînt : somnolență, stare confuzivă cu dezorientare temporo-spațială, stupoare catatonică. Ateori apar semne de suferință a trunchiului cerebral.

Paresteziile simetrice, bilaterale ale mîinilor, dermografismul și purpura membrelor inferioare pot fi proiecții dermice ale leziunilor diencefalo-mezencefalice.

Convulsii epileptice focale pot fi întîlnite.

Sînt descrise modificări e. e. g. chiar și între puseurile cerebrale de boală, cu reducerea ritmului bazal, focare potențial convulsive (Piérard și Mage, 1954).

Probabil simptomele cerebro-somatice, psihopatologice și psihotice, asociate S. M. R. pot fi explicate prin același factor patogenic de edem vasomotor ca și limfedemul cutaneomucus facial.

Înainte de cunoașterea S. M. R., aceste simptome neuropsihiatrice erau interpretate ca manifestare migrenoasă ideiopatică neuroplegică, nevroză vasomotorie etc.

S-au găsit leziuni angiopatice cu distrucția arterelor mici ale creierului, atrofia granulară a cortexului, ca în tipul Winiwarter-Buerger de enangeită cerebrală obliterantă.

Sînt comunicate cazuri rare de vasculopatie generalizată, asociată sindromului Melkersson-Rosenthal.

*Simptome oftalmologice* : au fost semnalate :

— leziuni ale nervului optic (Kolle, 1963) ;

— disfuncția glandelor lacrimale ;

— conjunctivită și cheratoconjunctivită uscată, cheratită, ulcer cornean, conjunctivită flictenulară, episclerită ;

— protruzia recurentă a globului ocular, exoftalmie unilaterală.

În general, descrierea tabloului clinic la diverși autori variază, afecțiunea prezentînd cel mai adesea forme disociate în raport cu ordinea instalării simptomelor principale. La noi în țară sînt publicate cazuri în care S. M. R. este complet reprezentat cu toate elementele constituente ; cum sînt 2 cazuri ale lui Căpușan și colab. (1959), cazul studiat de Ionescu și Macovei (1962), Pendefunda și colab. (1963) și alții.

Cercetările histologice au dat rezultate contradictorii.

Unii nu au găsit decît un edem important disociind țesutul conjunctiv și muscular, cu infiltrate banale para- sau perivasculare exclusiv limfocitare.

Alții au găsit în dermul mijlociu și profund, adesea chiar între fibrele musculare, granuloame din celule epiteloide cu sau fără coroană de limfociți și fără cazeificare.

Divergențele histologice semnalate au condus la concepții diferite privind natura S.M.R. și a rapoartelor sale cu cheilita granulomatoasă Miecher.

Tratamentul este descurajant. Sînt ineficace antibioticele, antihistaminicele, vasodilatatoarele, radioterapia.



Scanned with OKEN Scanner

## 12. MASTOCITOZELE

Mastocitul (mastzellen Enrlich) este o celulă de 8—15 μ, a cărei citoplasmă conține numeroase granulații bazofile și metacromatice cu coloranți bazici (iau o culoare roșie violacee, purpurică prin albastru de toluidină).

Natura heparinică a granulațiilor sale bazofile a fost recunoscută încă de Holmgren și Wilander. Mastocitul poate fi astfel considerat un heparinocit, care a secretat sau stocat heparina. Mastocitul mai are proprietăți enzimatice și conține histamină și serotonină.

În mod normal, mastocitele se găsesc în tecile vasculare și traveele conjunctive ale diverselor organe iar în piele ele se găsesc în jurul capilarelor dermului superficial, dar puține și izolate. Mastocitozele cuprind procese morbide determinate de proliferarea densă și omogenă a mastocitelor. Întrucît prin originea lor aceste celule derivă din celula reticulară primitivă, mastocitozele sînt integrate în afecțiunile sistemului reticulohistiocitar (reticuloze cu mastocite).

După amploarea extinderii proceselor proliferative, se descriu următoarele forme clinice :

*Urticaria pigmentară* (mastocitoza pigmentară maculoasă eruptivă) debutează la orice vîrstă cu numeroase pete brune, diseminate fără ordine pe trunchi și pe membre, mai rar pe față, putînd acoperi tot tegumentul căruia să-i dea un aspect tigrat. Petele, rotunde sau ovalare, avînd diametrul de cîțiva mm sau cm, sînt netede, nescuamoase. Caracterul particular al acestor pete este turgescența urticariană care se provoacă sub influența unei frecări sau înțepături sau unei băi calde. Acest semn s-ar datora prezenței de histamină în mastocite, iar Grupper a dovedit inhibiția lui prin injectarea sublezională de novocaină. În cursul evoluției bolii pot apărea adenopatii, hepato-splenomegalie și chiar reacții mieloide ori limfoide.

Mai constante sînt modificările de crază sanguină, care ar trebui a priori să existe datorită eliberării heparinei din mastocite (TS și TC crescute).

Se descriu modificări osoase cu osteite condensate și mai rar rarefiante, latente, multiple și diseminate.

Evoluția este cronică, prognosticul benign.

Histologic se găsește în dreptul petelor un infiltrat dermic format din mastocite.

Mastocitomul : Degos (1958) dă acest nume cazurilor cu tumori cutanate unice, mici, reliefate, hemisferice de consistență fermă.

*Mastocitozele cutanate difuze.* În aceste cazuri pielea este de nuanță gălbuie, ivoir, infiltrată, de consistență păstoasă, presărată cu mici ridicături ce o „granitează" și dă pielii un aspect lichenificat.

La examenul histologic se găsește un infiltrat masiv cu mastocite.

*Mastocitoza cutaneo-viscerală*, de tip reticuloză malignă. Aici de fapt se includ și formele de urticarie pigmentară însoțite de leziuni osoase și hepatosplenomegalie.

Există observații în literatură în care mastocitoza viscerală poate exista fără urticarie pigmentară, comportîndu-se uneori numai ca o hepatosplenomegalie izolată ; alteori sînt mastozitoze sistemice, avînd în principal determinări osoase sub forma unei osteoporoze generalizate și cu demineralizarea polimicrogeodică.



Scanned with OKEN Scanner

Kreindler și Macovei (1973) au urmărit un caz de urticarie pigmentară însoțită de leziuni osoase, hepatospelnomegalie, și implicații neurologice de tip sindrom radiculo-medular cu tulburări sfincteriene cantonat la nivelul $I_1 - I_2$; un sindrom de nervi cranieni pareză de nerv III, VI, VII stîng; crize comițiale cu debut adversiv drept.

Tabloul neurologic se poate explica printr-o proliferare mastocitară la nivelul sistemului nervos. Investigațiile paraclinice au confirmat acest lucru. Radiografia coloanei dorso-lombare a evidențiat o osteită rarefiantă diseminată. Examenul FO = papile bine limitate. Puncția lombară; cu manometrie -blocaj parțial. LCR: hipertensiv, albuminorahie 0,65 $g^0/_{00}$; elemente celulare 9/mmc mastocite, timp de sîngerare 8'; timp de coagulare 12'; mielograma: reacție mieloidă cu celule reticulare modificate 20%. Mastocitele $10^0/_{00}$.

În urma unui episod hemoragipar important, bolnavul a decedat.

Necropsia a confirmat diagnosticul de mastocitoză sistemică cu determinări cutanate, osoase, medulare, cerebrale și radiculomedulare.

## BIBLIOGRAFIE


Aarseth, S., Ofstad, E., Trovie, A. — *Acta med. scand.*, 1961, *169*, 691.

Adams, R. D., Denny-Brown, D., Pearson, C. M. — Diseases of Muscle, ed. a II-a, New York, 1962.

Aita, J. A. — Neurologie Manifestations of General Diseases, Ch. C. Thomas, Springfield, 1964, p. 210.

Alajouanine, Th., Boudin, G., Andre, R., Goudal, H. — *Bull. Mèm. Soc. Méd. Hôp. Paris*, 1952, *68*, 16—17, 538—549.

Alajouanine, Th., Castaigne, P., Fournière, M., Cambier, J., Auzèpy. — *Rev. neurol*, 1958, *98*, 6, 722—777.

Antes, E. H. — *Ann. intern. Med.*, 1958, *48*, 512—536.

Arnold, G., Tridon, P., Picard, L., Weber, M., Floquet, J. — *Rev. neurol*, 1966, *6*, 114, 457.

Arseni, C., Chimion, D., Carp, N., Ionescu, I. — Stud. Cercet. et Neurol., 1966, *11*, 5, 443—452.

Arseni, C., Alecu, C., Chimion, D. — *Stud. Cercet. et Neurol.*, 1968, *13*, 1, 29 —38.

Astrome, K., Mancall, E. L., Richardson, R. P. — *Brain*, 1958, 93—111.

Aubert, L., Detolle, P., Chabert, P., Bruno, M. — *Presse med.*, 1962, 70, 177—180.

Azzena, D., Costa, U., Gigliotti, G., Astengo, F. — *Confin. neurol.*, 1968, *30*, 65—76.

Barr, D. P., Reader, G. C., Weeler, C. H. — *Ann. intern. Med.*, 1950, *32*, 6 —29.

Bichel, J., Bing, J., Harboe, N. — *Acta med. scand.*, 1950, 138, 1—4.

Bing, J., Neel, A. van — *Acta med. scand.*, 1936, *88*, 492—506.

Bing, J., Fog, M., Neel, A. van — *Acta med. scand.*, 1937, 91, 409—427.

Bernard, J., Seligman, M., Tanzer, J., Lapresle, J., Boiron, M., Najean, Y. — *Nouv. Rev. franç. Hemat.*, 1962, *6*, 2, 812—852.

Blain, J. G., Riley, O., Logothetis, J. — *Arch. Neurol. (Chic.)*, 1965, *13*, 307—310.

Block, M., Jacobson, L. O., Bethard, W. F. — *J. Amer. med. Ass.*, 1953, 152, 1 018.

Borchers, H. G., Mittelbach, F. — *Med. Klin.*, 1961, 2, *2*, 105—117.

Boudin, G., Castaigne, P., Lemenager — *Sem. Hôp. Paris*, 1950, *20*, 65, 3 455—3 459.

Bousser, J., Tcherdackoff, Ph., Boivin, P. — *Nouv. Rev. franç. Hémat.*, 1961, 1, 3, 493—502.

Breidenbach, H., Weissbach, G. — *Folia haemat. (Leipzig)*, 1968, *89*, 283—294.

Breton, J., Guazzi, G. C., Macken, J., Tverdy, G. — *Rev. neurol.*, 1962, *107*, 5, 432—452.

Calabresy, P., Meyer, O.O. — *Ann. intern. Med.*, 1959, *50*, 5, 1 182—1 202.

Cambier, J., Lechevalier, B., Lhuiller, M. — Rev. *Prat. (Paris)*, 1969, *19*, 6.

Camp, W. A., Frierson, J. G. — *Arch. Neurol., (Chic.)*, 1962, 7, 442—449.

Cardas, M., Macovei-Patrichi, Marieta, Chimion D. — *Neurologia (Buc.)*, 1969, 14, 2, 137—142.

Castaigne, P., Hubault, A. — *Rév. Prat. (Paris)*, 1953, *3*, 26, 1 871—1 872.

Castaigne, P., Cambier, J., Escourolle, R., Masson, M. — *Presse mèd.*, 1968, *76*, 25.

Cavanagh, J. B., Greenbaum, D., Marshall, A. H., Rubinstein, L. J. — *Lancet*, 1959, *11*, 524—529.




Scanned with OKEN Scanner

Kreindler, A., Macovei Patrichi, Marieta — *J. Neurol., Sci.*, 1968, *6*, 117—123.
Labauge, R., Izarn, P., Pastan, P. — Les manifestations nerveuses des hémopathies, Rapport de neurologie presenté au Congress de psychiatrie et de neurologie, LXI Session, Nancy, 9—14, IX, 1963.
Lascelles, R. G., Burston, J. — *Arch. Neurol. (Chic.)*, 1962, *7*, 359—364.
Lloyd, O. C., Urich, H. — *Lancet*, 1959, *ii*, 529—530.
Logothetis, J., Silverstein, P., Coe, J. — *Arch. Neurol. (Chic.)*, 1960, *31*, 564—573.
Mackai, I. R., Eriksen, N., Motulsky, A. G., Volwiler, W. — *Amer. J. clin. Med.*, 1956, *20*, 564—587.
Mackay, I. R., Taft, L. I., Woods, E. F. — *Brit. med. J.*, 1957, *1*, 561—563.
Marley, J. B., Eriksen, N., Motulsky, A. G., Volwiler, W. — *Amer. J. clin. Med.*, 1956, *20*, 564—587.
Marley, J. B., Schwilger, A. C. — *J. Neurol. Neurosurg. Psychiat.*, 1967, *30*, 431—444.
Martin, H. N. — *Lancet*, 1961, *7*, 171.
Martin, Ph., Mage, J., Robert, J. — *Acta neurol. belg.*, 1960, *60*, 10, 934—942.
Mathews, W. B. — *J. Neurol. Neurosurg. Psychiat.*, 1965, *28*, 23—29.
Mayock, R. L., Bertrand, P., Marrisson, C. E., Scott, J. H. — *Amer. J. Med.*, 1963, *35*, 67—89.
Mehraim, P., Jamada, M. — *Arch. Psychiat. Nervenkr.*, 1967, *210*, 89—96.
Michon, P., Larcan, A., Streiff, F. — *Rev. Neurol.*, 1959, *100*, 27—40.
Miescher G. — *Dermatologica (Basel)*, 1945, *91*, 57.
Millikan, C. H., Siekert, R. G., Whisnant, J. D. — *Neurology (Minneap.)*, 1960, *10*, 2, 188—196.
Mondzain, M., Garre, H., Descuns, P. — *Algérie méd.*, 1956, *60*, 1 047—1 048.
Moore, E. W., Thomas, L. B., Shaw, R. K., Freiereich, E. J. — *Arch. intern. Med.*, 1960, *105*, 451—468.
Morai, P. V. — *Ann. Oculist. (Paris)*, 1956, *189*, 73—91.
Moress, G. R., D'Agostino, A. M., Jarcho, L. W. — *Arch. Neurol. (Chic.)*, 1967, *16*, 377—384.
Morretti, G., Staetan, J., Lorrain, J., Gogini, R. — *J. Méd. Bordeaux*, 1959, *7*, 836—840.
Moschowitz, E. — *Arch. intern. Med.*, 1925, *36*, *1*, 89—93.
Nelson, D., Fazekas, J. F. — *Arch. intern. Med.*, 1956, *98*, 3, 328.
Newcastle, M. B. — *Arch. Neurol. (Chic.)*, 1963, *9*, 407—413.
O'Brien, J. L., Sibley, W. A. — *Neurology (Minneap.)*, 1958, *8*, 55—64.
Orsini, A., Rayband, C., Perumond, H., Bayer, G. — *Marseille-méd.*, 1968, *105*, 15—21.
Pendefunda, G., Taller, A., Orbescu, Gioconda — *Neurologia (Buc.)*, 1963, *8*, 1, 43—47.
Pickering, G. W., Wayne, E. J. — *Clin. Sci.*, 1934, *1*, 305—325.
Pierce, M. — *Pediat. Clin. N. Amer.*, 1962, *9*, 425.
Prasad, A. S., Bloch, H. S. — *Arch. intern.Med.*, 1960, *105*, 316—319.
Reske-Nielsen, E., Harmsen, A. — *J. nerv. ment. Dis.*, 1962, *135*, 399—412.
Rewcastle, N. B., Tom, M. I. — *J. Neurol. Neurosurg. Psychiat.*, 1962, *25*, 51.
Richardson, E. J. — *New Engl. J. Med.*, 1961, *265*, 815—823.
Richer, W., Clark, M. — *Amer. J. Clin. Path.*, 1949, *19*, 725—749.
Rinne, U. K. — *Dtsch. Z. Nervenheilk.*, 1967, *191*, 245—256.
Rinne, U. K. — *Nervenarzl.*, 1967, *38*, 417—419.
Rouques, L. — *Ann. Méd.*, 1946, *47*, 2, 152—196.
Rouzaud, M., Jobard, P., Degiovanni, E., Medelsimm., Reynaud, J., Leroy, Y. — *Rev. neurol.*, 1972, *126*, 3, 191—215.
Rubé, J., Pance, S de la, Pickren, J. W. — *Cancer (Philad.)*, 1967, *20*, 486—492.
Schan, R. K., Moore, E. W., Freireich, E., Thomas, L. D. — *Neurology (Minneap.)*, 1960, *10*, 823—825.
Schonholzen, G. — *Dtsch. Arch. klin. Med.*, 1939, *184*, 496.
Schett, B., Boulliat, G., Bourat, C., Vauzelle, J. L. — *Rev. neurol.*, 1961, *5*.
Schwab, R. S., Weis, S. — *Amer. J. med. Sci.*, 1935, *189*, 766.
Sèze, S. de, Hioco, D., Matrayt, H., Tun, S., Chot., Hubault, A., Dreyfus, P. — *Sem. Hôp. Paris*, 1968, *44*, 1 609—1 615.
Sieckert, R. G., Whishaul, J. P., Millikan, C. H.—*Arch. Neurol. (Chic.)*, 1960, *3*, 386—391.
Sigwald, J., Delaure, J., Bouttier, D., Chornette, G., Vedrenne, C. — *Rev. neurol.*, 1961, *105*, 526.
Silverstein, A. — *Arch. Neurol. (Chic.)*, 1960, *3*, 141—157.
Silverstein, A. — *Neurology (Minneap.)*, 1961, *11*, 310—317.
Silverstein, A., Fener M. M., Siltzbach, L. E. — *Arch. Neurol. (Chic.)*, 1965, *12*, 1—11.



Scanned with OKEN Scanner

Silverstein, A., Doniger, D. E. — *Arch. Neurol. (Chic.)*, 1965, *9*, 534—544.
Sohn, D., Valeusi, Q., Miller, P. — *Arch. Neurol. (Chic.)*, 1967, *17*, 429—435.
Sparling, H. J., Adams, R. D., Parker, F. — *Medicine (Baltimore)*, 1947, *26*, 285—332.
Thieffery, S., Ouhot, S., Aicardi, J. — *Sang*, 1957, *3*, 264—266.
Todd, I. A. H. — *Proc. roy. Soc. Med.*, 1967, *60*, 734—736.
Tolamon, J. — Leucemies aiguës avec manifestations neurologiques, Thèse, Paris, 1958.
Ursu, A., Popescu, E., Mareș, V. — *Morfol. nor. și pat.*, 1959, *4*, 363.
Van Bogaert, L., Maere, M. — *Mschr. Psychiat. Neurol.*, 1944, *109*, 1, 1.
Verity, G. L. — *Radiol. Clin. N. Amer.*, 1968, *6*, 97—109.
Victor M., Banker, B. Q., Adams R. D. — *J. Neurol. Neurosurg. Psychiat.*, 1953, *21*, 73—88.
Voiculescu V. și colab. — Sindrom coreic complicația unei policitemii cu stenoză mitrală. U.S.S.M., nov., 1976.
Voisin, M. J. — *Rev. neurol.*, 1949, *81*, 9, 749.
Waldenström, J. — *Acta med. scand.*, 1944, *117*, 216.
Waldenström, J. — *Acta haemat. (Basel)*, 1958, *20*, 33.
Waldenström, J. — *Proc. roy. Soc. Med.*, 1960, *53*, 789.
Walton, J. N., Thomhnson, B. E., Pearec, G. W.— *J. neurol. Sci. (Amst.)*, 1968, *6*, 435—445.
Weiner, L. P., Anderson, P. N., Allen, J. C. — *Neurology (Minneap.)*, 1966, *16*, 615—618.
Wiederholt, W. C., Sickert, R. G. — *Neurology (Minneap.)*, 1965, *15*, 1 147—1 154.
Wilke, G. — Granulomaencephalitis mit Berucksichtigung auf bekannte und unbekannte Aetiologen. În : Proc. of The II-nd Int. Congr. of Neuropath, Partea a II-a, Sect. a X-a, 1951, p. 343—350.
Williams, H. M., Diamond, H. D., Craver, L. F., Parsons, H. — Neurological Complications of Lymphomas and Leukemia, Ch. C. Thomas Publ., Springfield, 1959.
Winther, K. — *Arch. Neuro-psiquiat.*, 1952, *10*, 3, 374—378.
Wintrobe, M. M. — Clinical Hematology, Lea and Febiger, Philadelphia, 1961.
Wuhrmann, P. — *Schweiz. med. Wschr.*, 1956, *86*, 623—625.

## VIII. MANIFESTĂRILE NEUROLOGICE ÎN ELASTOZE

Elastozele includ o serie de manifestări morbide la baza cărora stau alterații ale țesutului elastic, în principal din dermul cutanat. Termenul de elastoze se referă de fapt la un proces anatomo-patologic bine definit și anume hipertrofia țesutului elastic, realizînd turgescența fibrelor elastice lamelară, granuloasă sau amorfă, împreună cu fragmentarea lor transversală (elastorexia).

Bolile țesutului elastic sînt în majoritate de natură congenitală. Clinica elastozelor este dominată de bolile cutanate dar datorită caracterului ubiquitar al țesutului elastic, leziunile sale interesează numeroase organe.

*Pseudoxantomul* elastic sau *„elastorexia sistematizată"* este o afecțiune polisimptomatică, de origine congenitală, transmisă recesiv, cu apariție mai frecventă la femei. În forma sa completă boala se prezintă cu leziuni cutanate, oculare, digestive și nervoase. Formele incomplete pot asocia leziunile cutanate cu cele oculare (sindrom Groenbald-Strandberg) ori se pot manifesta exclusiv tegumentar (pseudoxantom elastic).

În forma polisimptomatică de elastorexie sistematizată tabloul clinic cuprinde alterări din partea următoarelor aparate:

a) inima, sub forma unor leziuni endocardice, miocardice sau anginei pectorale ;

b) arterele, pot prezenta leziuni de tip anevrismal, în special la nivelul aortei, adesea confundate cu cele de natură luetică, alteori microanevrismul „în mătănii vasculare" descrise mai des la nivelul tubului digestiv.

Un al doilea tip de leziuni arteriale sînt cele arteriosclerotice, produse prin modificările elasticității, avînd drept consecință rigiditatea pereților



Scanned with OKEN Scanner

arteriali, accentuată prin depunerile de calciu, care, în această boală, survin frecvent (Căpușan și colab., 1962). Rezultă îngustări parcelare ale lumenului vascular cu tulburări consecutive de irigație și tulburări funcționale din partea organului respectiv: claudicație intermitentă, hipoacuzie, vertij, diplopie etc. Atingerile arteriale interesînd în special arterele de calibru mediu produc deseori hemoragii care se exteriorizează prin melenă, hematemeză, hemoragii cerebrale etc.

Manifestările oculare se traduc prin striuri angioide și leziuni coroido-retiniene.

Simptomele nervoase ale elastorexiei sistematizate după Carlborg și colab. (1960) sînt datorite mai rar rupturilor vasculare, cît mai ales tulburărilor de elasticitate sau de calibru, care duc la o irigație insuficientă, în mare măsură analoagă cu cea din arterioscleroză, de care se deosebesc, însă printr-un debut mai precoce. Consecința lor, în schimb, este identică: alterarea activității celulelor nervoase (Kreindler, 1959; Crighel, 1960). Sînt semnalate manifestări psihice ca diminuarea precoce a memoriei (Carlborg și colab., 1960), involuție cerebrală presenilă (Căpușanu și colab., 1959), psihoză maniaco-depresivă presenilă (Zwaneveld, 1958), depresiune nervoasă de tip melancolic, debilitate mintală etc.

După statistica pe 200 de cazuri a lui Eddy și Farber (1962) simptomele psihice sînt întîlnite într-o proporție de 6,5 %, iar epilepsia la 1,5 %.

Cazuri de epilepsie au fost descrise și de către Connor (1961), Cordier și colab. (1953), Duma și colab. (1964).

Accidentele cerebrale hemoragice apărute la vîrste timpurii sînt destul de frecvent constatate în cadrul E.S. (Smith și colab., 1962).

S-au mai descris ramolismentul cerebral cu scleroza arterelor cerebrale mici (Boeck 1936) și paralizia pseudobulbară.

În interpretarea tulburărilor nervoase de E.S. o importanță deosebită o are constatarea lui Musumeci (citat de Touraine, 1952), care la 23 cazuri de demență precoce însoțite de acrocianoză a găsit atrofia progresivă a fibrelor elastice din tunicele vaselor cu un tablou foarte apropiat din punct de vedere histopatologic de cel observat în E.S.

Căpușan (1959) descrie în cadrul E.S., acrocianoză la întreaga familie a unui caz; acrocianoza se întîlnește în aproximativ 20 % din cazurile de demență precoce.

Urbach și Wolfram (1938) au observat un caz de elastorexie la un adult care a prezentat parestezii, amnezie și modificări de personalitate cu sindrom Korsakoff, urmat de ictus și deces.

La autopsie s-au găsit modificări caracteristice de elastorexie cu distrugerea elasticei și depuneri de tip ateromatos.

Kreindler și Macovei (1973) au studiat manifestările neurologice în E.S. la 2 frați care prezentau crize migrenoase, convulsii, paralizii recidivante de nervi cranieni.

## BIBLIOGRAFIE


Antonescu, St. — *Derm.-Vener. (Buc.)*, 1965, *10*, 3, 249—264.

Boeck, K. — *Klin. Mbl. Augenkrankheit*, 1936, *94*, 691.

Carlborg, U., Ejrup, B., Groenblad, E., Lung, F. — Vasculas studies in pseudoxanthoma elasticum and angioid Streaks.




Scanned with OKEN Scanner

CĂPUȘAN, I., VERESS, G., POP, O. — *Derm.-Vener. (Buc.)*, 1959, *4*, 497.
CĂPUȘAN, I., FAZEKAS, J., GHERMAN, E., POP, O., PRECUP, O., SCHWARTZ, E. — *Ann. Derm. Syph. (Paris)*, 1962, *89*, 142.
CIVATTE, J. — Hystopathologie cutanée, Flammarion, Paris, 1967.
CONNOR, P. J. și colab. — *Amer. J. Med.*, 1961, *30*, 4, 537.
CONU, A. — Corelațiile dintre afecțiunile cutanate și patologia internă, Edit. didactică și pedagogică, București, 1967.
CONU, A. — *Derm.-Vener. (Buc.)*, 1968, *13*, 6, 527—537.
CRIGHEL, E. — *Stud. Cercet. Neurol.*, 1960, *5*, 635.
DEGOS, R. — Dermatologie, vol. II, Flammarion, Paris, 1964.
DEGOS, R., TOURAINE, R., CIVATTE, J., LECLERQ, A. — În: „XII-ème Congres sur les maladies du tissu élastique", vol. VII, Paris, 1965.
DEGOS, R., CIVATTE, J., TOURAINE, R., GUILLAINE, J. — În: „XII-ème Congres sur les maladies du tissu elastique", vol. IV, Paris, 1965.
DUMA, D., CĂPUȘAN, I., CÂMPEANU, E., PAPILIAN, V. V., VERESS, F., PINTICAN, E. — *Derm.-Vener. (Buc.)*, 1964, *9*, *3*, 217—223.
EDDY, D. D., FARBER, E. M. — *Arch. Derm. (Chic.)*, 1962, *86*, 729.
MCFARLAND, FULLER, D. E. — *New Engl. J. Med.*, 1964, *271*, 1 309.
KREINDLER, A. — În vol. „Sesiunea științifică comună a Academiei de științe medicale a U.R.S.S. și a Academiei Republicii Socialiste România", Edit. Acad. R. P. R., București, 1959, p. 109.
MOKUSICK, V. A. — *Amer. J. Med.*, 1959, *26*, 283.
MONTAGNA, W. — Structure and Function of The Skin., Academic Press Inc. Publ., New York, 1956.
SMITH, A. D., WEISSMANN, M. — *Arch. Derm. (Chic.)*, 1960, *81*, 249.
SMITH, J. G., SAMS, W. M., DAVIDSON, E. A., CLARK, R. D. — *Arch. Derm. (Chic.)*, 1962, *86*, 741.
THIERS, H., MOULIN, G., GUFFIA, CH. — În: „XII-ème Congres sur les maladies du tissu elastique", Paris, 1965.
TOURAINE, A. — *Encycl. méd.-Chir., Sect. Derm.* 1952, *2*, 12 056, 10.

## IX. MANIFESTĂRI NEUROLOGICE ÎN COLAGENOZE

Bolile de colagen sînt afecțiuni caracterizate printr-o inflamație cronică nesupurativă mai mult sau mai puțin diseminată și de cauză obscură (Ryckewaert, 1970).

Dintre bolile de colagen lupusul eritematos diseminat (LED) periarterita nodoasă, poliartrita reumatoidă, sindromul Wegener și sclerodermia se pot însoți de manifestări nervoase cu afectarea sistemului nervos.

### 1. LUPUSUL ERITEMATOS DISEMINAT (LED)

Lupusul eritematos diseminat (LED)se poate defini ca o afecțiune sistemică, difuză și polimorfă, caracterizată prin manifestări inflamatoare degenerative în articulații, rinichi, endomiocard, seroase, plămîni, sistem nervos, iar cutanat sub forma unor leziuni eritematoase ale feței „în fluture"; buloase și purpurice.

Ca substrat biologic sînt descrise leziuni degenerative în structura nucleilor celulari și țesutul conjunctivo-vascular prezența în sînge a unor factori imuni specifici, cu acțiune antinucleoproteică. Factorul L.E. este găsit în sînge la aproximativ 65—70% din bolnavii cu lupus eritematos diseminat. Specificitatea acestui test este de 95%. Boala are afinitate pentru adultul tînăr, îndeosebi femei sub 40 de ani.



Scanned with OKEN Scanner

Simptomele nervoase sînt o consecință a leziunilor vasculare în genere trombozante cu ischemie și focare necrotice. Lupus eritematos sistemic se asociază cu leziuni de sistem nervos în 25 % din cazuri. Manifestările sînt foarte variate și se întîlnesc în toate perioadele bolii. În ordinea descrescîndă a frecvenței se întîlnesc convulsii, neuropatie periferică, hemiplegie, hemoragie subarahnoidiană, nistagmus, vertij și mișcări coreiforme (Dubois și colab., 1964; Kenneth și colab., 1975). S-au semnalat și simptome psihice singure sau asociate cu semne neurologice. Rareori se văd sindroame neurologice de trunchi cerebral, unele de tip altern, datorite unei afectări ale vaselor trunchiului cerebral (Kulis și colab., 1965). Bryan Ashworth și Tait (1971) descriu o neuropatie trigeminală cu leziune în ganglionul Gasser.

Orice parte a sistemului nervos poate fi afectată în LED. Nu există un simptom sau un sindrom neurologic central care să nu poată reprezenta o manifestare inițială în lupus. Leziunile principale neurologice sînt la nivelul sistemului nervos central, în special în creier cu encefalomalacie ischemică diseminată secundară leziunilor vasculare. Leziunile sînt de cele mai multe ori diseminate recidivante, simulînd diverse afecțiuni. Meggher (1961) semnalează în cursul LED fenomene neurologice ca de tumoare intracraniană. Lapresle și colab. (1962) și Schächter (1968) notează debutul LED prin manifestări care sugerează nevroza astenică.

Roger și colab. (1955), Mersier (1962) apreciază tulburările psihice ca fiind cele mai frecvente. Bolnavii pot prezenta cu luni sau ani înaintea apariției semnelor de lupus, stări de agitație, insomnii rebele, delir oniric, stări depresive, halucinații auditive, vizuale etc. Corticoterapia nu numai că nu poate fi incriminată, dar duce la regresiunea totală a tulburărilor psihice.

Granger (1960) notează un tablou de mielită transversă, drept unică manifestare a unui LED.

Novailhat (1963) notează observația unui bărbat de 53 ani, cu un sindrom senzitivo-motor a celor 4 membre însoțite de edem papilar, disociație albuminocitologică, evoluînd 3 ani și răspunzînd favorabil la corticoterapie. Apoi s-a conturat un sindrom extrapiramidal urmat de crize comițiale și comă. Examenul necropsic a evidențiat alterații perivasculare ale arteriolelor cerebrale evocînd o colagenoză. Sistemul nervos central este interesat în stadiile terminale și produce deseori moartea prin hemoragie cerebrală sau prin status epileptic. Cele mai frecvente simptome ale atingerii sistemului nervos sînt convulsiile, tulburările psihice și paraliziile de nervi cranieni, produse probabil prin microinfarcte în scoarța cerebrală sau în trunchiul cerebral. Mai rar se întîlnesc hemipareze și parapareze ori tulburări din partea hipotalamusului. Penn și colab. (1968) au observat 4 cazuri de mielopatie în cursul unui lupus eritematos, la 2 cazuri mielopatia fiind manifestarea inițială a lupusului.

Harade (1960) notează că adeseori examenul histopatologic al creierului prezintă o disproporție considerabilă față de datele clinice. Leziunile anatomice fundamentale sînt arterita și microocluziile diseminate sau grupate în focare. Pot apărea și mici hemoragii. Mecanismul apariției manifestărilor neuropsihice în LED nu este elucidat (se știe că sistemul nervos central nu conține colagen). Se admite că manifestările neurologice sînt provocate de alterări vasculare care duc la zone de infarctizare și degenerescență secundară. La nivelul sistemului nervos periferic poate fi incriminată alterarea colagenului vascular care determină nevrite ischemice.



Scanned with OKEN Scanner

Sistemul nervos periferic este mai rar afectat decît cel central. Mononevritele și polinevritele au topografie distală cu parestezii și hipoestezie, areflexie și deficit motor, L.C.R. normal, sau cu proteinorahia crescută (Garcin, 1955) pînă la 1 g ‰. În forma poliradiculonevritică (Signer, 1966) cu deficit senzitivomotor, în același timp proximal și distal asociat cu dureri radiculare, LCR prezintă o disociație albumino-citologică cu proteinorahie peste 2 g ‰. Nervii cranieni sînt atinși cu totul excepțional (VII, XII, V). În evoluție multinevritele se completează cu ocazia puseurilor bolii de bază ajungînd la polinevrite, uneori cu mers rapid extensiv și aspect sever ducînd la moarte.

În cazurile de polineuropatii s-au găsit leziuni la nivelul vasa nervorum dar ele nu sînt suficiente pentru a explica demielinizările notate în nervii periferici.

Scheinberg (1959) descrie o substanță amorfă (asemănătoare cu corpii hematoxilinici) în nervii periferici.

La copii, semnele neurologice sînt precoce și frecvente în cursul LED.

Geiser (1962) notează la copii între 3 — 15 ani, debut în 35 % cazuri LED, cu convulsii, cefalee, polineuropatie. Convulsiile sînt rebele la tratamentele uzuale anticonvulsivante dar răspund favorabil la corticoterapie. În cursul evoluției bolii se mai constată stări demențiale cu evoluție progresivă, psihoze recurente, suferințe piramidale sub formă de monopareze, hemipareze, putînd ajunge la tetraplegie. Dificultăți de interpretare ale acestor simptome există atît la debutul bolii cît și în perioada de stare a ei cînd fenomenele neurologice trebuie deosebite de complicațiile terapeuticii hormonale. Johnson și colab. (1968) au urmărit aspectele anatomo-patologice în 24 de cazuri de lupus eritematos, găsind că sistemul nervos central este interesat în 75 %, iar cel periferic numai în 8 % din cazurile de lupus.

În stabilirea corectă a diagnosticului, ne ajută și examinarea fundului de ochi (FO) și LCR-ului.

Leziunile de fund de ochi se produc prin modificări degenerative în artera centrală a retinei și în capilare prin depunerea de complexe proteinice PAS pozitive sau cu caracter amiloid. Există aspecte caracteristice de exsudație și edem denumite de autorii anglo-saxoni „fluffey", prezența de corpi speciali „cytoid bodies", specifice pentru boala lupică. Examenul LCR-ului pune în evidență uneori o disociere albuminocitologică și constant o pleiocitoză.

## 2. PERIARTERITA NODOASĂ (PAN)

Periarterita nodoasă (PAN) sau panarterita descrisă de Kussmaul și Mayer (1866) este o boală de sistem datorită unei arterite necrotizante, produsă prin reacția de hipersensibilizare . Leziunea de bază este o reacție inflamatorie în pereții arteriolelor și arterelor mici cu infiltrate conținînd polinucleare, limfocite și eozinofile, ducînd la tromboza și' obliterarea vasului.

Procesul vascular de panarterită atinge și vasa nervorum a nervilor periferici explicînd neuropatia ischemică cu mononevrita multiplă sau polineuropatia generalizată.

Examinarea nervilor arată demielinizări și degenerări axonale care duc la leziuni atrofice musculare neurogene.

Clinic PAN se manifestă cu febră, poliartralgii, uneori erupție de mici noduli cutanați, precum și semne de afectare cardiovasculară sistemică, determinări renale, pulmonare, digestive și cerebrale.



Scanned with OKEN Scanner

Atingerea sistemului nervos central în periarterita nodoasă se întîlnește de la 8 — 44 % cazuri, după autor. Leziunile arterelor cerebrale trec prin mai multe stadii: exsudativ, inflamator, de țesut granular cronic și de țesut cicatriceal. Apar tromboze sau anevrisme și prin infarctare, ori prin hemoragie, ele pot produce semne cerebrale de focar. Leziunile oculare constau în retinopatie cu hemoragii, exsudate și edem papilar, ocluzia arteriolelor retiniene și retinopatie hipertensivă. Se întîlnesc frecvent stări confuzionale, convulsii, tulburări de vedere, neuropatii craniene. Nu există diferențe din punct de vedere al prognosticului vital între periarterita nodoasă cu sau fără semne cerebrale. Deseori se găsesc cefalee, tulburări de vedere, amețeli, pierdere subită a vederii, hemipareze, semne de leziuni ale trunchiului cerebral. Unii au atît semne din partea sistemului nervos central cît și din partea sistemului nervos periferic (Ford și colab., 1965). Roger (citat de Signier F. și colab., 1958) referindu-se la complicațiile neurologice ale periarteritei nodoase spunea că „nu există două observații superpozabile" și în adevăr boala Kussmaul-Mayer, expresia unui veritabil fenomen Arthus la nivelul pereților arteriolo-capilari, a unei boli de auto-agresiune (Siquier F., 1959) este entitatea cu cel mai polimorf tablou clinic (Baker, 1962; Bonfils, 1958 etc.)

Sînt comunicate următoarele sindroame cerebrale întîlnite în panarterită:

— Encefalopatia hipertensivă, secundară leziunilor renale grave.

— Hemoragia subarahnoidiană, cerebrală, prin interesarea unui vas. Hipertensiunea arterială poate fi incriminată în etiologia hemoragiilor cerebrale.

— Leziuni cerebrale de focar datorite ischemiei sau trombozei.

— Tablouri pseudotumorale intracraniene.

— Tablouri meningo-encefalitice, dacă leziunile arteritice sînt difuze.

La copii, atingerile cerebrale determină frecvent convulsii, stări de confuzie, delir, carfologie; mai rară este localizarea sistematizată cu instalare de mono- și hemiplegii sau chiar paraplegii.

Garland H. și colab. (1962) notează și sindroamele medulare în poliarterită, care pot îmbrăca tabloul unei tromboze de arteră spinală anterioară sau de mielită transversă.

*Neuropatia* apare la 30—50% din bolnavii cu poliarterită.

Marinescu și Drăgănescu (1926) au fost primii autori în lume care au descris forma de nevrită trunchiulară prin PAN.

Mononeuropatia multiplă a fost descrisă încă în observația princeps de poliarterită nodoasă de către Kussmaul A. și Maier R. (1866). Descrierea anatomo-clinică a fost reluată de Kernohan și colab. (1955). S-a făcut o distincție între forma simetrică periferică de neuropatie și forma asimetrică de tip mononevrită multiplă. După unii, forma inițială este totdeauna cea mononevritică și numai în stadiile avansate ale bolii generalizate duce la forma simetrică periferică.

Neuropatia din periarterita nodoasă se poate însoți de: polimiozită, radiculită izolată sau multiplă de tip Guillain-Barré. Polimiozita se poate situa pe primul plan al afecțiunii. Leziunile degenerative musculare au fost notate de Marinescu — Drăgănescu (1927), Siquer (1958), Ionescu (1970).



Scanned with OKEN Scanner

## 3. POLIARTRITA REUMATOIDĂ

Este inclusă astăzi în grupul bolilor de colagen. Poate evolua ca entitate separată ori în asociație cu alte boli de colagen în special cu lupusul eritematos.

**Simptomatologia clinică.** Boala debutează cu artrite recunoscute clinic prin durere, redoare articulară și tumefacții, localizate poliarticular cu predilecție pentru articulațiile metacarpo-falangiene, interfalangiene, mediocubito-carpiene, genunchi. Apar adinamie și atrofie musculară, consecință a unei miopatii inflamatorii sau a unei inactivități musculare. În cursul evoluției se instalează retracții tendinoase și distrucții osteocartilaginoase articulare provocînd devieri, deformări articulare și limitarea mișcărilor. Dintre leziunile cutanate reține atenția discromiile, atrofiile și nodulii subcutanați. Celelalte manifestări extraarticulare, ganglionare, oculare, renale, pleuropericardice, endomiocardice și nervoase periferice vin în sprijinul caracterului sistemic al bolii.

*Neuropatia artritei reumatoide* este relativ frecventă, fiind deseori o manifestare majoră și precoce, cu evoluția insidioasă, caracterizată prin dureri spontane și la palparea mușchilor și trunchiurilor nervoase, parestezii dureroase la extremități. Aceste simptome debutează de cele mai multe ori la nivelul membrelor inferioare și au caracterele neuropatiei ischemice. Inițial există o prindere senzitivă și apoi motorie, sub forma mononevritei distale, simetrice sau multiple. Alteori, procesul reumatoid poate comprima nervii periferici la punctele de trecere prin spații înguste: nervul median (sindromul tunelului carpal); nervii digitali (plantari); nervul sciatic popliteu extern, la cotul pe care îl face în jurul capului peroneului; nervul sciatic popliteu intern, în șanțul retromaleolar. Neuropatia periferică din artrita reumatoidă a fost clasificată în 5 categorii de Pallis și Scot (1965):

*Tipul I*: Neuropatia membrelor superioare, produsă prin efect de presiune a edemului periarticular.

Nervii interesați pot fi: median, ulnar, interosos posterior sau ramuri terminale cutanate ale nervului radial.

*Tipul II*: Neuropatia distală a membrelor superioare secundară atingerii nervilor digitali sau neuropatia digitală. Este un sindrom exclusiv senzorial. Sînt afectate falangele terminale, cu deficit senzorial al percepției la tact, putînd coexista și pierderea sensibilității profunde. Uneori sînt semne de atingere vasculară digitală confirmată de arteriografie brahială care evidențiază ocluzia arterelor digitale.

*Tipul III*. Neuropatia membrelor inferioare cu leziuni ale nervilor majori: nervul popliteu lateral, nervul sciatic cu tulburări senzitive și motorii, legate uneori de compresare.

Debutul este de obicei acut și sugestiv pentru o neuropatie prin ocluzie vasculară.

*Tipul IV*. Neuropatia distală pur senzorială a membrelor inferioare.

*Tipul V*. Polineuropatia motorie și senzorială distală a tuturor extremităților.

*Polimiozita* constituie mai rar o manifestare principală a P.R. (Shy, 1962). S-au descris cazuri de miopatie secundară unei îngroșări focale mari, și dureri la nivelul măduvei cervicale prin leziuni ale țesutului conjunctiv reumatoid (Guttmann, 1963).



Scanned with OKEN Scanner

Sharp (1961) descrie ca o complicație a artritei reumatoide, dislocația (deplasarea) atlanto-axială spontană, generatoare de manifestări neurologice prin compresiuni ale măduvei cervicale și bulbului inferior.

Dislocația atloido-axoidiană poate interesa odontoida, care se deplasează înapoi spre canalul cervical, în sus în fosa cerebrală posterioară sau poate interesa și atlasul care alunecă sub lama bazilară sau dacă aceasta este sudată cu occiputul produce alunecarea axisului pe blocul occipito-atloidian. Semnele neurologice vor simula diferite afecțiuni neurologice.

*Sindromul cerebelo-bulbo-medular* cuprinde semne cerebeloase (arhi- și paleocerebel), semne bulbare și semne din partea ultimei perechi ale nervilor cranieni. Acest tablou sugerează tumori cranio-spinale.

*Sindromul siringomielic cervical* complet sau disociat.

*Sindromul amiotrofic* realizat de amiotrofiile membrelor superioare la care se asociază și semne bulbare, ca într-o scleroză laterală amiotrofică.

În afara suferinței coloanei cervicale, în P.R. pot fi afectate și alte teritorii vertebrale, cu realizarea sindroamelor radiculare și medulare, uneori cu modificări ale lichidului cefalorahidian, notîndu-se o creștere a numărului de elemente, un spor de albumină și o reacție anormală cu aurul coloidal. Cînd procesul reumatoid interesează articulația crico-aritenoidă pot să apară *paralizii laringiene* (Bland E.F. și colab., 1962) cu disfonie, dureri laringiene, obstrucție respiratorie sau disfagie.

Poliartrita reumatoidă generează uneori și complicații cerebrale: accese epileptice jacksoniene, tulburarea reflexelor pupilare, abolirea reflexelor cutanate, dezorientare, stări confusive, comă. S-au descris noduli reumatoizi în dura-mater și infiltrații cu noduli reumatoizi în leptomeninge. Demielinizarea periinsulară și ramolismente în scoarță și în substanța albă sînt secundare ocluziei vaselor cerebrale. S-au descris infiltrații difuze limfocitare și cu celule plasmatice în spațiul subarahnoidian și în spațiile perivasculare ale creierului împreună cu depozite în focar de material granular sau hialin în leptomeninge (Ouyang, 1967).

## GRANULOMATOZA WEGENER

Granulomatoza Wegener este o boală de sistem, letală mai rară de etiologie necunoscută, caracterizată prin dezvoltarea unui granulom necrotizant și vasculită focală diseminată, cuprinzînd îndeosebi tractul respirator și rinichii.

De multe ori leziunile distructive încep în sinusurile paranazale, nas, gură, plămîn și laringe.

Complicațiile neurologice constituie adesea cauza de invalidare cea mai mare a bolii.

Sindromul a fost descris pentru prima dată în 1931 de Klinger ca o formă neobișnuită de periarterită. În 1936 Wegener a descris 3 cazuri de granulom nazal, glomerulonefrită și periartrită.

Criteriile esențiale, patologice de diagnostic formulate de Godman și Chrug în 1954 sînt:

1) leziuni de granulomatoză necrotizantă în tractul respirator;
2) vasculită necrotizantă focală generalizată a venelor și arterelor;
3) glomerulita renală proliferativă și necrotizantă cu necroză fibrinoidă.



Scanned with OKEN Scanner

După Drachman 1963 manifestările neurologice sînt de 3 tipuri:

*1*) invazie prin contiguitate a structurilor nervoase de la granulomul nazal și paranazal.

Țesutul granulomatos care cuprinde orbita poate provoca exoftalmie, cheratită, edem papilar, atrofie optică și oftalmoplegie.

*II*. Invazia osului petros temporal determină surditate și vertij, iar extensia la glanda pituitară determină diabet insipid.

*2*. Invazia structurilor nervoase de la granulomul tractului respirator; de exemplu se pot produce leziuni de nervi cranieni (III, IV, V, VI, VII) și prinderi meningeale.

*3*. Leziuni de vasculită focală diseminată cuprinzînd sistemul nervos: hemoragie intracerebrală și subarahnoidiană, tromboză arterială cerebrală, microinfarcte legate de depuneri fibrinoide în pereții arterelor și cea mai frecventă complicație a granulomatozei Wegener este interesarea sistemului nervos periferic cu multinevrită progresivă, la început distală și tendința la extindere spre un tablou polinevritic predominant motor.

Histologia leziunilor nervilor periferici seamănă mult cu cele din periartrita nodoasă.

În leziunile recente microscopic se întîlnesc leziuni ale vaso nervorum, cu necroză fibrinoidă a mediei și infiltrat inflamator a adventicei cu histiocite, limfocite, neutrofile și eozinofile.

Nervii periferici prezintă ușoare modificări degenerative cu fragmentări axonale, cu fibroză moderată interfasciculară. Mușchii afectați au modificări degenerative minime sau deloc. Cînd neuropatia este mai veche apar leziuni arteriale obliterative cu fibroză adventicială și proliferarea intimei concentric. Nervii au degenerescență Wallerianã cu dezintegrarea axonilor, fibroză interfasciculară și endoneurială. Uneori celulele nervoase motorii ale coarnelor anterioare au reacție axonală. Mușchii scheletali prezintă leziuni de atrofie neurogenă (de denervare).

Leziunile granulomatoase sînt necrotizante (Drachmann, 1963).

## BIBLIOGRAFIE


Baker, B. A. — Clinical Neurology, vol. IV, ed. a II-a, New York, 1962, p. 1 858.

Bonfils, S. — *Rev. Prat. (Paris)*, 1962, *8*, *28*, 3 249, 3 251.

Boudin, G. — *Rev. Prat. (Paris)*, 1958, *8*, *28*, 3 231—3 234.

Bryan Ashworth, Tait, G. B. W. — *Neurology (Minneap.)*, 1971, *21*, 6, 609—614.

Călcăianu, G., Stoica, I. — Electroencefalografie și electromiografie, Edit. medicală, București, 1963, p. 289.

Dimitriu, C. G., Nestor, R. — *Med. interna (Buc.)*, 1958, *2*, 293.

Dimitriu, C. G., Nestor, R., Sozanki, M., Medrea, O., Pop, St. — *Med. interna (Buc.)*, 1967, 358.

Drachman, D. A. — *Arch. Neurol. (Chic.)*, 1963, *8*, 454—455.

Drăgănescu, St., Drăgănescu, N., Petrescu, A. — *Encefalite virotice umane*, Edit. Acad. R. P. R., București, 1962, p. 239—241.

Dubois, E. L., Tuffanelli, D. L. — *J. Amer. med. Ass.*, 1964, *190*, 104—111.

Ford, R. G., Sickert, R. G. — *Neurology (Minneap.)*, 1965, *15*, 114, 122.

Galula, D. G. — Les manifestations neurologiques centrales de la maladie de Bouillaud, Thèse, Paris, 1959.

Garçin, R., Godlevski, S., Gruner, I., Lapresle, J., Lambert, P. — *Ann. Méd.*, 1955, *56*, 113.

Garland, H., Mahloudji, M. — *Wld Neurol.*, 1962, *3*, 326—340.

Geiser, J. D. — *Dermatologica (Basel)*, 1962, *124*, 129—141.

Goldberg, M., Chitanoudh, H. — *Amer. J. Med.*, 1959, *27*, 342—350.




Scanned with OKEN Scanner

GUTTMAN, L., HABLE, K. — *Neurology (Minneap.)*, 1963, *13*, 901—905.
HARADA, K. — *Psychiat. Neurol. jap.*, 1960, 62, 467—497.
HAȚIEGANU, I. — Clinică și patologie medicală, vol. II, Edit. medicală, București, 1959.
HESPEL-GERAUD, MARYCE — Contributions a l'étude des manifestations neurologiques des maladies dites du collagène, Thèse, Tours, 1966.
HUXTABLE, B. — *Med. J. Aust.*, 1961, 2, 220—221.
IONESCU, MARIA — Un caz particular clinic de periarterită nodoasă cu punerea în evidență a anticorpilor imunofluorescenți, Comunicare la Consfătuirea cu tema, „Boli viscerale cu implicații neurologice", Iași, 1969.
JOHNSON, R. T., RICHARDSON, E. P. — *Medicine (Baltimore)*, 1968, *47*, 337—359.
KENNETH, M., HEILMAN, WILLIAM, C. KOHLER, PIERRE, C. LE MASTER — *Neurology (Minneap.)*, *21*, *9*, 963—965.
KERNOHAN, J. W., LOVSHIN, L. L. — *Arch. intern. Med.*, 1948, *82*, 321.
KOLODNY, E. H., REVEIZ, J. J., CAVINESS, V. S., RICHARDSON, E. P. — *Arch. Neurol. (Chic.)*, 1968, *19*, 510—524.
KRUMP, J. E. — *Rev. neurol.*, 1955, *92*, 593.
KULIS, J. C., TRAKAS, D. A. — *Neurology (Minneap.)*, 1965, *15*, 878.
KÜSMAUL, A., MAIER, R. — *Dtsch. Arch. klin. Med.*, 1866, *1*, 484.
LAPRESLE, J. — *Sem. Hôp. Paris*, 1962, *1*, 36—39.
MAHER, J. A. — *Arch. Path.*, 1954, *58*, 354—359.
MARINESCU, G., DRĂGĂNESCU, ST. — *Ann. Méd.*, *22*, 154—156.
MARTEL, W. — *Amer. J. Med.*, 1968, *44*, 441—446.
MERSIER, G. DE — *Neurology (Minneap.)*, 1962, *3*, 8, 629—658.
MESROBEANU, I., BERCEANU, ST. — Imunologie și imunopatologie, Edit. medicală, București, 1968.
MIRCEA, T., MICLE, I., CODREA, A., MIRCEA, PAULA — *Neurologia (Buc.)*, 1970, *6*, 549.
MITKOV, V. — *Wld Neurol.*, 1961, *2*, 926—927.
NOVAILHAT, F. — Contribution a l'étude des polyradiculonevrites de type Guillaine-Barré. À propos de 144 observations, Thèse, Paris, 1963.
OUYANG, R., ROZDILSKY, B. — *Neurology (Minneap.)*, 1967, *17*, 1 099.
PARKER, H. L., KERNOHAN, J. W. — *Proc. Mayo. Clin.*, 1949, *24*, 43.
PENN, A. S., ROWAN, A. J. — *Arch. Neurol. (Chic.)*, 1968, *18*, 337—349.
PAPAZIAN RIPSIMIA, IOTA, C. G. — *Med. interna (Buc.)*, 1963, *7*, 271.
ROGER J., FRANCE A. M., POINSO R. — *Rev. neurol.*, 1955, *92*, 591—593.
SAVAGE, T. R., SMITH, J. F. — *J. clin. Path.*, 1960, *13*, 291—296.
SCHÄTER, A. — Modalități atipice de debut în medicina internă, Edit medicală, București, 1968, p. 254.
SCHEINBERG, L. — *New Engl. J. Med.*, 1956, *255*, 416—418.
SIGNIER, F., BETOURNÉ, C., KAHN, F. M. — *Rev. Prat. (Paris)*, 1958, *8*, 28, 3 197—3 208
SILVERSTEIN, A. — *N. Y. St. J. Med.*, 1963, 2 942.
SIQUIER, F., BETOURNE, C., GODEANU, P. — *Sem. Hôp. Paris*, 1962, *1*, 1—3.

## X. SINDROAME NEUROLOGICE PARANEOPLAZICE

Efecte toxice sau dismetabolice nemetastatice ale cancerului asupra sistemului nervos au fost bănuite din anul 1888 (Brain R., 1958).

Oricare cancer poate produce un sindrom paraneoplazic, dar de cele mai multe ori este vorba de un epiteliom și în primul rînd de epiteliomul bronșic, apoi sarcomul, mielomul și boala Hodgkin.

Semnele cancerului pot precede pe cele neurologice, sau pot să evolueze simultan. Uneori se întîmplă ca neoplazia să rămînă tot timpul evoluției asimptomatică și să constituie o surpriză necropsică. Alteori poate să apară o remisiune spontană a afecțiunii neurologice, să fie oprită în evoluția ei prin intervenția chirurgicală a neoplaziei sau prin chimoiterapia ei, sau să apară pentru prima oară după instituirea unui astfel de tratament.

Frecvența sindroamelor neurologice paraneoplazice ar fi (Croft și colab., 1963): 16% în cancerele bronșice, 4% în cancerele sînului. Pe o statistică



Scanned with OKEN Scanner

făcută pe 401 cazuri de cancer primitiv pulmonar Hersiano I. și colab. (1967) găsesc 17 cazuri în care simptomul dominant au fost semnele neurologice (sindroame cerebrale și cerebeloase) cu convulsii focale sau generalizate, hemisindrom motor sau senzitiv.

La femei cancerul de sîn și de ovar, foarte rar cancerul colului uterin, (Norris și colab., 1964) produce sindrom paraneoplazic.

Cancerul bronșic se poate însoți de tulburări psihice, care uneori pot precede apariția simptomelor locale. S-au descris psihoze confuzionale fără semne neurologice.

Sindroamele neurologice paraneoplazice se traduc prin neuropatii, prin afectări ale ganglionilor rahidieni, atingerea cordoanelor măduvei spinării și ale cerebelului. Se știe că metastazele au în marea majoritate a cazurilor o localizare emisferică sau menigeală.

Clasificarea recentă a manifestărilor neurologice care preced, însoțesc sau urmează unor boli maligne aparține ultimelor decenii. Manifestările neurologice pot fi, după Bryn și Jashua (1971):

1) Leucoencefalopatie progresivă multifocală, întîlnită îndeosebi în leucoze.

2) Encefalomielopatii, care se subdivid în trei tipuri: *a*) encefalopatie limbică cu prinderea cortexului orbital, cortexului cingular, hipocampului și amigdalei; *b*) encefalopatie bulbară; *c*) mielopatie cu degenerarea celulelor coarnelor anterioare.

3) Degenerescență corticală cerebeloasă subacută.
4) Neuropatie primară senzorială sau ganglioradiculită.
5) Polineuropatie senzorio-motorie.
6) Polineuropatie motorie.
7) Scleroză laterală amiotrofică.
8) Reacții miastenice.
9) Miopatie (inclusiv polimiozită și dermatomiozită).
10) Demență, confuzie, sindroame paranoide și reacții maniacodepresive.

## NEUROPATIA SENZITIVĂ DENNY—BROWN

Se caracterizează prin dureri, ataxie de tip tabetic și areflexie. Primele semne sînt parestezиile periferice după care apar dureri de tip fulgurant și tulburări de sensibilitate obiectivă la toate modurile, cu senzații de „arsuri parestezice". Apoi se instalează amiotrofii nesistematizate. În lichidul cefalorahidian se găsește o disociație albumino-citologică.

Evoluția e progresivă și durează pînă la 1 an.

În aproape toate cazurile este vorba de un cancer bronșic, de multe ori latent din punct de vedere clinic; de aceea se recomandă ca unui bolnav în vîrstă cu un sindrom de neuropatie senzitivă fără etiologie bine precizată să i se efectueze și un examen bronhoscopic.

Anatomic se găsesc leziuni demielinizante în rădăcinile posterioare, în cordoanele posterioare ale măduvei și leziuni degenerative ale celulelor din ganglionii spinali mergînd pînă la dispariția celulară. Nu există leziuni inflamatorii.



Scanned with OKEN Scanner

## NEUROPATII SENZITIVO-MOTORII SAU „POLINEVRITE MIXTE WYBURN—MASSON"

Sînt cele mai frecvente. Se descriu forme paraplegice și forme tetraplegice cu prindere de nervi cranieni, cu sau fără tulburări psihice. Debutul se face cu parestezii și dureri localizate în teritoriul mai multor rădăcini. Se instalează apoi o impotență funcțională a membrelor, cu amiotrofii mari nesimetrice. Apar tulburări de sensibilitate obiective globale și masive însoțite de dureri. În multe cazuri se prind și nervii cranieni mai ales perechile III, V, VII și ultimele (IX, X, XI). Paralizii recurente de nervi cranieni se pot întîlni în boli neoplazice ca și în discrazii sanguine, în compresii leucemice, sarcoidoză, tulburări metabolice, colagenoze (Ross și colab., 1962). În cursul evoluției pot apărea și semne psihice, stări de confuzie, agitații, bufeuri delirante. În lichidul cefalorahidian se găsește uneori o pleiocitoză cu limfocite și hiperproteinemie și în 2/3 din cazuri o disociație albumino-citologică.

S-au descris forme fruste caracterizate uneori numai prin abolirea reflexelor osteo-tendinoase și ușoare tulburări de sensibilitate obiectivă.

Leziunea anatomică caracteristică este demielinizarea parțială sau difuză a rădăcinilor, o fibroză interfasciculară a trunchiurilor nervoase cu proliferarea celulelor Schwann. De-a lungul fibrelor nervoase se găsesc macrofage. Colorațiile argentice pun în evidență o leziune a cilindraxilor. Se găsește o degenerare retrogradă a celulelor motorii din coarnele anterioare și degenerări secundare în mușchii respectivi.

S-au descris polineuropatii și în limfoame sau alte tumori de origine mezenchimatoasă (Williams și colab., 1958). Aceste polineuropatii au fost puse pe seama unor acțiuni toxice sau dismetabolice. În unele cazuri tabloul clinic evoluează ca o poliradiculopatie cu disociație albumino-citologică (Moore și colab., 1962).

**Neuromielopatiile motorii** reprezintă o formă rară, apreciată la 7%. În aceste cazuri leziunile situate în cornul anterior al măduvei, asociate cu cele ale fascicolului piramidal, realizează un tablou de scleroză laterală amiotrofică atipică sau de poliomielită anterioară cronică. Evoluția este în raport cu procesul neoplazic primar (cancer de sîn, stomac, reticulosarcom).

**Mielopatia paraneoplazică** poate apare în cursul evoluției oricărei neoplazm. Se menționează o formă cronică și alta acută care debutează brutal cu paraplegie flască, abolirea reflexelor, anestezie pentru toate modurile cu limita superioară precisă, tulburări sfincteriene ca într-o mielită transversă. Se întîlnește mai ales în cancerul bronșic, dar și în cancerul prostatic și în cel tiroidian. Evoluția este fatală în cîteva săptămîni.

Mieloza funiculară este rară, apărînd mai ales în cancerul gastric și traducîndu-se printr-o ataxie pseudo-tabetică cu abolirea reflexelor, tulburări mari de sensibilitate profundă și Babinski bilateral. Se găsesc leziuni degenerative simetrice în substanța albă și cenușie a măduvei spinării. Cancerul prostatei poate da un sindrom de degenerare spinocerebeloasă, neinfluențat prin tratamentul cu stilbestrol.



Scanned with OKEN Scanner

## ATROFIA CEREBELOASĂ PARANEOPLAZICĂ

Atrofia cerebeloasă paraneoplazică trebuie bănuită la orice bolnav peste 50 de ani, la care apare un mare sindrom cerebelos fără altă etiologie. Cel mai adesea atrofia cerebeloasă apare în cancerele genitale (ovar, uter, sîn). Sindromul cerebelos este atît static cît și cinetic, cu dizartrie cerebeloasă, nistagmus, diplopie. Se pot adăuga tulburări psihice de tip confuzional sau demențial. În lichidul cefalo-rahidian se găsesc hiperproteinorahie și pleiocitoză.

Cancerul nefiind aparent, de obicei se procedează la explorarea neurochirurgicală și la ventriculografie care infirmă tumoarea cerebeloasă ca și metastaza.

Evoluția este în genere rapidă dar uneori s-a notat o evoluție de peste 2 ani.

Anatomic, în cerebel există o rarefacție difuză pînă la dispariție a celulelor Purkinje, fără reacție glială, cu integritatea fibrelor cerebelipete și orizontale. Se găsesc de asemenea microfocare de demielinizare în substanța albă, mai ales la nivelul nucleului dințat, cu hilul nucleului intact. Nucleul dințat este păstrat intact. Acest aspect difuz al leziunilor contrastează cu ceea ce se găsește în atrofia cerebeloasă a alcoolicilor unde leziunile sînt limitate la regiunile superioare și anterioare ale hemisferelor. Degenerescența cerebeloasă corticală subacută se traduce prin simptome cerebeloase ce se dezvoltă rapid, începînd cu o nesiguranță în mers, prinzînd apoi membrele superioare, apoi dizartrie și ataxie tipică cerebeloasă (Brain W. R., 1951).

S-au publicat cazuri de neuropatie și miopatie paraneoplazică asociate cu semne cerebeloase, unele cu degenerare cerebeloasă corticală, altele cu degenerări în olive, nucleii dințați și nucleii subtalamici (Henson, 1954).

## LEUCOENCEFALITA MULTIFOCALĂ PROGRESIVĂ

Leucoencefalita multifocală progresivă a fost întîlnită în boala Hodgkin leucoze și în limfosarcom.

Debutul este insidios cu hemipareză însoțită de un hemisindrom senzitiv la care se asociază în cursul evoluției uneori un sindrom cerebelos ; alteori un sindrom afazic, mișcări involuntare de tip coreic, cecitate sau sindrom demențial progresiv. Lichidul cefalorahidian este normal. Evoluția este fatală în cîteva luni. Nu este vorba de metastază căci ecoencefalografia, gammaencefalografia sau ventriculografia sînt normale.

Leziunile sistemului nervos central se caracterizează prin demielinizări și astrocitoză cu incluzii intracelulare în astrocite (Castaigne P. și colab., 1964) și uneori focare de cerebro-malacie („ramolismentul alb al canceroșilor"). Alte modificări posibile sînt leziuni ale trunchiului cerebral, cerebel și măduva spinării, la examenul histologic găsindu-se și dispariție neuronală, glioză, degenerare de tracturi, dar și infiltrații perivasculare și noduli gliali, ca într-o encefalită virală (Russel D. S., 1961).



Scanned with OKEN Scanner

Brierley J. P. şi colab. (1960) descriu reacţii inflamatorii în hemisfere ca o encefalită subacută a sistemului limbic, într-un caz de carcinom bronşic anaplastic. Verhaart (1961) descrie o degenerare a substanţei cenuşii cerebrale (dispariţie neuronală, proliferare microglială în amigdală, hipocamp şi gyrus parahipocampic) la un bolnav cu carcinom anaplastic pulmonar. Bolnavul avea accese epileptice şi modificări de caracter. Date asemănătoare au publicat Stoning G. E. (1962), Johr M. D. (1965). În toate cazurile era vorba de carcinoame bronşice şi bolnavii aveau tulburări de memorie, de caracter şi de comportament. Carcinomul bronşic se poate însoţi de un sindrom confuzional recidivant şi ca în cazul lui Sethurajan (1967) de un sindrom Cushing cu hiponatremie, agnozie vizuală şi neuropatie senzorială. Carcinomul bronşic se poate însoţi de tulburări de memorie şi de semne demenţiale.

Corsellis şi colab. (1968) publică 3 cazuri de encefalită limbică în cursul unui cancer bronşic. Boala a început cu accese convulsive şi pierdere a memoriei recente, anxietăţi, depresiune, halucinaţii, semne demenţiale fără semne neurologice.

Examenul anatomic a găsit leziuni degenerative şi inflamatorii bilaterale în amigdală, hipocamp, fornix, corpii mamilari, regiunile corticale ale insulei şi ale regiunilor orbitale posterioare.

Arseni şi colab. (1970) descriu 3 cazuri de encefalopatie paraneoplazică cu sindrom bipiramidal discret, crize convulsive, discrete elemente afazice, scădere a facultăţilor intelectuale, atenţiei şi memoriei, dezorientare, perioade de agitaţie psihomotorie, de somnolenţă şi de confuzie ori numai ptoză palpebrală şi limitarea tuturor mişcărilor unui ochi. În primul caz era vorba de o tumoare renală, în al doilea de un cancer tiroidian şi în al treilea de un cancer pulmonar. Examenul histopatologic a arătat prezenţa unui edem cerebral şi a unor modificări degenerative, cu angajare de hipocamp şi de amigdale cerebeloase. Leziunile cuprindeau atît encefalul cît şi cerebelul şi măduva spinării. Într-unul din cazuri au predominat modificările vasculare (microhemoragii în trunchiul cerebral, periependimar). Leziunile cerebrale constau în focare de demielinizare difuze, zone de degenerescenţă spongioasă, edem prenecrobiotic în diferite arii ale lobilor frontali, temporali şi occipitali, cu pierderea celulelor nervoase, rarefierea nucleilor gliali şi leziuni însemnate ale celulelor Purkinje.

În unele cazuri cancerul dă *manifestări neurologice multiple*. Astfel s-au observat neuropatii asociate cu atrofie cerebeloasă, cu un sindrom miasteniform, ori cu tulburări psihice. Asocierea de neuropatie cu tulburări psihice poate lua aspectul unui sindrom Korsakov sau al unei encefalopatii Gayet-Wernicke, mai ales în cancerul gastric. Alte manifestări clinice: atrofie optică, degenerare subacută medulară şi cerebeloasă.

Patogenia complicaţiilor neurologice în cursul evoluţiei unui cancer nu este cunoscută. S-ar putea să intervină o toxină secretată de celula canceroasă care să determine leziunile degenerative mai ales în neuropatii. S-a mai incriminat existenţa unei carenţe tiaminice (datorită consumului exagerat al ţesutului canceros).

Unii au susţinut că afectarea sistemului nervos ar fi datorită acţiunii unui virus supraadăugat ca în leucoencefalopatia multifocală progresivă din reticulopatiile maligne, infecţia virală fiind favorizată de scăderea mecanismelor normale de apărare ale organismului.



Scanned with OKEN Scanner

Este posibil ca și tulburările grave ale nutriției generale să inducă un proces degenerativ avînd toate caracterele anatomice ale unei maladii abiotrofice, ceea ce ar presupune existența prealabilă a unei fragilități ereditare particulare a sistemului nervos (von Bogaert și colab., 1961).

## SINDROAME MUSCULARE PARANEOPLAZICE

Sînt alterații musculare condiționate de dezvoltarea unei tumori maligne cu mecanism patogenic deosebit de al tulburărilor de nutriție cum este cașexia neoplazică.

Deosebim următoarele afecțiuni musculare paraneoplazice: polimiozitele și dermatomiozitele, miopatiile de tip degenerativ, sindroamele miasteniforme și neuromiopatiile.

*Polimiozitele și dermatomiozitele* ating cu predominanță mușchii centurilor scapulare și pelvine, dar și ai extremităților, gîtului și rareori ai feței. Disfonia, disfagia și vocea nazonată sînt frecvente. Polimiozita se poate asocia cu cancerul tuturor organelor, dar mai ales cu cel al organelor de reproducere feminine, cancerul gastro-intestinal și cel pulmonar (Siguier și colab., 1960), (Klink și colab., 1963) au descris și asocierea cu neoplasmul tiroidian.

Se deosebesc o formă acută, una cronică și o formă intermediară care evoluează în puseuri cu remisiuni.

Forma acută se prezintă cu dureri musculare spontane dar mai ales provocate de mobilizarea segmentelor, edem muscular, masele musculare sînt mărite de volum și par umflate. Evoluția este rapidă, cu exitus în cîteva săptămîni. Corticoterapia are uneori un efect spectaculos, dar pasager.

Forma cronică se caracterizează printr-un deficit motor și atrofii musculare difuze cu sau fără miosclerozâ. Diminuarea forței musculare variază de la caz la caz, bolnavii au o senzație foarte accentuată de oboseală musculară. Palparea mușchilor dă senzația unei coarde întinse, mușchii sînt duri, lemnoși și se constată o blocare a mușchilor pentru mișcările pasive prin prezența unor retracții tendinoase.

În aceste cazuri examenul neurologic este normal, dar se observă modificări cutanate: pielea este edematoasă, roșie cu plaje de atrofie cutanată, zone de pigmentare și teleangiectazii.

Viteza de sedimentare a hematiilor este crescută, creatinuria este mărită (mai mult de 100 mg în 24 de ore) și există o diminuare a creatinuriei.

Biopsia musculară pune în evidență leziuni degenerative parenchimatoase și leziuni inflamatorii interstițiale cu inegalitate a calibrului fibrelor musculare: unele fibre musculare sînt edematiate, altele sînt normale, iar altele sînt atrofice. Nucleii sarcolemului se înmulțesc, se dispun în lanțuri și se constată o tendință la centralizare a nucleului. Striațiile musculare se estompează și colorabilitatea fibrelor musculare diminuează. Există o degenerare vacuolară sau hialină a unor fibre musculare, mai rar o degenerare granulară. Fibrele musculare necrozate sînt invadate de macrofage. Din loc în loc se pot întîlni infiltrate cu celule rotunde, limfocitare, sau histo-plasmocitare interstițiale și perivasculare. Există un edem al peri- și endomisiumului și o tendință de reacție conjunctivală către scleroză în formele cronice.



Scanned with OKEN Scanner

Electromiografia arată potenţiale de amplitudine şi durată redusă uneori polifazice, cu un traseu interferenţial pentru eforturi de mică intensitate. Rareori se vede o fibrilare de repaus.

*Miopatiile paraneoplazice* se formează prin leziuni musculare de tip degenerativ. Sindromul se caracterizează prin atrofii musculare cu predominanţă proximală; oboseala este foarte uşoară şi forţa musculară diminuată, simptome care nu se ameliorează la administrarea de prostigmină. Uneori reflexele osteo-tendinoase sînt abolite. Muşchii nu sînt dureroşi la presiune, astfel că aspectul clinic seamănă cu cel al unei miopatii tardive.

Biopsia arată leziuni de degenerare hialină sau vacuolară a fibrei musculare, unele fibre fiind fragmentate, altele necrotice şi proliferare a nucleilor sarcolemului. Este caracteristică lipsa oricărei leziuni interstiţiale.

Electromiografia arată un sindrom miogen.

*Sindroamele miasteniforme paraneoplazice.* Pot fi 3 tipuri: 1) care îmbracă forma miasteniei clasice; 2) care se caracterizează numai printr-o hipersensibilitate la substanţele curarizante şi 3) în care fenomenele miastenice există numai la nivelul muşchilor centurilor.

În primul tip este vorba de o miastenie spinală, miastenia bulbo-spinală fiind rară.

Hipersensibilitatea la curarizante se evidenţiază de obicei în cursul unei bronhoscopii sau intervenţii chirurgicale, bolnavii neavînd anterior semne de miastenie.

Tulburările pot fi imediat amendate prin administrarea de prostigmină, dar în unele cazuri efectul curarizării rămîne ireversibil şi duce la moartea bolnavului.

Cel mai frecvent este tabloul clinic descris de Lambert şi colab. (1956). Bolnavii prezintă o slăbiciune a muşchilor centurilor scapulare şi pelviene şi a coapselor fără atrofie. Reflexele osteo-tendinoase sînt abolite. Reacţia la prostigmină este slabă. Bolnavii prezintă semnele oboselii musculare atît la reacţia faradică Jolly cît şi la examenul ergonometric. Biopsia musculară este normală. Electromiografia arată un voltaj scăzut şi scurtarea duratei potenţialelor ca în miopatie. Kennedy şi colab. (1968) descriu cazuri cu pareze proximale, hiporeflexie tendinoasă şi ptoză, cu o electromiogramă care arată variaţia potenţialelor unităţilor motorii de la un moment la altul, şi creşterea lor în cursul unei contracţii prelungite. Stimulul unic pe nervul proximal produce diminuarea potenţialelor de acţiune musculare evocate, pe cînd în miastenia Erb-Goldflam potenţialul muscular evocat prin stimulul unic pe nerv este normal.

Există deci o reducere a amplitudinii potenţialului iniţial muscular la stimularea nervului cu frecvenţă mare caracterizată prin creştere progresivă a înălţimilor potenţialelor de acţiune (Eaton şi colab., 1957). În unele cazuri se obţine la stimularea rapidă repetitivă în loc de creşterea înălţimii potenţialelor, o scădere a lor, aşa cum se obţine în miastenia primitivă.

*Neuromiopatia* este un sindrom prezentînd atît semnele unei miopatii cît şi semne neurologice. Reflexele osteo-tendinoase sînt abolite, există tulburări de sensibilitate obiective, uneori semnul Babinski. În unele cazuri se întîlneşte o ataxie cerebeloasă, alteori o paralizie radială şi cubitală.

Biopsia arată alteraţii musculare degenerative de tip miogen fără leziuni inflamatorii.



Scanned with OKEN Scanner

Electromiografia este în conformitate cu variațiile tabloului clinic arătînd semne de alterație fie predominant neurogenă, fie predominant miogenă.

S-au descris și cazuri cu tablouri clinice complexe ca de exemplu apariția de semne miasteniforme în cursul evoluției unei polimiozite, miopatii cu simptome miastenice, cu sensibilitate foarte mare pentru curarizante sau cu ameliorare la prostigmină. Rareori se asociază simptome miotonice evidențiind la examenul electromiografic, o activitate repetitivă de tip miotonic, în unele arii musculare.

*Frecvența* simptomelor musculare în cancer nu este mare. Polimiozitele complică cancerul în 10—15% din cazurile de cancer, iar miopatiile tardive apar cam în 5—15 % din cancere. După unele statistici, 6% din carcinoamele bronșice, s-ar însoți de un sindrom miastenic al centurilor. Un sindrom miopatic, la un individ peste 50 de ani, are în majoritatea cazurilor la origine un cancer și semnele musculare pot precede cu 2—3 ani simptomele acestuia (Shy, 1962). Într-o statistică a lui Kissel și colab. (1965) pe 142 de cazuri sindromul polimiozitic a precedat simptomele cancerului cu mai mult de 1 an, și în 69 de cazuri cu mai puțin de 1 an.

Raporturile evolutive între cele 2 afecțiuni, cancerul și atingerea musculară nu se pot prevedea sau determina. În multe cazuri există un paralelism evolutiv caracterizat printr-o agravare progresivă a ambelor afecțiuni. Regresiunea cancerului se poate însoți de ameliorarea sindromului muscular, dar odată cu apariția unei metastaze reapar și simptomele musculare.

Tratamentul tumorii nu duce însă întotdeauna la ameliorarea sindromului muscular. Lambert și colab. (1956) au observat persistența sindromului miasteniform al centurilor după radioterapia cancerului bronșic. Atunci cînd un tratament etiologic nu este posibil se recomandă în sindroamele polimiozitice corticoterapie iar în cele miasteniforme neostigmină, anabolizante și vitaminoterapie.

## BIBLIOGRAFIE


Allen, M. V., van Rahme, E. S. — *Arch. Neurol. (Chic.)*, 1962, *7*, 476—481.
Arseni, C., Dănăilă, L., Carp, N., Decu, P. — *Neurologia (Buc.)*, 1970, *15*, *6*, 513—528.
Balla, J. I. — *Brit. med. J.*, 1968, *I*, 5 583 (34).
Baumann, G. — *Schweiz. Arch. Neurol. Psychiat.*, 1968, *101*, 1—10.
Bogaert, L., van Guazzi, G. C. — *Rev. neurol.*, 1961, *105*, 34—37.
Brain, R., Daniel, P. M., Greenfield, J. F. — *J. Neurol. Neurosurg. Psychiat.*, 1951, *14*, 59—74.
Brain, R., Hensen, H. — *Lancet*, 1958, *ii*, 971.
Brierley, J. B., Corsellis, J. A. N., Hierson, R., Nevon, S. — *Brain*, 1960, *83*, 357—368.
Bruyn, G. W., Jashua, D. — *Neurology (Minneap.)*, 1971, *21*, *11*, 1 114—1 128.
Castaigne, P., Buge, A., Escourelle, R., Masson, M. — *Rev. neurol.*, 1964, 110, 404—406.
Corsellis, I. A. N., Goldberg, G. J., Norton, A. R. — *Brain*, 1968, *91*, 481—496.
Croft, P. B., Wilkinson, M. — *Lancet*, 1963, *i*, 184—188.
Denny-Brown, D. — *J. Neurol. Neurosurg. Psychiat.*, 1948, *11*, 73—87.
Henson, R., Roussell, D., Wilkinson, M. — *Brain*, 1954, *77*, 82—122.
Hersiano, I., Lavy, S., Rakowes — *Harefuah*, 1967, *73*, 330—332.
Kennedy, W. R., Jimenez-Pabon, E. — *Neurology (Minneap.)*, 1968, *18*, 757—766.
Kissel, P., Schmitt, J., Duc, M. — Les syndromes musculaires paranéoplastiques. În : „Les syndromes paranéoplastiques", Raport au XXXV-e Congrès français de médicine, Masson et Cie, Paris, 1965.
Klink, D. D., Wachs, H. — *Neurology (Minneap.)*, 1963, *13*, 160—165.




Scanned with OKEN Scanner

# XV

# SEMIOLOGIA SISTEMULUI NERVOS

## A. LOBUL FRONTAL

C. ARSENI, AI. I. CONSTANTINESCU

### ANATOMIE

Lobul frontal se întinde pe fața externă (convexitală), pe fața internă (mediană) și pe fața inferioară (orbitală) a emisferei cerebrale (fig. 181 A, B, C și D).

Pe fața externă a emisferei cerebrale lobul frontal este cuprins între scizura lui Rolando și scizura lui Sylvius. Un șanț frontal superior și un șanț frontal inferior împart lobul în 3 circumvoluții: frontală I-a, frontală a II-a și frontală a III-a. Cele 2 șanțuri frontale se bifurcă în partea lor posterioară într-un ram ascendent și altul descendent delimitînd astfel, între aceste 2 ramuri și scizura lui Rolando, circumvoluția frontală ascendentă, precentrală sau prerolandică. Circumvoluția frontală a III-a este împărțită de 2 prelungiri ale scizurii lui Sylvius, una orizontală și alta verticală, în 3 porțiuni: o porțiune anterioară (capul circumvoluției sau pars orbitalis), o porțiune mijlocie (promontoriu sau pars triangularis) și o porțiune posterioară (piciorul circumvoluției sau pars opercularis), aceasta din urmă fiind separată prin șanțul prerolandic de circumvoluția frontală ascendentă. În această porțiune posterioară a circumvoluției frontale a III-a Broca a localizat centrul vorbirii. Pe această față se găsesc cîmpurile 4, 6, 8, 9, 10, 46, 45 și 44 (Ajuriaguerra și Hécaen, 1960) (fig. 182 A, B).

Pe fața internă a emisferei cerebrale limitele lobului frontal sînt mai puțin precise. Se găsește aici o circumvoluție frontală internă delimitată posterior de scizura preovalară și inferior de scizura caloso-marginală și care reprezintă fața internă a primei circumvoluții frontale. Posterior circumvoluția frontală internă nu are limite precise continuîndu-se cu lobul paracentral a cărei porțiune anterioară reprezintă fața internă a circumvoluției frontale ascendente. Pe această față se găsesc cîmpurile 4, 24, 32, 25 și 12 (Ajuriaguerra și Hécaen, 1960). Tot pe fața mediană a lobului frontal înaintea reprezentării corticale motorii a membrului inferior controlateral se află zona motorie suplimentară descrisă de Penfield (citat în Penfield și Rasmussen, 1952).



Scanned with OKEN Scanner

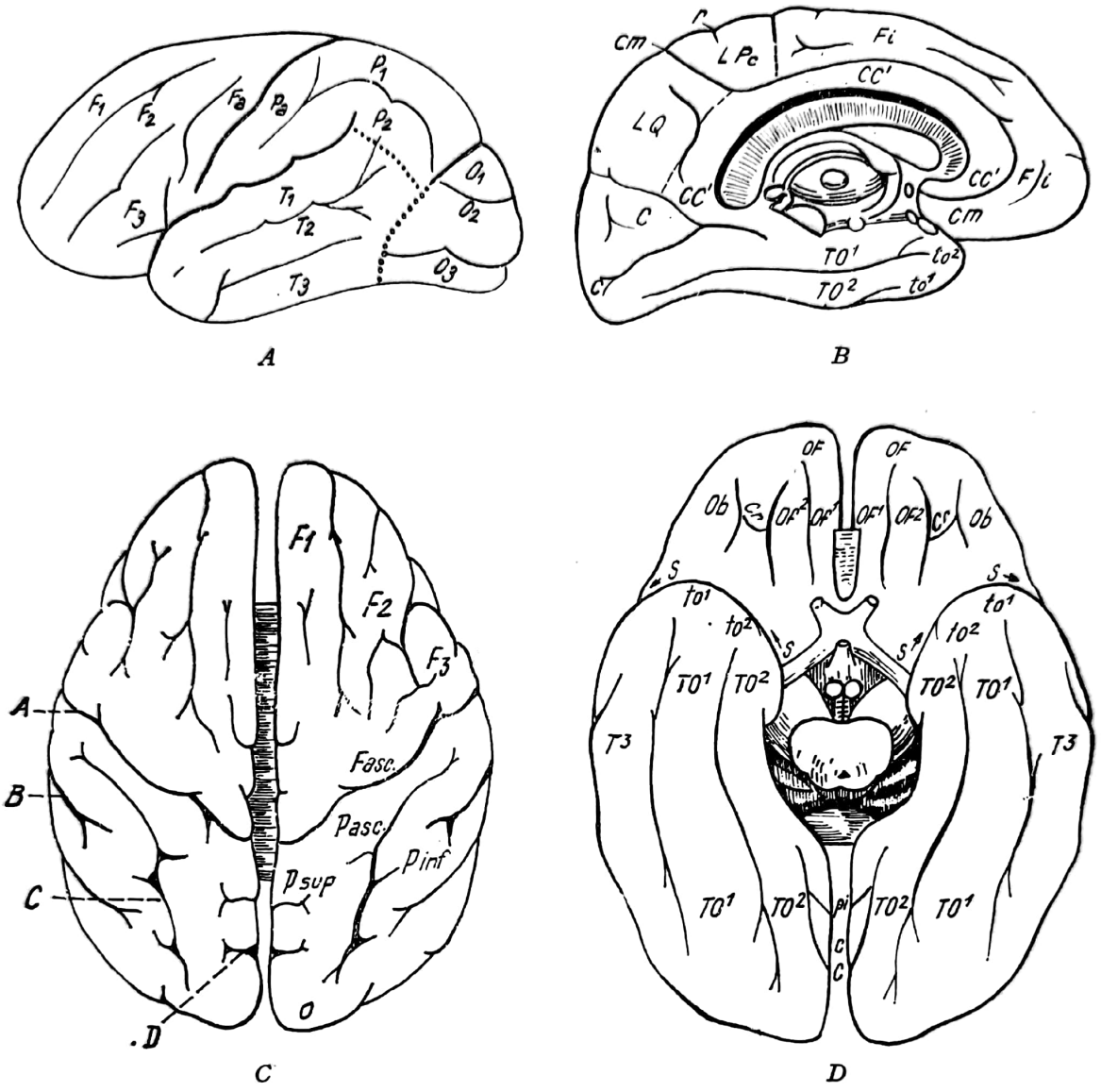


*Fig. 181.* — Aspectul anatomic, macroscopic, al creierului.

*A* — fața externă a emisferei cerebrale: $F_1$, $F_2$, $F_3$, $Fa$ — circumvoluțiile frontale; $P_1$, $P_2$, $Pa$ — circumvoluțiile parietale; $T_1$, $T_2$, $T_3$ — circumvoluțiile temporale; $O_1$, $O_2$, $O_3$ — circumvoluțiile occipitale; *B* — fața internă a emisferei cerebrale: *cm* — scizura caloso-marginală; *c* — scizura calcarină; *r* — scizura Rolando; $to^1$ — șanțul temporo-occipital intern; $to^2$ — șanțul temporo-occipital extern; Fi — circumvoluția frontală internă; *LPc* — lobul paracentral; LQ — lobul patrulater; *C* — cuneus; *CC'* — circumvoluția corpului calos; $TO^1$ — circumvoluția I temporo-occipitală; $TO^2$ — circumvoluția a II-a temporo-occipitală; *C* — fața superioară a creierului: *A* — scizura Rolando; *B* — scizura Sylvius; *C* — șanțul interparietal; *D* — scizura calcarină; $F_1$, $F_2$, $F_3$, *Fasc* — circumvoluțiile frontale; *Pasc*, *Psup*, *Pinf* — circumvoluțiile parietale; *O* — lobul occipital; *D* — fața inferioară a creierului: *S* — scizura Sylvius; *of* — șanțul olfactiv; *cr* — șanțul cruciform; $to^1$ — șanțul temporo-occipital intern; *C* — scizura calcarină; *pi* — scizura perpendiculară internă; $of^1$ — circumvoluția olfactivă internă; $of^2$ — circumvoluția olfactivă externă; *Ob* — circumvoluțiile orbitale; $TO^1$, $TO^2$ — prima și a doua circumvoluție temporo-occipitală; $T^3$ — circumvoluția a III-a temporală; *c* — cuneus (după *L. Testut*, Traité d'anatomie humaine, vol. II, Gaston Doin et Cie, Paris, 1911).

Ea are o somatotopie posterioară bilaterală, îndeosebi pentru musculatura axială (fig. 183 A și B).

Pe fața inferioară a emisferei cerebrale se găsește lobul orbitar împărțit de mai multe șanțuri (nu toate constant întîlnite) în circumvoluția orbitară internă (girus rectus) cît și în circumvoluțiile orbitară mijlocie și orbitară externă (care de fapt este fața inferioară a circumvoluției a III-a frontală).

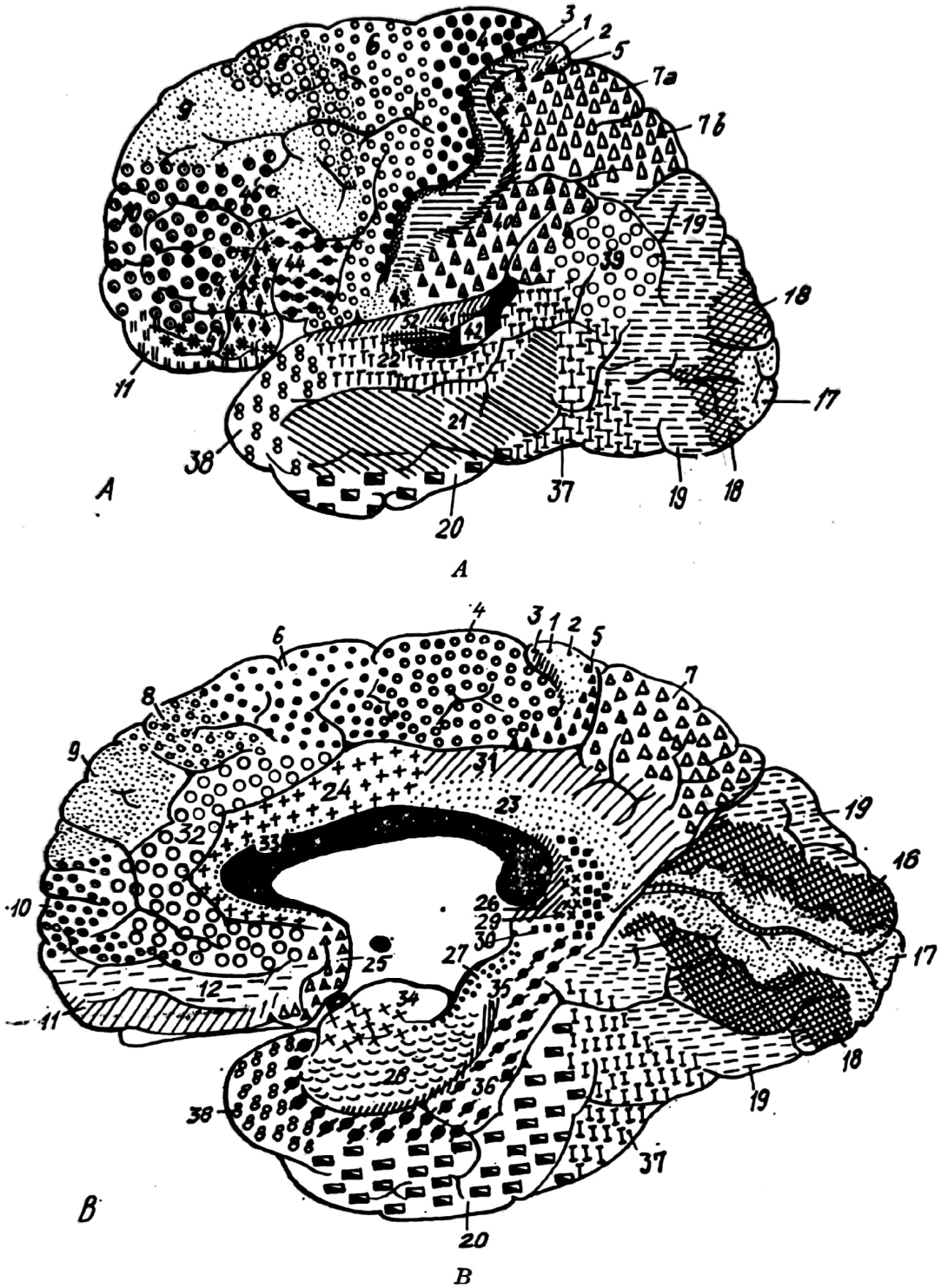


*Fig. 182.* — Ariile citoarhitectonice ale creierului.
*A* — fața externă; *B* — fața internă (după *Brodmann*, 1925).

Pe această față se găsesc cîmpurile 47, 11, 13, 12, 14 și partea inferioară a cîmpului 10.

**Citoarhitectonică și mieloarhitectonică.** Brodmann (1909—1912, citat în Brodmann 1925) împarte lobul frontal din punct de vedere citoarhitectonic în următoarele arii: frontală intermediară, frontală granulară, frontopo-



Scanned with OKEN Scanner

lară, prefrontală, operculară, triangulară, orbitară, frontală medie, cingulară postero-ventrală, cingulară antero-ventrală. După acest autor pe lobul frontal la om se găsesc cîmpurile 4, 6, 8, 9, 10, 11, 12, 44, 45, 46, 47, 23 și 24.

Economo (1927) se referă la un izocortex homotipic frontal caracterizat prin 6 straturi printre care predomină straturile piramidale III și V, cu celule mari, regulate (celule Beț). Straturile II și IV sînt bine delimitate dar nu la fel de bine dezvoltate.

Cercetările ulterioare au confirmat lipsa unei omogenități a cîmpurilor frontale, diversele zone neavînd limite precise între ele (Bailey, 1936; Bonin, 1950) permițînd însă să se considere că se vor putea grupa cîmpurile arhitectonice în așa fel încît să se țină seama de condițiile morfofuncționale (Kreindler și Voiculescu, 1957). Astfel s-a ajuns la împărțirea citoarhitectonică a lobului frontal în următoarele regiuni: motorie (cîmpul 4 și parțial 6), premotorie (cîmpurile 6, 8, 44 și 45), prefrontală (cîmpurile 9, 10, 11, 47, 46, 12, 13, 14, 24, 25, 32) (Cincă și Mareș, 1971). Alții încadrează cîmpurile 12, 13, 14, 24 și 25 în regiunea orbitară și mediană, mai ales pe criterii funcționale (Arseni, Constantinescu și Maretsis, 1977). După Kreindler (1976) lobul frontal este format din 2 părți cu caractere morfo-funcționale particulare: lobul prefrontal (cîmpurile 9, 10, 11, 12, 31, 32, 33 și 24) și ariile motorii (cîmpurile 4, 6, 8, 44, 45, 46 și 47). Tot datorită cercetărilor întreprinse în această direcție unele cîmpuri au fost subdivizate. Astfel s-au descris cîmpuri notate și cu litere ale alfabetului latin sau grecesc ca de exemplu 4 a, b și c, 6 a, b, c și d, 6 alfa și 6 beta; sau cu litere combinate divers după concepțiile morfo-funcționale ale respectivilor autori (6 a alfa etc.).

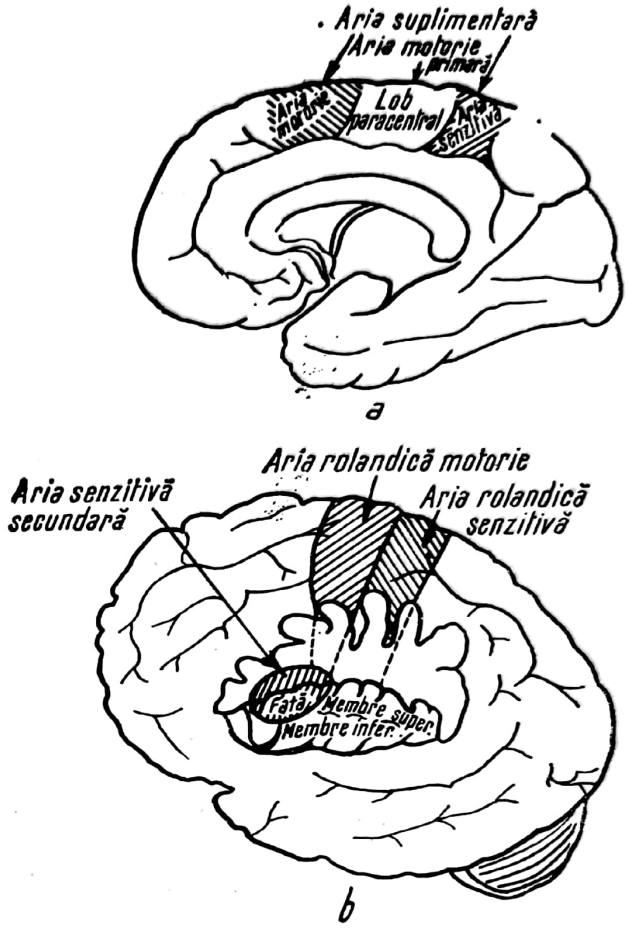


*Fig. 183.* — Ariile suplimentare.

*a* — ariile motorie și senzitivă; *b* — ariile din insulă.

Importante legături există într-un sens și altul între scoarța cerebrală a lobului frontal și formațiunile subiacente cît și între cîmpurile frontale și alte cîmpuri corticale. În cadrul conexiunilor lobului frontal cu formațiunile nervoase subiacente principala cale aferentă este cea talamo-corticală. Fibrele provin în special din nucleul dorso-median (Kreindler, 1976). Ele au o somatotopie precizată (Sager și Horneț, 1957; Kreindler, 1976). Fibre din partea centrală și laterală a nucleului dorso-median se proiectează pe cîmpurile 8, 9 și 10 ca și pe 11, 13 și 14 (Kreindler, 1976). De la nucleul



Scanned with OKEN Scanner

ventral lateral sosesc fibre la cîmpurile 4 și 6. La cîmpurile 24, 25, 32 și 33 sosesc fibre de la nucleii anteriori. Mai există de asemenea legături între nucleul centro-median și cîmpurile 4, 6, 8 și 44 (Hassler, 1959).

Principala cale eferentă este fasciculul piramidal aparținînd în special cîmpului 4 dar nu numai acestuia (și cîmpului 6) și conține fibre chiar din cîmpurile 3, 1, 2, 5, 7 (Sager și Horneț, 1957 ș.a.).

Acest fascicul este dealtfel descris în cadrul „Sindromului neuronului motor central" încît aici nu mai insistăm.

Unele fibre ale fasciculului piramidal se desprind din acesta și merg spre nucleii nervilor cranieni motori, formînd un „sistem aberant". După Kreindler (1976) de la cîmpul 6 printre alte fibre eferente pleacă și fibre cortico-striate, spre globus pallidus și putamen cît și fibre cortico-rubrice spre nucleul roșu și fibre lenticulare (prin ansa și fasciculul lenticular) spre mezencefal.

Tot de la cîmpul 6 pleacă fibre spre hipotalamus, hipotalamusul postero-lateral și corpii mamilari. Tot de la cîmpul 6 ar pleca de asemenea un important contingent de fibre ce alcătuiesc fasciculul fronto-pontin. De la cîmpul 8 pleacă fibre eferente legate de funcția căilor oculo-motorii. S-a remarcat că niciunul din cîmpurile citoarhitectonice care intervin în mișcările globilor oculari (cîmpurile oculo-frontal I și II) nu au celule piramidale (Kreindler, 1976). De la cîmpul 9 pleacă fibre la nucleii septului și prin fasciculul subcalos la nucleul caudat și la nucleul medial al talamusului. Cîmpul 11 trimite fibre pentru nucleii septului, pentru tuberculul olfactiv, pentru nucleul striei terminale și partea ventrală a nucleului medial al talamusului. Cîmpul 12 dă fibre pentru porțiunea dorso-medială a părții rostrale a nucleului medial al talamusului, iar cîmpul 13 dă fibre la putamen și nucleul caudat homo- și controlateral, la cîmpul H al lui Forel, la aria preoptică hipotalamică și la partea orbitară controlaterală (Kreindler, 1976). Sager și colab. (1955), citați în Sager și colab. (1965) ca și alți autori au descris și o cale nespecifică care leagă cortexul frontal de nucleii formațiunii reticulate. Conexiunile ariilor frontale cu alte arii sau formațiuni mai sînt menționate și ca fibre de proiecție (cortico-spinale, cortico-nucleare, talamo-corticale etc.), comisurale (corp calos) și de asociație (cingulum, fasciculul longitudinal superior, uncinat, occipito-frontal). Cingulum este un fascicul care unește lobul frontal cu circumvoluția hipocampului și părțile adiacente ale lobului temporal. Fasciculul longitudinal superior unește convexitatea lobului frontal cu suprafețele alăturate ale lobilor temporal și occipital. Fasciculul uncinat unește porțiunea antero-inferioară a lobului frontal cu partea anterioară a lobului temporal. Fasciculul occipito-frontal unește în profunzime polul frontal cu lobul temporal și occipital.

În cadrul conexiunilor scoarței cerebrale frontale cu alte arii corticale Mc Culloch (1944) și Sugar și colab. (1948) menționează printre conexiunile aferente: de la cîmpurile 19, 22, 37, 41 și 42 la cîmpul 8, de la cîmpul 23 la cîmpul 9, de la cîmpurile 12, 37 și 38 la cîmpul 10, de la cîmpurile 21, 22, 23, 37, 41 și 42 la cîmpul 44 și de la cîmpurile 36 și 38 la cîmpul 47, iar printre conexiunile aferente: de la cîmpul 8 la cîmpul 18, de la cîmpul 10 la cîmpul 22, de la cîmpul 46 la cîmpurile 6, 37 și 39, de la cîmpul 47 la cîmpul 38 și de la cîmpul 24 la cîmpurile 31 și 32.

**Vascularizație.** Sîngele arterial sosește la lobul frontal în mare parte prin artera cerebrală anterioară care irigă pe fața externă circumvoluția F I, partea anterioară a lui F II, extremitatea superioară a frontalei ascendente;



Scanned with OKEN Scanner

pe fața mediană circumvoluția frontală internă și lobul paracentral iar pe fața inferioară partea internă a lobului orbitar. Prin artera cerebrală mijlocie (sylviană) primește sînge porțiunea mijlocie a circumvoluției F II, cele 2/3 anterioare ale lui F III și porțiunea externă a lobului orbitar (artera orbito-frontală), partea anterioară a frontalei ascendente și 1/3 posterioară a circumvoluției F II și F III (artera prerolandică), partea posterioară a frontalei ascendente (artera rolandică). Sîngele venos este colectat prin venele cerebrale externe (ascendente și descendente) spre sinusul longitudinal superior și sinusurile de la bază; venele cerebrale interne spre sinusul longitudinal superior și venele cerebrale inferioare anterioare (orbitare) de asemenea spre sinusul longitudinal superior.

## FIZIOLOGIE

Nu vom insista în acest capitol asupra fiziologiei cîmpului 4 după cum nu vom insista, mai departe, nici asupra semiologiei acestui cîmp dată fiind descrierea separată a problemelor neuronului motor central.

Cîteva date totuși se impun. Excitarea cîmpului 4 provoacă contracții izolate în mușchii controlaterali. Somatotopia acestui cîmp (Penfield și Rasmussen, 1952) se prezintă astfel: membrul inferior este reprezentat în partea superioară a cîmpului (subdiviziunea 4 a), iar înspre partea inferioară, pe respectivul cîmp, sînt reprezentate în ordine trunchiul, membrul superior (subdiviziunea 4 b) și capul și fața (subdiviziunea 4 c). În partea inferioară a cîmpului se află și reprezentarea limbii, faringelui și laringelui (Penfield și Jasper, 1954). Segmentele corporale nu sînt reprezentate pe acest cîmp proporțional cu mărimea lor ci în funcție de importanța lor motorie, de aceea regiunea care reprezintă policele este mai mare decît cea care reprezintă de exemplu coapsa (fig. 184 A, B). O altă caracteristică a acestui cîmp constă în faptul că dacă excitarea lui durează mai mult, oricît de slabă ar fi ea, difuzează, producînd contracții (și chiar convulsii) în segmentele corespunzătoare controlaterale. Dacă excitația este puternică pot apărea convulsii și ipsilaterale datorate transmiterii excitației la o zonă aflată la limita dintre cîmpurile 4 și 6, zonă care ar fi locul de origine al unor fibre motorii ipsilaterale (strip region). Cîmpul 4 are nu numai o funcție motorie dar el este și un analizator motor. El analizează excitațiile senzitive care sosesc la el și apoi trimite excitații la motoneuronii spinali (Sager și Horneț, 1957). Excizia (sau leziunea) cîmpului 4 produce o hemiplegie flască controlaterală însoțită imediat de abolirea reflexelor osteotendinoase care ulterior revin și apoi devin exagerate. Reflexele cutanate abdominale rămîn însă definitiv abolite, iar reflexul cutanat plantar se inversează (Babinski). Treptat flacciditatea se transformă în hipertonie (contractură în flexie la membrul superior și în extensie la membrul inferior), mai ales, se pare, cînd este lezat concomitent și cîmpul 6. Legată de problema hipertoniei ca și de alte caracteristici ale deficitului motor postlezional s-a discutat rolul cîmpului 4 s (zonă subțire aflată în partea anterioară) menționat de unii autori și în cadrul zonelor supresoare corticale (Forester și Huertas, 1956).

Excitarea cîmpului 6 produce mișcări globale complexe, de rotire, înclinare, mișcări adversive etc. (6 a alfa și beta), susținute, uneori ritmice și stereotipe. Pragul pentru obținerea unei mișcări este însă foarte aproape de cel



Scanned with OKEN Scanner

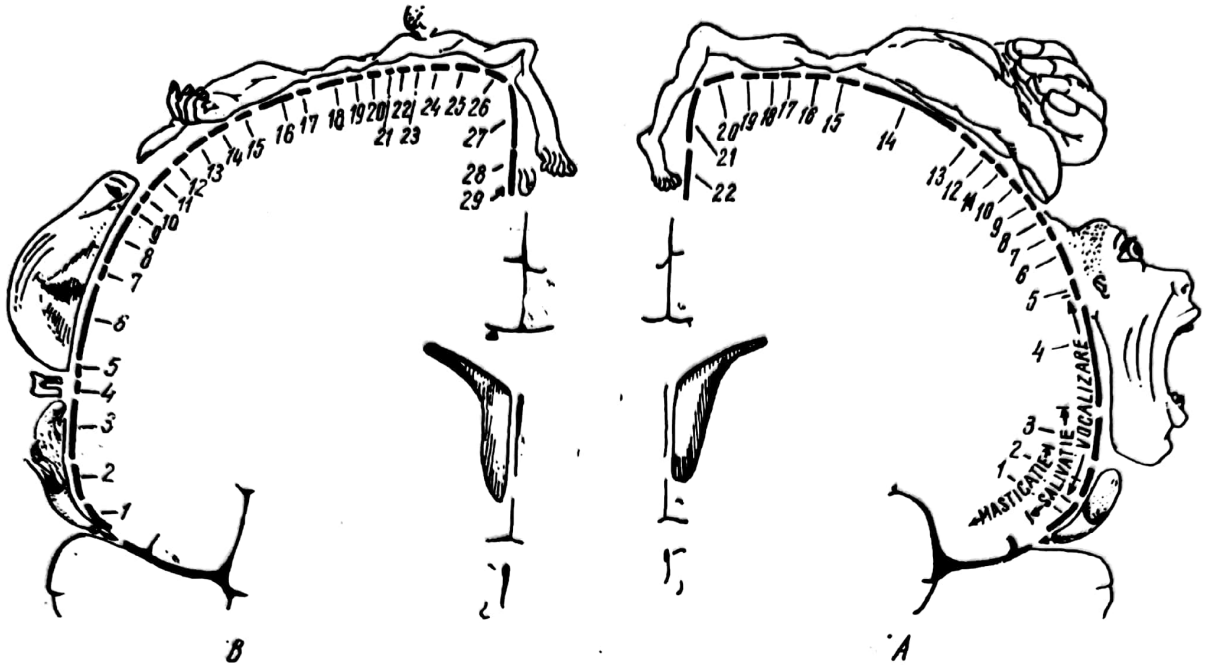


*Fig. 184.* — Homunculus.

*A* — motor: *1* — deglutiția; *2* — limba; *3* — mandibula; *4* — buzele; *5* — fața; *6* — globii oculari; *7* — fruntea; *8* — gîtul; *9* — policele; *10* — indexul; *11* — degetul mediu; *12* — degetul inelar; *13* — degetul mic; *14* — mîna; *15* — articulația mîinii; *16* — cotul; *17* — umărul; *18* — trunchiul; *19* — șoldul; *20* — genunchiul; *21* — glezna; *22* — degetele de la picior; *B* — senzitiv: *1* — sensibilitatea intraabdominală; *2* — faringele; *3* — limba; *4* — dinții, mandibula; *5* — buza inferioară; *6* — buzele; *7* — buza superioară; *8* — fața; *9* — nasul; *10* — ochii; *11* — policele; *12* — indexul; *13* — degetul mediu; *14* — degetul inelar; *15* — degetul mic; *16* — mîna; *17* — articulația mîinii; *18* — antebrațul; *19* — cotul; *20* — brațul; *21* — umărul; *22* — capul; *23* — gîtul; *24* — trunchiul; *25* — șoldul; *26* — gamba; *27* — piciorul; *28* — degetele de la picior; *29* — halucele (după Penfield și Rasmussen, 1952).

necesar provocării unui atac convulsiv. Pe acest cîmp nu se observă o somatotopie precisă. Excitarea cîmpului 6 (b alfa) produce mișcări masticatorii, uneori însoțite de perturbarea respirației (apnee). Ablația (leziunea) cîmpului 6 nu produce paralizii dar produce tulburări ale mișcărilor complexe, exagerarea reflexelor osteotendinoase, fără modificări importante ale tonusului și fără semnul Babinski. Se pierde și schema unei mișcări mai de mult învățate. După ablația sau lezarea acestui cîmp apare fenomenul de apucare forțată. Acest reflex apare imediat după producerea leziunii, variază în funcție de poziția corpului în spațiu și în funcție de poziția capului față de corp. El dispare după 7—14 zile. Excitarea sau excizia cîmpului 6 produc mai puține tulburări vegetative decît dacă se acționează asupra cîmpului 4 (Sager, 1962).

Excitarea cîmpului 8 produce o deviere a globilor oculari, cîteodată și a capului de partea opusă excitației, midriază, lărgirea fantei palpebrale. Extirparea (leziunea) acestui cîmp produce o paralizie trecătoare a mișcărilor conjugate ale globilor oculari de partea opusă leziunii. Dacă se extirpă cîmpul 8 bilateral apare tranzitoriu o neglijare a spațiului înconjurător, o nerecunoaștere a obiectelor din jur, precum și a stimulilor acustici, optici și tactili.

Excitarea ariei motorii suplimentare produce efecte asemănătoare cu cele obținute prin excitarea cîmpului 6, mișcări complexe, ridicarea membrului superior controlateral, rotirea capului și a globilor oculari spre acest membru cît și mișcări asociate bilaterale ale trunchiului și membrului inferior (Penfield și Rasmussen, 1952). Ablația ariei suplimentare motorii unilateral nu produce paralizii sau modificări ale tonusului. Ablația bilaterală produce mo-

dificări ale tonusului muscular, exagerarea reflexelor osteotendinoase și reflexe de apucare bilateral.

Excitarea sau extirparea simultană sau consecutivă a mai multor cîmpuri (4 și 6, 6 și 8 etc.) produce o serie de tulburări diferite de cele produse prin intervenția izolată asupra acestor cîmpuri. Aceasta se va vedea probabil mai bine în continuare, atunci cînd vom discuta semiologia lobului frontal în funcție de regiunea afectată.

Extirparea cîmpurilor 44 și 45 produce o afazie motorie. Apare în acest caz o lipsă a coordonării mișcărilor limbii, mușchilor feței și coardelor vocale în vederea articulării cuvintelor pe care Sager și Horneț (1957) o definesc ca apraxie.

Lezarea cîmpului 46 produce tulburări în mișcările conjugate ale globilor oculari.

Excitarea cîmpurilor 9 și 10 produce devierea conjugată a ochilor de partea opusă. Ablația acestor cîmpuri ca și a cîmpurilor 11 și 12 produce hiperactivitate.

Excitarea cîmpului 13 produce inhibarea mișcărilor respiratorii și a motilității tractului gastro-intestinal și tulburări circulatorii (cu modificări ale presiunii arteriale). Extirparea bilaterală a cîmpului 13 produce o hiperactivitate. Modificări respiratorii și circulatorii apar și după excitarea cîmpului 14. Extirparea bilaterală a cîmpului 14 duce la apariția unor accese de furie.

Excitarea cîmpurilor 24 și 25 produce tulburări respiratorii și cardiace ca și midriază, piloerecție și relaxare musculară. Extirparea cîmpurilor 24 și 25 ca și a cîmpului 32 duce la liniștirea unor stări de agitație sau reacții de furie.

## SEMIOLOGIE

Simptomele apărute în urma unei suferințe a lobului frontal sînt variate și diferit combinate datorită complexității anatomo-funcționale a acestui lob. Dificultatea de a stabili un sindrom al lobului frontal rezultă tocmai din această complexitate. S-au făcut diverse încercări de încadrare a simptomelor dar nici una din acestea nu pare să satisfacă toate criteriile stabilite aprioric.

Kreindler și Voiculescu (1957) încadrează în sindromul frontal tulburările de tonus muscular și de denervare, tulburările oculo-motorii, tulburările de echilibru, tulburările de vorbire, tulburările psihice, descriind separat tulburările motorii. Ajuriaguerra și Hécaen (1960) descriu un sindrom rolandic de arie precentrală datorat suferinței cîmpului 4 (manifestat prin epilepsie și paralizii diverse) și un sindrom frontal propriu-zis manifestat prin tulburări de tonus și de denervare, tulburări oculo-motorii, tulburări de echilibru, tulburări ale sistemului autonom, tulburări de vorbire, tulburări praxice și tulburări psihice.

Cincă și Mareș (1971) descriu separat sindromul de neuron motor central, tulburările datorate interesării cîmpului 6, ale cîmpului 8, ale cîmpurilor 44 și 45 și sindromul prefrontal în cadrul acestuia menționînd tulburările de reglare a activității, tulburări în reglarea mișcărilor, tulburări în activitatea perceptivă, tulburări ale praxiilor, mnezice, tulburări în activitatea intelectuală, tulburările afectivității și personalității. Arseni, Constantinescu și Maretsis (1977) menționează simptomele în funcție de următoarele regiuni: mo-



Scanned with OKEN Scanner

torie (epilepsie și paralizii), premotorie (tulburări motorii, de vorbire, de tonus și de automatizare, tulburări extrapiramidale, oculomotorii cerebeloase, vestibulare), prefrontală (tulburări de echilibru, ale praxiilor, psihice) și orbitară și mediană (tulburări viscero-vegetative, tulburări psihice, epilepsie). În cele ce urmează vom descrie diversele simptome apărute în cursul afectării lobului frontal folosind această ultimă sistematizare menționată.

## SINDROMUL REGIUNII MOTORII

Epilepsia se manifestă sub forma crizelor focalizate, jacksoniene, cu localizare și progresiune somatotopică. Aceste crize se pot ulterior generaliza. Interesarea ariei motorii suplimentare determină apariția unor crize cu aspecte motorii, senzitive, vegetative și psihice (Ajuriaguerra și Hécaen, 1960). Paraliziile datorate lezării cîmpului 4 sînt cel mai frecvent hemiplegii. Acestea sînt parcelare, predominant segmentare și distale asociate cu alte manifestări ca epilepsie jacksoniană, afazie etc. și cu o netă tendință la regresiune (Ajuriaguerra și Hécaen, 1960). Monoplegiile pot fi brahiale sau crurale după localizarea leziunii la nivelul frontalei ascendente. Cele brahiale sînt mai frecvente, deficitul predomină distal și după o primă perioadă de flacciditate se însoțesc de o creștere a tonusului muscular. Cele crurale sînt mai rare dar au același caracter evolutiv și de asemenea deficitul predomină distal. Plegia facială izolată este excepțională, de obicei ea fiind asociată cu plegie brahială, afazie sau cu paralizii ale musculaturii faringo-laringiene și ale limbii. În afara hemiplegiilor sau monoplegiilor în leziunile cîmpului 4 se mai pot întîlni paralizii disociate și paralizii bilaterale. Paraliziile disociate (forma radiculară) apar la membrul superior sub forma unor paralizii mai des cubitale sau radiale și mai rar mediane iar la membrul inferior sub forma unor paralizii de tip radicular lombo-sacrat (Athanasio-Benisty, 1918). Paraliziile bilaterale sînt destul de frecvente. Apar sub formă de cvadriplegie, triplegie și mai ales paraplegie prin leziunea bilaterală a lobului paracentral. După Athanasio-Benisty (1918) paraplegiile corticale ar fi de 3 tipuri: paralitice, cu incoordonare și asinergie și spasmotice cu contractură și incoordonare. Paraplegiile corticale care se însoțesc de tulburări vezicale ridică probleme de diagnostic cu cele spinale. Diplegiile faciale cerebrale ca formă corticală a paraliziei pseudobulbare ridică în schimb probleme de diagnostic cu apraxia facială (Alajouanine și Thurel, 1933).

## SINDROMUL REGIUNII PREMOTORII

Tulburările motorii, de tonus și de denervare îmbracă aspecte caracteristice. Tulburările motorii întîlnite în leziunile acestei regiuni se deosebesc de cele apărute după leziuni ale cîmpului 4. Fulton și colab. (1948) au descris în cadrul sindromului de arie premotorie tulburări ale mișcărilor fine (inabilitate), spasticitate și exagerarea reflexelor osteo-tendinoase. Luria (1969) descrie actele motorii după leziunile acestei regiuni ca fiind disarmonice, disritmice. Mișcările complexe după acest autor apar lente, neregulate, inabile. În leziunile regiunii premotorii apare și o tulburare a tonusului muscular sub forma unei rigidități plastice asemănătoare cu rigiditatea parkinso-



Scanned with OKEN Scanner

niană (Denny-Brown, 1951). Dacă această rigiditate se însoţeşte de apatie, akinezie, mutism (simptome dealtfel destul de frecvent întîlnite în leziunile frontale) ridică serioase probleme de diagnostic cu sindromul extrapiramidal produs prin leziunea corpilor striaţi (Ajuriaguerra şi Hécaen, 1960). S-a remarcat că tulburările extrapiramidale apar în leziunile premotorii independent de existenţa unei leziuni concomitente a corpilor striaţi şi că adesea tulburările respective dispar după înlăturarea leziunii frontale (Garcin şi colab., 1943). S-a mai descris tot ca tulburare de tonus sub denumirea de „crize cholastice" scăderi bruşte ale acestuia, independente de o cauză aparentă (emoţie etc.). În cadrul tulburărilor de tonus şi de denervare un loc deosebit îl ocupă fenomenul de prehensiune (apucare) forţată (fig. 185). Acest fenomen descris sub această denumire de Janichewsky (1909) ca şi sub denumirile de prehensiune persecutorie (Schuster şi Pineas, 1926), de „forced grosping and groping

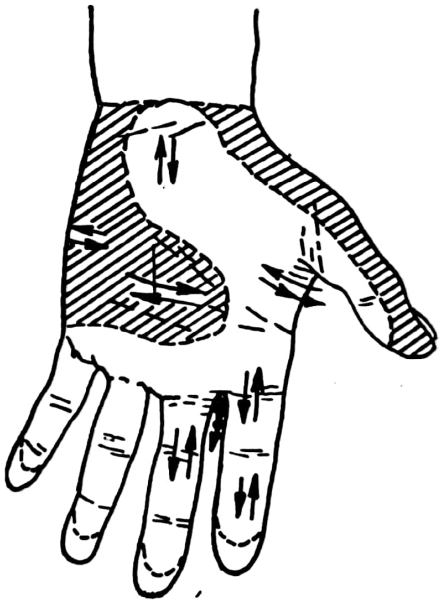

*Fig. 185.* — Regiunile de stimulare pentru producerea *graspingreflex*-ului. *Săgeţile* din regiunea *nehaşurată* arată situaţia şi direcţia stimulului pentru a produce *graping reflex*-ul (în palmă, la nivelul articulaţiilor metacarpofalangiene, al articulaţiilor interfalangiene, pielea ce mărgineşte fiecare interspaţiu). Stimulii indicaţi de săgeţile din regiunea haşurată nu produc nici un răspuns. Un stimul în decursul următoarelor secunde declanşează alte reacţii. Continuarea mai multor stimuli provoacă o reacţie mai manifestă. Dacă degetul examinatorului care stimulează se opune mişcărilor declanşate, se va produce o puternică întărire a mişcării ce va include flexia şi adducţia articulaţiilor învecinate.

reflex" de Adie şi Critchley (1927) sau de reflex de prehensiune de Kleist (1934). După Adie şi Critchley (1927) pentru obţinerea acestui reflex se mîngîie uşor faţa palmară a ultimelor falange ale degetelor mai ales a policelui şi indicelui. În cazul în care el este prezent se produce o mişcare lentă asemănătoare cu cea de apucare a unui obiect. Uneori se produce în acelaşi timp rotirea antebraţului şi chiar a braţului. Repetarea stimulării determină o serie de mişcări ale mîinii care pare a căuta un obiect. Dacă se pune un obiect în palmă degetele se închid deasupra lui reţinîndu-l. După luarea respectivului obiect, uneori după înfrîngerea unei adevărate rezistenţe, mîna face mişcări de prindere, de recuperare a obiectului ce i s-a luat sau pe care l-a abandonat (Nachgreifen). Reflexul este favorizat de decubitul lateral, de partea opusă celei unde se produce şi de cele mai multe ori nu poate fi inhibat chiar dacă îi solicităm aceasta, reflexul nedispărînd nici în somn. Majoritatea autorilor constată reflexul de partea controlaterală leziunii dar unii autori îl menţionează mai frecvent homolateral (Dalsgaard-Nielsen, 1944). După Adie şi Critchley (1927) leziunea frontală (cîmpul 6) suprimă inhibiţia normală a



Scanned with OKEN Scanner

unui fenomen al cărui substrat anatomic se află în bulb și măduva cervicală. După Denny-Brown (1951) leziunea ar interesa cîmpurile supresive 8 s și 24 s. După cei mai mulți autori leziunea responsabilă de apariția acestui reflex ar fi cel mai frecvent în cîmpul 6. După Sager și Arseni (citați de Sager și Horneț, 1957) acest reflex are o valoare localizatorie (pentru cîmpul 6) numai cînd apare unilateral în timp ce atunci cînd este bilateral el poate fi produs de leziuni diverse (corpi striați, trunchi cerebral torsionat etc.). După Walsche și Robertson (citați de Ajuriaguerra și Hécaen, 1960) la reflexul de apucare se disting 2 componente: una constînd dintr-o mișcare de apucare declanșată de stimuli tactili și vizuali și care ar fi controlată parțial de bolnav și alta constînd în închiderea degetelor mîinii pe obiectul ce îi este așezat în palmă. După Fulton (1949) reflexul de apucare este un răspuns postural, integrat subcortical, interesînd în special flexorii degetelor. După Seyffarth și Denny-Brown (1948) în reflexul de apucare s-ar distinge: 1. grasp-reflex cu 2 faze succesive: prima (catching phase) ar corespunde stimulului tactil, a doua (holding phase) fiind o reacție proprioceptivă; 2. grasp-reaction care este instinctivă cu aspecte variate: reacție de închidere, prehensiune finală (final trap); 3. reflex de apucare grosolan, reacție simplă, obținută prin apăsarea profundă a palmei ceea ce duce la flexia degetelor și la grasp-reflex.

Fenomenul de agățare este o parte a fenomenului de apucare și se poate întîlni și la hemiplegici (Kreindler și Voiculescu, 1957).

Massion-Verniory (1948) ca și alți autori deosebește reflexul de apucare proprioceptiv de reflexele de apucare tactil și vizual, considerînd că ele ar avea mecanisme diferite. Cel proprioceptiv este integrat, după acest autor, la nivelul tegmentului mezencefalic și împrumută un parcurs extrapiramidal. Sediul leziunii este de obicei frontal, rar în corpii striați sau mezencefal. Cele tactile și vizuale sînt reacții „determinate" integrate la nivelul cortical și necesitînd păstrarea cel puțin relativă a cunoștinței și căii piramidale.

Reflexul de apucare este adesea asociat cu alte semne cu mecanism patogenic asemănător. Acestea sînt:

— fenomenul de perseverare tonică care constă în persistența contracției după incitare voluntară și care după Adie și Critchley (1927) ar fi „o nuanță" a reflexului de apucare, între ele existînd doar o singură deosebire calitativă;

— reflexul „botului" descris de Schuster și Pineas (1926) care constă din contracția buzelor după excitarea ușoară a pielii în apropierea buzei inferioare;

— reflexul de apucare al piciorului descris de asemenea de Schuster și Pineas (1926) constă în flexia lentă și persistentă a tuturor falangelor degetelor piciorului după excitarea plantei la nivelul extremității anterioare a primului spațiu interosos;

— reflexul de agățare a piciorului descris de Fradis și Botez (1958);

— fenomenul lui Meyer-Reisch sau fenomenul de opoziție motorie (Kleist, 1934) care constă din exagerarea rezistenței opoziționale la flexia sau extensia pasivă;

— fenomenul lui Pötzl care constă în contracția paradoxală a cvadrigemenului femural provocată de flexiunea coapsei pe bazin, tentativa de extensie a coapsei accentuînd această contracție;

— reflexul tonic al piciorului descris printre alții și de Kleist (1934) și Goldstein (1944) care constă în flexia lentă a degetelor cu abducție după apăsarea plantei;



Scanned with OKEN Scanner

— reacția de sprijin care constă din extensia violentă a membrului inferior după flectarea lui dorsală, pacientul stînd în decubit dorsal;

— fenomenul de repetare motorie indusă pasiv descris de Kral (1949) și care constă în repetarea mișcării alternante de flexie-extensie după întinderea sau flectarea cotului;

— fenomenul de catalepsie (Ajuriaguerra și Hécaen, 1960) și imobilizarea bruscă a atitudinii membrului superior fără să existe contractură (Bouderesques și Bonnal, 1956) pot însoți uneori fenomenul de apucare.

Tulburările oculo-motorii au fost descrise încă de la sfîrșitul secolului trecut, cînd s-a constatat și devierea globilor oculari și a capului în funcție de tipul leziunii corticale, iritativă sau distructivă, fără însă a se stabili cu precizie zona responsabilă. Ele au fost mai bine cunoscute după cercetările lui Foerster (citat de Ajuriaguerra și Hécaen, 1960), Penfield și Rasmussen (1952) stabilindu-se și zona corticală ce le corespunde. După aceste cercetări s-a stabilit că aria oculogiră se întinde pe cîmpul 8 (2/3 din această arie) cît și pe girusul precentral (1/3 din arie). Stimularea celor 2/3 aflate pe cîmpul 8 determină rotația aproape exclusiv controlaterală a globilor oculari asociată frecvent cu devierea capului, în timp ce stimularea 1/3 aflate pe girusul precentral determină rotația, mai frecvent ipsilaterală, asociată de obicei cu mișcări ale feței (Penfield și Rasmussen, 1952). Crizele oculo-cefalogire apărute ca urmare a unei leziuni frontale se pot uneori însoți de abducția și extensia brațului de partea opusă leziunii. Holmes (citat de Ajuriaguerra și Hécaen, 1960) a descris un fenomen constînd din întîrzierea sau dificultatea mișcării laterale a globilor oculari la comandă, spre partea opusă leziunii, în timp ce respectiva mișcare este posibilă cînd pacientul urmărește un obiect ce se deplasează lent prin fața ochilor săi. Extirparea cîmpului 8 produce o hemiagnozie vizuală trecătoare, o paralizie a' privirii laterale și nistagmus spontan și de poziție (apare mai ales în decubit ventral). După cercetările menționate de Ajuriaguerra și Hécaen (1960) ar exista în partea anterioară a frontalei ascendente, în porțiunea posterioară a circumvoluțiilor F I și F II o zonă de control, de supleanță a mișcărilor orizontale și verticale ale globilor oculari. Foerster (citat de Ajuriaguerra și Hécaen, 1960) insistă asupra crizelor adversive pe care le leagă patogenic de cîmpurile frontale cu funcție extrapiramidală. În crizele adversive globii oculari se rotesc în direcția rotirii capului sau corpului, respectiv înspre partea opusă leziunii. Acest tip de crize se deosebesc uneori cu dificultate de crizele de arie motorie suplimentară cît și de crizele de mers în cerc sau „de manej" descrise de Barraquer și de Gerstmann (ambii citați de Ajuriaguerra și Hécaen, 1960). Apariția unui deficit de reacție la stimuli în hemicîmpul vizual controlateral leziunii cîmpului 8 a permis descrierea unei pseudohemianopsii (Kennard, 1939) deosebită de hemianopsia omonimă descrisă de Meyer (citat de Ajuriaguerra și Hécaen, 1960) prin compresiunea cisternei ambiens.

Tulburările cerebeloase au fost descrise rar în leziunile lobului frontal (Ajuriaguerra și Hécaen, 1960) prin afectarea căii dento-talamo-corticale (Fulton și colab., 1948; Hennemann și colab., 1952). S-au descris astfel în leziunile frontale dismetrie la membrele controlaterale, adiadocokinezie, ataxia membrului superior controlateral, ataxia și asinergia trunchiului, hipotonie și reflexe pendulare controlaterale. De asemenea, Ectors (citat de Kreindler și Voiculescu, 1957) a descris o lateropulsie și un mers în stea în leziunile lobului frontal.



Scanned with OKEN Scanner

Tulburările vestibulare descrise inițial de Delmas-Marsalet (1936) se întîlnesc rar în leziunile frontale pure. S-au descris totuși vertij, pozitivarea probei Romberg, devieri fără sistematizare în mers. Probele instrumentale efectuate la aceste cazuri nu au adus de regulă vreun aport diagnostic.

Tulburări de vorbire sub forma afaziei motorii prin leziuni ale piciorului circumvoluției F III au fost descrise după cum am mai spus încă de Broca. Kleist (1934) descrie în plus tulburări în articularea cuvintelor, ezitări, imposibilitatea de a vorbi cu voce tare. Aceste tulburări trebuie deosebite de tulburările de vorbire apărute după lezarea ariei suplimentare ca și de dezorganizarea rolului reglator al vorbirii (Luria, 1952). S-au mai descris agrafie prin leziunea piciorului circumvoluției F II și amuzie motorie (avocalie) (Ajuriaguerra și Hécaen, 1960).

## SINDROMUL REGIUNII PREFRONTALE

Încă din 1892 Bruns a descris în leziuni frontale tulburări de echilibru în ortostațiune și mers, instabilitate, titubări, retro- și lateropulsiuni și derobări. Aceste tulburări pe care le-a descris sub denumirea de ataxie frontală le considera practic de nedeosebit de cele apărute în ataxia cerebeloasă. Barré (1935) neagă această pseudoataxie frontală considerînd că este vorba doar de tulburări de echilibru asociate unei tulburări psihice, deficit de atenție. Delmas-Marsalet (1936) este cel care aduce o serie de precizări în pseudoataxia frontală definind-o și deosebind în cadrul ei elemente cerebeloase (lateropulsiuni, dismetrie, adiadocokinezie, ataxie etc.), elemente labirintice (poziția înclinată a capului, devieri în mers, modificări ale mersului după executarea probelor rotatorii), elemente agnozice (false impresii de deplasare a corpului, tulburări de orientare spațială, tulburări ale imaginii posturale a corpului) și elemente apraxice (apraxia mersului). După Delmas-Marsalet (1936) în cazul leziunilor prefrontale care coexistă cu fenomene de hipertensiune intracraniană nu s-ar mai putea exercita rolul de „coordonator de lux" al lobului frontal în cadrul circuitului fronto-vestibulo-cerebelos, apărînd astfel tulburările mai sus menționate. După Vincent (1928) pseudoataxia frontală s-ar datora însă doar compresiunii, prin intermediul tentoriului, a căilor vestibulo-cerebeloase, iar după Goldstein (1944) ea s-ar datora atingerii căii fronto-ponto-cerebeloase.

Negată de unii autori, apraxia frontală este recunoscută de alții (Kleist, 1934 ș.a.). Apraxia mersului, descrisă inițial de Gerstmann și Schilder (1926) (citați de Ajuriaguerra și Hécaen, 1960) ar avea mai multe grade și s-ar datora lezării directe sau indirecte a fibrelor corticale ce pleacă din circumvoluția F I. Tulburările de reglare a mersului, a pașilor, apar uneori sub formă de atazo-abazie, forma cea mai cunoscută a apraxiei mersului. În leziuni ale părții inferioare a regiunii precentrale s-a descris o apraxie facio-buco-linguală. După Arseni și Botez (1960) această leziune nu este suficientă pentru a explica apraxia feței fiind necesară și o altă leziune, altundeva, tulburările apraxice apărînd ca o decompensare funcțională cerebrală. În cazul însă în care leziunea din emisferul dominant este mare și produsă brusc poate apare apraxie facio-buco-linguală și independent de o altă leziune cerebrală (Nathan, 1947). Datele anatomo-statistice pledează însă tot mai mult pentru o legătură între această apraxie și afazia motorie pură mai sus menționată (Arseni, Constantinescu și Maretsis, 1977). Mai poate de asemenea apare în leziuni frontale ale



Scanned with OKEN Scanner

emisferului stîng şi o apraxie ideomotorie (Arseni, Constantinescu şi Maretsis, 1977).

Un simptom cu caractere deosebite întîlnit uneori în leziunile acestei regiuni frontale este planotopokinezia descrisă iniţial de P. Marie şi colab. (1922). Aceasta constă în unele tulburări apraxice (pacientul nu se poate îmbrăca rapid, nu-şi poate face nodul la cravată, nu poate imita „în oglindă" gesturile examinatorului) în lipsa unor elemente de apraxie ideatorie sau ideomotorie. Tulburările respective s-ar datora mai degrabă unui deficit de reprezentare spaţială.

Tulburările de orientare spaţială au fost descrise de P. Marie şi colab. (1919, 1922) mai ales la bolnavi cu leziuni frontale profunde, bilaterale. Tulburările constau în imposibilitatea pacientului de a-şi coordona reacţiile de acomodare şi de orientare vizuală pentru a putea urmări cu privirea un obiect ce se mişcă prin faţa lui. Aceste tulburări ar fi de fapt tulburări praxice de reprezentare spaţială, explicabile prin perturbarea percepţiilor kinestezice complexe de deplasare sau de direcţie. După Luria (1969) ar exista o tulburare în mişcarea de cercetare a ochilor, o imposibilitate de a reţine unele părţi, chiar importante, din imaginile complexe arătate. Simţul orientării în spaţiu este perturbat întrucît se modifică posibilitatea integrării celor 2 forme de percepţie (vizuale şi kinestezice) (Arseni, Constantinescu şi Maretsis, 1977). Un pacient cu leziune prefrontală poate astfel să identifice un loc dar nu va putea să deosebească 2 locuri asemănătoare. El va putea de exemplu să-şi găsească salonul dar nu-şi va recunoaşte patul din respectivul salon.

În ceea ce priveşte epilepsia apărută ca urmare a leziunilor regiunii prefrontale ca şi în general epilepsia din leziunile frontale ea este pe larg descrisă în altă parte a acestei lucrări, în acest capitol fiind doar menţionată.

Tulburările psihice din regiunile frontale sînt de mult cunoscute şi studiate Datele mai vechi experimentale şi anatomo-clinice (German, 1932; Kennard şi colab., 1941; Fulton, 1943; Angelergues şi colab., 1955) au fost completate mai ales prin aportul neurochirurgiei şi mai ales al psihochirurgiei. În general s-a constatat că tabloul psihic în leziunile frontale este complex, polimorf, format din 2—3 sau mai multe simptome asociate variat. Ele apar în leziunile frontale indiferent de localizare dar par mai frecvente în leziunile prefrontale poate şi pentru că în acest caz tulburările neurologice mai rare permit o mai bună evidenţiere a lor. Un aport important în studiul acestor tulburări psihice l-a adus folosirea unor probe şi teste de discriminare (Orbach şi colab., 1959—1960; Jeeves, 1967; Botez şi colab., 1971 ş.a.). Pe baza lucrărilor dedicate tulburărilor psihice apărute în cazul suferinţei lobului frontal şi a propriei experienţe, Ajuriaguerra şi Hécaen (1960) împart aceste tulburări în: ale umorului (afectivităţii) şi caracterului, ale activităţii şi intelectuale. Tulburările afective şi ale caracterului constau din euforie, tendinţă la grandomanie şi la originalitate (aspecte hipomaniacale), exaltare instinctivă (uneori şi cu erotism), lipsă de grijă pentru prezent şi viitor, puerilism, preţiozitate. Uneori euforia şi exaltarea îmbracă aspectul cunoscut sub denumirea de „moria". În această situaţie pacientul apare jovial, ironic, cu o tendinţă accentuată spre glume şi jocuri de cuvinte. Aceste tulburări sînt rar permanente, de regulă alternînd cu perioade de depresiune (chiar melancolie), abulie, apatie, indiferenţă (Ajuriaguerra şi Hécaen, 1960). În leziunile frontale se întîlneşte frecvent iritabilitatea care uneori este precoce şi foarte accentuată.



Scanned with OKEN Scanner

Tulburările de activitate sînt de asemenea frecvente și adesea importante. În general toate activitățile sînt diminuate. Pacientul răspunde greu și cu întîrziere la solicitările anturajului, chiar pentru acțiuni din cele mai obișnuite. Aceste acțiuni nu sînt propriu-zis perturbate, ci bolnavul are doar o întîrziere în elaborarea și efectuarea lor (o inerție) sau după cum spune Kleist (1934) o lipsă de inițiativă mai mult sau mai puțin totală în întreprinderea unor acțiuni (Antriebsmangel). Uneori există o absență a reacției la stimuli vizuali în hemicîmpul homolateral leziunii.

Tulburările intelectuale sînt dominate de tulburările de atenție și memorie (Ajuriaguerra și Hécaen, 1960). Atenția este mult scăzută, greu de întreținut, necesitînd repetate intervenții din partea celor din jur. Tulburările de memorie sînt de asemenea remarcabile, se referă mai ales la faptele recente, dar și la cele mai de mult petrecute. Morsier (1929) și alții au alăturat amneziei de fixare, apatia și iritabilitatea într-un sindrom pe care l-au considerat caracteristic leziunilor frontale. Tulburările de memorie pot fi globale sau pot predomina în unele domenii. Adesea bolnavul și datorită marilor tulburări de atenție și memorie cît și tulburărilor de orientare în timp și spațiu, apare ca demențiat. Bagdasar și Arseni (1951) numesc această stare pseudodemență, demența respectivă fiind aparentă, ea dispărînd după înlăturarea crizei. Se mai întîlnesc în leziunile frontale tulburări ale stării de conștiență variate, obnubilare, somnolență, torpoare și un gatism urinar și stercoral. Gatismul urinar care constituie o revenire la practici sfincteriene infantile are mai multe grade și anume: gradul I—pacientul are senzația imperioasă să urineze, gradul II—simte că trebuie să urineze, se dă jos din pat, spre a se duce la toaletă dar urinează pe drum; gradul III—simte că trebuie să urineze, se dă jos din pat și urinează imediat pe el; gradul IV—pacientul simte că trebuie să urineze, dar urinează în pat, ceea ce îl deranjează și gradul V—în care pacientul nu are senzația că trebuie să urineze, urinează pe el și aceasta nu-l deranjează.

Tulburările psihice apărute în leziunile frontale s-ar datora după unii hipertensiunii intracraniene, după alții eliberării funcționale a hipotalamusului (care este inhibat de un centru frontal) iar după alții diminuării cantității de informații ce sosesc la acest lob de unde se ajunge la deficit de prelucrare a datelor și deci la concluzii eronate (Arseni, Constantinescu și Maretsis, 1977). Le Beau (1954), luînd ca bază aspectul tulburărilor psihice considerate de el ca fiind esențiale în cadrul tulburărilor frontale se referă la următoarele sindroame: de convexitate dorsală, de convexitate rostrală, polar, orbitar și cingular.

Toate datele care se referă la tulburările psihice apărute după leziuni ale lobului frontal merită însă a fi apreciate și după cercetări în continuare, rămînînd a fi elucidate unele din aspectele lor cît și eventuala lor specificitate.

În leziunile prefrontale se mai pot însă întîlni și tulburări neurologice ca tulburări piramidale (modificări ale reflexelor osteotendinoase dar și deficite motorii) cît și tulburări de sensibilitate obiectivă dar ele sînt mai rar pe prim plan (Arseni, Constantinescu și Maretsis, 1977).

## SINDROMUL REGIUNII ORBITARE ȘI MEDIENE

Tulburările înmănunchiate în acest sindrom sînt dominate de aspectele viscero-vegetative și psihice. În cazul unei leziuni orbitare tulburările viscero-vegetative sînt mai frecvente și mai accentuate decît în oricare localizare



Scanned with OKEN Scanner

lezională frontală. Aceste tulburări menționate pe larg de noi în alt capitol al prezentei lucrări sînt: circulatorii (modificări ale pulsului, ale tensiunii arteriale, vaso-motorii), respiratorii, gastro-intestinale (tulburări de peristaltică, invaginări intestinale, ulcere gastrice, rectocolită hemoragică etc.), tulburări vezicale, tulburări metabolice generale (caşexie, uremie), tulburări sudorale (hipersudorație în hemicorpul controlateral leziunii), tulburări de pilom otricitate (dispariția reflexului pilomotor în hemicorpul controlateral leziunii), tulburări pupilare și ale stării de somn-veghe. Tulburările psihice sînt de obicei asemănătoare cu cele descrise în cadrul sindromului prefrontal, deși unii autori au afirmat predominanța unor anumite semne psihice în leziunile lobului orbitar, ca de exemplu a tulburărilor afective și de caracter (Welt, 1888) sau a tulburărilor de activitate (Kleist, 1934). Epilepsia vagală (de cîmp 13) este manifestată prin paloare, senzație de constricție toracică, sufocare, dispnee accentuată, bradicardie, scădere marcată a tensiunii arteriale (la valori chiar sub 50 mm Hg), dureri abdominale, hipermotilitate gastro-intestinală cu scaune frecvente. Uneori aceste simptome se însoțesc de vertij, anxietate, tendință la agresivitate, hipoglicemie și leucopenie.

În concluzie la studiul lobului frontal considerăm că leziunile acestuia sînt responsabile de apariția unui tablou clinic polimorf în cadrul căruia pot predomina unele simptome în funcție de localizarea leziunii. Cele mai frecvente semne de suferință frontală, într-o oarecare măsură unele avînd și un grad de specificitate, sînt: tulburările motorii (iritative, deficitare, inabilitate sau incoordonare motorie), tulburările de tonus și de denervare (reflexul de apucare, de exemplu), tulburările oculo-motorii (ca devierea globilor oculari), tulburările viscero-vegetative și tulburările psihice (de afectivitate și de caracter, mai ales).

## BIBLIOGRAFIE


Adie, W. G., Critchley, M. — *Brain*, 1927, 50, 142—170.

Ajuriaguerra, J. De, Hécaen, H. — Le cortex cérébral, Masson et Cie, Paris, 1960.

Alajouanine, T., Thurel, R.— *Rev. neurol.*, 1933, 2, 441—458.

Angelergues, R., Hécaen, H., Ajuriaguerra, J. De— *Ann. méd.-psychol.*, 1955, *113*, 577—642.

Arseni, C., Botez, I. M. — *Rev. neurol.*, 1960, *102*, 664—667.

Arseni, C. Constantinescu, AL. I., Maretsis, M. — Semiologie neurochirurgicală, Edit. didactică și pedagogică, București, 1977.

Athanasio-Benisty, M^me^ — Les lésions de la zone rolandique par blessure de guerre, Thèse, Paris, 1918.

Bagdasar, D.. Arseni, C. — Traité de neurochirurgie, Edit. Acad. R.P.R., București, 1951.

Bailey, P. — Hirngeschwülste, F. Enke, Stuttgart, 1936.

Barré, J. A. — *Rev. neurol.*, 1921, 52, 455—457.

Bonin, G. — Essay on the Cerebral Cortex, Ch. C. Thomas, Sprinfield, 1950.

Botez, M. I., Sen, AL., Dobrota, I. — Elemente de neuro-psihologie, Edit. științifică, București, 1971.

Boudouresques, J., Bonnal, J. — Les tumeurs frontales, Masson et Cie, Paris, 1956.

Brodmann, R. — Vergleichende Lokalisationslehre der grosshirnrinde in ihrer Prinzipien dargestellt auf der Zellenbaues, J. A. Barth, Leipzig, 1925.

Cinca, I., Mareș, A. — Diagnostic neurologic, Edit. medicală, București, 1971.

Dalsgaard-Nielsen, T. — *Acta psychiat. (Kbh.)*, 1944, 19, 453—467.

Delmas-Marsalet, P. — *Encéphale*, 1936, 1, 15—91.

Denny-Brown, D. — The Frontal Lobes and Their Function. În: "Modern Trends in Neurology" (ed. *A., Feiling)*, Butterworth, Londra, 1951.

Forester, F. M., Huertas, J. — *Yale J. Biol. Med.*, 1956, 28, 265—272.

Fradis, A., Botez, M. I. — *Brain*, 1958, 81, 218—230.

Fulton, J. F. — Functional Localization in Relation to Frontal Lobotomy, Oxford University Press, New York — Londra, 1949.




Scanned with OKEN Scanner

FULTON, J. F., ARING, C. D., WORTIS, S. B. — The Frontal Lobes, Williams and Wilkins Co., Baltimore, 1948.
GARCIN, A. şi colab. — *Rev. neurol.*, 1943, 75, 80—83.
GERMAN, W. C. — *Arch. Neurol. (Chic.)*, 1932, 27, 961—982.
GOLDSTEIN, K. — *J. Psychol. Neurol. (Lpz.)*, 1944, 17, 187—208.
HALPERN, L. — *Rev. neurol.*, 1948, 80, 17—25.
HASSLER, R. — În: "Introduction to Stereotaxis of The Human Brain" (sub red. *G. Schaltenbrand, P., Bailey*), Georg Thieme, Stuttgart, 1959.
HENNEMANN, E., COOKE, P. M., SNIDER, R. S. — *Res. Publ. Ass. nerv. ment. Dis.*, 1952, 30, 317—333.
JANICHEWSKY, A. — *Rev. neurol.*, 1909, 17, 823—835.
JEEVES, M. A. — *Neuropsychologia*, 1967, 5, 73—84.
KENNARD, M. A. — *Arch. Neurol. (Chic.)*, 1939, 41, 1 153—1 163.
KENNARD, M. A., SPENCER, S., FOUNTAIN, G. jr. — *J. Neurophysiol.*, 1941, 4, 512—524.
KLEIST, K. — Gehirnpathologie, J. Barth, Leipzig, 1934.
KRAL, V. A. — *Mschr. J. Psychiat. Neurol.*, 1949, 118, 257—272.
KREINDLER, A. — Structura şi funcţiile sistemului nervos central, Edit. Acad. R.S.R., Bucureşti, 1976.
KREINDLER, A., VOICULESCU, V. — Anatomo-fiziologia clinică a sistemului nervos central, Edit. Acad. R.P.R., Bucureşti, 1957.
LE BEAU, J. — Psycho-chirurgie et fonctions mentales, Masson et Cie, Paris, 1954.
LURIA, A. R. — *Vop. Psikhol.*, 1952, 2, 30—36.
LURIA, A. R. şi colab. — În: "Handbook of Clinical Neurology" (sub red. *P. J., Vinken, G. W., Bruyn*), vol. III, cap. 21, North Holland Publ. Co., Amsterdam—New York, 1969, p. 368—433.
MARIE, P. şi colab. — *Rev. neurol.*, 1919, 26, 3—14.
MARIE, P. şi colab. — *Rev. neurol.*, 1922, 28, 144—160.
MASSION-VERNIORY, L. — Les réflexes de préhension, S. Karger, Basel, 1948.
MCCULOCH, W. S. — *Physiol. Rev.*, 1944, 23, 390—407.
MORSIER, G. de — *Encéphale*, 1929, 24, 19—49.
NATHAN, P. W. — *Brain*, 1947, 11, 125—133.
ORBACH, J. şi colab. — *Arch. Neurol. (Chic.)*, 1951, 1, 78—86.
ORBACH, J. şi colab. — *Arch. Neurol. (Chic.)*, 1960, 3, 230—251.
PENFIELD, W., RASMUSSEN, T. — The Cerebral Cortex of Man, MacMillan Co., New York, 1952.
PENFIELD, W., JASPER, H. — Epilepsy and Functional Anatomy of the Human Brain, Little Brown, Boston, 1954.
SAGER, O. — În: „Neurologia" (sub red. *A., Şofletea*), Edit. medicală, Bucureşti, 1962.
SAGER, O., HORNET, T. — În: „Neurologia" (sub red. *A., Kreindler*), vol. I, Edit. medicală, Bucureşti, 1957.
SAGER, O., MAREŞ, A., NESTIANU, V. — Formaţia reticulată, Edit. Acad. R.S.R., Bucureşti, 1965.
SCHUSTER, P., PINEAS, H. — *Dtsch. Z. Nervenheilk.*, 1926, 91, 16—56.
SEYFFARTH, H., DENNY-BROWN, D. — *Brain*, 1948, 71, 109—183.
SUGAR, O. şi colab. — *J. Neuropath. exp. Neurol.*, 1948, 7, 182—189.
VINCENT, C. — *Rev. neurol.*, 1928, 1, 801—884.

# B. LOBUL TEMPORAL

**C. ARSENI, AL. I. CONSTANTINESCU**

## ANATOMIE

Împreună cu lobul occipital, lobul temporal constituie un fel de peninsulă al cărui istm este situat în partea superioară. În partea anterioară a acestui istm se găseşte „hilul" lobului temporal aflat posterior în vecinătatea răspîntiei ventriculare. Dacă de lobul occipital nu poate fi separat decît convenţional şi este greu delimitat postero-superior şi posterior de lobul insulei şi lobul parietal, în schimb antero-superior lobul temporal este net delimitat de scizura Sylvius. Pe partea externă a lobului temporal se disting circumvoluţiile: temporală superioară ($T_1$), mijlocie ($T_2$) şi inferioară ($T_3$) care trec



Scanned with OKEN Scanner

și pe fața infero-externă a lobului. Pe fața infero-externă se mai deosebesc circumvoluția $T_4$ care formează, cu cea occipitală corespunzătoare, circumvoluția fuziformă ($TO_1$) și circumvoluția $T_5$ care formează, cu cea occipitală corespunzătoare, circumvoluția lingulală ($TO_2$) și de asemenea continuîndu-se prin regiunea istmului cu circumvoluția cingulară formează cu aceasta marea circumvoluție limbică. Lobul temporal cuprinde cîmpurile 52, 42, 41, 22, 21, 20, 36, 37 și 38 și în afara regiunii hipocampului 27, 28, 34 și 35 (Sager și Horneț, 1957). Cîmpurile 20 și 21 corespund circumvoluțiilor $T_2$ și $T_3$. Cîmpul 22 corespunde celor 2/3 posterioare ale circumvoluției $T_1$. Cîmpul 38 reprezintă polul temporal pe care îl coafează, iar cîmpurile 41 și 42 se află pe fața operculară a circumvoluției $T_1$, acestea două din urmă fiind descrise de Brodmann pe circumvoluția lui Heschl (fig. 186).

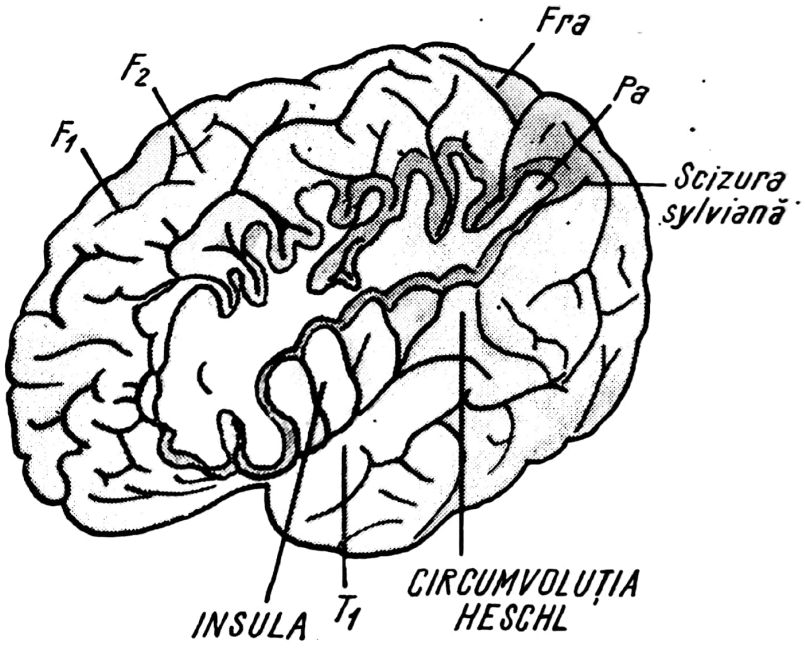


*Fig. 186.* — Circumvoluția Heschl.

Prin „hilul" temporal pătrund radiațiile optice, radiațiile acustice, bandeleta semicirculară, o parte a tapetului corpului calos, a fasciculului fronto-temporal și a fibrelor comisurii albe anterioare. Tot aici se află emergența fibrelor fasciculului temporo-pontin.

Din punct de vedere neurochirurgical menționăm că se pot distinge în lobul temporal 3 părți anatomice: o parte anterioară, zona polului temporal (sfenoidal), o parte mijlocie care corespunde „hilului" și o parte posterioară de trecere către lobul occipital.

## CITOARHITECTONICĂ

Sager și colab. (1970), prezentînd citoarhitectonica lobului temporal, menționează:

— Componenta allocorticală în care sînt cuprinse hipocampul (format din conul Ammon, fascia dentată și subiculum) și lobul piriform (format



Scanned with OKEN Scanner

din circumvoluția parahipocampică cu cîmpurile 28, 35, 27, 24 și din nucleul amigdalian).

— Componenta neocorticală caracterizată prin diversitatea citoarhitectonică care, totuși, se află în limite ce permit recunoașterea tipului temporal de scoarță cerebrală (cîmpurile 41, 42, 52, 38, 37, 36, 22 și 20 Brodmann).

Cîmpurile temporale au celule cu caracterele generale ale scoarței de tip senzorial, „de recepție", granular.

*Vascularizație.* Lobul temporal este irigat de ramuri ale arterei silviene (partea temporo-externă pînă la polul temporal), de artera cerebrală posterioară (partea infero-internă) și de partea coroidiană anterioară (hipocamp, amigdală). După Alajouanine și colab. (1955) artera cerebrală posterioară este, de fapt, artera propriu-zisă a lobului temporal.

Venele, în general, alcătuiesc un sistem superficial care drenează spre sinusul Breschet și un sistem profund al venei cerebrale interne.

Alajouanine și colab. (1955) menționează că venele lobului temporal sînt variabile în calibru și număr. După acești autori venele ar realiza 2 sisteme venoase: unul anterior și altul posterior. Cele de pe fața internă sînt constante, fixe și cu calibru important. În schimb, cele de pe fața externă sînt variabile și diferite la cei 2 lobi temporali ai aceluiași individ.

## FIZIOLOGIE

Funcțiile lobului temporal rezidă din numeroasele conexiuni pe care le au structurile ce îl alcătuiesc. Aferențele și eferențele de la și la talamus, trunchi cerebral, intercorticale etc. stabilesc o seamă de legături, unele din ele deosebit de complexe, ceea ce se reflectă și asupra funcțiilor sale. Participarea formațiunilor allocorticale (hipocamp, amigdală) la sistemul limbic alături de rinencefal și circumvoluția cingulară stă la baza unui circuit funcțional deosebit de important (Papez, 1937; Mac Lean, 1949). După Kreindler (1976) în afara zonelor de proiecție auditivă (cîmpurile 41 și 42) cea mai mare parte a cortexului temporal nu are funcții localizatorii. După Sager și colab. (1970) allocortexul și neocortexul au funcții diferite, între ele existînd însă o interrelație. După acești autori neocortexul poate fi considerat capătul cortical al analizatorului acustic și al celui vestibular avînd și un rol în procesele psihice ca și în cele legate de limbaj. După aceiași autori hipocampul ar avea un rol în stabilirea comportamentului, în elaborarea reflexelor condiționate, în reglarea unor funcții viscerale. Amigdala (împreună cu hipocampul) ar avea rol în funcția oro-alimentară și în cea sexuală. De asemenea ar avea un rol în memoria de fixare și în stările emoționale. Studiul fiziologiei lobului temporal prin metode de extirpare și de excitare a permis de asemenea precizări interesante. Excitarea lobului temporal determină perceperea de zgomote elementare, percepere de voci, senzație de „neliniște", stări de vis, tulburări respiratorii și de tensiune arterială. Extirparea lobului temporal a dus la „surditate psihică", la imposibilitatea de a analiza zgomotele. De regulă excitația și extirparea (leziunea) produc tulburări de partea opusă. Leziunea cîmpului 22 stîng produce afazia receptivă. Lezarea cîmpului 37 stîng produce tulburări în formularea cuvintelor, iar lezarea cîmpului 38 tulburări în perceperea muzicii. Excitarea unei zone aflate la limita cîmpurilor 22 și 42 produce o rotație a trunchiului și a extremităților (Kreindler, 1976) iar o leziune a cîmpului 42



Scanned with OKEN Scanner

determină tulburări ale funcției motorii automate ale atenției auditive. Aceste corelații vor fi amplificate și exemplificate în continuare cu ocazia expunerii aspectelor semiologice.

## SEMIOLOGIE

Pentru descrierea lobului temporal diverșii autori au menționat numeroasele semne clinice apărute, grupîndu-le sau descriindu-le în mod foarte variat. Sager și Horneț (1957) menționează în leziunile lobului temporal tulburări de auz, tulburări ale limbajului articulat, tulburări vegetative și tulburări psihice-afective.

După Kreindler și Voiculescu (1957) leziunile lobului temporal produc tulburări de limbaj, tulburări auditive, tulburări vizuale, tulburări de echilibru și crize paroxistice. Ajuriaguerra și Hécaen (1960) menționează simptomatologia determinată de leziunile lobului temporal ca fiind reprezentată de tulburări de auz, tulburări de vorbire, tulburări de gust și de olfacție, tulburări vizuale, tulburări de echilibru și tulburări oculo-motorii, tulburări vegetative și tulburări psihice.

După Arseni, Constantinescu și Maretsis (1977), în cazul leziunilor tumorale ale lobului temporal, cele mai frecvente simptome întîlnite ar fi tulburările vizuale, crizele de epilepsie, tulburările de vorbire și tulburările psihice. În cele ce urmează vom descrie simptomele întîlnite în leziunile lobului temporal și care au caracter mai mult sau mai puțin de specificitate, cu alte cuvinte simptomele care pot fi explicate printr-o leziune situată numai în acest lob și nu prin leziuni sau cointeresări de vecinătate.

*Tulburări de auz.* Încă de la Flechsig s-a făcut o legătură între lobul temporal și auz. Cercetări ulterioare, experimentale și clinice, au stabilit în mare măsură rolul leziunilor temporale, uni- sau bilaterale, în percepția auditivă. Leziuni întinse ale unui lob temporal nu au produs tulburări de auz evidente ci cel mult o oarecare hipoacuzie la urechea opusă, în timp ce leziuni bilaterale au dus la o surditate corticală (Henschen, 1920). Sager și Horneț (1957), bazați pe cercetările personale, cît și ale lui Davis, Bremer, Woolsley și Wazl etc. afirmă că există o localizare tonotopică pe lobul temporal, existînd o zonă auditivă primară (cîmpurile 41 și 42) și una secundară (cîmpul 22). Fiecare lob ar primi fibre homo- dar și controlaterale. Cercetările lui Kimura (1961) au stabilit că ambii lobi temporali au o funcție integrativă în percepția auditivă transmisă prin amîndouă urechile (percepția auditivă de la o ureche proiectîndu-se în ambii lobi temporali) dar că lobul temporal stîng are un rol special în percepția auditivă a vorbirii. În ceea ce privește percepția auditivă pentru stimuli de altă natură (inclusiv cei muzicali) lobul temporal drept ar fi cu rol mai special. După Penfield și Perot (1963) leziunile suprafeței externe a circumvoluțiilor temporale sînt responsabile de apariția unor tulburări de evocare auditivă (halucinații și iluzii auditive), cît și a unor anacuzii pasagere. Wegener (1964) obține date experimentale care confirmă rolul porțiunii superioare a primelor 2 circumvoluții temporale în discriminarea auditivă iar Ajuriaguerra și Tissot (1965), ca și Alajouanine și colab. (1955) menționează existența a 2 arii de transmitere a excitației auditive: specifică și nespecifică. Rolul lobului temporal în calea auditivă este pe larg discutat și de Kreindler (1976) care menționează rolul cîmpului 22 în surditatea verbală



Scanned with OKEN Scanner

și rolul cîmpului 37 în asociația auditiv-vizuală și în agnozia auditivă. După Botez și colab. (1971) clasic se admite că cele 3 forme de agnozie auditivă (globală, muzicală și a zgomotelor) pot apare izolat sau împreună. Ele ar apare în leziuni ale porțiunii posterioare a primei circumvoluții temporale stîngi. După acești autori reprezentarea funcției muzicale pare a fi bilaterală cu predominanță stîngă. Kreindler (1977), citînd o serie de cercetări, menționează că amuzia s-ar datora unei leziuni aflate la nivelul polului temporal al emisferului dominant.

*Tulburările de vorbire.* Lezarea lobului temporal stîng, concomitent cu a cîmpului 40, produce o surditate verbală (Sager și Horneț, 1957). Kreindler și Voiculescu (1957) arată că leziunile lobului temporal, interesînd 2/3 posterioare ale primelor 2 circumvoluții se însoțesc de tulburări de vorbire de tipul afaziei Wernicke (parafazie, amnezie verbală, surditate verbală, alexie, agrafie). Surditatea verbală pură și afazia amnestică sînt considerate de mulți caracteristice pentru leziuni temporale, deși ele ca atare sînt rare sau apar ca atare doar într-o anumită perioadă a evoluției leziunilor. Ajuriaguerra și Hécaen (1960) consideră că afazia este un element principal al sindromului temporal. După Botez și colab. (1971), însă leziunile, care determină surditate verbală pură, ar fi situate în prima circumvoluție temporală în vecinătatea circumvoluției Heschl, de ambele părți sau numai în stînga. După acești ultimi autori menționați, leziunile din partea posterioară a primelor 2 circumvoluții temporale, girusul angular și girusul supramarginal, s-ar însoți de o afazie Wernicke, în timp ce leziunile părții posterioare a primei circumvoluții temporale stîngi s-ar însoți de o afazie de conducție (sintactică, centrală), iar leziunile temporale și ale porțiunilor învecinate din lobul parietal duc la apariția ecolaliei. Tot Botez și colab. (1971) menționează că o zonă aflată la 7—8 cm de polul temporal ar fi responsabilă de posibilitatea denumirii obiectului, folosirea adecvată a cuvintelor. Kreindler (1976) menționează că leziuni ale porțiunii posterioare a lobului temporal stîng se însoțesc de tulburări de vorbire de tipul afaziei Wernicke.

*Tulburările vestibulare.* În lobul temporal există o proiecție a fibrelor vestibulare (Sager și Horneț, 1957). Vertijele sînt prezente (Kreindler și Voiculescu, 1957), apărînd în crize sau permanente. Pot da o senzație de rotire sau de deplasare în planul vertical și pot fi, uneori, provocate de mișcările capului. Kreindler (1976) citează că stimularea circumvoluției temporale superioare produce amețeli. Kreindler și Voiculescu (1957) menționează, de asemenea în cazul leziunilor temporale, tulburări de echilibru permanente și tranzitorii. Dintre cele permanente este descrisă o pseudoataxie cerebeloasă constituită din lateropulsie mergînd pînă la astazo-abazie. Dintre tulburările tranzitorii menționează „eclipsele tonusului" și crizele de hipertonie statică unilaterală. Pseudoataxia descrisă de Knapp în cadrul unei triade (alături de paralizie de oculo-motor comun ipsilaterală și sindrom piramidal controlateral leziunii) este considerată de acesta ca fiind caracteristică pentru leziunile temporale. Pe de altă parte, aceste tulburări de echilibru însoțite uneori de hipotonie și asinergie a determinat pe Cushing (citat de Ajuriaguerra și Hécaen, 1960) să considere că practic este greu de deosebit o leziune temporală de una cerebeloasă. După Ajuriaguerra și Hécaen (1960) cauza ar fi o compresiune pe cerebel prin intermediul tentoriului, pe nucleul roșu, pe palidum. După Kreindler și Voiculescu (1957) aceste tulburări de echilibru nu apar decît în cadrul unor leziuni expansive și nu apar după ablații ale lobului temporal, ceea ce



Scanned with OKEN Scanner

determină să se atribuie respectivele tulburări hipertensiunii intracraniene și compresiunii pe trunchiul cerebral (cointeresarea căii temporo-ponto-cerebeloase).

*Tulburările olfactive și gustative.* Astfel de tulburări au fost negate de unii autori ca putînd apare la om, ele ar apare numai experimental la animale (Ajuriaguerra și Hécaen, 1960). Totuși, Ajuriaguerra și Hécaen (1960) menționează la om hipo- sau anosmii ca și parosmii în leziuni ale lobului temporal. Penfield și Perot (1963) descriu răspunsuri olfactive la om prin stimularea uncusului temporal și a porțiunii inferioare a circumvoluției parietale ascendente, iar Botez și colab. (1971) menționează halucinații olfactive și gustative în cadrul unor aure, ca expresie a unei crize de epilepsie temporală.

*Tulburările vizuale și oculo-motorii.* Halucinațiile vizuale, aproape întotdeauna de tip complex (Ajuriaguerra și Hécaen, 1960) sînt adesea întîlnite în leziunile temporale, frecvent asociate și cu alte halucinații senzoriale. Aceste halucinații se proiectează pe întregul cîmp vizual (Botez și colab., 1971).

Hemianopsia laterală omonimă este foarte frecventă și de mare însemnătate pentru localizarea temporală a leziunii (Kreindler și Voiculescu, 1957). După Arseni, Constantinescu și Maretsis (1977) ca și după alți autori, hemianopsia este dată de cointeresarea fibrelor ansei temporale (a lui Meyer). Leziunile din partea anterioară a lobului temporal (de pol temporal) nu dau hemianopsie tocmai pentru că aici nu există fibre ale acestei anse. În cazul unei leziuni temporale postero-interne apare hemianopsie omonimă de partea opusă. Defectul de cîmp vizual începe în cvadrant superior și pe măsură ce leziunea evoluează, se dezvoltă, ea comprimînd sau distrugînd un număr tot mai mare de fibre ale radiațiilor optice, acest defect de cîmp vizual se întinde și în cvadrantul inferior. Întreruperea completă a radiațiilor optice în porțiunea medie sau posterioară a lobului temporal poate produce o hemianopsie congruentă și poate interesa și macula. Dacă fibrele nu sînt complet întrerupte defectul de cîmp vizual este omonim în cvadrant sau lateral dar poate fi incongruent. Incongruența pare să se datoreze faptului că în porțiunea anterioară a lobului temporal există a disociație a fibrelor vizuale omoloage a căror cointeresare determină defecte vizuale asimetrice. Cu cît leziunea este mai posterioară, acolo unde fibrele sînt dispuse adunat, cu atît defectul de cîmp vizual este mai congruent (Arseni, Constantinescu și Maretsis, 1977). În general, hemianopsia în leziunile temporale este progresivă, de la periferie către punctul de fixație, atinge, mai întîi, vederea culorilor și, apoi, a formelor, ea începînd prin a fi relativă și, apoi, devenind absolută. În leziunile temporale inferioare, de obicei, apare și o tulburare de percepție vizuală (Botez și colab., 1971). Încă din 1938, Klüver și Bucy au arătat că ablația lobului temporal se însoțește, pe lîngă alte modificări, și de tulburări de învățare și reținere a sarcinilor de discriminare vizuală. Kimura (1961) a observat, de asemenea, că în cazul leziunilor temporale ale emisferului minor apar tulburări în percepția desenelor suprapuse fără sens și în cazul grupurilor de puncte. Botez și colab. (1971) menționează, de asemenea, că cei 2 lobi temporali nu au același rol în perceperea vizuală, cel drept avînd un rol mai mare în perceperea materialului vizual neuzual. Kreindler (1977), care citează pe Milner, menționează ca posibilă explicarea prosopagnoziei prin leziuni temporale drepte. De asemenea, Kreindler (1977) menționează apariția agnoziei pentru imagini figurative în cazul leziunilor lobului temporal.



Scanned with OKEN Scanner

S-au descris în leziunile temporale și tulburări oculo-motorii. Astfel, s-au descris tulburări de motilitate conjugată a ochilor, întîi dispărînd convergența și apoi mișcările de verticalitate (Arseni, Constantinescu și Maretsis, 1977). Se menționează și nistagmus vertical și inferior observat în decubit ventral. Foerster (citat de Ajuriaguerra și Hécaen, 1960) a obținut experimental, prin excitarea cîmpului 22, devierea conjugată a capului și ochilor de partea opusă, de obicei, asociată unor mișcări complexe ale membrelor. După Penfield (citat de Ajuriaguerra și Hécaen, 1960) aceste devieri ar fi secundare unui mecanism senzorial, predominant auditiv.

*Tulburările viscero-vegetative.* Acest tip de tulburări au fost de mult timp menționate în cadrul descrierii urmărilor unor leziuni experimentale sau clinice ale lobului temporal (Kaada, 1951; Sager și Horneț, 1957; Arseni și Botez, 1971; Arseni, Constantinescu și Maretsis, 1977 ș.a.).

Sager și Horneț (1957) au arătat că excitarea polului anterior al lobului temporal produce modificări ale presiunii sanguine și ale respirației asemănătoare cu cele obținute prin excitarea cîmpului 13. Ajuriaguerra și Hécaen (1960), citînd și numeroși autori care s-au ocupat în mod deosebit de studiul tulburărilor viscero-vegetative consecutive leziunilor lobului temporal (Babkin, Chapmann, Jasper, Kaada, Livingston, Mac Lean ș.a.), insistă, în mod deosebit, asupra tulburărilor respiratorii, cardio-vasculare, gastro-intestinale și genitale. Acești autori menționează, astfel, tulburări respiratorii apărute prin stimularea feței infero-interne a lobului temporal, a hipocampului și circumvoluției limbice.

Tulburări cardio-vasculare au fost observate în stimulările cortexului limbic și a regiunii amigdaliene. Tulburări gastro-intestinale au fost descrise în leziuni temporale, unele din aceste tulburări fiind cuprinse în manifestările epilepsiei temporale. De asemenea, au fost descrise modificări ale activității genitale în cazul leziunilor amigdaliene bilaterale (hipersexualitate) și hipocampului (senzații genitale plăcute). Ablațiile lobului temporal s-ar însoți la om, în general, de o hipersexualitate. La om, însă, tulburările genitale, fie că sînt sau nu în cadrul unei epilepsii temporale, se intrică cu manifestări psihice, afective. Arseni și Botez (1971) au prezentat numeroase cazuri de leziuni temporale (traumatice, vasculare, tumorale) care s-au însoțit de tulburări viscero-vegetative, unele din ele foarte importante sau chiar unica manifestare a procesului patologic. După Arseni, Constantinescu și Maretsis (1977) în leziunile temporale se pot întîlni bradipnee, hipertensiune arterială (mai ales în leziuni profunde temporale), tulburări vasomotorii la nivelul feței, balonări, constipație, perforații gastro-intestinale, tulburări sudorale generalizate sau doar la nivelul hemicorpului controlateral.

*Tulburări psihice.* Acestea au fost de mult observate în cursul leziunilor experimentale și clinice ale lobului temporal. Este meritul lui Papez (1937) și al lui Kluver și Bucy (1938) care au fundamentat, pe baza propriilor cercetări, și pe baza lucrărilor parțiale sau tangențiale ale altor autori (Anglade, Bard, Kleist, Spatz ș.a.) rolul important al unor formațiuni temporale în tonusul afectiv și în modificările de personalitate. Ulterior, Mac Lean (1949) ca și alții au completat aceste cunoștințe. În ceea ce privește viața emoțională, Ajuriaguerra și Hécaen (1960) citează lucrările lui Penfield care prin excitarea cortexului primei circumvoluții temporale a obținut fenomene emoționale ca tristețe, neliniște, sentiment de izolare, iluzii psihice. Tot Ajuriaguerra și Hécaen (1960) menționează că leziuni ale regiunii temporale mijlocii,



Scanned with OKEN Scanner

de la circumvoluția hipocampului pînă la polul temporal pot determina accese de mînie sau crize paroxistice emoționale. Tulburările psihice permanente sînt, după ultimii autori citați, mai bine definite. După lobectomie temporală bilaterală au remarcat grave și permanente modificări emoționale ca și hiperkinezie. Ei menționează, de asemenea, tulburări psiho-motorii după producerea de leziuni temporale, tulburări de memorie ca și stări de vis (dreamy state). În cadrul tulburărilor de memorie, ei remarcă frecvența și gravitatea tulburărilor memoriei de fixare ca și amnezie retrogradă. Milner ca și Penfield (citați de Ajuriaguerra și Hécaen, 1960) consideră că regiunile temporale externe și superioare sînt legate de memorie. Botez și colab. (1971) menționează că la om stimularea convexității lobului temporal produce tulburări de afectivitate (tristețe, teama de moarte iminentă, sentiment de singurătate), iar stimularea complexului amigdalian produce anxietate și teamă. Bingley (1958) descrie, în cadrul crizelor de anxietate, crize de furie, crize euforice. În lobectomii sau leziuni temporale bilaterale s-au semnalat importante tulburări afective reprezentate fie de indiferență afectivă (în cazul amigdalectomiei bilaterale), fie de euforie și labilitate afectivă (în cazul rezecțiilor neocortexului temporal). În lobectomiile temporale unilaterale, ca și în leziunile temporale bine delimitate, unilaterale, s-au observat tulburări de afectivitate, în special labilitate afectivă. Tulburările psihice apărute după stimulări stereotaxice ca și în cazul leziunilor lobului temporal sînt interpretate de Geschwind (1965) ca determinate de deconectarea structurilor limbice de neocortexul temporal. În ceea ce privește tulburările de memorie apărute după stimulări sau extirpări ale formațiunilor temporale ele sînt evidențiate de cercetări numeroase. După Botez și colab. (1971), în cazul unei lobectomii temporale unilaterale tulburările mari de memorie sînt excepționale. În leziunile lobului temporal stîng s-au observat tulburări de învățare și stocare a materialului verbalizat. În leziunile lobului temporal drept apar tulburări de memorie perceptuală. Lobectomia temporală bilaterală cu interesarea hipocampului produce tulburări de memorie de durată. După Scoville și Milner (1957) tulburările de memorie sînt cu atît mai grave cu cît sînt mai mult interesate formațiunile hipocampice. În leziunile temporale s-au mai descris și tulburări de atenție (Botez și colab., 1971) ca și tulburări în domeniul performanțelor intelectuale (Bingley, 1958), acestea din urmă fiind mai frecvente în leziunile emisferului dominant.

*Epilepsia temporală.* Se caracterizează printr-o mare diversitate și complexitate a aspectelor clinice. Ea are o mare valoare în diagnosticarea leziunilor temporale. În special crizele perceptuale și complexele mintale au o mare specificitate. Apare în 40% din cazuri.

Epilepsia temporală se împarte în 3 grupe (Sager și colab., 1970): epilepsie temporală specifică (leziunea este în neo- și paleotemporal): 1) halucinații auditive, tulburări paroxistice ale conștienței lumii exterioare, tulburări paroxistice de vorbire; 2) epilepsia temporală nespecifică (dată de funcțiile temporale cît și de unele structuri extero-temporale): halucinații vestibulare, cu automatisme (simple și ambulatorii), tulburări paroxistice vegetative; 3) simptome de vecinătate: halucinații gustative, crize adversive, crize akinetice, crize convulsive generalizate.

Crizele temporale specifice sînt mai puțin frecvente dar dau o certitudine de localizare; crizele temporale nespecifice sînt întîlnite mai frecvent dar spe-



Scanned with OKEN Scanner

cificitatea topografică este mai redusă; crizele date de leziunile de vecinătate au o valoare redusă, fiind mai puțin frecvente și mai puțin specifice.

În 40% din cazuri debutul și perioada de stare se caracterizează prin crize epileptice.

## BIBLIOGRAFIE


AJURIAGUERRA, J. DE, HÉCAEN, H. — Le cortex cérébral, ed. a II-a, Masson et Cie, Paris, 1960.

AJURIAGUERRA, J. DE, TISSOT, R. — În: Encycl. méd.-chir., A 10, 17 036. Paris, 1965.

ALAJOUANINE, TH. și colab. — Les grandes activités du lobe temporal, Masson et Cie, Paris, 1955.

ARSENI, C., BOTEZ, M. I. — Tulburări viscero-vegetative și trofice în leziunile encefalice, Edit. Acad. R.S.R., București, 1971.

ARSENI, C., CONSTANTINESCU, AL. I., MARETSIS, M. — Semiologie neurochirurgicală, Edit. didactică și pedagogică, București, 1977.

ARSENI, C. și colab. — Raport Congr. neurol. București, 1966, p. 197—223.

BINGLEY, T. — *Acta psychiat. scand.*, 1958, 33, *suppl.* 120.

BOTEZ, M. I.. SEN, A., DOBROTA, I. — Elemente de neuropsihologie, Edit. științifică, București, 1971.

GESCHWIND, N. — *Brain*, 1965, 88, 237—294 și 585—644.

HÉCAEN, H., ANGELERGUES, R. — Pathologie du langage, Libr. Larousse, Paris, 1965.

KAADA, B. R. — *Acta physiol. scand.*, 1951, 23, *suppl.* 8, 1—159.

KIMURA, D. — *Canad. J. Psychol.*, 1961, 15, 156—165.

KLUVER, H., BUCY, P. — *Arch. Neurol. (Chic.)*, 1939, 42, 979—1 000.

KREINDLER, A. — Structura și funcțiile sistemului nervos central, Edit. Acad. R.S.R., București, 1976.

KREINDLER, A. — Agnozii și apraxii, Edit. Acad. R.S.R., București, 1977.

KREINDLER, A., VOICULESCU, V. — Anatomo-fiziologia clinică a sistemului nervos central, Edit. Acad. R.P.R., București, 1957.

MacLEAN, P. P. — *Psychosom. Med.*, 1949, 11, 338—353.

MacLEAN, P. P. — *Electroenceph. clin. Neurophysiol.*, 1952, 4, 407—418.

PAPEZ, W. — *Arch. Neurol. (Chic.)*, 1937, 38, 725—743.

PENFIELD, W., PEROT, P. — *Brain*, 1963, 86, 595—696.

SAGER, O., CINCA, I., CIOCOIU, V. FL., MAREȘ, A. — Lobul temporal, Edit. Acad. R.S.R., București, 1970.

SAGER, O., HORNET, TH. — În: „Neurologia", vol. I (sub red. *A., Kreindler*), Edit. medicală, București, 1957.

SCOVILLE, W. B., MILNER, B. — *J. Neurol. Neurosurg. Psychiat.*, 1957, 20, 11—20.

WEGENER, J. G. — *J. Audit. Res.*, 1964, 4, 81—106.


# C. LOBUL PARIETAL


**C. ARSENI, AL. I. CONSTANTINESCU**


## ANATOMIE

Lobul parietal se află aproape în întregime pe fața laterală a emisferei cerebrale și foarte puțin și pe fața medială a acesteia. Pe fața laterală el se află îndărătul lobului frontal de care este separat prin scizura Rolando. Lobul parietal este despărțit de lobul occipital prin scizura perpendiculară externă, limita lui superioară confundîndu-se cu marginea superioară a emisferei cerebrale iar limita inferioară fiind reprezentată aproape în totalitate de scizura Sylvius. Înapoia scizurii Rolando și perpendicular pe ea se află șanțul postcentral, între aceste 2 limite aflîndu-se circumvoluția parietală




Scanned with OKEN Scanner

ascendentă (cîmpurile 3, 1 și 2). Această circumvoluție se unește în partea sa inferioară cu porțiunea inferioară a circumvoluției ascendente, ocolind extremitatea inferioară a scizurii Rolando și constituind operculul rolandic. Porțiunea din lobul parietal aflată înapoia șanțului postcentral este împărțită de șanțul interparietal, șanț paralel cu marginea convexă a emisferei cerebrale, într-un lobul parietal superior (cîmpurile 5, 7 a și 7 b, după Brodmann) și un lobul parietal inferior. Porțiunea din lobulul parietal inferior care înconjură extremitatea posterioară a scizurii Sylvius alcătuiește circumvoluția supra-marginală (cîmpul 40), iar circumvoluția care înconjură extremitatea posterioară a șanțului temporal superior alcătuiește circumvoluția angulară sau plica curbă (cîmpul 39). După Kreindler (1976) ca și după alți autori tot de lobul parietal aparține și o parte a cîmpului 19. Pe fața medială a lobului parietal este reprezentat de porțiunea posterioară a lobului paracentral și de lobul patrulater (precuneus) respectiv mici porțiuni din cîmpurile 3, 1, 2 și 5 și o mai mare parte din cîmpul 7.

**Citoarhitectonică.** Din punct de vedere arhitectonic limitele histologice diferă sensibil de limitele anatomice (Ajuriaguerra și Hécaen, 1960). Cîmpurile 3, 1 și 2 au o structură de coniocortex caracterizată prin cele 2 straturi granulare mai dense și mai groase cu celulele piramidale din straturile III și V mai mici, mai numeroase și mai puțin tipice (Kreindler și Voiculescu, 1957). Cîmpul V prezintă în stratul V celule mari piramidale care lipsesc în stratul corespunzător al cîmpului 7 ca și la cîmpurile 39 și 40 (Sager și Horneț, 1957).

**Vascularizație.** Sîngele arterial sosește la lobul parietal, în special, prin ramuri ale arterei cerebrale mijlocii, prin artera rolandică, artera parietală anterioară, artera parietală posterioară și artera plicii curbe. Fața medială a lobului primește sînge prin ramuri provenind din artera cerebrală anterioară. Sîngele venos este colectat prin venele cerebrale interne și externe, sinusurile venoase ș.a.m.d.

## FIZIOLOGIE

Funcțiile lobului parietal sînt complexe, ele fiind în legătură atît cu sensibilitatea cît și cu praxia și gnozia. Pentru a le studia este necesar a cunoaște conexiunile anatomice cît și rezultatul studiilor experimentale și clinice.

Pe cîmpurile 3, 1 și 2 se proiectează nucleii talamici ventral caudal și semilunar Flechsig, pe cîmpurile 5 și 7 se proiectează nucleul ventral posterior, iar cîmpurile 39 și 40 au conexiuni cu pulvinarul.

După Kreindler (1976) conexiunile cortexului somestezic (cîmpului 3, 1 și 2) pot fi grupate în fibre asociative și comisurale, radiații senzitive și căi spre ganglionii bazali. Fibrele asociative și comisurale unesc cîmpurile 3, 1 și 2 cu cîmpurile 4 și 6, cu cîmpul 7, cu cîmpurile 18 și 19 și cu cortexul frontal (acesta din urmă prin fasciculul de asociație longitudinal superior). Regiunea operculară este unită cu cortexul auditiv și partea inferioară a cortexului senzitiv. Lobulul paracentral este unit cu circumvoluția cingulară. Cele 2 zone somestezice sînt unite prin corpul calos prin care există conexiuni



Scanned with OKEN Scanner

și cu zona motorie controlaterală. Radiațiile senzitive sînt constituite din fibre cortico-talamice și talamo-corticale. Cele cortico-talamice unesc cîmpurile 3, 1 și 2 cu nucleul ventral posterior al talamusului iar cele talamo-corticale unesc nucleul ventral lateral și medial cu cîmpurile 3, 1 și 2 (Kreindler, 1976). După unii cercetători (Hassler, 1959) sensibilitatea dureroasă s-ar proiecta pe cîmpul 3 iar sensibilitatea tactilă și proprioceptivă pe cîmpul 1. Căi eferente de la cîmpurile 3, 1 și 2 merg spre trunchiul cerebral, măduva spinării și cerebel, în cadrul unor conexiuni complexe cu sistemul motor piramidal, extrapiramidal etc. Cîmpurile 5 și 7 au conexiuni, într-un sens și altul, cu nucleul lateral talamic și pulvinarul. De asemenea au conexiuni cu tegmentum, punte; cu cîmpurile corespunzătoare controlaterale, cu circumvoluțiile cingulară, temporală superioară și postcentrală. După unii autori cîmpurile 5 și 7 ar avea importante conexiuni cu sistemul motor, piramidal și extrapiramidal, o parte din fibrele fasciculului piramidal avîndu-și originea în aceste cîmpuri (Kreindler, 1976). Cîmpul 39 are conexiuni într-un sens sau altul cu cîmpul 40 și în cîmpurile parietale și occipitale învecinate. Cîmpul 40 are conexiuni cu cortexul frontal, occipital și temporal (aria auditivă) cît și cu cîmpurile 3, 1 și 2.

În ceea ce privește studiile experimentale, deși ele au fost numeroase și au adus foarte multe date, interpretarea a fost și este dificilă, neexistînd decît rar posibilitatea de echivalare de la animal la om. Extirparea cîmpurilor 3, 1 și 2, 5 și 7 la cimpanzeu duce la perturbarea capacității de a evalua greutățile, tulburări în discriminarea asprimii obiectelor și în cunoașterea lor (Sager și Horneț, 1957). De asemenea, extirparea cîmpurilor 3, 1 și 2 duce la ataxie cînd nu există controlul vederii, hipotonie și atrofii musculare controlaterale (Kreindler, 1976). Foerster (citat de Ajuriaguerra și Hécaen, 1960), după extirparea unor tumori ale regiunii postcentrale (parietale) a observat apariția imediată a unor tulburări globale de sensibilitate cu caracter segmentar care ulterior au rămas de tip radicular. De asemenea la om, Ruch și colab. (1938) au observat că după extirparea cortexului parietal pentru înlăturarea unor tumori au apărut tulburări de sensibilitate, mai ales superficiale și discriminative, tulburări, de obicei, trecătoare. În general, la om extirparea cîmpurilor 3, 1 și 2 duce imediat la pierderea totală controlaterală a tuturor modurilor de sensibilitate. Ulterior reapare parțial sensibilitatea dureroasă și uneori, apoi, și sensibilitatea tactilă și termică. Nu mai revin însă niciodată topognozia, discriminarea tactilă a 2 puncte atinse simultan, stereognozia, dermolexia, discriminarea greutăților și perceperea țesăturilor (Kreindler, 1976). Pe baza datelor lui Tilney și Riley (citați de Sager și Horneț, 1957) cîmpurile 3, 1 și 2 ar avea o funcție psiho-senzitivă, de integrare. Excitarea la om a cîmpurilor 3, 1 și 2 duce la apariția unor parestezii în membrele controlaterale (Cushing, citat de Sager și Horneț, 1957). Stimularea electrică parietală produce senzații tactile și foarte rar termice sau dureroase (Kreindler, 1976). Cushing (citat de Sager și Horneț, 1957) a evidențiat și o somatotopie asemănătoare cu cea de pe circumvoluția frontală ascendentă. Penfield și Rasmussen (1950), pe baza experiențelor de stimulare ale lobului parietal, au precizat această reprezentare senzitivă care este asemănătoare cu cea motorie de pe circumvoluția frontală ascendentă. Marshall și colab. (citați de Sager și Horneț, 1957) care au folosit metode electrocorticografice, somatotopia pe cîmpurile 3, 1 și 2 nu ar fi în raport cu segmentele (așa cum au arătat și Dusser de Barenne și Mc Culloch, 1941), ci cu dermatoamele iar membrul superior ar fi astfel proiectat încît degetele sînt reprezentate cortical în apropierea re-



Scanned with OKEN Scanner

prezentării comisurii bucale și bărbiei. La maimuțe dermatoamele sînt reprezentate pe aria somestezică în ordine seriată (Kreindler, 1976). Pe scoarța cerebrală există o dublă reprezentare a sensibilității superficiale în timp ce sensibilitatea profundă este reprezentată doar unilateral; aceasta explică și posibilitățile de reapariție parțială a sensibilității superficiale după un timp de la producerea leziunii. Lezarea cîmpurilor 5 și 7 produce controlateral tulburări de sensibilitate fără somatotopie (Sager și Horneț, 1957). Apare însă o astereognozie corticală (Kreindler, 1976). Lezarea cîmpului 39 din emisferul dominant produce o afazie receptivă iar lezarea cîmpului 40 din același emisfer afazie și tulburări praxice (Kreindler, 1976). Lezarea concomitentă a cîmpurilor 39 și 40 duce la pierderea imaginii corporale de partea opusă leziunii (asomatognozie). Lezarea concomitentă a cîmpurilor 39 și 19 duce la cecitate verbală, în timp ce lezarea concomitentă a cîmpurilor 40 și 22 produce surditate verbală (Sager și Horneț, 1957).

În ceea ce privește localizarea funcției gustului, în general se admite că aceasta ar fi reprezentată în partea inferioară a circumvoluției parietale ascendente, aproape de operculul rolandic într-o zonă învecinată cu zona sensibilității somatice a feței și limbii (Bornstein, 1941; Sager și Horneț, 1957).

## SEMIOLOGIE

Tulburările care apar în cazul unei leziuni a lobului parietal au fost încadrate în numeroase sindroame, unele în funcție de localizarea în cadrul lobului, altele în funcție de lateralizare căci există și multe simptome dependente de dominanța emisferică și altele în funcție de gruparea anumitor simptome. Unii autori, printre care și Ajuriaguerra și Hécaen (1960), descriu simptomatologia parietală în cadrul sindromului rolandic posterior produs prin leziuni ale circumvoluției parietale ascendente (cîmpurile 3, 1 și 2) și manifestate prin tulburări de sensibilitate și în cadrul sindromului parietal propriu-zis produs prin leziuni ale cîmpurilor 5 și 7, 40 și 39 și manifestate prin tulburări praxice, ale schemei corporale, de vorbire, trofice, de echilibru și vestibulare, vizuale și oculo-motorii, gustative. După Șofletea (1962) sindromul parietal se poate prezenta sub următoarele aspecte: sindrom senzitivo-cortical Déjerine, sindrom Anton-Babinski, afazie-apraxie, sindrom Gerstmann, epilepsie senzitivă, iar sindromul senzitiv cortical se caracterizează prin: pierderea simțului atitudinilor, topoagnozie, alterarea discriminării tactile cu mărirea cercurilor lui Weber, astereognozie. După Cincă și Mareș (1971) leziunile parietale se manifestă prin: tulburări de sensibilitate controlaterale, tulburări trofice, sindrom Gordon-Holmes (tulburări în perceperea spațiului vizual), sindrom Gerstmann, apraxie, afazie, epilepsie. Botez și colab. (1971), citînd lucrările lui Critchley (1953) și Hoff (1961) menționează în cazul leziunilor parietale stîngi: agnozie tactilă, sindrom Gerstmann, apraxie, afazie mixtă, asimbolie dureroasă, cecitate verbală cu cecitate pentru note muzicale, tulburări de orientare în spațiu, apraxie constructivă, tulburări de revizualizare („pierderea" viselor) iar în cazul leziunilor parietale drepte: sindrom Anton-Babinski, hemiasomatognozie, metamorfozognozie (impresia de transformare a propriului hemicorp), senzația de pierdere a unui hemicorp sau a unor segmente corporale, membrul fantomă, impresia de deplasare a corpului și de suspendare sau rotare a corpului, agnozia hemispațiului stîng, tulburări de desen (neglijarea părții stîngi a acestuia), tulburări ale simțului spațial



Scanned with OKEN Scanner

(anisotropia spațiului vizual și matamorfopsie ducînd la strîmtorarea spațiului) tulburări de orientare în spațiul extracorporal, tulburări trofice și vegetative. Arseni, Constantinescu și Maretsis (1977), referindu-se la leziuni parietale produse prin dezvoltarea proceselor înlocuitoare de spațiu, menționează printre tulburările apărute: tulburări de sensibilitate, tulburări de coordonare, tulburări vestibulare, tulburări gustative, tulburări trofice și viscero-vegetative, tulburări praxice, gnozice și psihice, epilepsie senzitivă. Aceiași autori menționează că în leziunile parietale de emisfer dominant se întîlnesc ca simptome principale, mai frecvent, agnozia tactilă, asimbolia dureroasă, sindrom Gerstmann, afazie mixtă, apraxie ideatorie sau ideo-motorie, apraxie constructivă și tulburări de orientare în spațiu. În leziunile parietale de emisfer nedominant (minor) simptomele principale sau mai frecvente sînt tulburările de somato-gnozie (mai ales, neglijarea unui hemicorp), sindrom Anton-Babinski, agnozie vizuală, agnozie de îmbrăcare și tulburări trofice și vegetative.

În ceea ce privește sindromul Gerstmann acesta este reprezentat de: agnozie digitală (însoțită ades și de agnozia altor părți ale corpului), dezorietare dreapta-stînga, acalculie (mai ales, pentru calculul scris), agrafie (mai puțin și mai tardiv pentru scrisul copiat). Sindromul Anton-Babinski este, reprezentat de asomatognozie, anozognozie și anozodiaforie. Sindromul Déjerine (senzitiv cortical) este reprezentat de alterarea simțului de atitudine, a topognoziei, a discriminării tactile, lărgirea cercurilor Weber și tulburări de stereognozie.

În cele ce urmează vom căuta să descriem pe rînd o serie de simptome importante produse de leziunile lobului parietal, simptome la a căror studiu clinic au avut un aport valoros numeroși cercetători printre care distingem pe Critchley (1953), Penfield și colab. (1950 și 1954), Gentili (1955), Ajuriaguerra și Hécaen (1960) ș.a.

*Tulburările de sensibilitate și de somatognozie.* Cele subiective, care apar la circa 1/3 din cei cu leziuni parietale, sînt, de obicei, de intensitate redusă și cuprind membrele controlaterale sau un segment. Ajuriaguerra și Hécaen (1960), bazați pe o lucrare anterioară a lui Angelergues și Hécaen (1958), împart aceste tulburări în paroxistice și permanente, cele paroxistice fiind mai întotdeauna reprezentate de parestezii. După Arseni, Constantinescu și Maretsis (1977) parestezиile sînt permanente sau, uneori, cu exacerbări și ameliorări periodice și, în general, ele sînt mai frecvente cînd localizarea leziunii este parietală anterioară. Adesea aceste tulburări parestezice îmbracă un aspect pseudoradicular. Durerile paroxistice în membrele controlaterale leziunii apar mai rar. La debutul unei crize de epilepsie durerea nu este însă excepțională (Ajuriaguerra și Hécaen, 1960). Uneori această durere are caracteristicile unei cauzalgii. Durerile permanente sînt mai rare și, de obicei, sînt apanajul unei leziuni tumorale parietale. În cazul sindromului pseudotalamic parietal (în care există și astereognozie, hipotonie și atrofii musculare) durerea este, de regulă, localizată numai la mînă și față. După Biemond (1956) în algiile paroxistice sau permanente s-ar putea incrimina existența unei leziuni aflate în a doua arie senzitivă a lui Penfield (pe buza superioară a scizurii Sylvius) sau o leziune pe fața internă a lobului parietal dar argumentele aduse în sprijinul acestor ipoteze nu apar suficient de concludente (Ajuriaguerra și Hécaen, 1960).

Tulburările de sensibilitate obiectivă sînt mult mai frecvente decît cele subiective, apărînd la mai mult de 2/3 din cei cu leziuni parietale, în general,



Scanned with OKEN Scanner

fiind afectate toate modurile de sensibilitate dar de intensitate diferită (Arseni, Constantinescu și Maretsis, 1977).

Tulburările de sensibilitate superficială sînt mai des reprezentate de hipoestezie tactilă cînd leziunea parietală este superficială și de tulburări termoalgezice cînd leziunea este profundă. Aceste tulburări de sensibilitate exteroceptivă pot fi de tip pseudoradicular sau pot fi de tip segmentar. Tulburările de sensibilitate sînt, de obicei, mai accentuate la membre și, mai ales la extremitățile distale, membrul superior este mai afectat ca cel inferior și fața anterioară a membrelor mai mult ca cea posterioară. Pacientul nu este însă totdeauna conștient de prezența hemihipoesteziei, din cauza coexistenței unor fenomene de agnozie și inatenție. Mai ales în leziunile cu dezvoltare lentă (tumori) se pot întîlni tulburări asemănătoare afectării radiculare. La aceste cazuri, tulburările de sensibilitate pseudoradiculare se află de-a lungul axului respectivului membru, la nivelul superior realizîndu-se mai frecvent tipul cubital, și, mai rar, cel radial. Au fost descrise și tulburări de sensibilitate parcelare „în mănușă" sau „în ciorap" ca și tulburări de sensibilitate de tip insular, diseminate într-un hemicorp. Tot în cadrul tulburărilor parcelare de sensibilitate se menționează și hipoestezia cheiro-orală. Atît în cazul hemihipoesteziei cît și în cazul tulburărilor de sensibilitate de tip pseudoradicular acestea sînt nu numai mai accentuate dar și persistă mai mult în perioada de refacere la nivel distal. După Foerster (citat de Ajuriaguerra și Hécaen, 1960) hemihipoestezia mai are încă un caracter deosebit în leziunile parietale. Astfel ea se găsește în general la 1—2 cm de linia mediană, putînd avea chiar o limită „ondulată".

Tulburările de sensibilitate epicritică sînt foarte frecvente, ele apărînd alături de alte tulburări de sensibilitate exteroceptivă (tactilă, termică, dureroasă), fie independent de acestea. Discriminarea tactilă (preferabil de examinat cu compasul Weber) este perturbată. Cele 2 înțepături sînt considerate a fi una singură iar cînd leziunea parietală este întinsă chiar și înțepăturile consecutive sînt percepute ca fiind alterată chiar într-o leziune puțin întinsă. Simțul localizării tactile este de asemenea perturbat. În afara atopognoziei se mai pot întîlni alochirie, alterarea timpului senzitiv de adaptare și inatenție senzitivă. Alochiria constituie un element de trecere spre o tulburare de schemă corporală și se întîlnește, de obicei, mai frecvent în leziunile emisferului nedominant. Alterarea timpului senzitiv de adaptare poate fi scurtat sau alungit, comparativ cu cel găsit în segmentul simetric. Inatenția senzitivă (rivalitatea perceptuală) are o valoare deosebită cînd tulburarea de sensibilitate tactilă este absentă sau moderată (Critchley, 1953). De aceea ea trebuie căutată cu multă atenție ca și fenomenul de extincție care de asemenea este important pentru diagnosticarea unei localizări parietale (Bender, 1952).

Tulburările de sensibilitate profundă se întîlnesc la aproape 3/4 din cazurile cu leziuni parietale, cele mai frecvente fiind tulburările sensibilității vibratorii dar și simțul greutăților ca și sensibilitatea la presiune fiind alterate.

Sensibilitatea complexă (care comportă asocierea diferitelor sensibilități elementare analizate și integrate la nivel cortical) este frecvent și specific modificată în cazul leziunilor parietale.

În leziunile parietale se întîlnesc frecvent diverse tipuri de agnozii senzitive. Astereognozia (imposibilitatea de a recunoaște prin palpare un obiect numai pe baza calităților lui fizice) este constant asociată cu tulburări ale sensibilității elementare, uneori în leziunile cu caracter extensiv astereognozia



Scanned with OKEN Scanner

precedînd celelalte tulburări de sensibilitate. Astereognozia are mai multe grade ca recunoaștere lentă, nerecunoașterea formei, nerecunoașterea materialului, nerecunoașterea obiectului.

După Delay (1935) ea se împarte în amorfognozie (tulburare a diferențierii formelor și recunoașterii spațiale), ahilognozie (tulburare în diferențierea materialelor) și asimbolie tactilă (imposibilitatea de a denumi un obiect ale cărui caracteristici le recunoaște). După Bay (1953) toate astereognoziile ar fi numai tulburări de sensibilitate.

Tulburările somatognozice sînt frecvente în leziunile parietale, mai ales în cele ale emisferului nedominant și îndeosebi în cele posterioare. După Ajuriaguerra și Hécaen (1960) în leziunile emisferului drept apar tulburări în hemicorpul controlateral ca hemiasomatognozie, anosognozie, sentiment de înstrăinare, în timp ce în leziunile emisferului stîng apar tulburări bilaterale, fie generalizate (autotopoagnozie), fie limitate (agnozie digitală) și asimbolie pentru durere.

Cîteva cuvinte despre fiecare din aceste tulburări se impun.

Hemiasomatognozia (ignorarea hemicorpului controlateral leziunii) are mai multe intensități. O tulburare de acest tip mai puțin accentuată, mai discretă, este neglijarea unui hemicorp, tulburare somatognozică frecventă. În acest caz deficitul motor lipsește sau este discret. Cînd leziunea este mai întinsă, apare adevărata hemiasomatognozie însoțită, în mod obligatoriu, și de un deficit motor accentuat. Într-o fază mai puțin accentuată, deci bolnavul nu-și folosește membrele de partea opusă leziunii dar dacă i se atrage atenția poate folosi respectivele membre. Într-o fază mai accentuată bolnavul nu-și mai folosește membrele de partea opusă leziunii și nu este conștient de acest fapt, iar într-o fază și mai avansată bolnavul nu numai că nu-și folosește membrele respective dar nu-și mai recunoaște aceste membre despre care afirmă că aparțin altcuiva.

Anozognozia (negarea deficitului motor) are, de asemenea, mai multe intensități, mai multe grade. Într-un grad mai puțin accentuat bolnavul poate recunoaște deficitul motor dar este indiferent față de el (anozodiaforie). Într-un grad mai accentuat bolnavul neagă existența deficitului motor încercînd să se comporte ca atare ca și cînd acesta n-ar exista (anosoplegie). În leziunile emisferului nedominant (Critchley, 1964) a descris și alte tulburări printre care negarea apartenenței membrelor controlaterale leziunii (anosomelie), fenomene confabulatorii (somatoparafrenie), senzația de membre fantomă, senzație iluzorie de creștere a forței la membrele indemne (pseudodinamoauxesis).

Autotopoagnozia ca pierdere a localizării părților corpului (Pick, citat de Ajuriaguerra și Hécaen, 1960) sau ca imposibilitate de a descrie diversele părți ale corpului chiar atunci cînd bolnavul și le vede (Botez și colab., 1971) este menționată printre tulburările somatognozice date de leziunile emisferului dominant. Această tulburare este considerată generalizată, spre deosebire de agnozia digitală care este o tulburare limitată, localizată.

Agnozia digitală (imposibilitatea de a recunoaște, de a numi sau de a alege un anumit deget, propriu sau al altei persoane) este încadrată, de obicei în sindromul Gerstmann. În cazuri mai avansate nerecunoașterea se extinde și la alte segmente ale corpului.

Asimbolia pentru durere (indiferență pentru durere deși bolnavul o simte, știe că este durere dar nu reacționează la ea corespunzător, încercînd de exem-



Scanned with OKEN Scanner

plu să se ferească, să se apere) însoțește, de obicei, alte tulburări ca afazie senzorială, apraxie, tulburări de orientare asupra propriului corp (Ajuriaguerra și Hécaen, 1960).

*Tulburările praxice.* Se întîlnesc destul de frecvent în leziunile parietale. Aceste tulburări apar în leziuni parietale posterioare și ale regiunilor învecinate sub forma apraxiei constructive, apraxiei ideo-motorii și apraxiei de îmbrăcare (Ajuriaguerra și Hécaen, 1960). Apraxiile sînt dominate de apraxia constructivă (Hécaen și Angelergues, 1964). Aceasta poate apare atît în leziunile ambelor emisfere dar cea de emisfer dominant este mai frecventă și mai accentuată (Arrigoni și De Renzi, 1964). Apraxia ideo-motorie este, în general, bilaterală, rar fiind unilaterală (Hécaen și Angelergues, 1964). Ea apare mai frecvent în leziunile emisferului dominant. În cazul leziunilor mai anterioare poate apărea și o apraxie ideo-motorie încrucișată (Arseni, Constantinescu și Maretsis, 1977). Apraxia de îmbrăcare este o formă parțială, specializată de apraxie, întîlnită în leziunile emisferului nedominant, poate ceva mai frecvent cînd leziunea este mai posterioară.

După Denny Brown (1958) ca și după Ajuriaguerra și Hécaen (1960) în cazul leziunilor parietale apar și o serie de reacții particulare care pot fi confundate cu tulburările praxice. Astfel ar fi reacția de retragere sau de evitare a mîinii (avoiding responses) la un stimul neplăcut cît și fenomenul de prehensiune instinctivă.

*Tulburările de vorbire.* Aceste tulburări nu par a fi caracteristice pentru leziunile parietale deși circumvoluția angulară și circumvoluția supramarginală din emisferul dominant sînt cuprinse în zona lui Wernicke. Alexia pare a avea o valoare localizatorie pentru o leziune a circumvoluției angulare stîngi. În leziunile parietale drepte se constată frecvent o tulburare de lexie de un tip deosebit datorat tulburărilor oculo-motorii sau localizării spațiale (Ajuriaguerra și Hécaen, 1960). Agrafia în leziunile parietale este un simptom complex, în care intră agrafia afazică, dar și agnozia digitală și dezorientarea dreapta-stînga. O acalculie se asociază destul de des alexiei. Desenul este destul de frecvent alterat printr-un proces patogenic, de asemenea, complex.

*Tulburările motorii.* Deficitele motorii, de diverse intensități, se întîlnesc destul de frecvent în leziunile parietale, dar ele nu sînt specifice acestor leziuni. Aceste deficite, mai frecvent discrete sau moderate și mai rar accentuate (hemiplegii) se datoresc cointeresării circumvoluției frontală ascendentă sau fibrelor de proiecție din profunzime (Ajuriaguerra și Hécaen, 1960; Hécaen și Angelergues, 1964). Poate fi luat în considerație și faptul că un număr aperciabil de celule motorii se găsesc și în lobul parietal care are o destul de importantă contribuție la formarea căii piramidale (Arseni, Constantinescu și Maretsis, 1977). Adesea se remarcă o insuficientă folosire a membrelor controlaterale leziunii datorită tulburărilor schemei corporale. Uneori bolnavul „uită" să-și folosească membrul superior controlateral leziunii. Aceasta împreună cu modificarea reacțiilor de mișcare sau de postură corespunde cu ceea ce Denny Brown (1963) numește amorfosinteză. Tot în cadrul tulburărilor motorii ce însoțesc leziunile parietale Ajuriaguerra și Hécaen (1960) descriu și o hiperextensibilitate controlaterală.

Tonusul mușchilor este variabil, de obicei există o hipotonie la membrele controlaterale leziunii. Rar și aproape numai în fazele avansate ale evoluției se poate întîlni o hipertonie și chiar o spasticitate la respectivele membre. Adesea se pot întîlni și atitudini catatonice ale mîinii datorită asocierii unei



Scanned with OKEN Scanner

apraxii cu tulburări de sensibilitate. Din cauza hipotoniei reflexele rotuliene sînt pendulare.

*Tulburările trofice.* Astfel de tulburări apărute la mînă îi dau un aspect caracteristic descris de Silverstein (1953) ca şi de alţi autori. La acest nivel apar atrofii ale eminenţelor tenare şi hipotenare (de tip Aran-Duchènne). Mai rar este afectată centura scapulară ceea ce poate facilita producerea unor subluxaţii ale umărului. La membrul inferior atrofiile musculare sînt excepţionale. Frecvenţa şi intensitatea atrofiilor depind în mod evident de tipul leziunii, fiind direct proporţionale cu rapiditatea dezvoltării acesteia. Astfel, atrofiile musculare sînt mai frecvente şi mai accentuate în leziunile vasculare şi traumatice sau în cazul tumorilor maligne, cu dezvoltare rapidă.

Ele sînt rare sau chiar lipsesc în cazul unei leziuni parietale care evoluează lent. Se mai pot întîlni şi alte tulburări trofice ca tulburări cutanate (tegumente subţiri, mătăsoase) sau ale anexelor (căderea părului de pe mînă, unghii modificate). Uneori aceste modificări se însoţesc de tulburări vasomotorii (hiperemie sau paloare, cianoză, edem) ca şi de tulburări termice şi sudorale. Cînd leziunea parietală s-a produs în copilărie, hemicorpul controlateral creşte limitat, este mai puţin dezvoltat (Penfield şi Robertson, 1943).

*Tulburările de echilibru şi vestibulare.* Tulburări de echilibru au fost destul de frecvent descrise ca datorate leziunilor parietale. Fenomenele ataxice menţionate se datoresc, în special, tulburărilor de sensibilitate profundă deşi ele pot apare şi independent de acestea. S-a descris şi o ataxie de tip cerebelos de către Claude şi Lhermitte (citaţi de Ajuriaguerra şi Hécaen, 1960) implicîndu-se în procesul ei patogenic leziuni ale fasciculelor de asociaţie cerebelo-cerebrale cît şi ale căilor fronto-ponto-cerebeloase sau cerebelo-talamice.

Tulburările vestibulare au fost frecvent descrise în leziunile parietale, acest lob fiind incriminat că ar avea un rol important în sistemul de integrare supravestibulară (Hécaen şi Angelergues, 1964). După Ajuriaguerra şi Hécaen (1960) tulburările vestibulare întîlnite în cadrul leziunilor parietale pot fi clasificate în tulburări paroxistice motorii (în care ar intra şi sindromul de automatoză Zingerlé întîlnit însă mai frecvent cînd există şi o cointeresare a lobului temporal) şi senzoriale (cu caracter pur vestibular sau optico-vestibular) şi în tulburări permanente (diminuarea excitabilităţii labirintului controlateral leziunii, nistagmus provocat orizontal şi rotator care bate de partea leziunii şi perturbarea nistagmusului opto-chinetic care bate de partea opusă leziunii).

*Tulburările vizuale şi oculo-motorii.* În leziunile parietale profunde, care cointeresează contingentul superior al radiaţiilor optice şi, mai ales, în leziunile posterioare care cointeresează şi lobul occipital apare o hemianopsie omonimă, care debutează cu deficit în cvadrantul inferior, fapt arătat şi de Spalding (1952).

Uneori apar şi halucinaţii vizuale în cîmpul hemianopsic caz în care, de asemenea, se suspicionează o cointeresare a lobului occipital. Mai rar s-au descris în leziunile parietale agnozie vizuală (mai frecvent întîlnită la cei cu leziuni ale emisferului nedominant), inatenţie vizuală, agnozie pentru culori, prosopagnozie (agnozia fizionomiilor), dezorientare vizo-spaţială ca şi tulburări în manipularea hărţilor (Arseni, Constantinescu şi Maretsis, 1977).

Parezele de oculo-motori sînt rare în leziunile parietale necomplicate de hipertensiune intracraniană. În schimb au fost descrise alte tulburări ca:



Scanned with OKEN Scanner

devierea conjugată permanentă a privirii (Hécaen și Angelergues, 1964) și o pierdere a reflexului de privire de partea opusă leziunii, independentă de existența hemianopsiei (Rademaker și Garcin, citați de Ajuriaguerra și Hécaen, 1960).

*Tulburările de gust.* Admiterea reprezentării gustului în lobul parietal, în apropierea operculului rolandic îl implică în diverse leziuni localizate la acest nivel cercetările lui Bornstein (1941) ș.a. au evidențiat că tulburările de gust apar ori de cîte ori leziunea interesează partea anterioară a operculului rolandic. Penfield și Jasper (1954) însă au implicat în apariția tulburărilor de gust atît leziuni ale celei de a doua arii senzitive cît și o suferință a insulei.

*Tulburările psihice.* Nu sînt întotdeauna ușor de stabilit în cazul leziunilor parietale dată fiind complexitatea tabloului clinic ce poate apare. Totuși tulburări psihice de diverse tipuri și intensități se întîlnesc la aproape jumătate din cazurile avînd o astfel de localizare lezională. Aceasta nu mi se pare greu de înțeles întrucît, așa cum arată și Botez și colab. (1971) lobul parietal se află în strînsă legătură cu reprezentarea motorie, cît și cu reprezentările auditive, vizuale și vestibulare, ceea ce îi conferă un rol complex în organizarea relațiilor cu mediul exterior.

*Epilepsia parietală.* Sub diversele sale aspecte reprezintă unul dintre cele mai frecvente simptome în leziunile parietale. La 60% din bolnavi crizele focale reprezintă primul semn a unei leziuni parietale. Tipul de criză epileptică specifică îl reprezintă criza senzitivă sau senzitivo-motorie. Ele se întîlnesc în 80% din cazurile cu crize de epilepsie. Crizele senzitive sînt resimțite de bolnav ca furnicături, înțepături, arsuri, dureri, senzație de rece, cald, umezeală, senzație de dispariție a unui membru sau de mișcare a unui membru în absența oricărei manifestări motorii. Criza senzitivă jacksoniană apare mai frecvent cînd localizarea leziunii este anterioară (circumvoluția parietală ascendentă) și interesează mai des membrul superior, mai rar fața și foarte rar membrul inferior (acesta din urmă este interesat în leziunile paracentrale). Mai pot apare în cursul evoluției leziunilor parietale crize de baraj verbal (cointeresarea lobului temporal), crize de modificare a schemei corporale (mai ales a membrului superior care este resimțit mai mare, mai mic sau aparținînd altcuiva). Crizele generalizate sînt rare, de obicei fiind vorba de crize localizate care s-au generalizat (Arseni, Constantinescu și Maretsis, 1977).

## BIBLIOGRAFIE


Ajuriaguerra, J. de, Hécaen, H. — Le cortex cérébral, ed. a II-a, Masson et Cie, Paris, 1960.

Angelergues, R., Hécaen, H. — *J. Psychol.*, 1958, 42, 42—70 și 184—204.

Arrigoni, G., de Renzi, E. — *Cortex*, 1964, 1, 170—197.

Arseni, C., Constantinescu, AL. I., Maretsis, M. — Semiologie neurochirurgicală, Edit. didactică și pedagogică, București, 1977.

Bay, E. — *Brain*, 1953, 76, 515—551.

Bender, M. B. — Disorders in Perception, Ch. C. Thomas, Springfield, 1952.

Biemond, A. — *Arch. Neurol. (Chic.)*, 1956, 75, 231—244.

Bornstein, W. A. — *Arch. Neurol. (Chic.)*, 1941, 46, 940—941.

Botez, M. I., Sen, A., Dobrota, I. — Elemente de neuropsihologie, Edit. științifică, București, 1971.

Cinca, I., Mareș, A. — Diagnostic neurologic, Edit. medicală, București, 1971.

Critchley, M. — The Parietal Lobes, Arnold, Londra, 1953.

Critchley, M. — *Acta psychol. (Amst.)*, 1964, 23, 223—224.




Scanned with OKEN Scanner

DÉJERINE, J. — *Rev. neurol.*, 1915, 17—18, 388—392.
DELAY, J. — Les astéreognosies, Masson et Cie, Paris, 1935.
DENNY-BROWN, D. — *Rev. neurol.*, 1963, 89, 313—314.
DENNY-BROWN, D. şi colab. — *Res. Publ. Ass. nerv. ment. Dis.*, 1958, 36, 35—117.
DUSSER DE BARENNE, C., MCCULLOCH, M. — *J. Neurophysiol.*, 1941, 4, 287—303.
GENTILI, C. — Il Lobo Parietale, Off. d'Arte Grafica Cacciari, Bologna, 1955.
HASSLER, R. — În: „Introduction to Stereotaxis with an Atlas of The Human Brain" (sub red. *G., Schalten-Brand, P., Bailes*), Georg Thieme, Stuttgart, 1959.
HÉCAEN, H.. ANGELERGUES, R. — Le syndrome pariétal. În: „Encyclop. méd.-chir.", 17 036, *B* 10, 1964.
HOFF, H. — Proc. of the VII[th] Intern. Congr. Neurol., Roma, 1961, p. 551—568.
KREINDLER, A. — Structura şi funcţiile sistemului nervos central, Edit. Acad. R.S.R., Bucureşti, 1976.
KREINDLER, A., VOICULESCU, V. — Anatomo-fiziologia clinică a sistemului nervos central, Edit. Acad. R.P.R., Bucureşti, 1957.
PENFIELD, W., JASPER, H. — Epilepsy and Functional Anatomy of The Human Brain, Little Brown Comp, Boston, 1954.
PENFIELD, W., RASMUSSEN, T. — The Cerebral Cortex of Man, MacMillan Comp., New York, 1950.
PENFIELD, W., ROBERTSON, J. S. M. — *Arch. Neurol. (Chic.)*, 1943, 50, 405—430.
RUCH, T. C. şi colab. — *Arch. Neurol. (Chic.)*, 1938, 39, 919—937.
SAGER, O., HORNET, TH. — În: Neurologia, vol. I (sub red. *A., Kreindler*), Edit. medicală, Bucureşti, 1957.
SILVERSTEIN, A. — Proc. of the V[th] Intern. Congr. Neurol., Lisabona, 1953, p. 371—414.
SPALDING, J. M. K. — *J. Neurol. Neurosurg. Psychiat.*, 1952, 15, 99—107.
ŞOFLETEA, AL. — Neurologia, Edit. medicală, Bucureşti, 1962.

# D. LOBUL OCCIPITAL

**C. ARSENI, AL. I. CONSTANTINESCU**

## ANATOMIE

Lobul occipital, reprezentînd numai 1/10 din volumul total al creierului (Ajuriaguerra şi Hécaen, 1960), are o formă cvasipiramidală, triunghiulară cu vîrful situat posterior şi baza anterioară. În timp ce este separat de lobul parietal prin scizura perpendiculară internă, lobul occipital nu are, aşa cum am mai spus, nici o linie de demarcaţie în spre lobul temporal. Pe faţa externă şi inferioară se disting 3 circumvoluţii, şi anume prima circumvoluţie occipitală care se continuă înainte cu circumvoluţia parietală superioară, a doua circumvoluţie occipitală şi a treia circumvoluţie occipitală. Pe faţa inferointernă se află a patra circumvoluţie occipitală care formează cu cea corespunzătoare temporală lobul fusiform şi a cincea circumvoluţie occipitală care formează cu cea temporală corespunzătoare lobul lingual. Pe faţa internă scizura perpendiculară (occipitală) internă delimitează cu scizura calcarină cea de-a şasea circumvoluţie occipitală sau cuneusul. Lobul occipital cuprinde cîmpurile 17 (aria striată), 18 (aria peristriată) şi 19 (aria parastriată).

**Citoarhitectonică.** Cîmpul 17 aflat de o parte şi de alta a scizurii calcarine, întinzînd u-se puţin şi pe faţa convexă a lobului occipital, are o structură de koniocortex în care se află stria Gennari ce pare formată din fibre vizuale care intră în scoarţă şi fibre de asociaţie secundară (Kreindler, 1976). Cîmpul 18, care se

întinde pe fața internă a lobului deasupra și dedesubtul cîmpului 17, iar pe fața convexă se întinde înaintea cîmpului 17, nu are strie Gennari. Cîmpul 19 se află pe fața internă a lobului deasupra și dedesubtul cîmpului 18, iar pe fața convexă se află înaintea cîmpului 18.

**Vascularizație.** Lobul occipital primește sînge prin arterele cerebrale mijlocii pentru 1/2 anterioară a feței externe și prin ramuri ale arterei cerebrale posterioare pentru fețele internă, inferioară și pentru 1/2 posterioară a feței externe. Artera calcarină reprezintă, dealtfel, terminația arterei cerebrale posterioare. Sîngele venos este colectat printr-un sistem superficial și altul profund.

## FIZIOLOGIE

Conexiunile aferente cele mai importante ale cîmpului 17 și care vin de la corpul geniculat lateral nomolateral se fac prin intermediul radiațiilor optice. Pe buza superioară a scizurii calcarine se proiectează partea superioară a retinei și, deci, cîmpul vizual inferior, iar pe buza inferioară a scizurii calcarine se proiectează partea inferioară a retinei și astfel cîmpul vizual superior. Așa se explică caracterul afectării hemianopsice occipitale. În partea posterioară a cîmpului 17 se proiectează majoritatea fibrelor maculare atît pe buza superioară cît și pe cea inferioară a scizurii calcarine. Dubla reprezentare, bilaterală, a fibrelor maculare, nu este, însă, suficient de concludentă (Sager și Horneț, 1957). Cîmpul 17 are conexiuni cu cîmpurile 18 și 19. Cîmpul 18 are conexiuni cu cîmpurile 17 și 19 homo- și controlaterale cît și cu ariile prefrontale, motorii, senzitive și auditive. El are un rol în organizarea imaginii optice în procesul ei de condiționare (Kreindler și Voiculescu, 1957) iar după unii autori ar fi responsabil, în cazul lezării sale, de apariția cecității psihice (Sager și Horneț, 1957). Cîmpul 19 are conexiuni cu cîmpurile 17 și 18 homo- și controlaterale și, de asemenea, cu analizatorul motor, o leziune a acestui cîmp producînd orientări defectuoase spațiale și imagini distorsionate, iar după Sager și Horneț (1957) ar duce, în caz de leziune, și la agnozie vizuală a corpului și apraxie constructivă. Tot acest cîmp 19 este responsabil și de mișcările conjugate ale globilor oculari, o leziune a acestui cîmp ducînd la devierea conjugată a globilor oculari și o paralizie a privirii către partea opusă leziunii. De asemenea, ar fi responsabil, după Cushing (citat de Sager și Horneț, 1957), și de apariția unor halucinații vizuale. În cazul lezării cîmpurilor 19, 39, 40 și 22 din emisferul dominant și a piciorului circumvoluției a doua frontale apare agrafie, iar lezarea cîmpurilor 19 și 39 stîngi duce la alexie. Sager și Horneț (1957) consideră că la om în cîmpurile 18 și 19 s-ar face o integrare superioară a excitațiilor care vin de la cîmpul 17 cît și de la cîmpurile 22, 39, 1, 2, 3, 5 și 7, ceea ce ar explica apariția agnoziilor în cazul lezării acestor cîmpuri. Tot în ceea ce privește conexiunile cîmpurilor 17, 18 și 19 menționăm că Alajouanine și colab. (1960) referindu-se la acestea descriu radiațiile optice, fasciculele de asociație, fibrele comisurale și fibrele de proiecție.

## SEMIOLOGIE

Tulburările apărute în cazul leziunilor lobului occipital au fost descrise de Ajuriaguerra și Hécaen (1960) sub forma tulburărilor de cîmp vizual, cecitate corticală, halucinații vizuale și metamorfopsii, agnozii vizuale, tulburări oculo-motorii, tulburări psihice și tulburări de percepție a timpului



Scanned with OKEN Scanner

și mișcării. Pellegrin și colab. (1961) menționează semne oftalmologice (tulburări de cîmp vizual, cecitate corticală, tulburări de motilitate oculară) și semne neuro-psihice (tulburări gnozice și praxice, halucinații vizuale, tulburări psihice). Arseni, Constantinescu și Maretsis (1977) menționează în cazul leziunilor tumorale ale lobului occipital că cele mai frecvente tulburări sînt cele vizuale, mult mai rar întîlnindu-se epilepsie și tulburări psihice.

*Halucinațiile vizuale și metamorfopsiile.* După Ajuriaguerra și Hécaen (1960) halucinațiile vizuale reprezintă o parte importantă a simptomatologiei occipitale. Halucinațiile vizuale apărute în leziunile occipitale pot fi elementare și complexe, cele complexe, la rîndul lor, putînd fi figurate, cu caracter estezic și observate în stările de vis (Botez și colab., 1971). Hécaen și Angelergues (1965), reamintind că după cercetările clasice în leziunile occipitale apar numai halucinații vizuale elementare, arată pe baza datelor anatomoclinice personale că halucinațiile elementare vizuale pot fi întîlnite în leziuni occipitale neasociate și fără predominanță de emisfer, în schimb halucinațiile vizuale complexe apar cu predominanță în leziunile occipitale ale emisferului minor. Cele complexe sînt, dealtfel, și frecvent asociate cu metamorfopsii.

După Pellegrin și colab. (1961) variabilitatea halucinațiilor vizuale este extremă. Acești autori menționează printre halucinațiile vizuale simple descrise: senzații luminoase colorate sau nu (fotopsii), cercuri și alte figuri geometrice diverse. Fosfenele se repetă identic la același bolnav. Halucinațiile vizuale simple pot alterna cu cele complexe care la rîndul lor pot fi reprezentate de imagini cu dimensiuni naturale sau mai mici (liliputane). Pellegrin și colab. (1961), referindu-se la locul unde apar aceste halucinații le menționează ca apărînd în fața bolnavului sau într-un hemicîmp, la periferia acestuia. În cazul halucinațiilor apărute într-un hemicîmp ele pot fi în hemicîmpul conservat sau în cel afectat de hemianopsie. Halucinațiile vizuale pot fi de scurtă durată, de durată medie (minute) sau chiar permanente. După Pellegrin și colab. (1961) caracterul important al halucinațiilor vizuale este că ele nu apar în cadrul unei perturbări ale stării de conștiență, sînt frecvent animate de mișcări și slab sau deloc colorate.

Metamorfopsiile (iluziile vizuale) apar, după Critchley (1953), sub aspecte diferite care pot fi grupate în mai multe categorii și anume: *1*) modificări ale dimensiunilor obiectelor (macropsie, micropsie) și tulburări în percepția vizuală a obiectelor în funcție de o anumită dimensiune (turtire, alungire); *2*) modificări ale orientării axei obiectelor (diametrul vertical sau orizontal oblic); *3*) viziunea inversă; *4*) modificări ale profunzimii marginii vizuale; *5*) modificări în percepția conturului obiectelor, acesta devenind șters, dublu sau oscilant; *6*) modificări ale conturului obiectelor, acesta apărînd fragmentat; *7*) modificări în perceperea mișcării obiectelor; *8*) modificări în perceperea distanței obiectului și locului unde se află obiectul ca teleopsie (obiectele sînt percepute mai mici și mai îndepărtate) și pelopsie (obiectele sînt percepute mai mari și mai apropiate de bolnav) sau la perceperea obiectului în cîmpul vizual opus (alloestezie optică); *9*) modificări în perceperea culorilor, acestea dispărînd (acromatopsia) sau uniformizîndu-se; *10*) diplopie sau poliopie monoculară. Critchley (1953), completînd descrierea făcută de Potzl perseverenței vizuale, menționează 2 forme: o perseverare în timp (paliopsie) și o extensie a iluziei vizuale (perseverare spațială).

Metamorfopsiile se întîlnesc, după Hécaen și Angelergues (1965), mai frecvent, în cazul leziunilor occipitale ale emisferului nedominant. Cîmpurile



Scanned with OKEN Scanner

18 și 19 ar fi, mai frecvent, afectate în halucinațiile complexe. Pellegrin și colab. (1961) remarcă că iluziile vizuale nu afectează la fel toate obiectele aflate în cîmpul vizual ci predominant pe cel care bolnavul îl fixează. Uneori o iluzie vizuală poate fi localizată numai într-un hemicîmp vizual. Iluziile vizuale pot fi de scurtă durată, eventual în cadrul unei epilepsii sau de mai lungă durată, dar foarte rar ele sînt permanente. Ele se însoțesc adesea, după Ajuriaguerra și Hécaen (1960), de o participare vestibulară, iar, după Botez și colab. (1971) de o modificare de afectivitate (senzație de straniu, senzație de tristețe sau, dimpotrivă, de euforie, crize de dèja vu etc.).

*Tulburări de cîmp vizual.* Aceste tulburări reprezintă simptomul major în leziunile occipitale (Pellegrin și colab., 1961). Ele sînt foarte complexe putînd fi datorate lezării, radiațiilor optice și ariilor de proiecție (Ajuriaguerra și Hécaen, 1960). Tulburările de cîmp vizual în leziunile occipitale pot fi, rar, paroxistice și, cel mai frecvent, permanente.

Unul din aspectele cele mai frecvente ale afectării cîmpului vizual în cazul leziunilor occipitale este hemianopsia controlaterală homonimă. Această hemianopsie este, după datele clasice, congruentă, inconștientă, respectă sumațiile spațiale, în hemicîmpul intact existînd isoptere integre (ca situație și raporturi), nealterată decît de o eventuală modificare a petei Mariotte prin edem papilar (Pellegrin și colab., 1961).

Ajuriaguerra și Hécaen (1960) arată că această hemianopsie omonimă controlaterală nu are niciodată o limită verticală rectilinie ci ondulată, iar hemicîmpul conservat depășește întotdeauna linia mediană verticală (cîmp vizual în exces). Ea nu se asociază cu reacția pupilară hemianopsică (Wernicke) ceea ce o deosebește de cea apărută în leziunile de chiasmă, bandeletă optică sau de corp geniculat. În evoluție, deficitul hemianopsic începe printr-un deficit în semilună ce crește spre centrul cîmpului vizual. În perioada debutului deficitul hemianopsic poate fi relativ apărînd numai în semiobscuritate. În cazul unei leziuni a buzei superioare sau inferioare a scizurii calcarine apare o hemianopsie de altitudine caracterizată prin afectarea 1/2 inferioare sau superioare a cîmpului vizual, limita orizontală fiind de regulă netă în timp ce limita verticală poate fi variabilă (Pellegrin și colab., 1961). Ea poate apare și prin unirea a 2 cvadranopsii, superior și inferior, evoluînd în timp.

Tulburările de cîmp vizual în cvadrant sînt rezultatul unei leziuni mici sau a unei buze a scizurii calcarine. Un astfel de deficit cvadranopsic nu poate fi însă, după Ajuriaguerra și Hécaen (1960) ca și după alți autori, pur. Deficitul cvadranopsic poate fi incomplet (ancoșă) sau poate fi încrucișat (de exemplu un cvadrant superior, de o parte, coexistă cu unul inferior, de partea opusă).

Vederea centrală nu este atinsă dacă o porțiune din cortexul occipital rămîne nelezată. Conservarea vederii maculare în leziunile unilaterale occipitale a permis odată mai mult să se susțină reprezentarea dublă, bilaterală, a acesteia. Scotoamele hemianopsice menționate și de Ajuriaguerra și Hécaen (1960) reprezintă deficite mici, insulare, în cîmpul omonim care, uneori, pot însă interesa și vederea maculară. Aspectul lor este foarte variabil și sînt rar congruente. În hemianopsia dublă vederea maculară este conservată, această hemianopsie fiind, după autori mai vechi, echivalentă cu păstrarea unei vederi tubulare. O modificare a cîmpului vizual rar întîlnită este hemianopsia în „aripi de fluture" ce apare în cazul unei leziuni occipitale aflate pe linia mediană și care determină o afectare dublă a leziunii calcarine (Pelle-



Scanned with OKEN Scanner

grin și colab., 1961). În cazul stimulării simultane bilaterale în hemicîmpul controlateral leziunii s-a descris o hemianopsie relativă (Thiébaut și colab., 1945) util de cercetat în cazul unei suspiciuni clinice neconfirmate de examenele perimetrice obișnuite.

*Cecitatea corticală.* Este rezultatul unei leziuni, cel mai adesea vasculară, mult mai rar unei leziuni leucoencefalitice, toxice etc., bilaterală a cîmpului 17. Ea se deosebește de cecitarea psihică care este o agnozie. Cecitatea corticală constă dintr-o pierdere de vedere brutală, adesea reversibilă, caz în care restabilirea vederii urmează succesiunea: percepție luminoasă, percepția mișcării, percepția culorilor și formelor.

Cînd apare în 2 timpi, primul este reprezentat de o hemianopsie. După Pötzl (1928) o cecitate corticală ar evolua în 3 stadii: mai întîi ar exista o senzație de „întunecare" a vederii însoțită de halucinații vizuale, apoi ar apare o percepere neclară a obiectelor care au conturul șters, lumina percepută este roșiatică, cu „scînteieri", în ultimul stadiu ar exista diplopie, fatigabilitate vizuală, dislexie astenoptică și metamorfopsii. După Ajuriaguerra și Hécaen (1960) recuperarea cîmpului vizual se poate face prin reapariția vederii centrale, persistența unei hemianopsii, recuperare aproape totală cu menținerea doar a unor deficite perceptive. Ajuriaguerra și Hécaen (1960) menționează, de asemenea, că în cecitatea corticală există, de regulă, și alte tulburări neurologice, psihice (a memoriei de fixare, tulburări de afectivitate, confabulații etc.) și oculare (halucinații vizuale, anozognozie a tulburărilor de vedere sau anozodioforie). Pellegrin și colab. (1961), bazați pe lucrările altor autori (printre care Morax, Symmonds și Mac Kenzie, Madow ș.a.), consideră ca elemente esențiale pentru cecitatea corticală următoarele caractere: este o cecitate veritabilă cu pierderea totală a senzației vizuale, se însoțește de regulă, de un fund de ochi nemodificat, nu se însoțește de tulburări pupilare și de motilitate oculară, reflexul de clipire și nistagmusul opto-chinetic sînt abolite, se însoțește ades de halucinații vizuale, anozognozie și tulburări psihice.

*Agnoziile vizuale.* Sînt, de asemenea, elemente importante în leziunile occipitale. Ele se împart, după Ajuriaguerra și Hécaen (1960), în: agnozie pentru obiecte (animate și neanimate, forme și culori) și imagini, agnozie pentru simboluri grafice și agnozie pentru spațiu (după unii incorect izolată ca o entitate). Botez și colab. (1971) menționează agnozia pentru obiecte și imagini, agnozia fizionomiilor și agnozia culorilor la care adaugă alexia agnozică și acalculia. În ceea ce privește agnozia pentru obiecte se remarcă de către Ajuriaguerra și Hécaen (1960) că, de regulă, contururile obiectelor sau unele detalii sînt recunoscute, mișcarea ajută la identificarea obiectelor ca și modul cum este prezentat bolnavului obiectul respectiv; de asemenea, palparea obiectului respectiv. Frecvent, nerecunoașterea obiectelor animate se însoțește de nerecunoașterea celor neanimate. Tot după Ajuriaguerra și Hécaen (1960) agnozia pentru imagini nu se poate manifesta independent. După Kreindler (1977) agnozia pentru imagini simbolice este o agnozie vizuală dată, mai ales, de leziuni occipitale în timp ce în cazul imaginilor figurative leziunea ar fi temporală. Botez și colab. (1971) referindu-se la agnozia pentru obiecte și imagini menționează că aceasta se însoțește de apraxie constructivă, tulburări oculo-motorii, hemianopsie și tulburări psihice, cîteodată existînd și o inatenție vizuală. Leziunea este predominant subcorticală și,



Scanned with OKEN Scanner

mai frecvent, în stînga (Hécaen și Angelergues, 1965). Tulburările de recunoaștere a obiectelor și imaginilor sînt foarte variabile, uneori, chiar în cursul aceleeași examinări.

Agnozia fizionomiilor (prosopagnozia) se traduce clinic prin dificultatea, mai mult sau mai puțin importantă, de a recunoaște fizionomiile. Intensitatea ei variază de la imposibilitatea de a recunoaște aspectul general (sex, vîrstă) a unei persoane pînă la a recunoaște unele aspecte mimice. În agnozia fizionomiilor, după Kreindler (1977), sediul leziunii nu este încă precizat, dar majoritatea autorilor o descriu, totuși, în cadrul simptomelor date de o leziune occipitală. Ea se însoțește frecvent de tulburări praxice și gnozice (mai ales gnozie spațială) și s-ar datora, cel mai frecvent, unei leziuni occipitale drepte, mai rar unei leziuni bilaterale și foarte rar unei leziuni stîngi (Ajuriaguerra și Hécaen, 1960; Bornstein, 1965). Hécaen și Angeleregues (1963) menționează, de asemenea, prezența leziunilor de emisfer nedominant în apariția acestei agnozii. Agnozia culorilor, care este o tulburare centrală de recunoaștere a culorilor, are, după Botez și colab. (1971), mai multe forme clinice și anume: agnozia culorilor propriu-zisă, cecitatea corticală pentru culori sau discromatopsia centrală, afazia pentru culori și apraxia culorilor. Ajuriaguerra și Hécaen (1960) au mai menționat și tulburări în clasificarea culorilor cît și o tulburare deosebită în care se recunoaște culoarea dar nu se cunoaște apartenența ei la un obiect. Tulburarea de recunoaștere a culorilor s-ar însoți, de obicei, de alexie agnozică, hemianopsie dreaptă, apraxie constructivă și, uneori, de tulburări psihice. Leziunea ar fi în lobul occipital al emisferului dominant, mai ales în cîmpul 19.

Alexia agnozică care poate fi literală, silabică sau verbală este datorită unei leziuni posterioare a emisferului dominant.

Acalculia ca tulburare de gnozie vizuo-spațială (în ordinea numerelor) este, de asemenea, datorată unei leziuni occipitale.

Agnozia spațială este pentru emisferul nedominant ceea ce este afazia pentru emisferul cerebral dominant (Pellegrin și colab., 1961). Ea apare ca o entitate net definită. Ajuriaguerra și Hécaen (1960) referindu-se la agnozia spațială menționează tulburări de percepție spațială, tulburări de mînuire a datelor din spațiu, pierderea memoriei topografice și paralizie psihică a privirii. Botez și colab. (1971), vorbind de agnoziile vizuo-spațiale se referă la tulburări în localizarea vizuală a obiectelor în spațiu, agnozia spațială unilaterală, alestezie vizuală, pierderea memoriei topografice, pierderea reprezentării vizuale a obiectelor. Explicarea agnoziilor spațiale numai prin leziuni occipitale este excepțională. De regulă se implică o leziune extinsă și la formațiunile anatomice din jur, de obicei, parietale (Critschley, 1953, Ajuriaguerra și Hécaen, 1960; Kreindler, 1977) sau se implică cointeresarea unor conexiuni multiple în care sînt cuprinși și nucleii talamici, circumvoluția postcentrală etc. (Gloning și colab., 1955). Alestezia vizuală a fost descrisă în leziuni occipitale bilaterale de către Critchley (1965) ca și pierderea reprezentării vizuale a obiectelor (Botez și colab., 1971). Un loc important în discutarea agnoziilor vizuale îl ocupă sindromul Balint. Acest sindrom descris de Balint în 1909 este format din paralizia psihică a privirii, ataxie optică și tulburări ale atenției vizuale. În acest sindrom localizarea leziunii parieto-occipital extern bilateral pare sigură (Ajuriaguerra și Hécaen, 1960). După Messimy (1965) care confirmă caracterul bilateral al unor leziuni parietale



Scanned with OKEN Scanner

posterioare, lobii occipitali ar fi indemni, în schimb putînd fi implicate asocierea unor leziuni frontale.

*Tulburări oculo-motorii*. Considerate rare, aceste tulburări apar aproape numai după leziuni occipitale mari sau bilaterale ca și după lobectomie. Ajuriaguerra și Hécaen (1960), trecînd în revistă lucrările predecesorilor ca și propriile observații, menționează secuse nistagmice, tulburări de fixație, mai ales la lectură, devieri controlaterale ale capului și ochilor. Pellegrin și colab. (1961) disting devieri ale ochilor și secuse nistagmice, perturbări ale reacțiilor opto-motorii (perturbări ale reflexului de clipire, ale nistagmusului opto-chinetic, perturbări ale mișcărilor de urmărire), tulburări de fixație a privirii. Gastaut (1960) descrie, de asemenea, crize oculo-clonice în leziunile occipitale.

*Tulburări psihice*. Acestea sînt considerate de Pellegrin și colab. (1961), pe baza cercetărilor lucrărilor de specialitate, ca fiind foarte frecvente, dar mulți din autori le corelează prezența cu cea a fenomenelor de hipertensiune intracraniană. După Botez și colab. (1971) tulburările psihice în leziunile occipitale sînt frecvente, dar ele sînt destul de greu decelabile clinic de rutină fiind necesare cercetări psihologice deosebite. Acești ultimi autori citați relatează tulburări de comportament, tulburări de memorie, indispoziție și lipsă de inițiativă, apărute ca urmare a unei leziuni occipitale. Mulți autori, printre care și Ajuriaguerra și Hécaen (1960), Pellegrin și colab. (1961) ș.a. accentuează importanța tulburărilor memoriei de fixare care ar fi adus pe primul plan al tulburărilor, tulburările psihice constatate în leziunile occipitale.

Levine (1952), prin studii psiho-metrice, afirmă că tulburările intelectuale la bolnavii cu leziuni occipitale interesează, în special, performanțele de calcul aritmetic. În plus, în leziunea bilaterală occipitală cu cecitate corticală, Ajuriaguerra și Hécaen (1960) au observat tulburări asemănătoare întîlnite în sindromul Korsakov cu indiferență afectivă și, uneori, chiar, euforie. Acești autori, citînd numeroși cercetători, menționează și tulburări ale ordinii cronologice a evenimentelor ca și alte tulburări în perceperea timpului, cum ar fi fenomene de accelerare a timpului, tulburări ale perspectivei temporale etc. După Pellegrin și colab. (1961) tulburările psihice, în funcție și de alte simptome occipitale cu care se intrică, sînt variabile de la un emisfer la altul, în leziuni occipitale bilaterale existînd tulburări profunde de comportament.

*Epilepsia occipitală*. Crizele convulsive în leziunile de lob occipital apar într-un sfert din cazuri atît ca semn de debut cît și în perioada de stare.

Ele îmbracă diverse aspecte, crize generalizate și jacksoniene, senzitive sau motorii (mai ales în leziunile expansive), cît și halucinații auditive, vizuale — elementare sau complexe — (mai ales în procesele encefalitice).

## BIBLIOGRAFIE


AJURIAGUERRA, J. DE, HÉCAEN, H. — Le cortex cérébral, ed. a II-a, Masson et Cie, Paris, 1960.

ALAJOUANINE, TH. și colab. — Les grandes activités de lobe occipital, Masson et Cie, Paris, 1960.

ARSENI, C., CONSTANTINESCU, AL. I., MARETSIS, M. — Semiologie neurochirurgicală, Edit. didactică și pedagogică, București, 1977.

BORNSTEIN, R. — În: „Disturbances of The Occipital Lobe", Proc. of The 8th Intern. Congr. Neurol., Viena, 1965, p. 157—160.




Scanned with OKEN Scanner

Botez, M. I., Sen Alexandru, Dobrota, I. — Elemente de neuropsihologie, Edit. ştiinţifică. Bucureşti, 1971.
Critchley, M. — The Parietal Lobes, Edward Arnold, Londra, 1953.
Critchley, M. — *Brain*, 1965, 88, 711—724.
Gastaut, H. — În: „Les grandes activités du lobe occipital" (sub red. *Th., Alajouanine*), Masson et Cie, Paris, 1960.
Gloning, J., Gloning, K., Hoff, H. — *Z. Nervenheilk.*, 1955, 10, 346—377.
Hécaen, H.. Angelergues, R. — La cécité psychique, Masson et Cie, Paris, 1963.
Hécaen, H., Angelergues, R. — În: „Disturbances of The Occipital Lobe", Proc. of the 8th Intern. Congr. Neurol., Viena, 1965, p. 29—45.
Kreindler, A. — Structura şi funcţiile sistemului nervos central, Edit. Acad. R.S.R., Bucureşti, 1976.
Kreindler, A. — Agnozii şi apraxii, Edit. Acad. R.S.R., Bucureşti, 1977.
Kreindler, A., Voiculescu, V. — Anatomo-fiziologia clinică a sistemului nervos central, Edit. Acad. R.P.R., Bucureşti, 1957.
Levine, J. — *Arch. Neurol. (Chic.)*, 1952, 67, 310—315.
Messimy, R. — În: „Disturbances of The Occipital Lobe", Proc. of the 8th Intern. Congr., Viena, 1965, p. 189—191.
Pellegrin, J. şi colab. — Le lobe occipital. Étude clinique, Masson et Cie, Paris, 1961.
Pötzl, O. — Die optisch-agnostichen Störungen, F. Dentike, Viena-Leipzig, 1928.
Sager, O.. Hornet, Th. — În: „Neurologia", vol. I (sub red. *A., Kreindler*), Edit. medicală, Bucureşti, 1957.
Thiébaut, F. şi colab. — *Rev. neurol.*, 1945, 77, 129—130.

# E. CORPUL CALOS

**C. ARSENI, AL. I. CONSTANTINESCU**

## ANATOMIE

Situat în profunzimea fisurii longitudinale superioare corpul calos este cea mai superficială din comisurile cerebrale (formaţiuni anatomice care unesc suprafeţe de pe cele 2 emisfere). Corpul calos este o lamă de substanţă albă care prezintă pe secţiuni sagitale o porţiune anterioară, genunchiul, prelungită în jos prin rostrul, o porţiune mijlocie, trunchiul şi o porţiune posterioară, splenium-ul. El este constituit din fibre care unesc transversal structuri corticale omoloage dar şi neomoloage (Bremer şi colab., 1956). Aceste fibre, foarte numeroase, provin din celule aflate în straturile profunde ale scoarţei, mai ales în stratul VI (Chang, 1953) şi mai puţin din stratul V. Fibrele caloase se termină, fără arborizaţie, în straturile superficiale (I, II şi III) ale scoarţei cerebrale controlaterale. Ele au colaterale puţine dar aproape de origine emit o fibră care formează o buclă cu caracter recurenţial. Fibrele caloase se distribuie pe aproape întreaga suprafaţă a scoarţei, excepţie făcînd doar lobul olfactiv şi partea inferioară a lobului temporal. Nu există fibre în corpul calos care să provină din formaţiunile subcorticale şi nici o fibră caloasă nu merge la formaţiunile subcorticale (Kreindler, 1976). Topografia corticală a fibrelor caloase poate fi urmărită în diviziunile convenţionale ale corpului calos. Astfel, la nivelul genunchiului se disting fibre provenind din partea anterioară a lobului frontal şi din lobul orbitar. Aceste fibre descriu o curbă cu concavitatea internă, ceea ce a permis menţionarea denumirii de „forceps minor". La nivelul trunchiului corpului calos se disting fibre supero-externe provenite din partea posterioară a lobului temporal, fibre supero-interne provenite din circumvoluţia corpului calos, din frontala internă, lobul paracentral, pre-



Scanned with OKEN Scanner

cuneus și parietala I și din partea superioară a circumvoluției rolandice, iar fibrele mijlocii provin din circumvoluția a II-a frontală, din partea mijlocie a circumvoluției rolandice și din parietala a II-a. La nivelul splenium-ului se disting fibre superioare provenite din circumvoluția temporală a II-a, din partea posterioară a circumvoluției corpului calos și din precuneus, fibre mijlocii și inferioare provenite din scoarța lobului occipital, din partea posterioară a lobului parietal. Fibrele care se curbează în afară și înapoi, în spre lobul occipital, formează „forceps major" (posterior). De la corpul calos pleacă un strat de fibre care înconjoară cornul occipital al ventriculului lateral formînd tapetum-ul. Acesta este însă constituit și din fibrele fasciculului occipito-frontal, important contingent de fibre de asociație.

*Vascularizație.* Corpul calos primește sînge prin vase provenite aproape în totalitate din artera cerebrală anterioară (cele 7/8 anterioare) dar splenium-ul și radiațiile caloase posterioare primesc sînge din artera cerebrală posterioară. Sîngele venos este corectat prin venele profunde și apoi prin venele Galien, trunchiul venos comun ș.a.m.d.

## FIZIOLOGIE

În contrast cu datele anatomice foarte clare și precise fiziologia corpului calos are încă multe aspecte neclare. Funcțiile corpului calos ar fi în special legate de colaborarea funcțională interemisferică. Unind arii corticale omonime și heteronime aparținînd celor 2 emisfere el participă astfel la diversele funcții corticale. Problema nu este însă așa de simplă, datele experimentale ca și cele clinice fiind încă insuficient de concludente în precizarea unora din aceste aspecte funcționale. Bîcov (1924—1925) este primul care experimental dovedește că o secțiune a corpului calos duce la pierderea posibilității de transfer interemisferic al informațiilor. Comisurotomia nu suprimă învățarea dar nu permite trecerea de la un emisfer la altul a cunoștințelor acumulate. Chang (1953) prin cercetări electrofiziologice dovedește că după secționarea corpului calos potențialele evocate simetrice dispar. Bremer și colab. (1956) menționează transmiterea prin fibrele caloase a mesajelor corticipete. După acești ultimi autori citați un mesaj senzorial nu este modificat calitativ, nu este deformat prin trecerea lui de-a lungul fibrelor caloase. Există o facilitare sau o inhibare la nivelul fibrelor caloase. La nivelul celulelor corticale din suprafețele omoloage există de fapt o acțiune reciprocă tonică. Myers (1956) după secționarea corpului calos constată o dificultate în transferul celor învățate de la un emisfer la altul. Secționînd chiasma optică înainte de comisurotomie și comparativ, la alte animale de experiență, după comisurotomie Myers și Sperry (1958) au dovedit că transferul interemisferic al cunoștințelor vizuale se face prin intermediul corpului calos. Trevarthen (1965) a dovedit experimental că secționarea corpului calos și a chiasmei optice este urmată de o împiedicare a discriminării vizuale complexe în timp ce achizițiile simple se pot transmite de la un emisfer la altul, probabil prin intermediul celorlalte comisuri. Mark și Sperry (1968) arată că în integrarea motorie bilaterală rolul corpului calos nu este absolut, după comisurotomie această integrare fiind posibilă. Leibowitz (1969) dovedește că modificările electroencefalografice produse și în emisferul contro-lateral după injectarea intracarotidiană de metrazol sînt facilitate de trecerea excitației transcalos, ceea ce nu se mai



Scanned with OKEN Scanner

constată după secționarea corpului calos. Datele obținute după secționarea corpului calos la unele animale de laborator sînt, ca și în alte domenii ale neurofiziologiei, greu superpozabile cu cele întîlnite la om, cu atît mai mult, cu cît la aceasta intervine și noțiunea de dominanță. La om s-au remarcat uneori tulburări apărute după secționarea de necesitate a corpului calos, tulburări care nu au fost însă întotdeauna corect interpretate. Van Wagenen și Herren (1940) menționează lipsa unor deficiențe neurologice și psihice caracteristice după secționarea corpului calos. Akelaitis (1944) menționează de asemenea absența unor tulburări neuro-psihice caracteristice după comisurotomie. Ulterior însă s-a dovedit de către alți cercetători prezența cel puțin tranzitorie a unor astfel de tulburări (Maspes, 1948). Gazzaniga și colab. (1965), Geschwind (1965), Sperry (1965) consideră că absența unor tulburări neuro-psihice caracteristice se datora studierii de către Akelaitis (1944) a unor bolnavi care aveau leziuni cerebrale de mult timp (unii chiar din copilărie), ceea ce modificase funcționalitatea scoarței cerebrale și repartizarea funcțiilor emisferice.

Bogen (1969) rezumă funcțiile corpului calos la rolul de a păstra sincronismul între funcțiile emisferelor cerebrale. La om, în plus, funcțiile corpului calos sînt legate de asimetria interemisferică, respectiv de dominanță.

În anii din urmă, legat și de funcțiile corpului calos (Botez și colab., 1971) se introduce în neurofiziologie și termenul de „sindrom de deconectare". Acest sindrom este după Geschwind (1967) ca și după Bogen și Gazzaniga (1965), Gazzaniga și Sperry (1967) ș.a. întîlnit în toate leziunile căilor de asociație, atît cele interemisferice cît și cele din interiorul unui singur emisfer cerebral. Sindromul ar consta în tulburări de memorie, absența transferurilor tactico-chinestezice interemisferice, dificultăți în expunerea verbală a activității perceptive și gestuale ale hemicorpului stîng cît și dificultăți pentru hemicorpul stîng în a răspunde la ordine verbale.

## SEMIOLOGIE

Simptomele întîlnite în clinică, în leziunile corpului calos sînt atribuite de mulți autori afectării de fapt a formațiunilor anatomice din vecinătate (Ajuriaguerra și Hécaen, 1960). O leziune a corpului calos nu ar duce la apariția de deficite funcționale. Nu ar apare tulburări de motilitate sau de sensibilitate ci numai tulburări de transfer interemisferic al funcțiilor asimetrice, tulburări care ar avea tendință la regresiune (Jedynak, 1971 ș.a.).

Se menționează totuși de către unii autori evidența unui sindrom calos format din următoarele semne (Ajuriaguerra și Hécaen, 1960): tulburări psihice, tulburări praxice și gnozice, tulburări motorii și de echilibru sau în cazul leziunilor neurochirurgicale se menționează (Arseni, Constantinescu și Maretsis, 1977) apariția unui sindrom alcătuit din simptome de hipertensiune intracraniană, tulburări psihice, tulburări praxice și gnozice, tulburări motorii și de echilibru, tulburări de vorbire, tulburări extrapiramidale și tulburări oftalmologice. În cele ce urmează vom descrie simptomele mai frecvent legate de funcțiile caloase. Chiar și în cazul acestora discuțiile sînt în curs încă, datele experimentale și clinice ulterioare urmînd a aduce noi elucidări.

*Tulburările psihice.* Raymond și colab. (1906) sînt primii care studiind tulburările psihice apărute în cazul leziunilor corpului calos încearcă să clari-



Scanned with OKEN Scanner

fice care sînt proprii acestei leziuni și care se datoresc leziunii de vecinătate. După acești autori în sindromul tumoral calos tulburările psihice constau în lipsa de legătură între idei, bizarerii, tulburări de memorie, mai ales pentru faptele recente, tulburări ale memoriei topografice, iritabilitate, instabilitate caracterială. Morsier (1969) afirmă că aceeași simptomatologie psihică se întîlnește atît în leziunile frontale cît și în cele caloase dar că amnezia de fixare este caracteristică leziunilor caloase. Alpers (1936) în sindromul calos tumoral menționează că tulburările psihice constau mai ales în imposibilitatea de a se concentra, inatenție, deficit în elaborarea ideilor, inaccesibilitate la majoritatea stimulilor, fatigabilitate. După Cramer (1936) funcțiile intelectuale ar fi aparent puțin afectate dar se constată tulburări de comportament, dezorientare, confuzie, apatie, stupoare. Parsons (1943) a observat după leziuni neurochirurgicale ale corpului calos aproape numai tulburări de memorie a faptelor recente. Bagdasar și Arseni (1951) în cazul leziunilor tumorale ale corpului calos remarcă prezența incoerenței ideilor, bizareriilor, iritabilității, instabilității comportamentale, slăbirii funcțiilor intelectuale, tulburărilor de memorie, dezorientărilor temporo-spațiale, inatenției, indiferenței emoționale, somnolenței, apatiei, torpoarei. Nielson (1951) descrie în leziunile caloase simptome psihice care evoluează ca formă și intensitate în paralel cu leziunea, la început existînd o tulburare a expresiei emoționale, tardiv putîndu-se ajunge la mutism akinetic. Schlesinger (1951) menționează constanța tulburărilor psihice în leziunile splenium-ului corpului calos. Tissot și Ajuriaguerra (1964) descriu tulburările de memorie ca fiind caracteristice pentru leziunile caloase, iar apatia cvasistuporoasă ca fiind mai frecventă în leziunile caloase ca în leziunile aflate altundeva în creier.

*Tulburările praxice.* Încă de la Liepmann (1908) s-a menționat rolul corpului calos în praxii, acest autor descriind apraxia ideo-motorie unilaterală stîngă. Liepmann nu a găsit însă apraxie la cazurile la care s-a făcut comisurotomie după o prealabilă leziune a creierului. Mingazzini (1922) menționează o apraxie facio-buco-linguală în leziuni caloase. După Cramer (1936) apraxia caloasă s-ar datora interesării asocierii funcționale a celor 2 lobi frontali. După Akelaitis (1945) apraxia caloasă ar fi de fapt o dispraxie diagnostică. El ca și Van Wagenen și Herren (1940) infirmînd existența propriu-zisă a unor tulburări de praxie în leziunile caloase. După Victoria (citat de Ajuriaguerra și Hécaen, 1960) leziunile caloase trebuie să fie întinse și profunde și să coexiste cu alte leziuni cerebrale pentru a duce la tulburări praxice. Bagdasar și Arseni (1951) confirmînd existența apraxiei caloase menționează că forța și forma mișcărilor izolate pot fi nealterate. Ajuriaguerra și Hécaen (1960) afirmă că observațiile experimentale nu îndreptățesc să se afirme prezența apraxiei ideo-motorii. Geschwind și Kaplan (1962) menționează că apraxia este stîngă cînd i se dau pacientului ordine verbale dar poate fi dreaptă cînd acestuia i se dă să descrie un obiect pe care acesta îl ține în mîna stîngă. Tot acești ultimi autori citați remarcă aspectul uneori deosebit al apraxiei stîngi, caz în care pacientul poate prezenta și o comfabulație tactilă unilaterală stîngă, fapt ce ar rezulta din combinarea unui sindrom Korsakov cu o tulburare de transfer interemisferic. Traverthen (1965) a remarcat la animalele de experiență la care s-a secționat corpul calos fenomene dispraxice. Bogen (1969) descrie la cazurile cu secțiune de corp calos asocierea unei dispraxii constructive drepte cu o disgrafie stîngă. Elliott (1969) afirmă însă ca și alți autori care l-au



Scanned with OKEN Scanner

precedat (Akelaitis, de exemplu) că nu există apraxie fără leziuni asociate cerebrale.

*Tulburările gnozice.* Se întîlneşte uneori în leziunile caloase o agnozie vizuală pentru obiectele aflate în hemicîmpul stîng. S-a descris o agnozie a obiectelor în leziunile splenium-ului de unii autori (Ajuriaguerra şi Hécaen, 1960). Akelaitis (1945) a remarcat o astereognozie stîngă apărută imediat după secţionarea corpului calos şi care dispărea treptat în perioada postoperatorie ca şi asomatognozia pentru membrul superior stîng. Bagdasar şi Arseni (1951) consideră că în leziunile tumorale ale corpului calos agnozia este frecventă şi se manifestă prin incapacitatea de a răspunde la stimuli sau la necesităţile personale. Geschwind şi Kaplan (1962) au remarcat la bolnavii cu leziuni ale corpului calos o imposibilitate de a denumi un obiect ţinut în mîna stîngă deşi caracteristicile de formă erau descrise corect (asimbolie tactilă).

*Tulburările de tip afazic.* Van Wagenen şi Herren (1940) au găsit dizartrie la bolnavii la care s-a secţionat corpul calos. S-a menţionat apariţia unei alexii tranzitorii în hemicîmpul vizual stîng încă de Akelaitis (1945) ca şi a unei afazii. Liepmann (1908) a remarcat o agrafie stîngă în leziuni caloase. De asemenea agrafie apărută după secţionarea corpului calos a remarcat şi Bogen (1969), tulburările găsite de el avînd un caracter tranzitoriu. Acelaşi îautor menţionează şi tulburări de desen, de copiere a desenului cu mîna dreaptă n timp ce aceasta este posibilă de executat cu mîna stîngă.

Sperry (1965) a remarcat la bolnavii cu comisurotomie tulburări de calcul. S-a remarcat de asemenea (Parsons, 1943, Bogen, 1969) tulburări în domeniul muzical, mai ales o dificultate în recunoaşterea legăturii între un text şi o melodie, anterior ambele cunoscute.

*Tulburările motorii.* Pareze uni- sau bilaterale au fost menţionate de mulţi autori care le-au considerat chiar caracteristice atunci cînd se însoţesc şi de tulburări psihice, dar în realitate aceste deficite se datoresc cointeresării formaţiunilor anatomice învecinate (Ajuriaguerra şi Hécaen, 1960; Jedynak, 1971). O tulburare motorie deosebită constată Van Wagenen şi Herren (1940) sub forma unei incoordonări motorii, care de fapt ţine de domeniul apraxiilor.

*Tulburările extrapiramidale.* Acestea apărînd sub forma de rigiditate, tremor parkinsonian, mişcări coreice, se datoresc de fapt tot cointeresării lezionale a formaţiunilor din vecinătate.

*Tulburările de echilibru şi mers.* Au fost descrise de Zingerle (1900) sub denumirea de ataxie caloasă caracterizată prin dificultatea sau imposibilitatea pacientului de a păstra, fără sprijin, ortostaţiunea, mersul fiind ataxospasmodic cu tendinţă de cădere înapoi sau pe o parte. După Cramer (1936) aceste tulburări ar apare numai în cazul leziunilor splenium-ului. Pentru mulţi alţi autori (printre care şi Bell, 1934) aceste tulburări nu sînt însă tulburări ataxice, ci reprezintă simptomele unei apraxii a mersului asemănătoare cu cea întîlnită în leziunile frontale.

*Tulburările de sensibilitate.* Astfel de tulburări uni- sau bilaterale au fost descrise mai rar (Bagdasar şi Arseni, 1951). S-au menţionat tulburări de discriminare tactilă mai evidente la extremitatea membrelor ca şi tulburări de dermolexie şi „senzaţia ciudată de mînă străină" menţionată şi de Jedynàk (1971) mai ales în cercetarea praxiei îmbrăcatului.

*Tulburările oftalmologice.* S-a remarcat uneori în leziunile caloase o inegalitate pupilară cu areflexie (Bagdasar şi Arseni, 1951; Arseni, Constanti-



Scanned with OKEN Scanner

nescu și Maretsis, 1977). Jedynàk (1971) menționează de asemenea și o pseudohemianopsie laterală omonimă.

*Alte tulburări.* Au fost puse pe seama leziunilor caloase și unele fenomene cataleptice, ecolalie, gatism etc. explicabile însă și prin existența tulburărilor psihice.

Toate tulburările mai sus menționate (apraxii, tulburări de tip afazie etc.) sînt dominate de caracterul tranzitoriu pe care îl au, aproape toți autorii cercetați remarcînd posibilitatea compensării pe parcurs a tulburărilor apărute după lezarea corpului calos. Problema acestora este însă așa cum am mai spus încă în curs de elucidare ca și întreaga fiziologie a corpului calos legată poate nu numai de interconexiunea cerebrală. Acest fapt ne-a și determinat să prezentăm mai multe observații și mai puține concluzii.

*Epilepsia caloasă.* În 35% din cazuri afecțiunea debutează cu crize de epilepsie generalizată care sînt mult timp (pînă la 10 ani) singurul simptom. În perioada de stare uneori crizele majore sînt precedate de atacuri jacksoniene și aură olfactivă, mișcări masticatorii, automatisme gesturale. În 10% din crizele de grand mal nu există aură (Arseni și colab., 1978).

## BIBLIOGRAFIE


AJURIAGUERRA, J. DE., HÉCAEN, H. — Le cortex cérébral, ed. a II-a, Masson et Cie, Paris, 1960.

AKELAITIS, A. J. — *J. Neuropath. exp. Neurol.*. 1943, 2, 226—262.

AKELAITIS, A. J. — *J. Neurosurg.*, 1944, 1, 94—101.

AKELAITIS, A. J. — *Amer. J. Psychiat.*, 1944—45, 101, 594—599.

ALPERS, B. J. — *Arch. Neurol. (Chic.)*, 1936, 35, 911—913.

ARSENI, C., CONSTANTINESCU, AL. I., MARETSIS, M. — Semiologie neurochirurgicală, Edit. didactică și pedagogică, București, 1977.

ARSENI, C., STOICA, I., TUDOR, I. — Crizele epileptice, Edit. Scrisul Românesc, Craiova, 1978.

BAGDASAR, D., ARSENI, C. — Traité de neurochirurgie, Edit. Acad. R.P.R.. București, 1951.

BELL, A. — *J. Neurol. Psychopath.*, 1934, 15, 137—146.

BICOV, K. — *Zbl. ges. Neurol. Psychiat.*, 1924—25, 39, 199—211.

BOGEN, J. E. — *Bull. Los Angeles Neurol. Soc.*, 1969, 34, 73—105, 135—162 și 191—220.

BOGEN, J. E., GAZZANIGA, M. S. — *J. Neurosurg.*, 1965, 23, 394—399.

BOTEZ, M. I.. SEN ALEXANDRU, DOBROTA, I. — Elemente de neuropsihologie, Edit. științifică, București, 1971.

BREMER, F. și colab. — *Arch. Suisses Neurol. Psychiat.*, 1956, 78, 31—87.

CHANG, H. T. — *J. Neurophysiol.*, 1953, 16, 117—131.

CRAMER, F. — *Bull. Neurol. Inst. N. Y.*. 1936, 5, 37—60.

ELLIOTT, F. A. — În: „Handbook of Clinical Neurology" (sub red. *P. J., Vinken, G. W., Bruyn*), vol. II, cap. 24, North Holland Publ. Comp., Amsterdam, 1969.

GAZZANIGA, M. S., SPERRY, R. W. — *Brain*, 1967, 90, 131—148.

GAZZANIGA, M. S. și colab. — *Brain*, 1965, 88, 221—236.

GESCHWIND, N. — *Brain*, 1965, 88, 237—294 și 585—644.

GESCHWIND, N. — *Cortex*, 1967, 3, 97—112.

GESCHWIND, N., KAPLAN, E. M. A. — *Neurology (Minneap.)*, 1962, 12, 672—685.

JEDYNAK, C. P. — Semiologie des troubles du transfert interhemispherique, fonctions du corps calleux, Thèse, Paris, 1971.

KREINDLER, A. — Structura și funcțiile sistemului nervos central, Edit. Acad. R.S.R., București, 1976.

LEIBOWITZ, U. — *Electroenceph. clin. Neurophysiol.*, 1969, 26, 515—523.

LIEPMANN, H. — *Arch. Psychol.*, 1908, 10, 1 193.

MARK, R. F., SPERRY, R. W. — *Exp. Neurol.*, 1968, 21, 92—104.

MASPES, P. E. — *Rev. neurol.*, 1948, 80, 100—113.

MINGAZZINI, G. — Der Balken. Eine anatomische physio-pathologische und Klinische Studie' Springer, Berlin, 1922.




Scanned with OKEN Scanner

Morsier, G. De. — *Encéphale*, 1929, 24, 19—49.
Myers, R. E. — *Brain*, 1956, 79, 358—363.
Myers, R. E., Sperry, R. W. — *Arch. Neurol. (Chic.)*, 1958, 80, 298—304.
Nielsen, J. M. — *Bull. Los Angeles Neurol. Soc.*, 1951, 16, 235—243.
Parsons, F. H. — *J. Genet. Psychol.*, 1943, 29, 227—241.
Raymond, M. şi colab. — *Encéphale*, 1906, 1, 533—565.
Schlesinger, B. — *Neurology (Minneap.)*, 1951, 1, 419—437.
Sperry, R. W. — În: „Brain and Conscious Experience", Springer Verlag, Heidelberg, 1965.
Tissot, R., Ajuriaguerra, J. De — În: „Encycl. med.-chir., A 10, 17 036, Paris, 1964.
Trevarthen, C. — În: „Functions of The Corpus Callosum, C.I.B.A. Foundation Study Group 20, Little Brown and Comp., Boston, 1965.
Wagenen, V., Herren, R. Y. — *Arch. Neurol. (Chic.)*, 1940, 44, 738—759.
Zingerle, H. — *Jb. Psychiat. Neurol.*, 1900, 19, 366.

# F. NUCLEII CENUŞII CENTRALI.

**C. ARSENI, AI. I. CONSTANTINESCU**

Situaţi în partea inferioară a emisferelor cerebrale şi dispuşi de o parte şi de alta a liniei mediane (*fig. 187 a şi b*), nucleii cenuşii centrali sînt reprezentaţi de talamus, nucleul caudat şi nucleul lenticular.

Complexitatea lor fiziologică şi semiologia caracteristică ce rezultă din lezarea respectivilor nuclei ne determină să-i prezentăm în continuare separata

## TALAMUSUL

### ANATOMIE

Reprezentînd cea mai mare parte a diencefalului, talamusul este o formaţiune de substanţă cenuşie, ovoidală, cu axul mare posterior, aflată pe partea laterală a ventriculului III al cărui perete extern îl şi formează. La exterior talamusul este limitat de capsula internă. Pe faţa superioară se află 2 şanţuri, dintre care cel medial traversează în diagonală talamusul, divizîndu-l în 2 părţi: cea externă formează planşeul ventriculului lateral, iar cea internă este în raport cu regiunea infundibulo-tuberiană şi cu regiunea subtalamică. Extremitatea anterioară a talamusului se află lateral în concavitatea corpului nucleului caudat, iar extremitatea posterioară (pulvinarul) se găseşte deasupra braţelor corpilor cvadrigemeni (*fig. 188*). Talamusul dintr-o parte este unit la majoritatea oamenilor (la 70% după Kreindler, 1976) cu cel de partea opusă prin comisura cenuşie (massa intermedia).

### CITOARHITECTONICĂ

Structura neomogenă a talamusului poate fi sistematizată într-un număr de nuclei care constituie în mare parte entităţi distincte, dar care pot fi grupaţi pe baza conexiunilor lor. Sager şi Horneţ (1957), ţinînd seama de conexiunile nucleilor talamici, îi clasifică în: nuclei care fac legătura, pe de o parte, cu scoarţa cerebrală, pe de altă parte, cu sistemul senzitivo-senzorial sau cerebelos (ventral caudal şi semilunar Flechsig, ventral intermediar, anterior, ganglionul geniculat intern), nuclei care sînt în legătură numai cu



Scanned with OKEN Scanner

subcortexul (lateral dorsal, nucleul central medial al lui Luys și cea mai mare parte din nucleul dorso-median), nuclei care nu primesc direct excitații senzitive sau senzoriale și sînt în legătură cu scoarța cerebrală (o parte din nucleul dorsomedian, lateral ventral principal caudal, pulvinarul).

Cincă și Mareș (1971) împart schematic, în raport cu semnificația lor fiziologică, nucleii talamici în nuclei de releu (ventral posterior, corpul genicu-

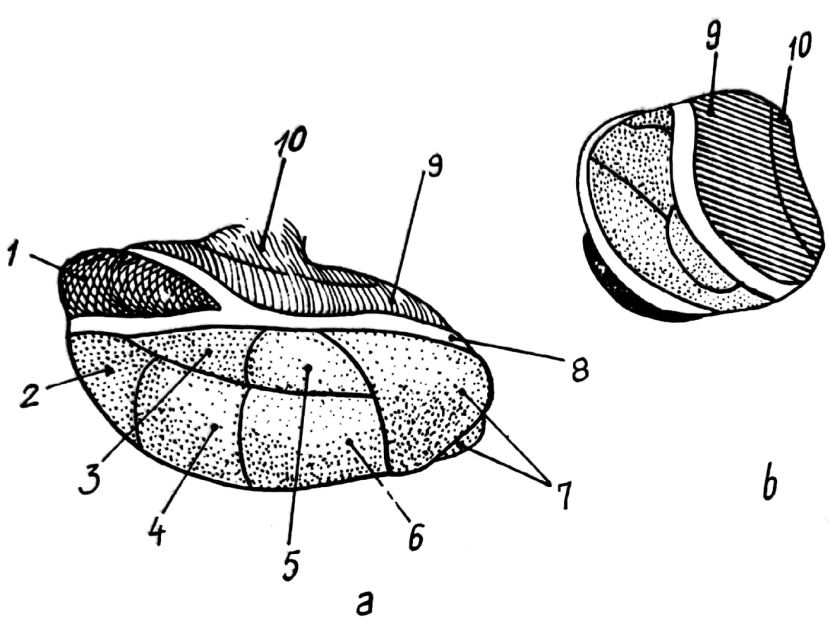


*Fig. 187.* — *a, b* — Talamusul.

*1* — grupul nucleilor anteriori; *2* — nucleul ventro-anterior; *3* — nucleul dorso-lateral; *4* — nucleul ventro-lateral; *5* — nucleul postero-lateral; *6* — nucleul ventro-postero-lateral; *7* — nucleii posteriori; *8* — lamina medulară internă; *9* — nucleii mediali; *10* — nucleii mediani (diagramă modificată după Netter de către Chusid și McDonald, 1964).

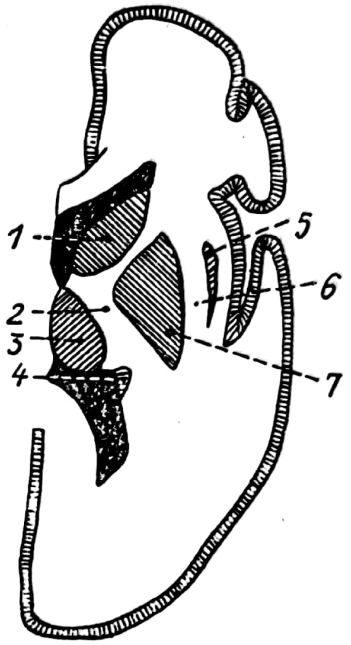


*Fig. 188.* — Secțiune de tip Flechsig prin emisfera cerebrală dreaptă.

*1* — capul nucleului caudat; *2* — brațul posterior al capsulei interne; *3* — talamusul; *4* — coada nucleului caudat; *5* — *claustrum*; *6* — capsula externă; *7* — nucleul lenticular.

lat medial, corpul geniculat lateral, ventral intermediar, anterior) care fac legătura între căile ascendente principale și scoarța cerebrală unde se proiectează somatotopic, nuclei de asociație (pulvinarul, lateral anterior, lateral posterior, dorso-median), care sînt dispuși în circuit cu scoarța cerebrală, nuclei cu conexiuni subcorticale (paraventriculari, centro-median, ventral anterior, reticular), care nu se proiectează direct pe scoarța cerebrală.

Kreindler (1976) împarte nucleii talamici după conexiunile lor corticale și subcorticale în: nuclei cu conexiuni specifice (anterior, ventral lateral, ventral posterior, medial lateral, lateral posterior și corpii geniculați medial și lateral), care primesc aferențe de la măduvă, trunchiul cerebral, cerebel, creierul visceral și le proiectează pe ariile corticale specifice, nuclei de asociație specifici (nucleii liniei mediane, nucleii mediali, pulvinarul și nucleul reticular), care primesc aferențe de la alți nuclei talamici și de la măduva spinării, trunchi cerebral și cerebel pe care le proiectează, în special, pe ariile asociative ale cortexului, nuclei nespecifici cu conexiuni corticale, difuze și cu conexiuni subcorticale (ventral anterior, nucleii intralaminari și ai liniei mediane) care primesc aferențe de la formațiunile subcorticale, inclusiv de la formațiunea reticulată, creierul visceral și corpul striat și le proiectează pe nucleii talamici specifici și pe ariile asociative corticale. Pentru amănunte asupra caracteris-



Scanned with OKEN Scanner

ticilor celulare ale fiecărui nucleu cei interesați se vor adresa lucrărilor respective de specialitate, aici fiind menționate doar date necesare facilitării înțelegerii fiziologiei și, mai ales, semiologiei talamusului.

## FIZIOLOGIE

Talamusul reprezintă, în primul rînd, o mare stație de releu a tuturor căilor senzitive ce merg spre cortex (excepție făcînd doar calea olfactivă). Prin legăturile pe care talamusul le are cu alte formațiuni nervoase subcorticale, el reprezintă, însă, și o verigă funcțională de mare importanță în complexa activitate a sistemului nervos central. Rolul talamusului în această complexă activitate reiese și din menționarea conexiunilor principalilor nuclei intercalați pe căile ascendente, nucleii, ulterior, primesc fibre de la hipotalamus (fasciculul mamilo-talamic) și trimit spre cortex la cîmpurile 24, 23, 32 și 13. Ar fi, astfel, un releu în circuitul hipocampo-mamilo-talamo-cingular Papez. Dintre nucleii ventrali cel ventral lateral primește proiecții contro- și nomolaterale de la cerebel și trimite, la rîndul său, la cîmpurile corticale 4 și 6, iar cel ventral posterior primește fibre senzitive de la măduva spinării (fasciculul spino-talamic și de la nucleii cordoanelor posterioare) și de la nucleii trigemenului (acestea din urmă sosesc în arcuat) și trimite la cîmpurile corticale 3, 1, 2. În acest nucleu există o organizare somato-topică (Mountcastle și Henneman, 1952).

Proiecția pentru membrul inferior este laterală, iar a feței homolaterale este medială (în nucleul arcuat). Proiecțiile pentru sensibilitatea tactilă sînt bine delimitate spre deosebire de cele ale sensibilității algice și termice. Participarea corpului geniculat lateral în funcția vizuală și a corpului geniculat medial în funcția auditivă este cunoscută.

Dintre nucleii specifici de asociație, nucleul dorso-median primește fibre de la nucleul centro-median și de la nucleul lateral. Are, de asemenea, legături cu hipotalamusul prin intermediul sistemului de fibre periventriculare, cu cortexul, mai ales cu cîmpurile 10, 40, 42, 45, 46, 47 (Kreindler, 1976), cu nucleul caudat și putamenul și cu complexul amigdalian (Sager și Butkhuzi, 1962).

Pulvinarul primește fibre de la complexul amigdalian și fibrele sale se proiectează pe cîmpul 18 și în jurul zonei auditive. Nucleul-reticular face parte din sistemul activator ascendent difuz avînd legături la diverse nivele ale sistemului talamo-cortical.

Dintre nucleii nespecifici cu conexiuni corticale difuze și cu conexiuni subcorticale, nucleul centro-median (centrul median Luys) are conexiuni, mai ales, cu globus pallidus și putamen, legăturile lui cu cortexul fiind incerte (Kreindler, 1976). De asemenea, primește aferențe de la lemniscul median și, probabil, de la sistemul senzorial ascendent, cerebel și formațiunea reticulată. Nucleul ventral anterior are legături cu globus pallidus prin fasciculul talamic și cu cîmpurile 6, 8, 4 s și 44 (Hassler, 1959).

Din cele relatate mai sus reiese complexitatea și multitudinea funcțiilor talamice, funcții care se referă la sensibilitate, coordonarea mișcărilor, activități „superioare" (psihice, de vorbire etc.).

*Vascularizație.* Studiate de mulți cercetători, printre care și Foix și Hillemand (1925) și Lazorthes (1961) vascularizația arterială a talamusului este reprezentată de un pedicul talamo-perforat (grupul inferior și mijlociu Lazorthes, 1961) provenind, în special, din artera cerebrală posterioară,



Scanned with OKEN Scanner

un pedicul talamo-geniculat (grupul inferior și posterior) provenit din artera cerebrală posterioară și care vascularizează teritoriul responsabil, îndeosebi de apariția sindromului Dèjerine și Roussy, un pedicul al pulvinarului (grupul posterior) provenit, de asemenea, din arterele coroidiene, un pedicul talamo-tuberian (grupul anterior și inferior) provenit din artera comunicantă posterioară și un pedicul lenticulo-optic, provenit după Foix și Hillemand (1925) din artera cerebrală mijlocie, dar care, de fapt, se pare că se termină în capsula internă înainte de a se apropia de talamus.

Sîngele venos din talamus este colectat de sistemul profund și se varsă, cel din porțiunea anterioară, în vena cerebrală internă și cel din porțiunea posterioară, în vena bazilară.

## SEMIOLOGIE

Simptomatologia apărută în cazul unei leziuni talamice a fost grupată în diverse sindroame, în special, în funcție de cointeresarea anumitor nuclei sau pe grupe de nuclei și a conexiunilor lor. Dèjerine și Roussy (1906) au descris un sindrom talamic clasic, datorat, în special, unei suferințe vasculare a talamusului lateral în teritoriul arterei cerebrale posterioare. Acest sindrom este format din următoarele simptome apărute controlateral leziunii: tulburări de sensibilitate superficială pentru senzațiile de tact, cald și rece, pierderea sensibilității profunde, dureri spontane și, mai ales, dureri provocate de agenți nociceptivi, chiar minori, asterognozie, hemipareză, adesea tranzitorie, hemianopsie, mișcări coreice sau atetozice. În afara acestui sindrom talamic total s-au descris sindroame parcelare vasculare de către Sager (citat și în Sager și Horneț, 1957). Astfel, ar exista un sindrom talamo-geniculat (tulburările de sensibilitate predomină la membrul inferior și ar exista și hemianopsie), un sindrom talamo-perforat (tulburări de sensibilitate relativ moderate predominante la membrul superior și față, hemisindrom cerebelos, mișcări coreo-atetozice, uneori tulburări vegetative), un sindrom lenticulo-optic (dureri caracteristice însoțite de tulburări de sensibilitate obiectivă). De asemenea, s-a mai descris un sindrom tubero-talamic (tulburări de conștiență, uneori și tulburări ale mișcărilor de verticalitate a globilor oculari), un sindrom coroidian anterior (hemiplegie, hemihipoestezie și hemianopsie). Head și Holmes (1911) deosebesc simptome datorate unei leziuni care întrerupe căile nervoase înainte de a ajunge la neuronii talamici (hiperactivitate, hiperpatie, tulburări accentuate de sensibilitate obiectivă) și simptome datorate unei leziuni a fibrelor talamo-corticale (tulburări de sensibilitate profunde accentuate, tulburări de sensibilitate superficială discrete cu păstrarea percepției dureroase). Acestea referindu-se la sindroamele vasculare, căci la cele apărute ca urmare a unor leziuni tumorale etc., multe din simptome diferă ca frecvență și intensitate (Papaioanou și Houdart, 1950). În cazul leziunilor tumorale sindrom talamic clasic (tip Dèjerine și Roussy) apare, dealtfel, foarte rar (Tovi și colab., 1961; Cheek și Taveras, 1961; Arseni și Constantinescu, 1973).

*Tulburări de sensibilitate.* Durerea este simptomul caracteristic, dominant al sindromului talamic. Nu există, întotdeauna, o proporționalitate între intensitatea tulburărilor de sensibilitate obiectivă și durere.

Acest simptom este tipul de durere centrală. Durerea, uneori foarte intensă și cu caracter de arsură, este difuză, cuprinde tot hemicorpul contro-



Scanned with OKEN Scanner

lateral leziunii, dar poate fi şi limitată la un membru sau segmentară, o somatotopie a durerii fiind descrisă şi de Lhermitte şi colab. (1949). Ea are o pronunţată componentă afectivă putînd fi provocată şi de orice stimul senzitiv (tactil, temperaturi scăzute) şi senzorial (mirosuri dezagreabile, lumină puternică, zgomote puternice sau chiar o melodie). Durerea provocată de un stimul senzitiv, avînd, uneori, la început, o localizare în punctul sau zona excitată iradiază de regulă, imediat, în tot hemicorpul respectiv (hiperpatie). Durerea, însă, poate apare şi „spontan", independent de o excitaţie oarecare. După Foerster (citat de Sager şi Horneţ, 1957), chiar excitaţii de partea sănătoasă pot provoca durere foarte vie în hemicorpul controlateral. Patogenia durerii talamice a fost şi este încă controversată. După Head şi Holmes (1911) ea ar fi rezultatul suprimării efectului sensibilităţii epicritice (discriminative analitice şi inhibitorii) asupra celei protopatice (nediferenţiate, difuze, primitive). Aceasta din urmă este „eliberată" prin întreruperea de către o leziune a fibrelor cortico-talamice la nivelul talamusului lateral. Pentru unii autori hiperpatia s-ar datora „iritaţiei" locale produse de neuronii lezaţi asupra neuronilor rămaşi intacţi şi alţii susţin că hiperpatia se datoreşte unei dezinhibări locale a nucleilor de asociaţie intratalamică (Kreindler şi Voiculescu, 1957). Durerile talamice pun, imperios, problema nivelului superior al integrării senzaţiei dureroase şi datele experimentale şi observaţiile clinice ulterioare vor aduce, fără îndoială, o limpezire a concepţiilor patogenice.

Tulburările de sensibilitate obiective superficiale sînt reprezentate de hipoestezie controlaterală şi topoagnozie. Acestea sînt, de regulă, discrete sau moderate, existînd o dublă reprezentare în talamus (bilaterală) a sensibilităţii superficiale. Ele au o distribuţie segmentară şi sînt mai intense la extremitatea membrelor. Cînd leziunea este laterală, tulburările de sensibilitate superficială predomină la membrul inferior şi, uneori, la faţă (de regulă, însă, tulburările de sensibilitate obiectivă sînt rare la faţă). Garçin şi Lepresle (citaţi de Arseni şi Oprescu, 1967) au menţionat posibilitatea ca hipoestezia să fie strict localizată cheirooralâ, iar Schuster (citat de Arseni şi Oprescu, 1967) a menţionat existenţa, uneori în leziunile talamice, a unei hipoestezii cu caracter pseudoradicular.

Tulburările de sensibilitate profundă sînt mai pronunţate şi mai constante (reprezentare talamică controlaterală unică). Sînt şi cazuri, însă, la care tulburările de sensibilitate profundă lipsesc în timp ce sensibilitatea superficială este alterată (Kreindler şi Voiculescu, 1957).

Asterognozia întîlnită, uneori, în cadrul sindromului talamic este cel mai probabil rezultatul tulburărilor de sensibilitate profundă (Critchley, 1953).

*Tulburări motorii şi de coordonare a mişcărilor.* Sînt, de fapt urmarea cointeresării capsulei interne din vecinătate. Hemipareza apărută în cadrul sistemului talamic de origine vasculară este întotdeauna discretă şi tranzitorie spre deosebire de cea apărută în cazul unei tumori talamice (Papaioanou şi Houdart, 1950). S-au mai descris în cadrul tulburărilor motorii sincinezii care ar avea o valoare localizatorie certă (Alliez, 1969). Mişcări cu caracter coreo-atetozic au fost descrise ca urmare fie a lezării concomitente a formaţiunilor extrapiramidale din vecinătate, fie a lezării centrului median Luys (coree substriată Vogt). Aceste mişcări trebuie deosebite de mişcările involuntare apărute prin tulburări de sensibilitate profundă cînd bolnavul stă cu ochii închişi (Sager şi Horneţ, 1957). Mişcările coreo-atetozice care dau mîna „instabilă" talamică se întîlnesc excepţional în leziuni talamice tumorale ca,



Scanned with OKEN Scanner

dealtfel, alte mișcări cu caracter involuntar, complexe, tremurături cu caracter parkinsonian etc. În schimb s-au descris dispariția unor tremurături parkinsoniene după apariția unei leziuni în nucleul ventral lateral al talamusului și globus pallidus (Alliez, 1969).

S-a descris, de asemenea, un hemisindrom cerebelos inconstant controlateral unei leziuni a nucleului ventral lateral (Papaioanou și Houdart, 1950).

*Tulburări viscero-vegetative.* Au fost menționate astfel de tulburări ca tulburări vaso-motorii la membrele controlaterale, cianoză, edem, tulburări funcționale ale diverselor aparate (cardio-vascular) atît în leziuni talamice unice cît mai ales în leziuni care cointeresau și regiunile anatomice subiacente.

*Tulburări oftalmologice.* Mac Kissock și Paine (1958) acordă o mare importanță inegalității pupilare apărută în cadrul leziunilor talamice considerînd-o utilă în diagnosticul diferențial, mai ales, al unei leziuni tumorale. Abolirea reflexului cornean a fost considerată, frecvent, în sindromul talamic, de către Ionescu și Steriade (citați de Kreindler și Voiculescu, 1957), o hemianopsie omonimă datorită corpului geniculat lateral. Hemianopsia apărută în sindroamele talamice vasculare se datorește trombozării arteriolelor provenite din artera cerebrală posterioară. După Alliez (1969), însă, leziunile care interesează talamusul în totalitate duc la hemianopsie.

*Tulburări de gust.* Au fost descrise sub formă de diminuare a senzației pentru amar și abolirea gustului pentru acru, sărat și dulce (Kreindler și Voiculescu, 1957).

*Tulburări de vorbire.* Tot mai mult se vorbește despre conexiunile dintre diverșii nuclei talamici și ariile vorbirii. Penfield și Roberts (1959) susțin că funcțiile celor 3 mari arii ale vorbirii sînt coordonate prin intermediul conexiunilor intratalamice, cortico-talamice și talamo-corticale. Ei consideră că o afazie poate apărea nu numai în cazul unei leziuni a ariei corticale posterioare, dar și prin leziuni ale hipotalamusului posterior. Botez (1962) afirmă, însă, că întrucît tulburările de vorbire apar, de regulă, tardiv, coincizînd cu agravarea sindromului de hipertensiune intracraniană precum și datorită faptului că predomină afazia de evocare, în tumorile talamice aceste tulburări traduc simptome de vecinătate, de cele mai multe ori tranzitorii, ele remițîndu-se odată cu scăderea hipertensiunii intracraniene, indiferent dacă aceasta a fost realizată prin intervenții paleative sau radicale. Arseni și Constantinescu (1973) au menționat, de asemenea, tulburări afazice apărute la bolnavi cu tumori talamice. Ei au menționat și afazie motorie pură, alexie, agrafie, la bolnavii cu leziuni talamice pure, ceea ce este, însă, dificil de explicat. S-au descris tulburări senzoriale afazice după o hemoragie talamică (Mareș, 1961). De asemenea, s-au mai descris de către Sager și Mareș (citați de Cincă și Mareș, 1971) afazie senzorială după ramolismente în porțiunile posterioare și laterale ale talamusului și după intervenții stereotaxice pe talamusul din emisferul dominant.

*Tulburări ale funcției somn-veghe.* Fără a intra în amănunte, acestea fiind menționate în alte capitole ale prezentei lucrări, reamintim că în leziunile talamice au fost descrise de mulți autori, printre care și de Cairns (1952), Massarotti și colab. (1966), Castaigne și Escourolle (1967). Explicația apariției acestor tulburări constă în prezența unor leziuni ale porțiunilor mediale și intraliminare ale talamusului de amîndouă părțile (Cincă și Mareș, 1971).



Scanned with OKEN Scanner

*Tulburări psihice.* Apariția acestor tulburări în leziunile talamice, mai ales în leziunile nucleului dorso-median, li se dă din ce în ce tot mai multă importanță. Freundenberg și colab. (1950) dovedesc experimental că distrugerea unilaterală a nucleului dorso-median duce la apariția unei inatenții și a unei hiperactivități motorii. Brierley și Beck (1958) prin distrugerea bilaterală a nucleului dorso-median au obținut hiperactivitate și chiar agitație, dispariția fricii, inatenție, amimie. Riklan și colab. (1960), făcînd un bilanț psihologic înainte și după intervenția stereotaxică efectuată la un număr relativ mare de parkinsonieni, au constatat o scădere tranzitorie a performanțelor intelectuale. Mark și colab. (1963), prin coagularea nucleilor intralaminari și a nucleului dorso-median au obținut o indiferență la durere. Gross și colab. (1965) remarcă o modificare a performanțelor în proba labirintului Helb-Williams după lezarea corpilor geniculați externi și a talamusului median. Hossler și Dickmann (citați de Cincă și Mareș, 1971) remarcă rezultatele bune obținute după coagularea stereotaxică uni- sau bilaterală a nucleului dorso-median și, în parte, a nucleilor intralaminari. Datele obținute experimental sînt, în bună parte, confirmate de aspectele clinice observate. S-au observat astfel diverse tulburări psihice de origine talamică ca tulburări confuzive, delir paranoid, halucinații auditive (Cincă și Mareș, 1971). S-au observat, de asemenea, tulburări de memorie cu sau fără fenomene acompaniatorii fabulatorii (Alliez, 1969), tulburări afective etc. O importanță deosebită s-a acordat demenței talamice. Această tulburare profundă, gravă a funcțiilor psihice (apatie, indiferență, rar fenomene de agitație, vorbirea spontană redusă, fondul mental sărac, importante tulburări de memorie, dezorientare temporo-spațială) a fost studiată de numeroși autori, printre care și de Ajuriaguerra și colab. (1954), Nayrac și colab. (1965), Martin (1966), Bouchaud (1967) ș.a. După Bouchaud care și-a bazat studiile pe date experimentale și pe observațiile anatomo-clinice personale și ale altor autori, semiologia demenței talamice relevă atingerea bilaterală a conexiunilor talamo-corticale și a circuitelor hipocampo-talamo-cingulare. Alliez (1969) bazat și pe afirmațiile altor autori, discută și eventuala contribuție a hipertensiunii intracraniene în producerea tulburărilor psihice datorate unei leziuni cu caracter expansiv. După Cincă și Mareș (1971) demența talamică poate să apară în leziuni bilaterale ale nucleului dorso-median, dar și în leziunile teritoriului talamo-perforat, pulvinarului și nucleilor intralaminari. Importanța atingerii bilaterale în apariția tulburărilor psihice este afirmată și susținută și de alți autori (Ajuriaguerra și colab., 1954; Nayrac și colab., 1965; Martin, 1966 ș.a.).

În acest cadru s-au mai prezentat și s-au discutat și alte 2 aspecte clinice apărute în leziunile talamice. Este vorba de mutismul akinetic și de crizele de rîs și plîns spasmodic.

Mutismul akinetic a fost descris în leziuni aflate la diverse nivele ale sistemului nervos central, inclusiv în leziuni talamice (Kreindler și colab., 1966). După Sager și Mareș (citați de Cincă și Mareș, 1971) este reversibil și se datorește deferentării, în cazul unor leziuni bilaterale, a porțiunilor mediale și intralaminare a talamusului.

n ceea ce privește cazurile de rîs spasmodic, ele sînt rare în leziunile tumorale talamice (Alliez, 1969), ele putînd să fie, uneori, incoercibile sau să predomine în hemifața controlaterală leziunii talamice (Kleist și Gonzalo, citați de Ajuriaguerra și colab., 1954).



Scanned with OKEN Scanner

*Epilepsia talamică.* Debut în 10% sub forme generalizate sau jacksoniene motorii sau senzitive. În perioada de stare o întîlnim în 30% din care 1/3 este generalizată, 1/3 — jacksoniană și restul cu aspecte particulare (tulburări vegetative paroxistice, halucinații vizuale, auditive, gustative, senzații de înstrăinare).

## BIBLIOGRAFIE


Ajuriaguerra, J. de și colab. — *Encéphale*, 1954, 43, 404—478.
Alliez, B. — Les tumeurs des noyaux gris céntraux, Thèse, Marseille, 1969.
Arseni, C., Constantinescu, Al. I. — În: „Procesele expansive intracraniene", vol. I, Edit. Acad. R.S.R., București, 1973.
Arseni, C., Oprescu, I. — Durerea, Edit. Acad. R.S.R., București, 1967.
Botez, M. I. — Afazia și sindroamele corelate în procesele expansive intracraniene, Edit. Acad. R.P.R., București, 1962.
Boucaud, D. de — Les démances thalamiques, Thèse, Bordeaux, 1967.
Brierley, J. B., Beck, E. — În: C.I.B.A. Foundation Symposium of Neurological Basis of Behaviour, J. and A. Churchill, Londra, 1958, p. 90—101.
Buchanann, A. R. — Functional Neuroanatomy, ed. a IV-a, Lea and Febiger, Philadelphia, 1961.
Cairns, H. — *Brain*, 1952, 75, 109—146.
Cairns, H. și colab. — *Brain*, 1941, 64, 273—290.
Castaigne, P., Escourolle, A. — *Rev. neurol.*, 1967, 116, 547—584.
Cheek, W. R., Taveras, J. M. — *J. Neurosurg.*, 1966, 24, 505—513.
Cinca, I., Mareș, A. — Diagnostic neurologic, Edit. medicală, București, 1971.
Critchley, M. — The Parietal Lobes, Edward Arnold, Londra, 1953.
Dèjerine, J., Roussy, G. — *Rev. neurol.*, 1906, 14, 521—532.
Foix, Ch., Hillemand, P. — *Rev. neurol.*, 1925, 2, 705—739.
Freundenberg, R. K. și colab. — *J. ment. Sci.*, 1950, 96, 143—156.
Gross, Ch. și colab. — *Neuropsychologia*, 1965, 3, 53—68.
Hassler, R. — În: „Introduction to Sterotaxis of The Human Brain (sub red. *G., Schaltenbrand, P., Bailey*), Georg Thieme, Stuttgart, 1959.
Head, H., Holmes, G. — *Brain*, 1911, 34, 102.
Kreindler, A. — Structura și funcțiile sistemului nervos central, Edit. Acad. R.S.R., București, 1976.
Kreindler, A., Voiculescu, V. — Anatomo-fiziologia clinică a sistemului nervos central, Edit. Acad. R.P.R., București, 1957.
Kreindler, A. și colab. — *Stud. Cercet. Neurol.*, 1964, 4, 349—360.
Lazorthes, G. — Vascularisation et circulation cérébrale, Masson et Cie, Paris, 1961.
Lhermitte, J. și colab. — Rapport 4ème Congr. Neurol. Int., Masson et Cie, Paris, 1949.
Mac Kissock, W., Paine, P.W.E. — *Brain*, 1958, 81, 41—63.
Mareș, A. — Contribuții la studiul diencefalului, Teză, I.M.F., București, 1961.
Mark, V. J. și colab. — *Arch. Neurol. (Chic.)*, 1963, 8, 528—538.
Martin, J. J. — *Rev. neurol.*, 1966, 114, 215—219.
Massarotti, M. și colab. — *Minerva neurochir.*, 1966, 10, 37—41.
Mountcastle, V., Henneman, E. — *J. comp. Neurol.*, 1952, 97, 409—439.
Nayrac, P. și colab. — *Lille méd.*, 1965, 10, 692—698.
Papaioanou, Ch., Houdart, R. — *Sem. Hôp. Paris*, 1950, 26, 555—563.
Penfield, W., Roberts, L. — Speech and Brain Mechanisms, Oxford University Press, Londra, 1959.
Riklan, M. și colab. — *Arch. genet. Psychiat.*, 1960, 2, 22—32 și 267—275.
Sager, O., Butkhuzi, S. — *Electroenceph. clin. Neurophysiol.*, 1962, 14, 835—836.
Sager, O., Hornet, Th. — În: „Neurologia", vol. I (sub red. *A., Kreindler*), Edit. medicală, București, 1957.
Tovi, D. și colab. — *J. Neurosurg.*, 1961, 18, 730—740.




Scanned with OKEN Scanner

# F. NUCLEII STRIAȚI

C. ARSENI, AL. I. CONSTANTINESCU

## ANATOMIE

Nucleul caudat și nucleul lenticular (nucleii striați) reprezintă etajul subcortical al sistemului extrapiramidal. În afara acestui etaj anatomo-funcțional, sistemul mai are un etaj cortical și altul aflat la granița dintre diencefal și mezencefal (corpul Luys, zona incerta, locus niger și nucleul roșu).

Nucleul caudat și nucleul lenticular reprezintă nucleii bazali (Kreindler, 1976). În cele ce urmează ne vom referi la aceste formațiuni nervoase ale etajului subcortical, componentele celorlalte etaje funcționale fiind descrise în cadrul altor capitole.

Nucleul caudat este o masă nucleară în formă de virgulă cu extremitatea mai groasă aflată anterior. Descris schematic ca avînd un cap, un corp și o coadă, nucleul caudat se află inițial pe fața antero-laterală a talamusului, pe care îl ocolește lateral îndreptîndu-se în jos; apoi, schimbîndu-și direcția înainte, se termină în nucleul amigdalian sub nucleul lenticular. Nucleul caudat are astfel o față convexă, care constituie, de fapt, planșeul corpului ventriculului lateral și apoi plafonul cornului sfenoidal al ventriculului. Are, de asemenea, o față concavă, care corespunde capsulei interne. Marginea internă este aplicată pe talamus, iar cea externă este în contact cu corpul calos.

Nucleul lenticular (format din putamen și globus pallidus) are forma unei piramide cu baza triunghiulară aflată în dreptul insulei, de care este despărțită de capsula externă și claustrum. Vîrful acestei piramide se află înspre interior în imediata vecinătate a talamusului. Cele 3 laturi ale sale sînt în contact cu diversele segmente ale capsulei interne, fața inferioară fiind în raport cu formațiunile situate în regiunea sublenticulară (substanța nenumită Reichert, comisura anterioară, ansa lenticulară etc.) (*fig. 189*).

**Citoarhitectonica și mieloarhitectonica.** Nucleul caudat și putamenul (neostriat) au o structură citologică identică, structură reprezentată de 2 tipuri de celule nervoase, unele mari și altele mici aflate într-o proporție cvasiconstantă de 1 la 20.

Globus pallidus (paleostriat) are o structură aproape numai unicelulară, celulele fiind mari, rare, distanțate. În afara acestora se găsesc și unele celule mici, multipolare (Kreindler, 1976).

Printre celulele ganglionilor bazali se întrețes fibre ce vin și pleacă stabilind între formațiunile extrapiramidale subcorticale și cortex ca și între aceste formațiuni și cele subiacente o serie de conexiuni de o deosebită importanță funcțională.

Nucleul caudat și putamenul primesc fibre de la cortexul frontal (cîmpurile 4, 6), temporal (cîmpul 23) și parietal (cîmpurile 4, 2, 5, 7), de la talamus (acestea trec prin nucleul caudat fără a face sinapsă și pătrund în putamen) și de la locus niger. De la formațiunile neostriatului pleacă fibre spre cortex (partea latero-bazală a lobului frontal), spre globus pallidus și, probabil, spre talamus, tectum și nucleul roșu (Voiculescu, 1959).

Globus pallidus primește fibre de la cortex (în special, din cîmpul 6), de la neostriat, de la cerebel (Carrea și Metler, citați de Voiculescu, 1959),



Scanned with OKEN Scanner

de la talamus (în special, de la nucleul centro-median), de la lemniscul median, locus niger și nucleul subtalamic (Voiculescu, 1959).

Fibrele eferente de la globus pallidus ar fi îndreptate către nucleul subtalamic Luys, substanța reticulată a segmentului mezencefalic, nucleul roșu, talamus (nucleu lateral ventral și ventral anterior) și către hipotalamus

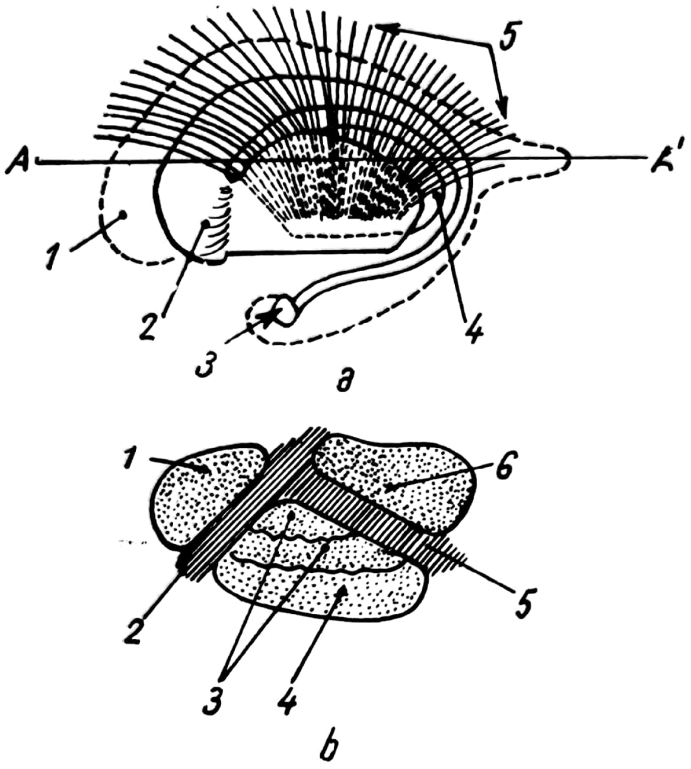


*Fig. 189.* — Topografia ganglionilor bazali (prezentare schematică).

*a*: *1* — ventricul lateral ; *2* — nucleul caudat ; *3* — nucleul amigdaloid ; *4* — talamusul ; *5* — capsula internă ; *b* — aspectul pe secțiunea AA' : *1* — nucleul caudat ; *2* — brațul anterior al capsulei interne ; *3* — globus pallidus ; *4* — putamenul ; *5* — brațul posterior al capsulei interne ; *6* — talamus (după Buchanan, 1961).

(nucleul ventro-median). Între nucleii extrapiramidali și scoarța cerebrală există fibre directe într-un sens și altul care stabilesc conexiuni în afara celor stabilite indirect în cadrul circuitelor discutate mai jos, în cadrul fiziologiei.

Unele fibre alcătuiesc fascicule ce stabilesc conexiuni cu alte formațiuni nervoase. Dintre acestea menționăm că fibrele spre talamus (fasciculul talamic) constituie componenta pallido-talamică a fasciculului $H_1$ Forel, iar fibrele spre zona incertă și segmentul mezencefalic alcătuiesc fasciculul lenticular sau fasciculul $H_2$ Forel.

Fasciculul subtalamic stabilește conexiuni între putamen și globus pallidus, de o parte, și nucleul subtalamic Luys, de altă parte, iar ansa lenticulară stabilește conexiuni între putamen și globus pallidus, de o parte, și regiunea subtalamică și mezencefal, de altă parte. Există, de asemenea, și fibre intrinseci care fac conexiuni între formațiunile extrapiramidale între ele (stabilind circuite locale).

**Vascularizație.** Vascularizația arterială este asigurată de artera capului nucleului caudat sau artera Heubner, ram din artera cerebrală anterioară (pentru porțiunea antero-inferioară a nucleului caudat), de arterele striate posterioare, arterele putamino-capsulo-caudate ale lui Foix și Levy sau striate externe ale lui Duret, ramuri din artera cerebrală mijlocie (pentru restul nucleului caudat și pentru porțiunea externă din globus pallidus) și de artera coroidiană anterioară (pentru porțiunea internă din globus pallidus). Sîngele venos este colectat din venele striate superioare spre vena Galien și venele striate inferioare spre vena silviană profundă și vena bazilară.



Scanned with OKEN Scanner

În ciuda numeroaselor cercetări experimentale și observații anatomo-clinice, fiziologia și fiziopatologia nucleilor striați prezintă destule aspecte puțin cunoscute (Martin, 1959; Voiculescu, 1959; Arseni, Constantinescu și Maretsis, 1977 ș.a.). În special, funcțiile globale ale acestor nuclei nu sînt suficient de cunoscute. Kreindler și Voiculescu (1957) împart metodele folosite în studiul fiziologiei nucleilor striați în experiențe de stimulare (excitare), experiențe de distrugere (lezare), experiențe de studiu comparat între comportamentele animalului striat (animal decorticat la care s-au păstrat nucleii striați) cu animalul talamic (animal decorticat la care au fost distruși și nucleii striați), metode de studiu al curenților de acțiune ai nucleilor striați și de studiu al fiziopatologiei leziunilor nucleilor striați la om. Un aport important în studiul funcțiilor nucleilor striați a fost adus, fără îndoială, de stereotaxie (Talairach și colab., 1952; Hassler, 1960 ș.a.).

Rezultatele obținute prin stimulare sau lezare a formațiunilor extrapiramidale subcorticale cu sau fără existența unor modificări anatomo-funcționale concomitente a unor formațiuni supra- și subiacente sînt variabile în funcție de specie, de gradul de dezvoltare al sistemului nervos central (Voiculescu, 1959). Acest fapt determină o dificultate în plus, în aprecierea mecanismelor fiziologice și fiziopatologice constatate experimental. Din foarte numeroasele date experimentale rezultate din cercetare la animale a nucleilor striați menționăm cîteva. Astfel, stimularea nucleului caudat produce o inhibare a unor mișcări induse cortical (Mettler, 1957; Spehlmann și colab., 1960; Kreindler, 1976).

În cazul stimulării lui cu electrozi implantați cronic la animale apar mișcări stereotipe ale capului sau membrelor (Forman și Ward, 1957). După Peacock și Hodes (1951) stimularea lui globus pallidus produce o facilitare a răspunsurilor motorii corticale și a reflexelor spinale. Stimularea stereotaxică a lui globus pallius de către Spiegel și colab. (1957) a determinat la om exagerarea tremurăturilor parkinsoniene, în timp ce la cei care nu prezentau astfel de tremurături stimularea respectivă nu a dus la modificări motorii. Stimularea lui globus pallidus ar întrerupe o mișcare indusă prin stimularea concomitentă a cortexului (Kreindler, 1976). Leziuni ale nucleului caudat și ale putamenului nu se însoțesc la animalele de experiență de modificări de motilitate dacă nu există și o leziune concomitentă a cîmpului 6, de asemenea leziuni ale lui globus pallidus nu induc simptome dacă nu există și o leziune a aceluiași cîmp 6 (Kreindler și Voiculescu, 1957). Martin (1959) afirmă că fără o leziune și a fibrelor motorii nu apar deficite în cazul lezării nucleilor striați. Leziuni unilaterale ale capului nucleului caudat produc torticolis în timp ce leziunile bilaterale nu duc la aceleași rezultate (Kreindler, 1976). Tot după Kreindler (1976) globus pallidus ar avea, în baza datelor experimentale, un rol în determinarea tonusului muscular de fond.

În general, s-ar putea afirma că funcția principală a nucleilor striați ar fi de modelare a activității motorii, de programare și elaborare a motilității. Perturbarea acestei funcții ar duce la tulburări ale tonusului muscular și la apariția unor mișcări parazitare.

Problema fiziologiei nucleilor extrapiramidali subcorticali este însă mult mai complexă, cercetările lui Bucy (1942, 1944), Lekssell (1945), Granit și Kaada



Scanned with OKEN Scanner

(1952) și ale altor autori introducînd noțiuni ca „circuit supresor", „sistem alfa", „sistem gama". Ar exista astfel un circuit supresor cortico-strio-talamo-cortical. Fibre din cîmpurile extrapiramidale corticale pleacă spre nucleul caudat și nucleul putamen unde fac o primă sinapsă. De aici pleacă fibre spre globus pallidus, unde se face o a doua sinapsă. Din globus pallidus pleacă fibre spre talamus (nucleul centro-median), de unde, după ce se face o nouă sinapsă (a treia), pleacă fibre spre cîmpurile motorii (4, 6). Din aceste cîmpuri pleacă 2 categorii de fibre piramidale, unele propriu-zise care merg spre neuronul motor periferic și altele „piramidale" care trimit impulsuri mediate (indirecte) prin intermediul unor nuclei subcorticali. Acest circuit ar avea un rol inhibitor. O leziune în cadrul acestui circuit ar duce la eliberarea cîmpurilor motorii și, implicit, la apariția unor mișcări involuntare, parazitare. În ceea ce privește „sistemele" alfa și gama, reamintim că în cornul anterior al măduvei se găsesc celule alfa, reprezentînd neuronii motori periferici și celule gama cu tonus funcțional continuu. Aceste celule au rol esențial în mecanismul contracției musculare. Celulele alfa integrate în sistemul respectiv produc contracția bruscă, fără nici o limitare a gradului de scurtare. Celulele gama (care sînt inervate de sistemul extrapiramidal și controlate de formațiunea reticulată a trunchiului cerebral) fac ca mușchiul să se contracte la o lungime prestabilită, pînă cînd mușchiul atinge nivelul de contracție al fusului muscular (Kreindler, 1976). Celulele gama controlează astfel activitatea celulelor alfa. Formațiunile extrapiramidale au asupra celulelor alfa și gama un efect atît facilitator cît și inhibitor. Între cele 2 sisteme ar exista un echilibru funcțional a cărui perturbare duce la apariția unor simptome. Astfel, de exemplu, în bradikinezii ar fi vorba de inhibiția celulelor gama, iar în tremurături ar fi vorba de inhibiția gama combinată cu o facilitare alfa. În ceea ce privește hipertonia problema patogeniei este însă și mai complexă. Rigiditatea apare cu atît mai repede și este cu atît mai accentuată cu cît leziunea este mai întinsă, cointeresînd capsula internă, regiunea subtalamică etc.

Admiterea existenței circuitelor mai sus menționate este, totuși, insuficientă pentru a explica unele din simptomele extrapiramidale. Chiar și unele mișcări involuntare, cum ar fi cele coreice și atetozice, nu se pot explica suficient patogenic, leziunile putamino-caudate nefiind suficiente pentru explicarea apariției lor. Aceasta a determinat căutarea și a altor modificări în sistemul nervos. Printre acestea au fost studiate și cele biochimice (Jenker și Ward, 1953; Fields, 1958; Yahr și colab., 1969; Papavasilion și colab., 1972). În parkinsonism ar fi astfel vorba de o perturbare a metabolismului catecolaminelor și, în special, a dopaminei, mediator al transmisiei impulsului nervos de la nucleii extrapiramidali la talamus. Ar exista, în acest caz, o diminuare a dopaminei. Un rol important l-ar avea și acidul gama-amino-butiric (G.A.B.A.) inhibitor în cadrul metabolismului dopaminei. În degenerescența hepato-lenticulară există anomalii în metabosmliul cuprului (absorbție intestinală crescută, cuprul plasmatic este slab fixat, eliminarea urinară este crescută, în timp ce eliminarea prin fecale este scăzută etc.).



Scanned with OKEN Scanner

Leziunile nucleilor striaţi la om sînt reprezentate, în special, după cum am mai spus, de tulburări ale tonusului muscular şi de mişcări involuntare. Pe lîngă acestea mai există şi alte tulburări, iar în ultimii ani se discută tot mai mult despre prezenţa unor tulburări complexe psihice.

Prin predominanţa unor tulburări asupra altora, sindroamele extrapiramidale se împart în sindroame hipotono-hiperkinetice şi sindroame hipertono-hipokinetice. Această clasificare, deşi face abstracţie de existenţa unor leziuni difuze sau multiple (Cincă şi Mareş, 1971) este folosită, în special, în scop didactic.

*Sindromul hipotono-hiperkinetic* se caracterizează prin prezenţa dominantă a unor mişcări involuntare de tip coreic, atetozic, coreo-atetozic, hemibalic sau a unor ticuri şi mioclonii. Aceste mişcări se însoţesc de o hipotonie mai mult sau mai puţin accentuată. Mişcările coreice sînt mişcări involuntare ample, bruşte, neprevăzute, dezordonate, bizare, ilogice, necorespunzînd unui scop, se suprapun peste mişcările voluntare, sînt continuu variabile, exagerate de emoţii, dispar în somn. Ele se însoţesc, de regulă, de o hipotonie musculară foarte accentuată (membre balante). În coreea cronică există, însă, şi aspecte de hipertonie musculară (Cincă şi Mareş, 1971). Atît în coreea acută (Sydenham), cît şi în cea cronică (Huntington) mişcările cuprind toţi muşchii striaţi putînd predomina la nivelul unui segment. Mişcările atetozice sînt lente, continue, vermiculare, ondulate, puţin variabile, cu tendinţă la stereotipii, uni- sau bilaterale, predominante la nivelul segmentelor distale ale membrelor, accentuate de emoţii sau de mişcări voluntare, dispar în somn.

Spasmul de torsiune este o mişcare bizară de torsiune a trunchiului, localizarea fiind la nivelul muşchilor trunchiului, dar cointeresînd adesea şi muşchii centurilor. Tonusul de obicei este scăzut (mai ales, după o salvă de mişcări sau după o torsiune) dar, uneori, mult mai rar însă, poate exista şi o hipertonie.

Hemibalismul este o mişcare involuntară care cuprinde o jumătate de corp şi muşchi proximali ai membrelor şi are o bruschete şi o amplitudine foarte mare provocînd mişcări de rotire şi de aruncare a membrelor, mai ales a celui superior, tulburările de tonus muscular, de obicei, lipsind.

Ticurile sînt mişcări involuntare reproducînd mişcări voluntare, localizate întotdeauna la acelaşi nivel. Sînt mişcări bruşte, stereotipe, influenţate de emoţii şi eforturi, dispar în somn. Pot fi localizate unilateral, bilateral sau pot fi multiple. Cele multiple simple (care sînt de regulă simptomele unei nevroze motorii rar fiind expresia unei microleziuni pe circuitul extrapiramidal) trebuiesc deosebite de cele din boala ticurilor (Gilles de la Tourette), în care există şi tulburări psihice importante (mai ales idei obsesive) determinate de leziuni asemănătoare cu cele din spasmul de torsiune. Mioclonii le sînt contracţii musculare bruşte, asincrone, ritmice sau aritmice, localizate la un anumit grup muscular, determinînd, uneori, chiar, deplasarea segmentelor. Se însoţesc adesea de o hipotonie musculară, dar tonusul poate fi şi nemodificat.

*Sindromul hipertono-hipokinetic* este reprezentat de sindromul parkinsonian şi degenerescenţa hepato-lenticulară.



Scanned with OKEN Scanner

Boala Parkinson (paralizia agitantă) se caracterizează, în special, prin rigiditate (hipertonie musculară), bradikinezie și tremurături. Rigiditatea musculară este plastică, răspîndită egal la mușchi, cu fenomenul de roată dințată, reflexele de postură exagerate.

Bradikinezia, uneori foarte accentuată (poate merge pînă la akinezie totală), se remarcă, mai ales, la mușchii mici. Rareori, există o kinezie paradoxală explicabilă printr-o inhibare a tonusului cu exagerarea mișcărilor. Faciesul este fijat.

Tremurăturile sînt de repaus, dispărînd cel puțin în prima perioadă a bolii în momentul unei mișcări. Apar, mai ales, la extremitățile distale ale membrelor, sînt exagerate de emoții și eforturi și dispar în somn. Uneori, au un aspect deosebit (pacientul parcă „ar număra bani"). În cadrul acestei boli se mai întîlnesc: imposibilitatea de a păstra mai mult timp aceeași poziție (akatisie), pulsiuni, de obicei, anterioare, tulburări de vorbire (monotonie, disfonie) și de scris (micrografie), tulburări vegetative (hipersalivație, constipație, tendință la hipotermie), tulburări trofice (artroze degenerative) cît și tulburări psihice.

Parkinsonismul postencefalitic se caracterizează și prin prezența crizelor oculogire, tulburări mai mari de vorbire (ecolalie, palilalie), mișcări involuntare diverse (spasm de torsiune, mișcări atetozice etc.), mișcări viscero-vegetative și psihice mult mai accentuate ca în boala Parkinson.

Degenerescența hepato-lenticulară se caracterizează, de regulă, prin paratonie (treceri bruște de la hiper- la hipotonie, tremurături cu caracter deosebit, de fixație, mișcări involuntare, suplimentare, mai ales la nivelul extremității cefalice, cu rîs și plîns spasmodic, tulburări cerebelo-piramidale, mari tulburări psihice, tulburări vegetative, pigmentarea corneei (inel pericornean Kayser-Fleischer), ciroză hepatică.

După Kroll (1929) deosebirile dintre sindroamele hipotono-hiperkinetice și cele hipertono-hipokinetice ar fi următoarele:

| | Sindroame hipotono-hiperkinetice | Sindroame hipertono-hipokinetice |
|---|---|---|
| Repaus | mișcări coreice, atetozice | tremurături |
| Tonus | diminuat | exagerat |
| Rigiditate | absentă | prezentă |
| Tulburări de postură | absente | prezente |
| Reflexe de postură | spasme | exagerate |
| Perseverență tonică | absentă | exagerată |
| Sinergii reflexe și iradierea reflexelor la excitanți puternici | prezente, exagerate | absente |
| Mimică | prezentă, exagerată | absentă |
| Sincinezii | prezente, exagerate | absente |

În ceea ce privește alterarea conștienței și performanțelor intelectuale, în leziunile nucleilor striați, acestea au fost tot mai mult discutate în lucrările ultimilor ani.

Ionescu-Sisești și colab. (1939), cercetînd, cu ajutorul testului Rorschach, bolnavi parkinsonieni, au evidențiat tulburări ale timpului de reacție, regresia funcției kinestezice, scăderea dispoziției cromestezice și diminuarea excitabilității centrilor subcorticali. Acești autori au constatat și tulburări în procesele asociative în atenția intelectuală și motorie, o scădere a tensiunii psihice și a memoriei de fixare. Chorover și Gross (1963), Gross și colab. (1964), Nauta (citat de Botez și colab., 1971) prin experiențele făcute au încercat să stabilească legăturile dintre leziunile produse de diverse etaje



Scanned with OKEN Scanner

ale circuitului extrapiramidal și tulburările în domeniul achizițiilor și reținerii unor deprinderi în alternanța spațială. Teuber și Proctor (1964), cercetînd, cu ajutorul testului Aubert, bolnavi parkinsonieni, au remarcat o alterare a acestui test, deficit vizuo-postural, dar și deficit pur postural.

În concluzie, se poate spune că în cazul leziunilor nucleilor striați principalele simptome sînt tulburările de tonus și mișcările involuntare. Adesea ele se însoțesc și de tulburări ale funcțiilor psihice, acestea ca urmare a cointeresării conexiunilor multiple pe care formațiunile extrapiramidale le au cu cortexul și cu alte formațiuni subcorticale (talamus, formațiunea reticulată etc.). Simptomatologia, apărută ca urmare a leziunilor nucleilor striați, este adesea variabilă în funcție de etiologia acestor leziuni. Astfel, de exemplu, fără a intra în amănunte, care sînt prezentate într-un alt capitol al prezentei lucrări, în leziunile tumorale manifestările extrapiramidale de tip pallidal sînt rare (Tolosa și colab., 1965; Arseni și Constantinescu, 1973). Dar și una și aceeași structură extrapiramidală lezată poate genera tulburări diferite (Arseni, Constantinescu și Maretsis, 1977).

## BIBLIOGRAFIE


Arseni, C., Constantinescu, Al. I. — În: „Procesele expansive intracraniene", vol. I, Edit. Acad. R.S.R., București, 1973.

Arseni, C., Constantinescu, Al. I., Maretsis, M. — Semiologie neurochirurgicală, Edit. didactică și pedagogică, București, 1977.

Botez, M. I., Sen, A., Dobrota, I. — Elemente de neuropsihologie, Edit. științifică, București, 1971.

Buchanan, A. R. — Functional Neuroanatomy, ed. a IV-a, Lee and Febiger Philadelphia, 1961.

Bucy, P. C. — *J. Neuropath. exp. Neurol.*. 1942, 1, 224—239.

Bucy, P. C. — The Precentral Motor Cortex, University Illinois Press, Urbana, 1944.

Chorover, S. L., Gross, Ch. — *Science*, 1963, 141, 826—827.

Cincă, I., Mareș, A. — Diagnostic neurologic, Edit. medicală, București, 1971.

Fields, W. S. — Pathogenis and Treatment of Parkinsonism, Ch. C. Thomas, Springfield, 1958.

Forman, D., Ward, J. W. — *J. Neurophysiol.*, 1957, 20, 230—244.

Granit, R., Kaada, B. — *Acta physiol. Scand.*, 1952, 27, 130—160.

Gross, Ch. și colab. — *Neuropsychologia*, 1965, 3, 53—68.

Hassler, R. — *Brain*, 1960, 83, 337—350.

Ionescu-Sișești, N. și colab. — *Anal. psihol.*, 1939, 6, 180—186.

Jenker, F. L., Ward, A. A. — *Arch. Neurol. (Chic.)*, 1953, 70, 489—502.

Kreindler, A. — Structura și funcțiile sistemului nervos central, Edit. Acad. R.S.R., București, 1976.

Kreindler, A., Voiculescu, V. — Anatomo-fiziologia clinică a sistemului nervos central, Edit. Acad. R.P.R., București, 1957.

Kroll, M. — Die neuropathologischen Syndrome, Springer Verlag, Berlin, 1929.

Lekssell, L. — *Acta physiol. scand.*, 1945, 10, *suppl.* 3.

Martin, J. P. — *Lancet*, 1959, i, 7 081, 999—1 005.

Martin, J. P. — *Lancet*, 1960, i, 7 139, 1 362—1 365.

Mettler, F. A. — Proc. First Intern. Congr. Neurol. Sci., Bruxelles, 1957.

Papavasilion, P. S. și colab. — New Engl. J. Med., 1972, 286, 8—14.

Peacock, S. M., Isodes, R. — *J. comp. Neurol.*, 1951, 94, 409—426.

Spehlmann, R. și colab. — *Arch. Psychiat. Nervenkr.*, 1960, 201, 332—354.

Spiegel, E. A. și colab. — Proc. First Intern. Congr. Neurol. Sci., Bruxelles, 1957.

Talairach, J. și colab. — *Presse méd.*, 1952, 60, 605—609.

Teuber, H. L., Proctor, F. — *Neuropsychologia*, 1964, 2, 85—93.

Tolosa, E. și colab. — *Neuro-chirurgie*, 1965, 12, 555—559.

Voiculescu, V. — Culegere de studii și monografii de neurologie, vol. I, Edit. Acad. R.P.R., București, 1959, p. 115—132.

Yahr, M. D. și colab. — *Arch. Neurol. (Chic.)*, 1969, 21, 343—354.




Scanned with OKEN Scanner

# G. SISTEMUL VENTRICULAR

C. ARSENI, AL. I. CONSTANTINESCU

## ANATOMIE

Acesta este un sistem comunicant de cavităţi pline cu L.C.R. aflate în interiorul substanţei cerebrale. Sistemul este format din 2 ventriculi laterali şi 2 ventriculi mediani (ventriculul III şi ventriculul IV) *(fig. 190)*.

Importanţa anatomo-fizio-patologică a sistemului ventricular rezidă nu numai din participarea lui la complexul mecanism al formării, circulaţiei şi

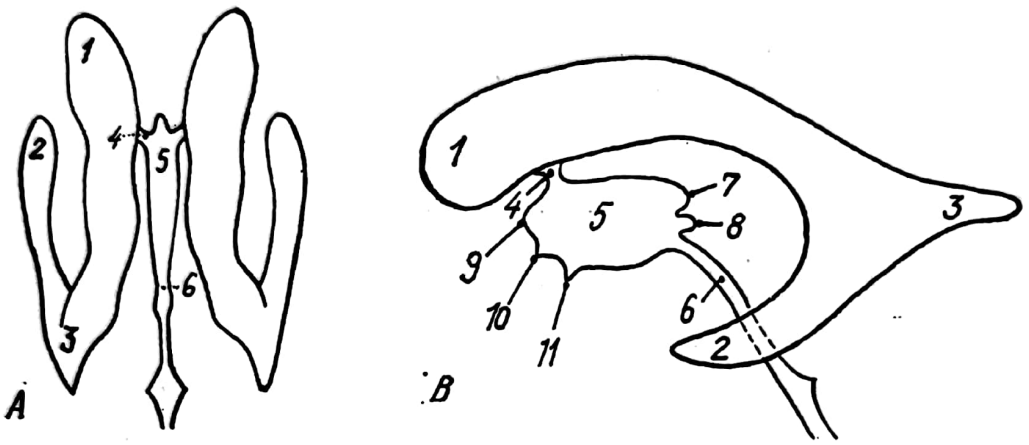


*Fig. 190.* — Topografia sistemului ventricular (prezentare schematică).

*A* — de sus; *B* — din lateral; *1* — cornul frontal al ventriculului lateral; *2* — cornul temporal al ventriculului lateral; *3* — cornul occipital al ventriculului lateral; *4* — gaura Monro; *5* — ventriculul III; *6* — apeductul Sylvius; *7* — reces suprapineal; *8* — reces pineal; *9* — reces superior; *10* — reces supraoptic; *11* — *infundibulum*.

absorbţiei L.C.R. dar şi din rapoartele intime pe care le are cu o serie de formaţiuni nervoase ceea ce reiese şi din cele mai jos menţionate.

*Ventriculul lateral*. Ventriculul lateral reprezintă pentru emisferul cerebral o cavitate centrală. El are, în general, forma unei potcoave ce cuprinde în concavitatea sa nucleii cenuşii centrali. Cavitatea anfractuoasă, ventriculului lateral i se disting o prelungire anterioară (cornul frontal), o prelungire posterioară (cornul occipital), o prelungire inferioară (cornul temporal sau sfenoidal) şi un loc de „întîlnire" al acestor prelungiri, loc care se mai numeşte parte centrală, răspîntie ventriculară sau carrefour după autorii francezi.

Cornul frontal, în lungime de circa 70 mm, are limita anterioară la circa 30 mm de extremitatea polului frontal. Limita sa superioară (bolta, tavanul) este formată din faţa inferioară a corpului calos. Planşeul este format din afară înăuntru de capul nucleului caudat, talamus, trigonul cerebral (între aceste ultime 2 formaţiuni aflîndu-se şanţul plexurilor coroide). Limita internă este formată, în special, din septum lucidum.

Cornul occipital are limita posterioară la circa 25 mm de extremitatea polului occipital. Peretele supero-extern este format din corpul calos (forceps major), tapetum şi radiaţiile optice. Peretele infero-intern este format din forceps major şi dintr-o porţiune de substanţă cerebrală „regulată" în

ventricul (pintenul Morand care este, de fapt, expresia ventriculară a scizurii calcarine).

Cornul sfenoidal are limita anterioară la circa 15 mm de extremitatea polului temporal. Are tavanul format din afară înăuntru de tapetum, coada nucleului caudat, taenia semicircularis, talamus și pedunculul cerebral. Planșeul este format din afară înăuntru de cornul Ammon, fimbria și fascia dentata. Limita internă corespunde părții laterale a fantei Bichat.

Ventriculul lateral comunică cu ventriculul III prin orificiul interventricular (gaura Monro).

*Ventriculul III.* Este o cavitate mediană și impară situată în trigonul cerebral (deasupra) și regiunea centrală a bazei creierului (dedesubt). Ventriculului III îi putem descrie o bază situată sus, 2 pereți laterali, 2 margini, una anterioară și alta posterioară și un vîrf situat în jos. Peretele superior (baza) este subțire, redus la o lamă epitelială ependimară, acoperită de o rețea vasculară coroidiană și întinsă de la o habenulă la alta, separînd ventriculul de marile comisuri interemisferice (corp calos, trigon). Pereții laterali sînt formați în partea lor superioară de talamus, iar în partea inferioară corespund regiunii infundibulo-tuberiene. Cele 2 margini (anterioară și posterioară) corespund unor formațiuni nervoase de o deosebită importanță fiziologică, din care menționăm comisura albă anterioară, comisura albă posterioară, fibrele interpulvinare, pedunculii cerebrali, tuberculii cvadrigemeni, epifiza (în care intră un mic diverticul al ventriculului III numit reces pineal). Vîrful ventriculului formează diverticulul infundibulului.

Ventriculul III comunică cu ventriculul IV prin apeductul Sylvius. Acesta are circa 15 mm lungime și 1—2 mm în diametru (Chusid și McDonald, 1964). Apeductul Sylvius are partea sa superioară (tavanul) în vecinătate cu tuberculii cvadrigemeni și comisura albă posterioară, deasupra acesteia aflîndu-se glanda epifiză. Planșeul este situat deasupra calotei pedunculare corespunzînd nucleilor de origine a nervilor patetic și oculo-motor comun.

*Ventriculul IV.* Reprezintă o unitate embriologică și fiziologică (Masquin și Trelles, 1942). Planșeul său este reprezentat de fața posterioară a punții și a bulbului, iar tavanul de pedunculi cerebeloși, valvula Vieussens. Dimensiunile sale sînt de circa 16 mm pentru lățimea maximă și de 35—38 mm pentru lungimea maximă (din care porțiunea pontină 18—20 mm și 10 — 12 mm porțiunea bulbară). Pe fața pontină prezintă următoarele formațiuni succesive dinăuntru în afară: eminatia teres corespunzînd în profunzime cu nucleul oculo-motorului extern, fovea trigemenii corespunzînd în profunzime cu nucleul masticator al trigemenului și partea superioară a ariei vestibulare corespunzînd nucleilor vestibulari. Fața bulbară prezintă următoarele formațiuni succesive dinăuntru în afară: calamus scriptorus din care se desprind striile acustice, aripa albă internă corespunzînd în profunzime nucleului hipoglosului, aripa cenușie care corespunde în profunzime nucleilor dorsali ai vagului și glosofaringianului, aripa albă externă care corespunde în profunzime nucleilor nervului acustico-vestibular. Această porțiune bulbară a planșeului ventriculului IV este limitată în afară de fasciculele gracilis și cuneatus. Ventriculul IV comunică cu spațiul subarahnoidian prin găurile Luschka (foramen lateral) și Magendie (foramen medial) și se continuă în jos cu canalul ependimar spinal care, însă, este în majoritatea cazurilor transformat într-un cordon plin.



Scanned with OKEN Scanner

**Citoarhitectonică.** Ventriculii cerebrali sînt înveliți cu epiteliu ependimar. Acesta este format din celule înalte cu suprafața acoperită cu cili la copii și adolescenți și cu o cuticulă fină la adulți (Hornet, 1957). Celulele sînt implantate pe o membrană proprie, fibroasă, de natură nevralgică sub care se află o rețea vasculară bogată. Celulele ependimare au nucleul situat aproximativ la mijlocul lor și protoplasma bazofilă, cu vacuole. Aceste celule conțin o cantitate mare de fermenți, mai ales fosfataze dar și oxidaze. În unele zone ale ependimului, în interiorul ventriculului lateral (exceptînd cornul anterior, frontal), ventriculilor III și IV se găsesc formațiunile coroide. Ele sînt prelungiri (invaginări) ale piei mater. Există 2 plexuri coroide ale ventriculului lateral unite între ele prin pînza coroidă superioară și 2 plexuri coroide ale ventriculului IV unite prin pînza coroidă inferioară (Drăgănescu și Grigorescu, 1932). Pînza coroidă superioară este o lamă subțire de țesut ce căptușește fanta Bichat iar pînza coroidă inferioară căptușește fanta bulbo-cerebeloasă (Masquin și Trelles, 1942). La nivelul plexurilor coroide celulele epiteliale sînt așezate pe un singur rînd și au înălțimi diferite după stadiul lor funcțional iar sub aceste celule se găsește o stromă conjunctivă cu celule dispuse în rețea și vase numeroase, sinuoase și cu pereți subțiri (Horneț, 1957). Plexurile coroide ale ventriculului lateral constituie tranziția de la telencefal la diencefal (Kreindler, 1976).

**Vascularizație.** Vascularizația pereților ventriculari, a plexurilor coroide este asigurată, în principal, de artera coroidiană anterioară, cît și de artera coroidiană posterioară (ramură a arterei cerebrale posterioare). Sîngele venos colectat de vena plexurilor coroide se drenează prin vena Galien.

## FIZIOLOGIE

Funcțiile ventriculilor, în general, sînt reprezentate, după cum a arătat și Masquin și Trelles (1942) referindu-se, însă, numai la ventriculul III, de funcțiile formațiunilor ce alcătuiesc pereții acestor cavități sau se găsesc în imediata lor vecinătate și de funcțiile cavităților ventriculare propriu-zise.

Funcțiile formațiunilor ce alcătuiesc pereții ventriculari sau se găsesc în imediata lor vecinătate (corp calos, talamus, nuclei striați, punte, bulb etc.) sînt menționate la descrierea respectivelor formațiuni.

În ceea ce privește fiziologia cavităților ventriculare propriu-zise, acestea sînt legate de formarea, circulația și absorbția L.C.R., subiect pe larg descris într-un alt capitol al prezentei lucrări. Aici vom prezenta doar cîteva date.

L.C.R., reprezentînd 6—10% din conținutul intracranian nu pare să fie doar un simplu dializat, ci, mai degrabă, este rezultatul unei activități secretorii active sau rezultatul difuziunii elective prin bariera hematoencefalică. El este format de-a lungul întregului ax nervos dar, în special, de către plexurile coroide și epiteliul ependimar, dar, probabil și de parenchimul cerebral.

Circulația L.C.R. se face dinspre ventriculii laterali în ventriculul III, prin gaura Monro. De aici prin apeductul Sylvius în ventriculul IV și mai departe apoi, prin găurile Luschka și Magendie, el circulă înspre cisternele bazale și spațiile subarahnoidiene. Mecanismul circulației lichidiene se bazează pe antrenarea unui gradient de presiune care favorizează difuziunea între ventriculi și spațiile subarahnoidiene ca și pe pulsația ritmică sistolică



Scanned with OKEN Scanner

care se transmite de-a lungul axului sub forma unor unde de presiune. De asemenea, circulația lichidiană se bazează pe variațiile lente ale presiunii venoase ritmate de respirație și pe variațiile presiunii intratoracice (Arseni și Constantinescu, 1972). L.C.R. este absorbit la nivelul granulațiilor Pacchioni care reglează și sensul de drenaj venos spre sinusurile mari sau spre canalele diploice, aceasta fiind în funcție de presiunea intracraniană. Granulațiile Pacchioni se comportă ca o valvă cu prag de funcționare. Absorbția se mai face și la nivelul capilarelor tuturor spațiilor subarahnoidiene pericerebrale și perimedulare, cu condiția ca peretele lor să fie integru, anatomic. De asemenea, absorbția se mai face și la nivelul ependimului ventricular (Milhorat, 1975). Absorbția se datorește presiunii hidrostatice mai mari a L.C.R. comparativ cu presiunea venoasă cît și diferenței dintre presiunea osmotică a proteinelor lichidiene și a plasmei.

În ceea ce privește presiunea L.C.R., în general, și a celui intraventricular la care ne referim, în special, aceasta pare a fi dependentă de: echilibrul dintre sînge, parenchim nervos și L.C.R., funcția glomusului, sistemele enzimatice (mai ales de fosfataza alcalină și anhidraza carbonică), echilibrele vitaminice (mai ales de vitamina A și B 12), modificările metabolice care acționează asupra pH-ului lichidian.

## SEMIOLOGIE

Tulburările ce apar în cazul afectării primare sau secundare a sistemului ventricular sînt datorate leziunilor intraventriculare propriu-zise sau cointeresării pereților de către leziuni din vecinătate. În cazul ultimelor menționate, acestea sînt pe larg descrise la capitolele respective ale prezentei lucrări (leziuni ale corpului calos, ale nucleilor cenușii centrali, ale trunchiului cerebral etc.). În cele ce urmează ne vom referi doar la unele aspecte deosebite ale semiologiei sistemului ventricular. Ne vom referi astfel la apariția sau accentuarea unor simptome în funcție de perturbarea suplimentară a circulației lichidiene după eforturi fizice sau după schimbarea poziției capului. Ne vom referi, de asemenea, la crizele ventriculare. Ambele aspecte clinice se pot întîlni atît în cazul unor leziuni intraventriculare cît și în cazul cointeresării secundare a sistemului ventricular de către leziuni din vecinătate.

În ceea ce privește apariția bruscă sau accentuarea unor simptome, aceasta se întîlnește mai frecvent în cazul unor leziuni intraventriculare tumorale sau parazitare. Cel mai frecvent este vorba de cefalee (Pecker și colab., 1966; Arseni și Constantinescu, 1973). În perioadele de accentuare a cefaleei se poate constata însă și o accentuare a altor simptome (grețuri și vomismente, tulburări de echilibru, tulburări psihice etc.) (Arseni și Constantinescu, 1973; Arseni, Constantinescu și Maretsis, 1977). Pecker și colab. (1966) au menționat chiar și o variabilitate a modificărilor papilare ca expresie a modificărilor survenite la un moment dat în presiunea intracraniană și a fost explicată încă de mult prin blocajul intermitent al ventriculului (clapet, ball-valve). Tumoarea intraventriculară, de regulă, cu localizarea anterioară, deplasîndu-se prin schimbarea poziției capului sau efort, obstruează gaura Monro și produce, astfel, prin creșterea presiunii lichidului ce nu se poate drena, o dilatare a ventriculului lateral corespunzător, urmată de exacerbarea cefaleei și a altor simptome. O nouă deplasare a tumorii eliberează



Scanned with OKEN Scanner

gaura Monro și permite circulația L.C.R. din ventriculul lateral ceea ce duce la cedarea simptomelor sau la ameliorarea lor. Ulterior s-a constatat că acest mecanism nu este capabil să explice întotdeauna evoluția în crize a simptomatologiei, întrucît rareori tumoarea este atît de mobilizată încît să producă o obstrucție. Pare mai probabil că în aceste cazuri intervin fenomene vasculare, un blocaj venos (stază venoasă prin compresiunea venei Galien), cu congestie consecutivă, în special, în plexurile coroide (ceea ce ar putea determina și o hipersecreție de L.C.R.) sau chiar în tumoare însăși. În cazul unui chist parazitar, însă (cisticerci etc.), mecanismul de ball-valve este posibil de incriminat. Aceasta în ceea ce privește o tumoare situată în ventriculul stîng. Aceeași problemă a unui obstacol interpus se poate pune oriunde pe căile de scurgere a L.C.R.

Tot la bolnavii cu leziuni ventriculare se constată și apariția unor crize caracterizate prin cefalee instalată brusc sau exacerbată brusc, apar vomismente, transpirații profuze și midriază. Capul este în extensie, fața crispată din cauza durerilor fapt pentru care bolnavul stă și imobil. Nu-și pierde cunoștința și, de regulă, nu prezintă nici convulsii. Rareori bolnavul are parestezii într-un membru, urmate sau nu de convulsii jacksoniene sau își pierde cunoștința, făcînd crize generalizate. Crizele dispar în repaus. Aceste crize descrise de noi (Arseni, 1950) sînt crize ventriculare sau ependimare apărînd ca urmare a interesării peretelui ventricular și în patogenia lor formațiunea reticulată are un rol deosebit.

*Crizele epileptice* în tumorile de ventricul lateral se întîlnesc în perioada de stare în 64% în statistica noastră și îmbracă orice formă: crize generalizate, crize de pierdere de cunoștință, jacksoniene, crize vizuale, olfactive, psihice și ventriculare (28%).

În tumorile de ventricul III crizele de epilepsie în perioada de stare sînt în 50% sub formă de crize ventriculare, jacksoniene, motorii sau senzitive, parapareze cu incontinență urinară, amauroză, crize olfactive, vertiginoase.

## BIBLIOGRAFIE


ARSENI, C. — Epilepsia în tumorile cerebrale, Edit. Acad. R.P.R., București, 1950.

ARSENI, C., CONSTANTINESCU, AL. I. — Hipertensiunea intracraniană, Edit. Acad. R.S.R., București, 1972.

ARSENI, C., CONSTANTINESCU, AL. I. — În „Procesele expansive intracraniene", vol. I, Edit. Acad. R.S.R., București, 1973.

ARSENI, C., CONSTANTINESCU, AL. I., MARETSIS, M.— Semiologie neurochirurgicală, Edit. didactică și pedagogică, București, 1977.

CHUSID, J. G., MCDONALD, J. J. — Corelative Neuroanatomy and Functional Neurology, Blackwell Scientific Publications, Oxford, 1964.

DRĂGĂNESCU, ST., GRIGORESCU, D. — Lichidul cefalo-rahidian, Edit. Tiparnița, București, 1932.

HORNET, TH. — În: „Morfopatologia sistemului nervos", Edit. medicală, București, 1957.

KREINDLER, A. — Structura și funcțiile sistemului nervos central, Edit. Acad. R.S.R., București, 1976.

MASQUIN, P., TRELLES, J. O. — Précis d'anatomo-physiologie normale et pathologique du système nerveux central, Gaston Doin et Comp., Paris, 1942.

MILHORAT, T. — *J. Neurosurg.*, 1975, 42, 628—645.

PECKER, J., FERRAND, B., JAVALET, A. — *Neuro-chirurgie*, 1966, 12, 9—121.




Scanned with OKEN Scanner

# H. REGIUNEA EPIFIZARĂ

C. ARSENI, AL. I. CONSTANTINESCU

Situaţia anatomică a epifizei aflată în raporturi imediate cu o serie de formaţiuni nervoase determină adesea o intricare (prezentă mai des dar nu numai în cursul leziunilor expansive) a simptomatologiei, endocrină şi neurologică, impunînd o referire la o regiune epifizară.

## ANATOMIE

Epifiza (glanda pineală) este o mică formaţiune (de circa 0,2 g) impară şi mediană, avînd forma unui fruct de pin, situată dedesubtul spleniumului corpului calos, între cei 2 corpi cvadrigemeni anteriori. Faţa superioară a epifizei este în raport cu fanta Bichat la nivelul căreia se constituie pînza coroidiană a ventriculului III. Acest ventricul se termină între corpul calos şi epifiză prin recesul suprapineal Reichert. Prin intermediul pînzei coroidiene şi a recesului suprapineal epifiza are raporturi cu spleniumul corpului calos. Tot la nivelul feţei superioare a epifizei se remarcă vecinătatea cu arterele coroidiene mijlocii, ramuri ale arterelor cerebeloase superioare şi cu marea venă Galien. Faţa inferioară a epifizei este în raport cu tuberculii cvadrigemeni anteriori, formaţiuni anatomice importante, legate funcţional de sistemul vizual. Baza epifizei este în raport cu marginea posterioară a ventriculului III şi cu comisura albă posterioară sub care se află apeductul Sylvius. Vîrful epifizei se află în spaţiul subarahnoidian. În ceea ce priveşte formaţiunile anatomice cu care epifiza este în raporturi de vecinătate, ele sînt descrise la capitolele respective ale prezentei lucrări.

**Citoarhitectonică.** Epifiza este un organ pahimentos care are o capsulă periferică din care pleacă septuri conjunctive ce împart incomplet glanda în lobuli.

Structura epifizei este reprezentată de celule şi fibre. Celulele sînt proprii glandei (pineocite), nevroglice şi conjunctive (fixe şi migratorii). Pineocitele, celule specifice, sînt aşezate în cuiburi, în jurul vaselor, şi sînt poliedrice sau ovalare, cu un nucleu mare, excentric şi numeroase prelungiri. Thiéblot (1955) care face o amplă descriere a celulelor epifizare menţionează că în acestea se găsesc: un centrosom aflat la extremitatea opusă nucleului, mitocondrii, granulaţii nemitocondriale şi mici picături de secreţie intraprotoplasmatică. Prelungirile pinealocitelor sînt întinse pe mari distanţe şi se termină pe ţesutul de susţinere interlobular. Celulele nevroglice (microgliocite, astrocite, alte celule gliale) sînt rare. Celulele conjunctive au nucleul alungit şi se aseamănă cu cele din hipofiza posterioară. Fibrele nervoase, nevroglice şi conjunctive se întreţes formînd uneori cavităţi de mărimi variabile, cîteodată tapisate cu epiteliu şi conţinînd coloid. În epifiză se mai găsesc şi alte elemente ca celule ependimare şi concreţiuni (cristale de fosfat şi carbonat de calciu şi magneziu).

**Vascularizaţie.** Epifiza primeşte sînge prin ramuri ale arterelor coroidiene anterioare şi posterioare (deci indirect din artera carotidă internă şi respectiv artera cerebrală posterioară). Sîngele venos colectat din epifiză se duce în venele coroidiene şi apoi în vena Galien.



Scanned with OKEN Scanner

Cunoscută anatomic de peste 2000 ani epifizei i s-au atribuit, în decursul timpului, diverse funcții care mai de care mai variate. Astfel, Galien o considera ganglion limfatic, iar Descartes o considera sediul „sufletului rațional". De asemenea s-a mai considerat epifiza și ca un rudiment calcificat în relație cu cel de al „treilea ochi" al vertebratelor inferioare. De abia la sfîrșitul secolului trecut a început să se acorde epifizei un rol endocrin în dezvoltarea generală dar mai ales sexuală a copiilor, constatîndu-se necropsic la unele cazuri cu pubertate precoce tumori ale pinealei (Weigert, Gutzeit ș.a.). La începutul secolului nostru observațiile se înmulțesc permițînd noi concluzii. În 1908 Marburg descrie 3 tipuri de manifestări clinice legate de leziunile epifizare și anume hiperplazie genitală, adipozitate generalizată și cașexie, iar 2 ani mai tîrziu Pellizzi descrie sindromul de macrogenitosomie precoce care îi poartă numele. Observațiile lui Marburg din 1920 cristalizează noțiunea de hiperfuncție epifizară. Mulți alți cercetători au întreprins studii minuțioase în vederea precizării rolului epifizei în organism. La cunoașterea funcțiilor epifizei școala românească de endocrinologie (Parhon, Milcu și colab.) și-a adus de asemenea o substanțială contribuție materializată prin numeroase lucrări de valoare. În ciuda însă a foarte multe cercetări întreprinse în vederea elucidării fiziologiei epifizei au rămas multe probleme încă incomplet cunoscute. Aceasta și datorită dificultăților tehnice existente în efectuarea unora din metodele fiziologice clasice precum extirparea epifizei fără producerea unor leziuni ale altor structuri anatomice aflate în vecinătate cît și obținerea dificilă a unor „extracte" cît mai purificate. Îmbunătățirea tehnicilor operatorii și biochimice cît și a metodelor fiziologice experimentale în general a permis în ultimii ani obținerea unor date importante care au restrîns aria problemelor necunoscute. S-a ajuns astfel de la epifizan la epifizohormon, pinealină, androhalonă etc. la melatonină, alături de care se întrevăd și alți hormoni (metoxi-indoli, argininvasotocina etc.). Lemasson (1964), bazat pe lucrările lui Thiéblot (1955) și Turner (1961) sintetizează datele asupra funcțiilor epifizei, referindu-se la: acțiunea asupra dezvoltării sexuale, asupra dezvoltării somatice și acțiunea epifizei asupra unor metabolisme. După acești autori epifizectomia, efectuată la subiecți tineri, declanșează o pubertate iso-sexuală adevărată cu hipertrofie și hiperactivitate gonadică. Influența epifizei asupra gonadelor s-ar exercita printr-un factor încă neidentificat care ar acționa prin intermediul hipofizei. În dezvoltarea somatică s-ar acționa pe de o parte prin intermediul gonadelor, iar pe de altă parte prin intermediul hipofizei, existînd în acest sens un antagonism funcțional epifizo-hipofizar. Aceiași autori menționează existența unui factor epifizar care ar favoriza creșterea calcemiei și diminuarea fosforemiei. De asemenea Lemasson (1964), citînd și lucrările lui Giordano și Balestieri (1963), menționează rolul epifizei în secreția de aldosteron, acțiunea producîndu-se direct la nivelul corticosuprarenalei.

Un fapt important în fiziologia epifizei l-a constituit descoperirea în 1959 a melatoninei de către Lerner și colab. (citați de Moskowitz și colab., 1978). Studiile ulterioare efectuate asupra acestui hormon epifizar și menționate în lucrările lui Shein, Pelham și colab. (toți citați de Moskowitz și colab., 1978), Axelrod (1974), Lynch și colab. (1975). Wurtman și Moskowitz (1977), Moskowitz și colab. (1978) permit o serie de constatări pe care le



Scanned with OKEN Scanner

menționăm în continuare, în rezumat. După autorii mai sus menționați și în special după Moskowitz și colab. (1978) melatonina ar fi un hormon epifizar sintetizat dintr-un aminoacid precursor (schema completă ar fi: triptofan → 5 hidroxitriptofan → serotonină → N-acetilserotonină → melatonină). Melatonina ar putea fi un hormon „de stress" ca A.C.T.H.-ul, prolactina și vasopresina. Ea este produsă în cantitate sporită sub influența stress-ului, hipoglicemiei și L-Dopa și ar fi produsă în cantitate redusă după expunerea îndelungată la lumină. Secreția melatoninei s-ar produce într-un anumit ritm, un ciclu caracteristic, cantitatea maximă fiind produsă în obscuritate, în întuneric și mai ales în somn (în somn s-ar produce 60—70% din cantitatea totală de malatonină pe 24 ore). Orele de maximă producere a melatoninei ar fi între 23 și 7. Secreția zilnică este foarte variabilă de la un individ la altul dar este aproape constantă la același individ. Odată secretată se trece atît în sînge cît și în L.C.R. Melatonina ar avea în special o acțiune antigonadică (Minneman și Wurtman, 1976, ș.a.) dar multe din aspectele legate de alte funcții ale ei cît și modul de acțiune rămîn încă puțin cunoscute. Menționăm că și termenul de „secreție" a fost adoptat fără a exista încă o explicație completă a intimității respectivului proces fiziologic.

## SEMIOLOGIE

În cadrul patologiei epifizare Lemasson (1964) pe baza bibliografiei studiate și a observațiilor proprii distinge 4 tipuri de tulburări endocrine: diabetul insipid, sindromul de hipopituitarism anterior, tulburările de secreție ale aldosteronului și tulburările epifizo-gonadice. Dintre aceste tulburări se insistă mai mult asupra diabetului insipid considerat și de către Kubik (citat de Jallade, 1966) ca simptom caracteristic și asupra tulburărilor gonadice. Macrogenitosomia precoce (sindromul Pellizzi) este destul de frecvent cauzată de o leziune epifizară. După Lemasson (1964) circa 10% din cazurile de pubertate precoce și 25% din cele cu origine cerebrală se datorează unei leziuni epifizare. Tabloul complet al sindromului Pellizzi, așa cum a fost descris de respectivul autor, constă în: dezvoltare exagerată staturală, osoasă dar mai ales gonadică, apariția și exagerarea libidoului, ejaculații spontane, masturbație, apariția pilozității pubiene, axilare și faciale, acnee, schimbarea vocii. S-a remarcat că această pubertate precoce apare numai la băieți. Faptul acesta apare curios cu atît mai mult cu cît studiile întreprinse în ultimii ani asupra melatoninei au evidențiat faptul că ea se produce în cantitate mai mare înaintea menstrelor, fiind un hormon frenator al gonadelor ambelor sexe.

Constatîndu-se rolul epifizei în metabolismul glucidic (scade glicemia), în contracția musculaturii netede (constricție) și astfel în modificarea presiunii sanguine (crește și prin vasoconstricție), în fiziologia ficatului etc. s-au descris o serie de simptome apărute în urma lezării epifizei sau care dispar după administrarea hormonilor epifizari (Milcu, 1957; Milcu și colab., 1967) asupra cărora însă nu insistăm în prezentul capitol ci doar le menționăm dată fiind încă incompleta cunoaștere a complexității fizologiei epifizei. Doar menționăm de asemenea și tulburările psihice apărute în cadrul patologiei epifizei, tulburări care uneori pot îmbrăca chiar aspecte pseudoschizofrenice (Newmann, 1950), crize de excitație maniacală (Schuster, citat de Lagarde, 1964), halucinații (Lhermitte, citat de Lagarde, 1964).



Scanned with OKEN Scanner

S-au mai descris ca simptome apărute în cazul leziunilor regiunii epifizare tulburări de echilibru și crize ventriculare datorate tulburărilor circulatorii ale L.C.R. și creșterii presiunii intracraniene (Arseni, Constantinescu și Maretsis, 1977), tulburări de motilitate sau doar de reflectivitate datorate suferinței prin compresiune a trunchiului cerebral (Lagarde, 1964; Arseni, Constantinescu și Maretsis, 1977), sindrom Parinaud (Lemasson, 1964; Jallade, 1966) și semnul Argyll-Robertson, paralizie de oculo-motor comun și chiar de patetic (David și colab., 1963; Lagarde, 1964). În ceea ce privește sindromul Parinaud și semnul Argyll-Robertson trebuie să menționăm că deși ele nu se datoresc suferinței directe a tuberculilor cvadrigemeni anteriori sînt frecvent descrise în leziunile acestora. Unii autori consideră că în leziunile tumorale ale regiunii epifizare este nu numai foarte frecvent (în 78% din cazuri) după Jallade (1966) dar ar avea chiar o semnificație patognomonică. Acestui sindrom David și colab. (1963) îi asociază în această situație o paralizie de convergență iar Aimard și colab. (1973) semnul Argyll-Robertson și nistagmus rotator. De fapt sindromul Parinaud se datorează unei leziuni cu sediul încă insuficient precizat, ele apărînd însă în general cînd este interesată comisura posterioară, în timp ce semnul Argyll-Robertson se datorează leziunii arcului reflex la nivelul substanței cenușii periapeductale sau la nivelul tractului optic (Kreindler și Voiculescu, 1957). Menționăm după Kreindler (1976) că mișcările conjugate ale globilor oculari în plan vertical își au sediul reflex în regiunea pretectală rostral de tuberculii cvadrigemeni anteriori. Fibrele care controlează privirea conjugată în sus ajung la nucleii oculomotori de la aria frontală a ambelor emisfere trecînd prin comisura posterioară pretectală. Calea reflexului la lumină cuprinde retina, nervul optic, bandeleta optică, marginea medială a corpului geniculat lateral, tuberculul cvadrigemen anterior, comisura cenușie posterioară, substanța cenușie periapeductală, nucleul lui Edinger-Westphal, perechea a III-a, ganglionul ciliar, irisul (Sager și Horneț, 1957).

În concluzie la semiologia regiunii epifizare reamintim că Arseni, Constantinescu și Maretsis (1977) referindu-se la simptomele tumorilor epifizare au menționat în special semnele de hipertensiune intracraniană, semnele oftalmologice și tulburările endocrine ca fiind mai frecvente și uneori chiar (unele din ele) patognomonice.

## BIBLIOGRAFIE


Aimard, G., Trillet, M., Boucher, M. — *Rev. Oto-neuro-ophtal.*, 1973, 45, 33—40.

Arseni, C., Constantinescu, Al. I., Maretsis, M. — Semiologie neurochirurgicală, Edit. didactică și pedagogică, București, 1977.

Axelrod, J. — *Science*, 1974, 184, 1 341—1 348.

David, M., Bernard-Weill, E., Dilence, D. — *Ann. Endocr. (Paris)*, 1963, 24, 287—330.

Jallade, F. Mme — Tumeurs de la région pinéale, Thèse, Lyon, 1966.

Kreindler, A. — Structura și funcțiile sistemului nervos central, Edit. Acad. R.S.R., București, 1976.

Kreindler, A., Voiculescu, V. — Anatomo-fiziologia clinică a sistemului nervos central, Edit. Acad. R.P.R., București, 1957.

Lagarde, J. — Contribution à l'étude du pinéalome à forme d'insuffisance antéhypophysaire chez l'enfant, Thèse, Lyon, 1964.

Lemasson, L. — Contribution à l'étude des tumeurs de la région pinéale, Thèse, Lyon, 1964.

Lynch, H. J. și colab. — *Science*, 1975, 187, 169—171.




Scanned with OKEN Scanner

MILCU, S. — Epifiza — glandă endocrină, Edit. Acad. R.P.R., Bucureşti, 1957.
MILCU, S. (sub red.) — Endocrinologie clinică, Edit. medicală, Bucureşti, 1967.
MINNEMAN, K. P., WURTMAN, R. J. — *Amer. Rev. Pharmacol. Toxicol.*, 1976, 16, 33—51.
MOSKOWITZ, M. A., LYNCH, H. J., WURTMAN, R. J. — *Spectrum Intern.*, 1978, 21, 1—6.
NEUMANN, M. A. — *J. nerv. ment. Dis.*, 1955, 121, 193—204.
SAGER, O., HORNET, T. — În: „Neurologia", vol. I (sub red. *A., Kreindler*), Edit. medicală, Bucureşti, 1957.
THIEBLOT, L., LE BARS, H. — La glande pinéale ou épiphyse, Librairie Maloine, S. A., Paris, 1955.
WURTMAN, R. J., MOSKOWITZ, M. A. — *New Engl. J. Med.*, 1977, 296, 1 329—1 383.

# I. HIPOTALAMUSUL

C. ARSENI, AL. I. CONSTANTINESCU

## ANATOMIE

Hipotalamusul, partea cea mai anterioară a diencefalului, este situat la baza creierului şi este limitat anterior de un plan ce trece între comisura albă anterioară şi chiasma optică posterior de un plan ce trece înapoia corpilor mamilari, lateral de un plan ce trece prin capsula internă, limita superioară (dorsală) fiind reprezentată de un plan ce trece prin şanţurile hipotalamice (Monro), iar cea inferioară de planşeul ventriculului III (*fig. 191*).

Hipotalamusul este format din grupe celulare care alcătuiesc nuclei ce pot fi sistematizaţi topografic în următoarele 4 regiuni:

— anterioară (supraoptică) cuprinzînd nucleii supraoptic, suprachiasmatic (ovoid), paraventricular, anterior;

— mediană (infundibulară) cuprinzînd nucleii ventro-median (infero-intern), dorso-median (supero-intern), dorsal;

— posterioară (mamilară) cuprinzînd nucleii posterior, paramamilar, supramamilar, mamilar median, mamilar lateral;

— laterală cuprinzînd nucleii laterali, ai tuberulului.

Hipotalamusul are importante conexiuni cu numeroase regiuni ale sistemului nervos central prin fibre care pleacă sau sosesc, adesea alcătuind fascicule bine individualizate. Acestea pot fi sistematizate după Weill şi Bernfeld (1954) în:

— căi cortico-hipotalamice, care ar fi mai ales indirecte prin intermediul talamusului, conexiuni între lobul frontal şi hipotalamus, dar probabil şi între alţi lobi şi hipotalamus (temporal de exemplu),

— căi strio-hipotalamice,

— căi sensorio-hipotalamice reprezentate de căi olfactivo-hipotalamice, opticohipotalamice,

— căi hipotalamo-hipofizare,

— conexiuni între hipotalamus şi regiunea mezencefaloponto-bulbomedulară.

După Sager şi Horneţ (1957) conexiunile ar putea fi sistematizate în:

— fibre aferente care sosesc la nucleii hipotalamici de la formaţiunea reticulată a calotei mezencefalice (pe calea pedunculului corpului mamilar), de la nucleul dorsal al vagului (probabil pe calea bandeletei Schütz), colate-



Scanned with OKEN Scanner

rale din calea cerebelo-dento-rubro-talamică, fibre din tractul optic, de la lobul orbitar, bulbul olfactiv (prin fasciculul olfactiv Edinger), din cornul Ammon și nucleul amigdalian (prin stîlpul anterior al trigonului), talamus, corpii striați (prin colaterale ale ansei lenticulare și ale fasciculelor din cîmpul Forel), din scoarța frontală (prin intermediul talamusului și centrului median Luys dar și direct);

— fibre eferente ce merg spre mezencefal (prin fasciculul mamilo-mezencefalic Gudden), spre talamus la nucleii anteriori (prin fasciculul mamilo-

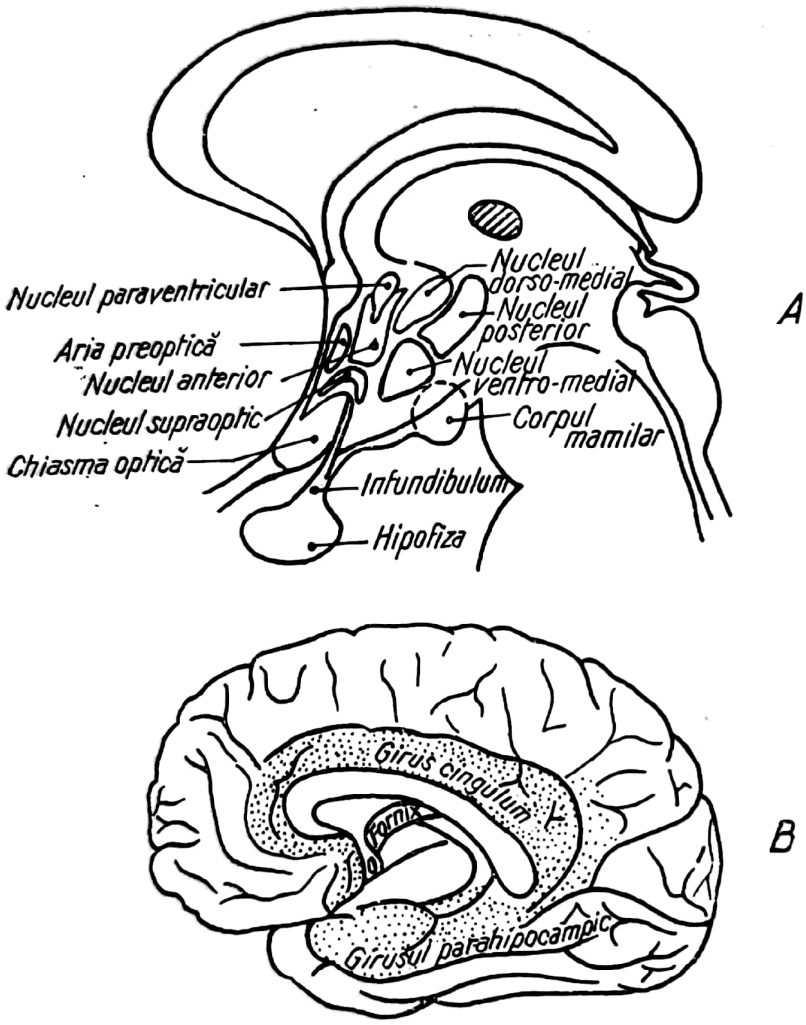


*Fig. 191.* — *A* — ariile hipotalamusului: *1* — nucleul paraventricular; *2* — nucleul dorso-median; *3* — nucleul anterior; *4* — aria preoptică; *5* — nucleul supraoptic; *6* — nucleul ventro-median; *7* — nucleul posterior; *8* — corpul mamilar; *9* — chiasma optică; *10* — infundibulum; *11* — hipofiza; *B* — formațiunile conexiale.

talamic Vicq D'Azyr) și de aici spre girus cinguli, spre hipofiză (prin fasciculul supraoptico-hipofizar), spre scoarța frontală fie prin intermediul nucleului dorso-median al talamusului, fie direct de la nucleul supra-optic spre centrii vegetativi bulbari pe calea bandeletei Schütz (în această bandeletă ar exista probabil atît fibre ascendente cît și descendente care unesc substanța cenușie periapeductală cu hipotalamusul), de la nucleul supraoptic spre retină prin tractul optic.

La baza hipotalamusului există (mai puțin dezvoltate însă la primate) fibre comisurale sistematizate în comisura suboptică superioară care leagă cei 2 nuclei lenticulari avînd conexiuni cu hipotalamusul anterior, comisura suboptică inferioară (intrachiasmatică Gudden) care leagă cei 2 corpi geni-



Scanned with OKEN Scanner

culați interni, comisura intertuberală (supraoptică) care leagă nucleii tuberului, comisura intermamilară și comisura suboptică posterioară care leagă cei 2 corpi Luys.

După Girod (1968) conexiunile hipotalamusului ar fi constituite din aferențe telencefalice (corticale în special), talamice, paleostriate, mezencefalice, senzoriale și din eferențe spre hipofiză, spre centrii vegetativi și eferențe neurosecretorii extrahipofizare (epifiză etc.).

Deși legăturile hipotalamusului cu cortexul par mai ales indirecte hipotalamusul se află totuși sub influența reglatoare a cortexului cerebral (Bîcov, 1949) prin intermediul unor centri subcorticali, în special talamici (Sager, 1960; Sager și Mareș, 1962).

**Citoarhitectonică.** După Sager și Horneț (1957) ca și după alți autori, caracteristicile celulare ale principalilor nuclei hipotalamici ar fi următoarele:

— nucleul supraoptic și nucleul paraventricular sînt formați din neuroni mari, globuloși sau ovalari, cu prelungiri puține, cu substanța cromatică foarte bogată dispusă în blocuri mari așezate la periferie, nucleul împins la periferie de pigmentul lipoidic este uneori dublu, în citoplasmă existînd multe vacuole cu granulații fine, acidofile (neurosecreție) cît și vezicule cu caracter de osmoreceptori (Verney, 1942);

— nucleii ventro-median și dorso-median sînt formați din celule ovale sau rotunde;

— nucleul hipotalamic posterior este format din celule dese între care se găsesc răsfirate celule mari (Kreindler și Voiculescu, 1957);

— nucleul mamilar median este format din celule mici și este înconjurat de o capsulă mielinică (Kreindler și Voiculescu, 1957);

— nucleii laterali sînt formați din neuroni relativ mari răzleți, iar cei ai tuberului din grupe de celule mici (Kreindler și Voiculescu, 1957).

**Vascularizație.** Arterele hipotalamusului provin direct din vasele ce alcătuiesc cercul lui Willis (Weill și Bernfeld, 1954). Venele merg în paralel cu arterele, sîngele venos fiind drenat în 2 curente, unul inferior care merge spre poligonul lui Willis și altul superior care merge spre venele plexului coroidian al ventriculului IV și se varsă în sistemul venelor Galien (Sager și Mareș, 1962). Se remarcă la nivelul hipotalamusului o rețea capilară foarte densă ceea ce pledează odată în plus pentru o funcție intensă, în particular secretorie. Rețeaua capilară descrisă de Popa și Fielding (1930) între hipotalamus și hipofiză este de asemenea un argument în sprijinul corelației funcționale neuroendocrine secretorii a acestor 2 formațiuni. În sistemul port hipofizar circulația s-ar realiza simultan în ambele sensuri (Sterescu, 1974).

## FIZIOLOGIE

Cunoașterea funcțiilor hipotalamusului se datorește observațiilor anatomoclinice și neurochirurgicale ca și cercetărilor experimentale și este de dată relativ recentă. Studiilor mai vechi ale lui Hess (1924, 1930), Foix și Niculescu (1925), Marinescu, Sager și Kreindler (1928), Dusser de Barenne (1931), Ranson și Magoun (1933) li s-au adăugat alte lucrări de specialitate, unele cu caracter de sinteză din care menționăm pe cele ale lui Weill și Bernfeld (1954), Sager (1960), Danowski (1962), Scharrer și Scharrer (1963), Martini, Motta și Fraschini (1970), Martini și Meites (1970), Laine



Scanned with OKEN Scanner

și Fossati (1971), Szentagothai și colab. (1972), contribuții utile pentru cunoașterea de ansamblu a acestei regiuni anatomice și pentru simptomele și sindroamele ce pot apare în cazul unor modificări histopatologice.

Simpla enumerare a numeroaselor funcții ale hipotalamusului este dificilă și cu atît mai dificilă apare încercarea de clasificare a lor. În cele ce urmează vom încerca să reamintim pe scurt cele mai importante din funcțiile hipotalamusului, așa cum reies din datele experimentale (prin excitare, distrugere, extirpare a etajelor supraiacente hipotalamusului și studiul hipotalamusului izolat) și observațiile anatomo-clinice. Multe tulburări viscero-vegetative de origine hipotalamică sau apărute prin cointeresarea acestuia sînt pe larg descrise de noi într-un alt capitol al prezentei lucrări încît aici vor fi cel mult menționate. Trecînd la enumerarea diverselor funcții ale hipotalamusului reamintim că rolul lui în mecanismul termoreglării a fost enunțat încă din 1885 de Aronsonn, Sahs și Zuntz. Leziuni ale hipotalamusului duc la t u l b u r a r e a m e c a n i s m u l u i t e r m o r e g u l a t o r, la pierderea posibilităților de reglare a temperaturii corpului. Sager și Horneț (1957), pe baza lucrărilor experimentale ale lui Ranson și colab. ca și ale altor autori, menționează că în partea anterioară a hipotalamusului se găsesc neuroni termosensibili care în cazul în care temperatura sîngelui care îi irigă este ridicată reacționează producînd o pierdere de căldură (termoliză) prin tahipnee, vasodilatație periferică și transpirații. În partea posterioară se găsesc neuroni care reacționează la scăderea temperaturii sîngelui producînd o creștere a acestei temperaturi prin frisoane, vasoconstricție periferică și piloerecție. Sager și Horneț (1957) arată că ridicarea temperaturii corpului se face de către hipotalamus prin intermediul simpaticului la care se adaugă un mecanism somatic (frisonare) în timp ce scăderea temperaturii corpului se face prin intermediul parasimpaticului la care se adaugă un mecanism somatic (tahipneea). După Kreindler (1976) mecanismul hipotalamic de reglare pentru frig este însă mai puțin cunoscut. După Hardy și colab. (citați de Bittman, 1974) termosenzorii hipotalamici nu constituie singura cale de informare a sistemului termoregulator, recepția termică periferică limitînd intervenția lor. Cercetări din ultimii ani menționate de Bittman (1975) arată că la om ar exista 3 tipuri de neuroni termosensibili și anume: neuroni de tip A care, atunci cînd se descarcă sub influența încălzirii, produc inhibiția centrală a răspunsurilor metabolice, neuroni de tip B sensibili la rece și care sînt răspunzători poate de frisonul slab, de origine centrală observat la bolnavii paraplegici și neuroni de tip C sensibili la cald, a căror stimulare explică sudorația și vasodilatația de origine „centrală" . Weill și Bernfeld (1954) aduc în discuție termenul de febră hipotalamică. După acești autori diagnosticul acesteia este înainte de toate un diagnostic de eliminare, iar caracteristicile ei, destul de imprecise, ar fi aspectul neregulat al curbei febrile, lipsa reacțiilor vaso-motorii sau respiratorii (pulsul și respirația sînt normale), temperatura periferică fiind mai puțin crescută ca cea centrală. Ea nu răspunde la antitermicele uzuale ci numai la manevrele hipotalamice exterioare ca împachetări în cearceafuri ude, ventilație etc. (Arseni, Constantinescu și Maretsis, 1977).

Leziuni bilaterale ale nucleului ventro-median produc tulburări în *reglarea* ingestiilor, respectiv hiperfagie și ca o consecință a acesteia obezitate hipo-



Scanned with OKEN Scanner

talamică. Stimularea electrică a hipotalamusului lateral produce de asemenea hiperfagie în timp ce leziuni bilaterale ale hipotalamusului lateral în afara nucleului ventro-median produc anorexie (Anand și Brobeck, 1957). La fel stimularea regiunilor premamilară și mamilară produc tulburări ale ingestiei (Kreindler, 1976). Observarea unei corelații între temperatura corpului și ingestia de hrană a determinat ipoteza după care prin intermediul centrului termoregulator hipotalamic scăderea temperaturii corpului activează centrul foamei și îl deprimă pe cel al saţietăţii pe cînd creşterea temperaturii corpului produce un efect invers (reglarea termostatică a ingestiilor). O altă ipoteză implică în reglarea ingestiilor influența nivelului glicemiei asupra centrilor hipotalamici ai foamei și saţietăţii (reglarea glucostatică a ingestiilor) hipoglicemia excitînd centrul foamei în timp ce hiperglicemia l-ar inhiba. Hipotalamusul ar avea un rol nu numai în reglarea cantitativă a ingestiilor alimentare dar și în reglarea calitativă a acestora. Astfel Kennedy, Miller și colab. ca și Soulairac (citați de Weill și Bernfeld, 1954) au descris tulburări discriminatorii ale apetitului (în special al celui glucidic) și ingestiei alimentare după leziuni hipotalamice.

În ceea ce privește ingestia lichidelor, aceasta este strîns legată de tulburările metabolismului apei. Weill și Bernfeld (1954), în baza lucrărilor consultate, afirmă că ingestia de lichide depinde de 2 mecanisme: unul secundar, legat de deshidratare și poliurie și altul primitiv asemănător unui instinct. După cercetări experimentale excitarea nucleului paraventricular produce o creștere a ingestiei de apă, în timp de distrugerea acestui nucleu determină o lipsă a setei, animalul de experiență chiar refuzînd apa. În mecanismul hipotalamic al setei un rol l-ar juca și deshidratarea celulelor nervoase (receptori osmotici) din regiunea respectivă. Problema este însă ceva mai complexă, în determinarea ingestiilor de lichide un rol avînd și receptorii volummetrici ca și termoreceptorii (Bittman, 1974.) De asemenea un rol îl au legăturile hipotalamusului cu structurile cerebrale supraiacente ca și tulburările metabolice, ionice, adesea concomitente (vezi și mai jos).

*Reglarea funcțiilor de evacuare* a fost mai puțin studiată decît alte funcții ale hipotalamusului. Cushing (citat de Sager și Horneț, 1957) a arătat că excitarea hipotalamusului anterior provoacă o hipermotilitate a tractului gastrointestinal, o grăbire, deci, a evacuării. De asemenea, Hess (1930) a obținut micțiune și defecare prin excitarea unor zone hipotalamice, iar Weill și Bernfeld (1954) atrag atenția asupra tulburărilor de evacuare ce însoțesc uneori epilepsia de origine diencefalică. Kreindler (1976) arată că stimularea regiunii tuberiene duce la creșterea peristaltismului intestinal în timp ce stimularea hipotalamusului lateral duce la o diminuare a acestuia. Creșterea peristaltismului vezicii urinare cu evacuarea corespunzătoare a urinii s-a obținut experimental prin excitarea hipotalamusului anterior în timp ce inhibarea acestuia s-a obținut prin stimularea hipotalamusului posterior. Mecanismul reglării funcțiilor de evacuare este însă mai complex, mai ales cel al lichidelor, întrucît se intrică cu dereglări metabolice (apă, săruri etc.).

Hipotalamusul are un rol important în *reglarea sistemului cardio-vascular*, influența lui exercitîndu-se prin intermediul centrului vasomotor pontobulbar. Excitarea hipotalamusului postero-lateral produce tahicardie și vasoconstricție. Excitarea aceleiași regiuni ar fi responsabilă și de producerea unei hipertensiuni arteriale, pe cînd excitarea hipotalamusului anterior produce



Scanned with OKEN Scanner

numai o hipertensiune arterială. Cercetările experimentale ale lui Sager și colab. (citate și în Sager și Horneț, 1957) au adus o contribuție interesantă la studiul tensiunii arteriale în funcție de sediul leziunii hipotalamice. Stimularea hipotalamusului lateral, a fasciculului telencefalic median și a nucleului perifornical și a cîmpului H 2 Forel duce de asemenea la hipertensiune arterială (Kreindler, 1976). Acțiunea asupra tensiunii arteriale se exercită și prin intermediul vasomotricității în care de asemenea hipotalamusul are un rol important.

Referitor la *reglarea aparatului gastro-intestinal* în afara celor menționate la funcțiile de evacuare reamintim că Cushing (1932) a obținut experimental tulburări trofice ale mucoasei esofagului, stomacului și duodenului, ulcere acute ale stomacului și perforații ale acestora după producerea unor leziuni hipotalamice. Hemoragii sau ulcerații gastro-intestinale au obținut prin excitarea cronică a hipotalamusului (cu electrozi implantați) și Long și colab. (1962) ca și alți autori. Modificări și ale unor glande anexe ale tubului digestiv au fost de asemenea observate după stimulări ale hipotalamusului. Astfel Birnbaum și colab. (1969) au obținut o modificare cantitativă (creștere) și calitativă a bilei după excitarea hipotalamusului posterior.

Hipotalamusul joacă un rol fundamental în *reglările metabolice,* în formarea și eliberarea hormonilor hipofizari și în special a hormonului antidiuretic implicat în *metabolismul apei.* Acest hormon facilitează reabsorbția apei la nivelul tubilor renali împiedicînd astfel eliminarea ei. Lezarea nucleului supraoptic sau a tractului supraoptico-hipofizar duce la diabet insipid prin lipsa hormonului respectiv, rolul hipotalamusului în formarea lui fiind în acest fel concludent. Harris (citat de Weill și Bernfeld, 1954) a obținut inhibarea diurezei prin excitarea directă a fasciculului supraoptico-hipofizar.

Modul de formare și eliberare a acestui hormon ridică o problemă esențială în neuroendocrinologie și anume a legăturii funcționale între hipotalamus și hipofiză. Pe baza cercetărilor anterioare Sager și Horneț (1957) conchid că nucleii hipotalamici au funcția de a coordona activitatea hipofizei. Hormonii secretați de hipofiză sînt dirijați către hipotalamus fie pe cale nervoasă (neurocrinie), fie pe calea lichidului cefalo-rahidian (hidroencefalo-neurocrinie), fie pe cale sanguină (hemato-neurocrinie). În plus unii nuclei hipotalamici pot să secrete și ei hormoni (neuricrinie). De aici hormonii ar intra în circulația sîngelui pentru a acționa asupra organelor „efectoare".

Revenind la problema metabolismului apei reamintim că acesta este coroborat cu cel al sodiului. *Metabolismul hidrosalin* este legat funcțional de existența aldosteronului, hormon mineralcorticoid.

Și, iată că, din nou situația se complică apărînd o altă intricare funcțională, de data aceasta fiind implicată o glandă cu secreție internă (suprarenala) asupra căreia se exercită de asemenea un control hipotalamic mai mult sau mai puțin direct.

În ceea ce privește *reglarea metabolismului glucidic* reamintim cercetările lui Claude Bernard care a demonstrat primul existența unui centru nervos hiperglicemiant. Cercetări ulterioare din care se desprind cele ale lui Camus și Roussy (1912—1914) au confirmat existența unui astfel de centru și au contribuit la individualizarea unor centri glicoregulatori hipotalamici. Himwich și Keller (citați de Sager și Horneț, 1957) ca și alți cercetători au produs hiperglicemie prin excitarea hipotalamusului lateral și anterior. Totuși, hipotalamusul nu pare a fi indispensabil pentru metabolismul hidrocarbonat așa cum este pentru alte metabolisme (Weill și Bernfeld, 1954). Mayer (citat



Scanned with OKEN Scanner

de Bitman, 1974) menționează existența unor „glucoreceptori" aflați în zona ventro-mediană a hipotalamusului și care ar fi avertizați asupra nivelului glicemiei și mai ales asupra capacității de utilizare a glucozei din sînge. Balagura (1970) menționează existența unui adevărat „sistem" hipotalamic de detectare a glucozei, iar Schade (1970) folosește termenul de „glucosenzori" pentru a denumi neuronii din hipotalamus sensibili la variațiile glicemiei.

În *metabolismul lipidic* s-a incriminat de asemenea rolul hipotalamusului. Weill și Bernfeld (1954), bazați pe cercetările lui Ranson, Brobeck, Brooks ș.a. afirmă că leziuni ale nucleului ventro-median determină obezitate. Alți autori neagă însă responsabilitatea unei anumite regiuni hipotalamice în producerea obezității (Sager și Horneț, 1957). Aceasta face să se acorde o mai mare atenție concepției asupra hiperfagiei diencefalice (Hess, 1930), prin care se explică obezitatea ca rezultat al bulimiei produse de leziunile diencefalice. Și în metabolismul lipidic s-au descris în hipotalamus neuroni sensibili la nivelul lipemiei asemănători cu cei discutați la metabolismul glucidic. Acești liporeceptori hipotalamici ar exercita un control lipostatic al ingestiei alimentare (Kennedy, citat de Bittman, 1974).

Atît în cazul metabolismului lipidic ca și în cazul celui glucidic și hidrosalin, după cum am mai văzut, coexistă numeroși factori care se intrică în procese fiziologice și patogenice complexe (intervin factori endocrini suprarenali etc.).

Hipotalamusul ar avea un rol și în *modificările pigmentare* ale tegumentului și părului (Arseni, Constantinescu și Maretsis, 1977) ca și *ale retinei* (Weill și Bernfeld, 1954). S-au mai descris de asemenea în cazul unor leziuni hipotalamice *modificări cantitative ale elementelor figurate ale sîngelui* (Weill și Bernfeld, 1954, Baciu, 1967; Arseni, Dănăilă și Constantinescu, 1977), *modificări osoase* (Weill și Bernfeld, 1954). Un rol important îl are hipotalamusul în *reglarea endocrină*, el exercitînd un rol asupra glandelor endocrine, mai ales prin intermediul hipofizei. Studiile recente (citate și de Sterescu, 1974) au determinat apariția teoriei controlului hipotalamic umoral al funcției adenohipofizei. După această teorie produșii de secreție ai neuronilor hipotalamici (*releasing factors* și respectiv *inhibiting factors* cît și *releasing hormones*) pătrund în plexul capilar primar al sistemului port și ajung vehiculați de sînge în celulele glandulare ale hipofizei anterioare controlînd astfel pe cale umorală producerea diverșilor hormoni secretați aici. Nu insistăm aici asupra funcției de control exercitate de fapt prin 2 tipuri de *feedback* (Sterescu, 1974) și nici asupra diverselor tulburări apărute ca urmare a lezării neuronilor hipotalamici legați funcțional de hipofiză, amănunte găsindu-se în capitolul asupra hipofizei. Vom menționa în continuare *manifestările tiroidiene, cortico-suprarenale și genitale* apărute în cazul excitării sau distrugerii unor regiuni din hipotalamus. Astfel, în leziunile hipotalamusului s-au constatat scăderea metabolismului bazal și aspecte histopatologice tiroidiene (Weill și Bernfeld, 1954). Lezarea nucleilor paraventriculari previne hipertrofia tiroidiană produsă prin administrarea de feniltiouree, substanță care blochează sinteza hormonului tiroidian (Kreindler, 1976). Lezarea sau excitarea hipotalamusului provoacă modificări ale secreției corticostimulinei. Experimental s-a dovedit că leziunile bilaterale ale hipotalamusului anterior înlătură eozinopenia provocată de adrenalină, insulină sau un traumatism, în timp ce stimularea electrică a hipotalamusului posterior produce la animalele de laborator o eozinopenie care persistă după simpatectomie și nu se însoțește de hiperglicemie fiind o urmare a descărcării



Scanned with OKEN Scanner

directe de A.C.T.H. (Weill şi Bernfeld, 1954). Şi mai bine cunoscut este rolul hipotalamusului în funcţia sexuală. Leziuni la nivelul lui tuber cinereum duc la pubertate precoce cu dezvoltare sexuală însemnată (Sager şi Horneţ, 1957). Stimularea în zone diferite a hipotalamusului declanşează sau blochează ovulaţia la animalele de experienţă (Sawyer, 1957). Stimularea electrică a tractului hipofizar supraoptic produce o eliberare de oxitocină (Kreindler, 1976). Hipotalamusul anterior (nucleii ventro-median, supraoptic, paraventricular) activează funcţiile sexuale iar cel posterior le frînează (Arseni, Constantinescu şi Maretsis, 1977).

Importanţa funcţiei hipotalamice în *reglarea somnului*, în emoţii şi în unele stări psihice este de necontestat. Experienţele lui Marinescu, Sager şi Kreindler (1928) în cercetarea somnului au fost esenţiale. Ei au excitat electric regiunea infundibulo-tuberiană şi au obţinut o stare de somn cînd electrodul activ era anodul şi o stare de agitaţie cînd electrodul activ era catodul. Hess (1924), folosind metoda excitaţiei punctiforme a arătat că în hipotalamus ar exista 2 zone, una dinamogenă (medi- nă şi posterioară) şi una trofogenă (antero-laterală). În cazul excitării celei de a doua zone Hess a obţinut adormirea animalelor de experienţă. Cercetări ulterioare ale altor autori au adus noi informaţii asupra stării de somn-veghe. S-au amplificat cunoştinţele asupra rolului cortexului în producerea stării de somn (Pavlov, 1951) cît şi a formaţiunii reticulate (Moruzzi şi Magoun, 1949; Sager şi colab., 1965 ş.a.). Funcţia somn-veghe ar avea ca substrat funcţia sistemului activator reticulat în cadrul căreia intră şi porţiunea posterioară a hipotalamusului. Aceasta ar acţiona ca un activator specific asupra cortexului. Contribuţia aminelor biogenice (serotonină, noradrenalină) în reglarea stării de somn-veghe amplifică problema fiziopatologică (Arseni, Constantinescu şi Maretsis, 1977).

Un rol important s-a acordat de asemenea hipotalamusului în *comportamentul afectiv-emoţional*. Numeroasele observaţii experimentale sau clinice (Hess, 1924; Delay, 1946; Sager, 1960 ş.a.) au adus date interesante. Nu ne oprim aici asupra unor noţiuni fiziopatologice menţionate şi în altă parte (vezi circuitul Papez ş.a.) al prezentei lucrări. După Ajuriaguerra (citat de Weill şi Bernfeld, 1954) tulburările psihice sînt frecvente în leziunile hipotalamice. El le clasifică în stări de excitaţie psiho-motorie, stări de inhibiţie şi stări confuzive. Weill şi Bernfeld (1954) menţionează printre tulburările psihice de origine hipotalamică psihozele timice (manie, melancolie şi hebefrenie) cît şi delir acut şi sindrom Korsakov. Sager şi Horneţ (1957), combătînd teoria lui Penfield asupra integrării subcorticale a cunoştinţelor afirmă că hipotalamusul prin reflexele necondiţionate dă tonalitatea afectivă a personalităţii dar integrarea supremă, analiza şi sinteza se fac la nivelul cortexului. Botez şi colab. (1971), pe baza studierii bibliografiei de specialitate, conchid că hipotalamusul constituie un important punct de legătură în circuitul de adaptare. În hipotalamus există centri reglatori pentru funcţia neurovegetativă şi sistemele endocrine, ambele corelîndu-se direct cu motivaţiile şi comportamentul. Botez şi colab. (1971) afirmă de asemenea că numeroasele căi care ajung în hipotalamus mediază variate categorii de stimuli şi aceste conexiuni sînt deopotrivă aferente şi eferente. În plus hipotalamusul activează cortexul. Din coroborarea acestor funcţii ar ieşi echilibrul afectiv-emoţional. Acţiunea hipotalamusului asupra cortexului este dovedită şi de modificările electroencefalografice produse prin excitarea hipotalamusului, ceea ce duce la dispariţia ritmului alfa şi accentuarea ritmului beta (Kreindler şi Voiculescu, 1957).



Scanned with OKEN Scanner

După Kreindler (1976) hipotalamusul este un centru de releu important pentru căile care intervin în expresia emoțională. Stimularea hipotalamusului reproduce modificările viscero-vegetative care însoțesc frica și furia, fuga de agresiune și agresiunea.

## SEMIOLOGIE

Încadrarea simptomatologiei rezultate intr-o suferință hipotalamică în sindroame apare schematică, prea teoretică, dat fiind că intricările sînt frecvente. Numeroasele sindroame hipotalamice descrise, care mai de care mai variate, sînt cu atît mai relative cu cît adesea simptomele hipotalamice coexistă cu cele hipofizare. În general ar interesa mai puțin întinderea leziunii hipotalamice decît bruschețea instalării ei (Cincă și Mareș, 1971). Din numeroasele încercări de încadrare a simptomatologiei hipotalamice în sindroame menționăm doar pe cea a lui Weill și Bernfeld (1954) și pe cea a lui Laine și Fossati (1971). Weill și Bernfeld (1954) descriu patologia hipotalamusului încadrînd-o în sindroame endocrine (tulburări genitale, tulburări tiroidiene, tulburări suprarenale), sindroame metabolice (tulburări ale metabolismului apei, ale metabolismului hidrocarbonat, tulburări lipidice), sindroame tisulare (tulburări de creștere, de pigmentare etc.), sindroame vegetative (tulburări viscerale, de termoreglare, ale funcției de absorbție, ale vigilenței) și sindroame psihice.

Laine și Fossati (1971) descriu simptomatologia hipotalamică încadrată în sindroame neurohipofizare posterioare și tulburări ale metabolismului apei, panhipopituitarism, sindroame neurohipofizo-metabolice și nutriționale, sindroame neurohipotalamice și vegetative. În funcție de localizarea procesului lezional sau funcțional acești autori împart simptomatologia în sindroame ale hipotalamusului anterior (diabet insipid, tulburări sexuale), ale regiunii infundibulare (tulburări metabolice asociate cu tulburări termice) și ale hipotalamusului posterior (macrogenitosomie, pubertate precoce).

În cele ce urmează ne vom opri doar asupra cîtorva tulburări mai frecvent întîlnite cu atît mai mult cu cît cel puțin o parte din sindroamele endocrine sînt descrise și la capitolul „Hipofiză".

*Diabetul insipid* se produce prin lezarea nucleilor supraoptic și paraventricular. Bolnavul, de obicei copil sau tînăr, este astenic, are o sete exagerată, aproape continuă (polidipsie) ceea ce îl determină să ingereze o mare cantitate de apă și elimină de asemenea o cantitate mare de urină (poliurie). Urina care depășește cantitativ 3—5 l și chiar mai mult în 24 ore, are o densitate scăzută. Tegumentele sînt uscate, transpirația aproape lipsește, secreția salivară este scăzută. Afecțiunea datorată insuficienței hormonului antidiuretic răspunde terapeutic la administrarea extractului de retrohipofiză.

*Sindromul adipozo-genital* (Babinski-Froelich) întîlnit de obicei la copii este caracterizat prin îngrășare accentuată și infantilism sexual. Acest sindrom trebuie deosebit de sindromul Lawrence-Moon-Biedl care are un caracter ereditar și în plus există la bolnavii respectivi și polidactilie.

*Tulburările de nutriție* se întîlnesc mai ales în leziunile nucleului ventromedian și se prezintă fie ca emaciere (cașexie), fie ca obezitate. Cașexia hipotalamică se întîlnește mai ales la copii, uneori putînd fi precedată de obezitate (Cincă și Mareș, 1971). Obezitatea ca tulburare de malnutriție s-ar datora mai ales unei hiperfagii concomitente. În cazul obezității care se încadrează în



Scanned with OKEN Scanner

sindromul suprarenalometabolic de origine hipotalamică (Cushing) există şi hipertensiune arterială, osteoporoză, fragilitatea fibrelor musculare elastice etc.

*Tulburările natremiei* constau în hipernatremie sau hiponatremie. După Cincă şi Mareş (1971) hipernatremia s-ar datora mai ales leziunilor nucleilor ventro-median şi preoptic, iar hiponatremia s-ar datora mai ales leziunii nucleului paraventricular şi s-ar însoţi adesea de secreţia excesivă a hormonului antidiuretic şi tulburări de comportament.

*Tulburările funcţiei somn-veghe* se manifestă sub mai multe forme. Se poate întîlni astfel narcolepsie constînd în „atacuri" repetate de somn care durează cîteva minute şi pot apare în orice moment. În sindromul Kleine-Levin „atacul" de somn durează zile sau săptămîni, timp în care pot exista scurte perioade de trezire în care bolnavul este agitat, confuz, delirant.

*Epilepsia diencefalică* descrisă de Penfield (1929) a mai fost discutată de noi într-un alt capitol. Ea ridică unele probleme fiziopatologice cît şi clinice deosebite. După date experimentale şi clinice ulterioare s-au evidenţiat modificări ale electrocorticografiei (Obrador, 1943; Kreindler, 1969 şi 1976 ş.a.) constînd în variaţii ale potenţialelor epileptiforme în funcţie de sediul leziunii hipotalamice. În general leziunile hipotalamice dau frecvent crize vegetative (Arseni).

## BIBLIOGRAFIE


Anand, B. K., Brobeck, J. R. — *Proc. Soc. exp. Biol. (N. Y.)*, 1951, 77, 323—324.

Arseni, C., Constantinescu, Al. I., Maretsis, M. — Semiologie neurochirurgicală, Edit. didactică şi pedagogică, Bucureşti, 1977.

Arseni, C., Dănăilă, L., Constantinescu, Al. I. — *Acta neurochir. (Wien)*, 1977, 37, 263—269.

Baciu I. — *Rev. Roum. Physiol.*, 1967, 4, 251—260.

Balagura, S. — În: „Hypothalamus" (ed. *L., Martini, M., Motta, F., Fraschini*), Academic Press, New York — Londra, 1970.

Bicov, M. K. — Scoarţa cerebrală şi organele interne, Edit. de stat, Bucureşti, 1949.

Birnbaum, D. şi colab. — *Exp. Neurol.*, 1969, 24, 265—271.

Bittman, E. — Cibernetică şi biologie. Servomecanisme homeostazice, Edit. ştiinţifică, Bucureşti, 1974.

Botez, M. I., Sen, A., Dobrota, I. — Elemente de neuropsihologie, Edit. ştiinţifică, Bucureşti, 1971.

Cinca, I., Mareş, A. — Diagnostic neurologic, Edit. medicală, Bucureşti, 1971.

Cushing, H. — *Surg. Gynec. Obstet.*, 1932, 55, 1—34.

Danowski, T. S. — Clinical Endocrinology, vol. I, Williams and Wilkins Comp., Baltimore, 1962.

Delay, J. — Les dérèglements de l'humeur, Presses Universitaires, Paris, 1946.

Dusser De Barenne, J. G., Sager, O. — *Z. Neurol. Psychiat.*, 1931, 133, 213—272.

Foix, Ch., Nicolesco, J. — Les noyaux gris centraux et la région mésencéphalo-sous-optique, Masson et Cie, Paris, 1925.

Girod, C. — Leçons sur les glandes endocrines, Simep, Lyon, 1968.

Hécaen, H., Ajuriaguerra, J. De — Syndrome infundibulo-tuberiene, Encycl. méd.-chir., 17 037, *C*, Paris, 1971.

Hess, W. R. — *Schweiz. Arch. Neurol. Psychiat.*, 1924, 15, 260—277.

Hess, W. R. — *Schweiz. Arch. Neurol, Psychiat.*, 1924, 16, 36—55.

Kreindler, A. — Structura şi funcţiile sistemului nervos central, Edit. Acad. R.S.R., Bucureşti, 1976.

Kreindler, A., Voiculescu, V. — Anatomo-fiziologie clinică a sistemului nervos central, Edit. Acad. R.P.R., Bucureşti, 1957.

Laine, E., Fossati, P. — Syndromes hypothalamiques et infundibulo-tuberiens, Encycl. méd.-chir., 17 037, *C*, 10, Paris, 1971.

Long, D. M. şi colab. — *Arch. Neurol. (Chic.)*, 1962, 7, 176—183.




Scanned with OKEN Scanner

MARINESCU, G., SAGER, O., KREINDLER, A. — *Bull. Acad. Méd.*, 1928, 11, 752—758.
MARTINI, L., MEITES, J. — Neurochemical Aspect of Hypothalamic Function, Academic Press, New York—Londra, 1970.
MARTINI, L., MOTTA, M., FRASCHINI, F. — The Hypothalamus, Academic Press, New York—Londra, 1970.
MORUZZI, G., MAGOUN, H. W. — *Electroenceph. clin. Neurophysiol.*, 1949, 1, 445—460.
OBRADOR, S. — *J. Neurophysiol.*, 1943, 6, 81—91.
PAVLOV, I. P. — Prelegeri despre activitatea emisferelor cerebrale, Edit. Acad. R.P.R., Bucureşti, 1951.
PENFIELD, W. — *Arch. Neurol. (Chic.)*, 1929, 22, 358—374.
PENFIELD, W. — *Arch. Neurol. (Chic.)*, 1952, 67, 178—191.
POPA, G. T., FIELDING, N. — *J. Anat. (Lond.)*, 1930, 65, 88—98.
RANSON, S. W., MAGOUN, H. W. — *Arch. Neurol. (Chic.)*. 1933, 29, 1 179—1 193.
SAGER, O. — Diencefalul, Edit. Acad. R.P.R., Bucureşti, 1960.
SAGER, O., HORNET, TH. — În: „Neurologia", vol. I (sub red. *A., Kreindler*), Edit. medicală, Bucureşti, 1957.
SAGER, O., MAREŞ, A. — În: „Neurologia" (sub red. *A., Şofletea*), Edit. medicală, Bucureşti, 1962.
SAGER, O., MAREŞ, A., NESTIANU, V. — Formaţia reticulată, Edit. Acad. R.S.R., Bucureşti, 1965.
SAWYER, C. H. — Physiological Triggers and Discontinous Rat Processes (sub red. *T. H., Bulloch*), Amer. Physiol. Soc., Washington, 1957.
SCHADÉ, J. P. — În: „The Hypothalamus" (ed. *L., Martini, M., Motta, F., Fraschini*), Academic Press, New York—Londra, 1970.
SCHARRER, E., SCHARRER, B. — Neuroendocrinology, Columbia University Press, New York, 1963.
STERESCU, N. — În: „Cibernetică şi biologie. Servomecanisme homeostazice" *(E., Bittman)*, Edit. ştiinţifică, Bucureşti, 1974.
S ENTÁGOTHAI, J. şi colab. — Hypothalamic Control of The Anterior Pituitary, Akadémia Kiadó, Budapesta, 1972.
VERNEY, B. E. — *Quart. J. exp. Physiol.*, 1942, 31, 393—408.
WEILL, J., BERNFELD, J. Mme — Le syndrome hypothalamique, Masson et Cie, Paris, 1954.

## K. CEREBELUL. SEMIOLOGIE

**V. VOICULESCU**

Pacientul va fi examinat în repaus, în pat sau în poziţie aşezată, în poziţia în picioare, în cursul executării unor probe de coordonare a membrelor, a unor acte obişnuite, în cursul vorbirii.

În *repaus*, în pat sau în poziţie şezîndă, de cele mai multe ori nu se observă nimic anormal. În sindroame cerebeloase grave se poate observa o tremurătură de repaus a capului. Încercînd să treacă din poziţia şezîndă în picioare, în cazul unor tulburări cerebeloase accentuate, pacienţii în loc să flecteze genunchii, caută să se ridice cu gambele în unghi drept sau în unghi obtuz pe coapsă. Acest fenomen dovedeşte asinergia mişcărilor elementare şi poate fi întîlnit şi în ataxia frontală.

*Staţiunea în picioare* poate fi imposibilă în ataxiile grave. În celelalte cazuri, staţiunea e posibilă cu baza de susţinere lărgită, cu oscilaţii în sens transversal sau anteroposterior. Uneori braţele se aşează în abducţie. În caz de leziune vermiană, bolnavul tinde să cadă înapoi sau înainte. În leziuni hemisferice, tinde să cadă spre partea leziunii. În cazuri mai uşoare, tulburarea de echilibru e pusă în evidenţă cerînd bolnavului să alipească călcîiele şi vîrfurile picioarelor, să aşeze un picior înaintea celuilalt, să stea într-un picior, să încrucişeze picioarele, să păstreze poziţia de „drepţi", urmărind cu ochii un obiect în mişcare. Semnul Romberg este negativ,



Scanned with OKEN Scanner

închiderea ochilor neagravînd tulburările de echilibru. Examinatorul poate exercita o împingere a pacientului în sens transversal, întîi într-o direcție, apoi în direcția opusă, urmărind dacă există o diferență în rezistența pacientului la dezechilibrare.

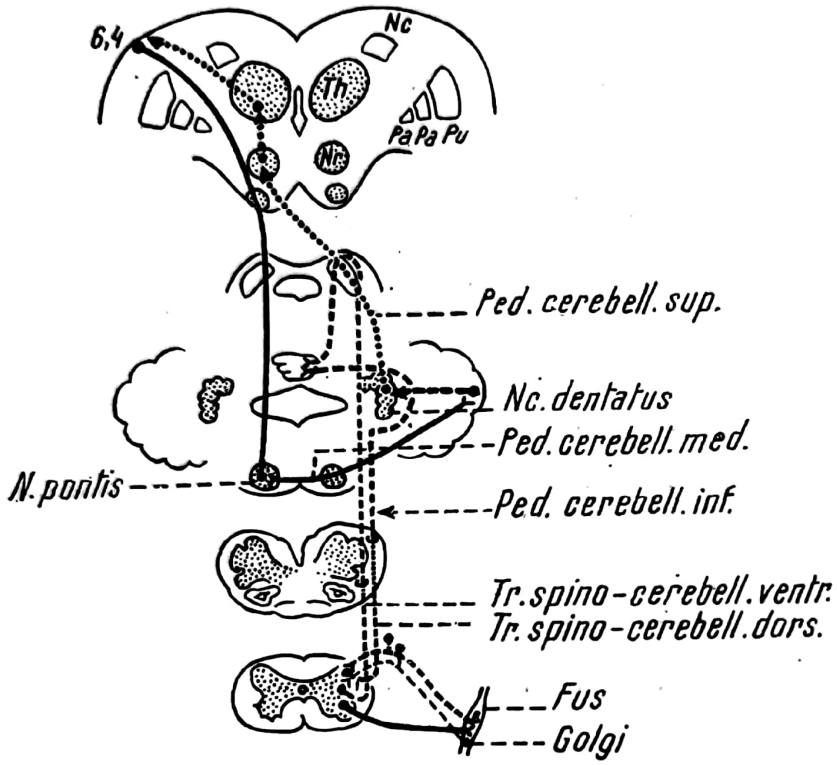


*Fig. 192.* — Conexiunile cerebelului.

Semnul Garcin și Rademaker se caută așezînd bolnavul cu un picior înaintea celuilalt, picioarele fiind depărtate între ele și aplicîndu-i pe regiunea lombară o împingere în sens anterior. Manevra ar fi utilă pentru decelarea unui deficit cerebelos unilateral. În mod normal, în momentul împingerii, subiectul se echilibrează făcînd un pas înainte cu piciorul posterior. În cazul unui sindrom cerebelos unilateral, în momentul împingerii, pacientul va executa un pas înainte cu piciorul sănătos, indiferent dacă acesta a fost așezat înaintea sau înapoia celui bolnav. Fenomenul este atribuit de Garcin întîrzierii în inițierea mișcărilor în cadrul sindromului cerebelos (Holmes), fără a fi specific acestui sindrom.

La bolnavul în picioare se pune în evidență asinergia prin proba aplecării pe spate, descrisă de Babinski. În stare normală, odată cu aplecarea trunchiului înapoi, se produce o flexie a genunchilor, astfel încît verticala care coboară din centrul de greutate se menține înăuntrul poligonului de susținere. La cerebeloși, din cauza asinergiei, genunchii nu se flectează în momentul aplecării înapoi a trunchiului, ceea ce duce la o imposibilitate a unei aplecări pe spate mai accentuate.

Mersul se face cu baza de susținere mărită. Pasul e hipermetric, piciorul se deplasează mai sus și mai departe decît normal, apoi e așezat pe sol cu bruschețe. Pacientul se deplasează după o linie în zigzag, realizînd mersul „ebrios" sau „titubant". În cazuri mai grave predomină asinergia, bolnavul face pași înainte, dar corpul rămîne în urmă. În sindroamele cerebeloase unilaterale

pasul de partea bolnavă e hipermetric, pacientul nu ține linia dreaptă, ci tinde să devieze de partea bolnavă.

În sindroamele cerebeloase mai discrete tulburările de mers sînt puse în evidență printr-o serie de manevre. Se cere bolnavului să calce pe o linie dreaptă, așezînd un picior înaintea celuilalt, să se întoarcă brusc din mers, să se oprească brusc, să meargă înainte și înapoi, cu ochii deschiși și apoi închiși, să sară într-un picior.

*Probe de coordonare ale mișcărilor membrelor superioare. a.* Probe de dismetrie (hipermetrie).

Proba indice-nas. Brațul este întins orizontal, apoi vîrful indicelui este aplicat pe vîrful nasului. Se constată depășirea țintei. Uneori se vede o tremurătură intenționlă la sfîrșitul mișcării, caracteristică mai ales pentru leziunea fibrelor dentorubrice. Proba indice-nas se poate executa și pornind din poziția verticală a brațului, în care caz e mai sensibilă arătînd, pe lîngă hipermetrie, și prezența asinergiei. Testul se poate complica cerînd pacientului să atingă cu vîrful indicelui întîi nasul său, apoi vîrful indicelui examinatorului, apoi din nou nasul etc. Similară este proba indice- ureche sau indice-indice: pacientul duce brațele în abducție, apoi își atinge cele 2 indice vîrf la vîrf. Proba indice-nas poate fi completată prin proba solicitării funcției antigravitice (A. Kreindler, 1952). Se așază în mîna bolnavului o greutate de 500—1 000 g și i se cere să execute manevra indice-nas. În aceste condiții tremurătura intenționlă a cerebeloșilor se atenuează și uneori dispare complet. În schimb tremurăturile extrapiramidale nu sînt influențate, iar oscilațiile datorite unei pareze a membrului (pseudo-ataxie) sînt agravate prin adăugarea greutății.

Proba sticlei (D. Grigorescu) este deosebit de sensibilă. Pacientul ține sticla cu o mînă și caută să introducă degetul arătător de la cealaltă mînă de la distanță și cu oarecare viteză în gîtul sticlei.

Proba asimetriei tonice dinamice (St. Drăgănescu și V. Voiculescu, 1938). Se cere bolnavului să ridice repede ambele brațe îndreptate înainte și să se oprească brusc de îndată ce au ajuns la orizontală. În caz de sindrom cerebelos unilateral, brațul afectat se ridică mai sus decît cel normal. Această hipermetrie este atribuită unei intervenții tardive a antagoniștilor.

Proba Holmes și Stewart. Cerem bolnavului să flecteze antebrațul pe braț cu putere, în timp ce ne opunem acestei mișcări, ținînd pumnul bolnavului. La un moment dat dăm drumul pumnului. În stare normală, prin intervenția tricepsului, pacientul reușește să frîneze mișcarea de flexie a antebrațului. În cazul unui sindrom cerebelos, intervenția antagonistului e tardivă și pumnul bolnavului, antrenat de flexia antebrațului ajunge în contact cu umărul. Proba poate fi efectuată în diverse variante. De pildă, pacientul ține brațele întinse înainte, în timp ce examinatorul exercită o presiune asupra lor, fie în jos, fie în sus, cerînd pacientului să reziste, apoi subit examinatorul își trage mîinile. În acest fel capacitatea de frînare a antagoniștilor poate fi comparată între cele două brațe.

*b.* Probe de diadocochinezie. Proba marionetelor: se cere bolnavului să execute cu membrele superioare mișcări alternative de pronație-supinație. Proba poate fi executată cu membrele superioare întinse sau cu coatele flectate în unghi drept. La cerebeloși se observă adiadocochinezie: succesiunea mișcărilor este lentă (după Babinski viteza e redusă la jumătate față de normal), mișcările sînt hipermetrice, ajungîndu-se la pronații sau supinații excesive. Pacientul nu poate trece direct de la pronație la supinație între cele două mișcări,



Scanned with OKEN Scanner

interpunîndu-se o mică pauză. Mişcările nu se desfăşoară cu viteză uniformă, ci sacadat. În cazul cînd proba este executată cu cotul în flexie, se observă oscilaţii ale cotului (deficit în funcţia de fixare a cerebelului). Adiadocochinezia pare o consecinţă a discronometriei, adică o întîrziere în intrarea, în acţiune a agoniştilor şi antagoniştilor.

În cazul unei pareze a membrului superior apare o falsă adiadocochinezie. În rigiditatea parkinsoniană, proba marionetelor e tulburată, succesiunea mişcărilor e mult încetinită dar, spre deosebire de hipermetria cerebeloşilor, la parkinsonieni amplitudinea mişcărilor e mult redusă. Adiadocochinezia mai poate fi căutată prin mişcări de ştergere cu guma, mişcări de aplaudare.

*c.* Probe pentru a evidenţa întîrzierea în iniţierea şi oprirea mişcărilor (Holmes). Se cere bolnavului să apuce simultan cu ambele mîini o bară aşezată înaintea sa: se observă o întîrziere a membrului de partea bolnavă. Aceeaşi întîrziere se observă la proba Holmes: examinatorul îşi aşază mîinile în mîinile pacientului care la o comandă dată trebuie să le strîngă cu putere. Acelaşi fenomen e urmărit în executarea probei indice-nas simultan cu ambele mîini, iar la membrele inferioare prin proba Vasilescu.

*d.* Probe de scris şi desen. Scrisul e tulburat ca urmare a hipermetriei, adiadocochineziei şi tremurăturii intenţionale. Literele sînt mari (macrografie), inegale, trăsăturile sînt tremurate. Cerînd bolnavului să deseneze o spirală, vom constata dificultăţi evidente. Dacă cerem bolnavului să reunească două verticale prin linii orizontale, vom vedea că nu se poate opri la timp şi că depăşeşte linia verticală în dreptul căreia trebuie să ajungă.

*Probe de coordonare ale mişcărilor membrelor inferioare.* Proba călcîi-genunchi. Bolnavul fiind culcat în pat, cu membrele inferioare în abducţie, i se cere să aplice călcîiul pe genunchiul de partea opusă. Călcîiul execută această probă hipermetric, depăşind genunchiul, alteori greşind ţinta lateral. În momentul revenirii la loc, gamba se extinde brusc pe coapsă şi călcîiul cade brusc pe planul patului. Proba călcîi-genunchi poate fi completată cu proba de plimbare a călcîiului în sus şi în jos pe creasta tibiei, de la rotulă pînă la haluce. Tulburarea cerebeloasă se traduce prin imposibilitatea de a menţine călcîiul pe creasta tibiei, el alunecînd deoparte şi de alta a reperului osos.

O altă probă constă în ducerea de către pacient a vîrfului halucelui pe vîrful indicelui examinatorului menţinut la circa 60 cm deasupra planului patului. Această probă evidenţiază în primul rînd asinergia ca şi probele următoare.

Proba călcîi-fesă. Pacientul în decubit dorsal îndoaie genunchii astfel încît călcîiul să vină în contact cu fesa. Această probă, care trebuie să fie executată cu oarecare viteză, cuprinde două mişcări sinergice: o flexie a coapsei pe bazin şi o flexie a gambei pe coapsă. În mod normal, cele două mişcări se execută simultan astfel încît în timpul deplasării sale călcîiul nu se deslipeşte de pe planul patului. Cerebeloşii *descompun* mişcarea: întîi se produce o flexie a coapsei pe bazin, cu ridicarea piciorului de pe pat şi mai tîrziu se produce o flexie a genunchiului cu căderea piciorului pe pat.

O altă probă de asinergie constă în a cere pacientului în decubit dorsal cu braţele încrucişate pe piept să facă un efort de a se ridica în poziţie şezîndă. În timpul acestei mişcări membrele inferioare (sau numai unul din membrele inferioare în cazul sindromului cerebelos unilateral) se ridică de pe planul patului arătînd lipsa de sinergie dintre flexorii trunchiului şi extensorii coap-



Scanned with OKEN Scanner

sei pe bazin. Fenomenul de asinergie poate fi pus în evidență cerînd bolnavului să se așeze pe un scaun scund. Cerebelosul nu poate să execute sinergic o flexie a trunchiului și a gambelor, ceea ce duce la compromiterea echilibrului.

*Probe de hipotonie.* Hipotonia este un element important al sindromului cerebelos. Se știe că în mod normal cortexul cerebelos (în special neocerebelos) facilitează activitatea fusurilor musculare. Suprimarea cerebelului duce la o paralizie fuzorială și consecutiv la o scădere a tonusului. Întîrzierea inițierii mișcărilor voluntare se datorește probabil aceluiași mecanism, avînd în vedere că la fiecare mișcare există un cuplaj, o activare simultană a sistemului alfa și gama ale mușchiului respectiv.

Starea de hipotonie poate fi evidențiată la mobilizarea pasivă a segmentelor care arată o rezistență scăzută și amplitudine crescută a deplasărilor (călcîiul poate fi aplicat pe fesă, coapsa pe abdomen, flexiunea cotului duce antebrațul în contact cu brațul). Reflexele rotuliene sînt pendulare: după extensia provocată prin percuția tendonului rotulian, gamba nu revine imediat în poziția de repaus, ci descrie cîteva oscilații.

Hipotonia cerebeloșilor poate fi pusă în evidență și prin probele de pasivitate ale lui Andre-Thomas. Astfel, la nivelul articulației pumnului, pasivitatea se explorează apucînd antebrațul și scuturîndu-l astfel încît mîna să baloteze într-o parte și într-alta. Pentru explorarea musculaturii proximale a membrelor superioare, pacientul va sta în picioare, iar examinatorul înapoia pacientului va apuca toracele acestuia cu ambele mîini, imprimînd trunchiului mișcări de rotație alternativ spre dreapta și spre stînga. În cazul unei afectări cerebeloase unilaterale, membrul respectiv va prezenta oscilații mai ample decît membrul normal. Probe similare se pot efectua pentru orice segment (gamba este apucată deasupra maleolei și scuturată, observîndu-se oscilațiile piciorului etc.)

*Vorbirea cerebeloșilor* este lentă, scandată (cu pauze între silabe), uneori explozivă. Adesea vorbirea cerebeloasă amintește vorbirea din cursul stării de beție.

O tulburare mai greu de pus în evidență a cerebeloșilor este deficiența lor în aprecierea greutăților. Astfel, în cazul unei leziuni cerebeloase unilaterale, cu mîna afectată, bolnavul nu poate deosebi între greutăți de 100 și 50 g pe cînd mîna de partea sănătoasă ar diferenția între 20 și 15 g.

*Valoarea localizatorie a simptomelor cerebeloase.* Constatarea de simptome din seria cerebeloasă indică o leziune a cerebelului sau a căilor cerebeloase. În funcție de localizare, la nivelul cerebelului se descriu 3 sindroame:

*Sindromul arhicerebelos* apare în leziunile lobului floculonodular. Se caracterizează prin tulburări de echilibru, mers cu baza de susținere lărgită, oscilații în sens anteroposterior. Tremurătura lipsește în general. Probele segmentare ale membrelor (indice-nas, călc îi-genunchi, proba adiadocochineziei) nu arată anomalii.

Simptomatologia arhicerebeloasă descrisă mai sus este mai degrabă dedusă teoretic din experiențele de ablație a lobului floculonodular la animal, unde simptomele sînt de altfel tranzitorii. La om sindromul arhicerebelos se constată practic numai în tumori (meduloblastom), ceea ce lasă nerezolvată problema în ce măsură tulburările de echilibru se datoresc compresiei trunchiului cerebral. S-a arătat că după ablația lobului floculonodular, cîinele devine imun la „răul de mișcare" (P. Bard).



Scanned with OKEN Scanner

*Sindromul paleocerebelos*, cunoscut în clinică sub numele de sindrom vermian, nu poate fi întrutotul comparat cu sindromul obținut de fiziolog după ablația experimentală a regiunilor mediane ale cerebelului. Aceasta pentru motivul că sindromul vermian din clinică se datorește fie tumorilor, fie unor atrofii cerebeloase cu predominanță vermiană (Lhermitte; P. Marie) ceea ce face ca suferința să depășească teritoriul vermian.

Sindromul vermian se traduce prin tulburări ale staţiunii şi mersului exprimînd o incoordonare a musculaturii trunchiului şi membrelor inferioare. Mersul este ebrios cu baza de susținere lărgită, tendința de a cădea pe spate (excepțional înainte). Probele segmentare indice-nas, călcîi-genunchi sînt normale, astfel încît pe bolnavul culcat în pat practic nu se pot decela anomalii. Tulburările de vorbire au fost atribuite leziunii vermiene. Se citează totuşi un caz de disartrie după leziuni bilaterale ale lobilor semilunari (Marburg).

*Sindromul neocerebelos* (sindromul hemisferic cerebelos). Aci predomină tulburările în motilitatea de precizie a membrelor superioare. Pe primul plan stau, tulburările în motilitatea izolată a membrelor. Probele clasice — indice-nas, călcîi-genunchi, proba asimetriei tonice dinamice, proba marionetelor — arată existența tulburărilor cerebeloase fundamentale: dismetrie asinergie, adiadocochinezie. Hipotonia este caracteristică pentru sindromul neocerebelos.

În caz de leziuni cerebeloase unilaterale pure, neasociate cu alte simptome de localizare, se va discuta posibilitatea unei tumori a hemisferului cerebelos.

Simptome cerebeloase unilaterale apar şi în leziuni ale căilor cerebeloase la nivelul trunchiului cerebral (fig. 4). Spre deosebire de ceea ce se întîmplă în leziunile hemisferelor cerebeloase, în leziunile trunchiului cerebral simptomatologia cerebeloasă se completează cu semne de prindere a căilor sensibilității, simptome din partea nervilor cranieni şi alte manifestări de vecinătate.

Leziunea pedunculului cerebelos inferior e caracteristică leziunilor bulbare. Exemplu tipic este sindromul lateral al bulbului (Wallenberg). Simptomatologia cerebeloasă constă în hipermetrie (proba ridicării simultane a braţelor arată o asimetrie evidentă), asinergie, hipotonie. Se adaugă semnele cunoscute ale sindromului Wallenberg.

Leziunea pedunculului cerebelos mijlociu la nivelul protuberanței se traduce prin lateropulsiune, asinergie, hipermetrie, adiadocochinezie. Se pot asocia cu semne piramidale, tulburări de sensibilitate, paralizii ale mişcărilor conjugate ale ochilor, semne din partea nervilor facial şi abducens.

Suferința pedunculului cerebelos superior se produce în cursul leziunilor pontine superioare, în cursul leziunilor pedunculare şi al celor subtalamice, mergînd pînă la nucleul ventral lateral al talamusului. În cazul cînd leziunea pedunculului cerebelos este situată deasupra încrucişării lui Wernekinck, simptomele cerebeloase sînt încrucişate. Ele constau în asinergie, dismetrie şi hipotonie. Tremurătura intenţională este deosebit de evidentă, în leziunile căilor dentorubrice. Un simptom asemănător se întîlneşte în leziunile nucleului roşu sau ale căii rubro-talamice (sindrom superior de nucleu roşu, sindrom de arteră talamo-perforată). Se pot asocia semne din partea lemniscului medial, a fasciculului piramidal.

*Diagnosticul diferențial al sindromului cerebelos.* Ataxiile prin tulburări de sensibilitate profundă se însoțesc de pierderea reflexelor tendinoase în



Scanned with OKEN Scanner

cazurile în care sensibilitatea este întreruptă la nivelul rădăcinilor posterioare, al nervilor periferici precum și în degenerarea cordoanelor posterioare care interesează colateralele reflexe. În leziuni la nivel mai înalt (lemniscul, talamusul, cortexul parietal), reflexele osteotendinoase sînt conservate. Semnul Romberg, prezent în ataxia prin tulburări de sensibilitate profundă, lipsește în ataxia cerebeloasă.

Un element important al diagnosticului diferențial este constatarea tulburărilor de sensibilitate profundă. Se vor căuta: sensibilitatea mioartrokinetică, vibratorie, stereognostică. Foarte utilă pentru depistarea rapidă a tulburărilor de sensibilitate este proba constînd în atingerea de către bolnav cu indicele de partea sănătoasă a indicelui, respectiv halucelui, de partea presupusă hipoestezică. Proba se execută cu ochii închiși. Se pot întîlni „ataxii prin tulburări de sensibilitate profundă" în care probele de sensibilitate nu pot evidenția nici un deficit. În aceste cazuri se poate invoca o suferință a căilor sensibilității profunde inconștiente. O asemenea eventualitate poate fi întîlnită în tabes sau alte leziuni medulare.

Unele tumori parietale se traduc prin fenomene ataxice ce pot fi ușor atribuite unei leziuni subtentoriale, cerebeloase. Pentru diagnostic se vor căuta probele de sensibilitate mai rafinate expuse în capitolul privind lobul parietal, inclusiv neatenția tactilă. În același scop se va explora cîmpul vizual, acordîndu-se atenție probelor de ataxie optică (pacientul care privește înainte trebuie să atingă cu indicele de partea sănătoasă anumite repere din cîmpul vizual de aceeași parte cu membrele ataxice).

*Ataxia frontală.* Tulburările de echilibru și coordonare din cursul tumorilor cerebrale lipsesc în general în leziunile frontale netumorale. De aceea, după părerea mai multor autori, ele nu reprezintă un simptom de suferință frontală ci sînt expresia participării trunchiului cerebral în cadrul sindromului de hipertensiune intracraniană, complicată de multe ori cu hernii cerebrale. După alți autori, tulburările de mers și stațiune ale frontalilor reprezintă fenomene de tip apraxic.

Tulburările de mers din ataxia frontală sînt uneori imposibil de deosebit de cele din ataxia vermiană. Se găsește aceeași bază de susținere lărgită, același mers ebrios, aceeași asinergie a trunchiului (picioarele merg înainte dar trunchiul nu le urmează). Se produc căderi pe spate, uneori lateropulsiuni, mai frecvent de partea opusă tumorii. În unele cazuri apare nistagmus, expresie a suferinței trunchiului cerebral. Dacă sindromul vermian este frecvent imitat de tumorile frontale, în schimb sindromul cerebelos hemisferic se deosebește net de ataxia frontală. În primul rînd ataxia frontală este de obicei bilaterală. Semnele neocerebeloase clasice: hipermetrie, dismetrie, tremurătură intenționalã, adiadocochinezie nu aparțin lobului frontal. Unilateralitatea acestor semne este un argument în plus pentru originea lor cerebeloasă, deși s-au semnalat excepții la această regulă. Pentru diagnosticul diferențial mai au valoare: a) cronologia simptomelor: anamneza atentă arată că în tumorile frontale simptomele psihice preced instalarea ataxiei. În leziunile fosei posterioare ataxia este un simptom precoce. b) Unele semne caracteristice: reflexul de apucare, pareza facială centrală, gatismul înclină balanța diagnosticului în favoarea tumorii frontale.

În general tulburări grave de mers, cu retropulsiune sau lateropulsiune apar în tumori frontale voluminoase care invadează corpul calos, în glioame bilateralizate. Aceleași tulburări de echilibru apar și în tumori parietale și



Scanned with OKEN Scanner

temporale voluminoase, în tumori ale corpului calos. Rezultă de aci că suferința structurilor mediane, suferința trunchiului cerebral sînt importante în apariția tulburărilor mari de echilibru din tumorile supratentoriale.

*Diagnosticul etiologic al sindromului cerebelos.* Faptul că practic orice noxă poate afecta cerebelul face dificilă clasificarea etiologică a sindroamelor cerebeloase în raport cu criterii clinice. Pentru diagnosticul etiologic sînt importante: modul de instalare al simptomatologiei cerebeloase, antecedentele familiale, antecedentele personale — infecțioase, toxice, neoplazice — faptul dacă pacientului i s-au administrat unele medicamente. Asocierea ataxiei cerebeloase cu alte simptome neurologice și generale poate fi revelatoare. Dintre examenele de rutină, radiografia craniană standard, radiografia de stînci, radiografia găurii occipitale sînt adesea necesare.

O primă orientare este dată de evoluția cronică sau acută a tabloului cerebelos.

*Sindrom cerebelos cu evoluție cronică.* În această categorie predomină bolile degenerative, malformații, agenezii cerebeloase, tumori de fosă posterioară, scleroza în plăci.

*A.* Boli degenerative, heredo-familiale.

*1.* Caracteristice copilăriei și adolescenței.

*a)* Sindrom cerebelos asociat cu abolire de reflexe: boala Friedreich, boala Refsum, acantocitoza. De acest grup se poate apropia ataxia-telangiectazia (boala descrisă de Denise Louis-Bar), caracterizată prin ataxie, disartrie, nistagmus, mișcări coreo-atetozice, diminuare sau abolire de reflexe, telangiectazii pe conjunctivele bulbare și tegumente, deficit imunologic cu repetate infecții respiratorii.

*b)* Sindrom cerebelos asociat cu atrofie optică: degenerescențele cerebromaculare din lipidozele cerebrale tip Bielschowsky și Spielmeyer-Vogt, sindromul lui Behr (ataxie cerebeloasă ereditară cu spasticitate și atrofie optică). Atrofia optică poate apare în unele cazuri de heredoataxie cerebeloasă de tip Pierre Marie sau Menzel.

*c)* Sindrom cerebelos asociat cu cataractă: boala Marinescu-Sjögren.

*d)* Sindrom cerebelos asociat cu epilepsie și adesea cu tulburări psihice; epilepsia mioclonică (boala Unverricht, boala Lafora); lipidoze cerebrale (degenerescențe cerebromaculare tip Bielschowsky și Spielmeyer-Vogt); disinergia cerebeloasă mioclonică Ramsay-Hunt. Ar mai putea fi discutat sindromul cerebelos produs de medicația antiepileptică. Utilizarea prelungită de fenitoină poate duce la dispariția celulelor Purkinje.

*e)* Alte boli eredofamiliale cu sindrom cerebelos: heredoataxia Pierre Marie (sau Menzel), leucodistrofia sudanofilă Pelizaeus-Merzbacher.

*2.* Sindroame cerebeloase apărînd la vîrstă adultă sau la bătrînețe. În această categorie intră atrofiile cerebeloase tardive a căror clasificare cuprinde multe neclarități. Entitățile clasice: atrofie olivopontocerebeloasă (Dejerine-Thomas), atrofie cu predominanță corticală (Marie, Foix, Alajouanine) sînt revizuite.

Sindromul Shy-Dräger cuprinde: hipotensiune ortostatică, semne cerebeloase, semne extrapiramidale și piramidale, tulburări sfincteriene, impotență sexuală.

La bătrîni se mai poate întîlni boala Creutzfeldt-Jakob cu debut cerebelos, la care se adaugă rapid un tablou demențial. Considerată odinioară ca o afecțiune degenerativă, azi e încadrată în infecțiile virotice cu evoluție lentă.



Scanned with OKEN Scanner

*Sindromul cerebelos din tumori de fosă posterioară.* E vorba de tumori ale cerebelului (glioame, hemangioblastoame), tumori ale trunchiului cerebral, tumori extranevraxiale (neurinoame, meningioame, tumori disembrioplazice). Tumorile vor fi bănuite în cazul cefaleei și al vărsăturilor. Chiar în absența sindromului de hipertensiune, tumoarea va fi suspectată în sindroame localizate într-o anumită regiune, avînd tendința la fixitate a simptomelor, la persistență sau evolutivitate. Suspectă este o surditate unilaterală, un sindrom de unghi pontocerebelos; un sindrom hemisferic unilateral. Metodele neuroradiologice speciale pentru fosa posterioară — pneumoencefalografie fracționată, iodoventriculografie, ventriculografie, arteriografie vertebrală și recent tomografia axială computerizată — vor rezolva problema.

Înaintea radiografiilor de contrast se vor practica radiografii standard sau cu incidențe speciale care pot arăta calcificări în fosa posterioară (meningioame, calcificarea nucleului dințat în boala Fahr), modificări ale stîncilor, cu lărgirea porului acustic (neurinom), malformații ale regiunii găurii occipitale.

*Scleroza în plăci* este una din cauzele cele mai frecvente ale sindromului cerebelos. Rareori se manifestă printr-un sindrom cerebelos pur; de cele mai multe ori se asociază cu semne piramidale, nistagmus, nevrită optică. Vorbirea scandată e frecventă în scleroza în plăci și rară în tumori cerebeloase. Există riscul confuziei cu tumori de fosă posterioară. În cazurile cu o simptomatologie de fosă posterioară fixă, persistentă sau progresivă în care lipsesc semne la distanță, cum ar fi nevrita optică retrobulbară sau localizările medulare, diagnosticul cu tumorile de fosă posterioară este obligator.

*Sindroame cerebeloase sechelare* se întîlnesc după encefalite, traumatisme, accidente vasculare, șoc termic (Freedman, 1953).

*Sindrom cerebelos cu evoluție acută.* Un sindrom cerebelos instalat în urma unei stări febrile poate fi expresia unei encefalite cu localizare predominant cerebeloasă. Această eventualitate se întîlnește în varicelă, rujeolă, malarie, poliomielită (forma cerebeloasă a poliomielitei), encefalite prin căpușe, parotidită epidemică. Alteori encefalita e primitivă, cum se întîmplă în unele encefalomielite acute realizînd tablouri de scleroză în plăci acută. La copii, sub numele de polimioclonie cu ,,dancing eyes, dancing feet'', a fost descris un tablou cu o ataxie foarte mare, cu opsoclonii violente, cu tendință la remisiune, uneori la recidive (Dyken P. și Colar O.). Opsocloniile sînt oscilații conjugate ale ochilor, neregulate, violente, producîndu-se în salve, schimbîndu-și direcția de la un moment la altul.

Nu totdeauna apariția unei ataxii în urma unei stări febrile justifică diagnosticul de encefalită. Uneori starea febrilă nu face decît să decompenseze o tulburare metabolică înnăscută. Episodul ataxic e regresiv, dar are tendința la recidivă cu ocazia unei noi stări febrile. Asemenea ,,ataxii intermitente'' apar într-o serie de boli genetice, dintre care mai importante sînt:

— boala Hartnup (deficit de absorbție intestinală a triptofanului);
— leucinoza (boala cu urină cu miros de sirop de arțar);
— hiperamoniemia;
— aciduria arginin-succinică (deficit de arginin-succinază);
— deficit de piruvat-decarboxilază.

Semnele clinice și în special cele de laborator indispensabile pentru diagnosticul acestor afecțiuni și al altor boli metabolice cu ataxie sînt descrise în capitolele speciale.



Scanned with OKEN Scanner

În cazul unui sindrom cerebelos fără explicație evidentă se va cerceta întotdeauna dacă bolnavului îi sînt administrate medicamente sau dacă este expus unor factori toxici. Fenobarbitalul, fenitoina (poate produce dispariția celulelor Purkinje), primidona și alte antiepileptice, diazepamul și alte tranchilizante, vermicide de tipul piperazinei sînt medicamentele cu deosebită predilecție pentru cerebel. La originea unui sindrom cerebelos se mai pot găsi alcoolismul acut și cronic, intoxicații cu mercur, DDT, bromur de metil, tetraclorură de carbon.

*Sindroame ataxice în cadrul unor afecțiuni generale* ducînd la tulburări metabolice se întîlnesc în encefalopatia portală, encefalopatia uremică, hipoglicemie, hipotiroidism. Sindromul ataxic este de multe ori însoțit de alte tulburări neurologice și de tulburări psihice.

La un bolnav suferind de o afecțiune neoplazică (carcinoame, limfoame maligne) prezența unui sindrom cerebelos poate arăta o însămînțare metastatică, dar și o degenerescență paraneoplazică a cerebelului.

Instalarea inctiformă a unui sindrom cerebelos poate însemna o leziune vasculară a cerebelului sau mai des a trunchiului cerebral. Unele ramolismente voluminoase ale cerebelului dau un tablou pseudo-tumoral necesitînd intervenția chirurgicală. Instalarea bruscă de cefalee, vărsături, redoarea cefei asociată cu semne cerebeloase nu întodeauna evidente, nistagmus, paralizii oculare, mioză, poate indica un hematom cerebelos, deci o urgență neurochirurgicală.

## BIBLIOGRAFIE


Bard, P., Woolsey, C., Snider, R., Mounthcastle, V., Bromiley, R. — *Fed. Proc.*, 1947, 6, 72.

Drăgănescu, St., Voiculescu, V. — *Rev. neurol*, 1938, 2, 41.

Dyken, P., Collar, O. — *Brain*, 1968, 91, 305—320.

Freedman, D., Schental, J. — *Neurology, (Minneap.)*, 1953, 3, 513.

Kreindler A. — *Stud. Cercet. Fiziol. Neurol.*, 1952, 3, 1—4.

Lhermitte, J. — *Rev. neurol.*, 1922, 313—316.

Margurg O. — Symptomatologie der Erkrankungen des Kleinhirns. În : „Handbuch der Neurologie" *(ed. O., Brumke, O., Foerster)*, vol. V, Springer, Berlin, 1936, p. 555.

Marie, P., Foix, Ch., Alajouanine, T. — *Rev. neurol.*, 1922, 38, 849—885.


# L. TRUNCHIUL CEREBRAL. SEMIOLOGIE


**C. BĂLĂCEANU-STOLNICI**


## 1. GENERALITĂȚI

*1.1.* Prin trunchi cerebral se înțelege porțiunea din sistemul nervos cuprinsă între un plan orizontal, ușor oblic (1), ce trece înaintea tuberculilor cvadrigemeni anteriori și înapoia tuberculilor mamilari și un plan orizontal (2) ce trece sub decusația piramidală *(fig. 193)*, porțiune din care se exclude cerebelul.

După cum se vede, noțiunea de trunchi cerebral nu corespunde unei subdiviziuni morfofuncționale, ci unor exigențe de ordin topografic, extrem de utile din punct de vedere didactic și pentru practica neurologică și neurochirurgicală.




Scanned with OKEN Scanner

În cadrul trunchiului cerebral se află incluse un număr foarte mare de formațiuni, ceea ce îi conferă o structură extrem de eterogenă, grație căreia leziunile situate la acest nivel au o deosebită bogăție de simptome și o extrem de mare varietate. De aici rezultă numărul mare de sindroame de trunchi cerebral, ca și numărul mare de variante din cadrul fiecărui sindrom în parte.

Sindromologia trunchiului cerebral constituie triumful metodei anatomoclinice și constituie — pînă astăzi — unul din exemplele cele mai izbitoare, care justifică reputația de precizie geometrică (pînă la aproximări de ordinul milimetrilor) a diagnosticului topografic în neurologie.

Neurologia dispune de o adevărată cartografiere tridimensională a trunchiului cerebral care stă la baza oricăror descrieri, delimitări sau clasificări topografice a leziunilor sau sindroamelor de trunchi cerebral.

## 2. COORDONATE ȘI REPERE TOPOGRAFICE

Pentru ordonarea topografică a simptomelor generate de leziunile trunchiului cerebral este necesar să le putem studia în cadrul unui *sistem tridimensional de coordonate* cartesiene: dimensiunea longitudinală (oro-caudală), cea transversală (dreapta-stînga) și cea dorso-ventrală.

2.1. În lungul *dimensiunii* oro-caudale se înșiră nervii cranieni (III—XII) care „punctează" sau „marchează" topografia longitudinală a trunchiului cerebral ca niște „borne" milimetrice și care constituie reperele majore pentru localizarea leziunilor în această porțiune a nevraxului. *(fig. 194).*

Considerații de ordin descriptiv au permis subîmpărțirea topografică a trunchiului cerebral în 3 segmente succesive care se ordonează în sens oro-caudal și care sînt amplu folosite în limbajul clinic pentru stabilirea localizării unei leziuni. Este vorba de:

a) *Pedunculii cerebrali* sau mezencefalul situat între planul (1) și un plan orizontal (A) ce trece sub emergența nervului oculomotor comun (III);

b) *Protuberanța*, puntea Varoli sau metencefalul cuprins între planul (A) și un plan (B) ce trece sub emergența nervilor oculomotori externi (VI) și

c) *Bulbul rahidian* sau mielencefalul întins între planul (B) și planul (2).

*A*) În diagrama din *fig. 194* se vede cum simptomatologia legată de lezarea nervilor cranieni permite jalonarea dimensiunii longitudinale a trunchiului cerebral și a celor 3 segmente în care această dimensiune este clasic subîmpărțită.

Se vede că reperele principale sînt reprezentate în ordine oro-caudale de nervii *motori* III, IV (pedunculi), V m, VI, VII m (punte), IX m, X m, XI m, XII (bulb).

De asemenea, sînt utile tulburările de sensibilitate obiectivă din domeniul ramurilor trigeminale: mandibulară ($V_3$) în punte, maxilară ($V_2$) la frontiera ponto-bulbară și oftalmică ($V_1$) în bulb.

Stabilirea nivelului leziunii în lungul axului longitudinal mai poate fi realizată și cu ajutorul reflexelor trunchiului cerebral:

Oral

Reflexele pupilare fotomotoare, direct și consensual
Reflexul de apărare la lumină
] în pedunculi



Scanned with OKEN Scanner

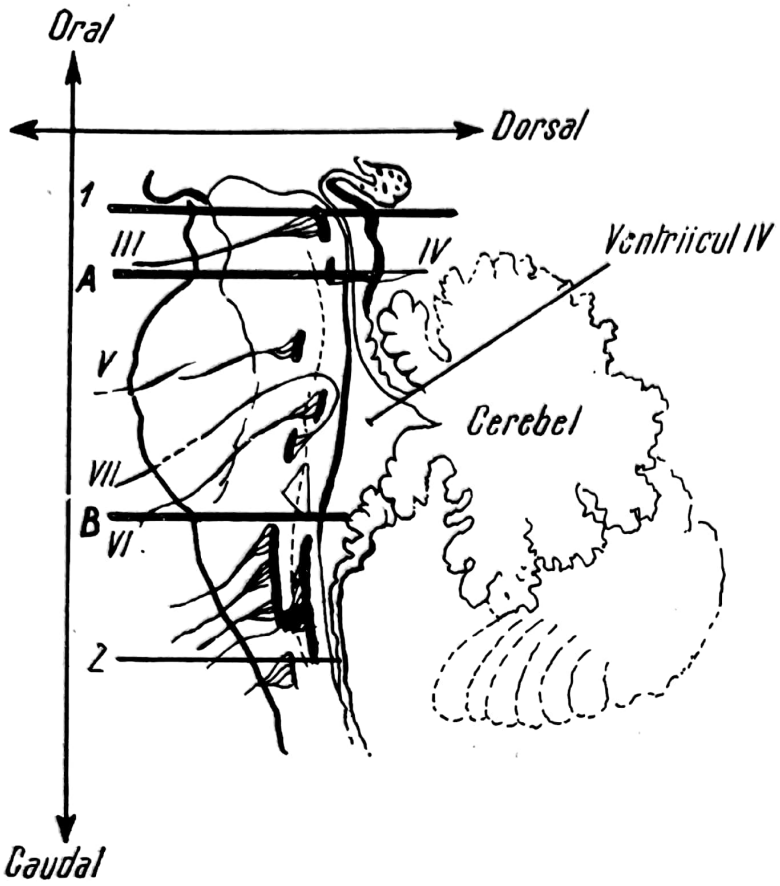


*Fig. 193.* — Schema trunchiului cerebral.

*1* — secțiune în partea superioară a trunchiului cerebral; *2* — secțiune în partea inferioară a trunchiului cerebral; *A* — secțiune în partea superioară a protuberanței; *B* — secțiune între protuberanță și bulb.

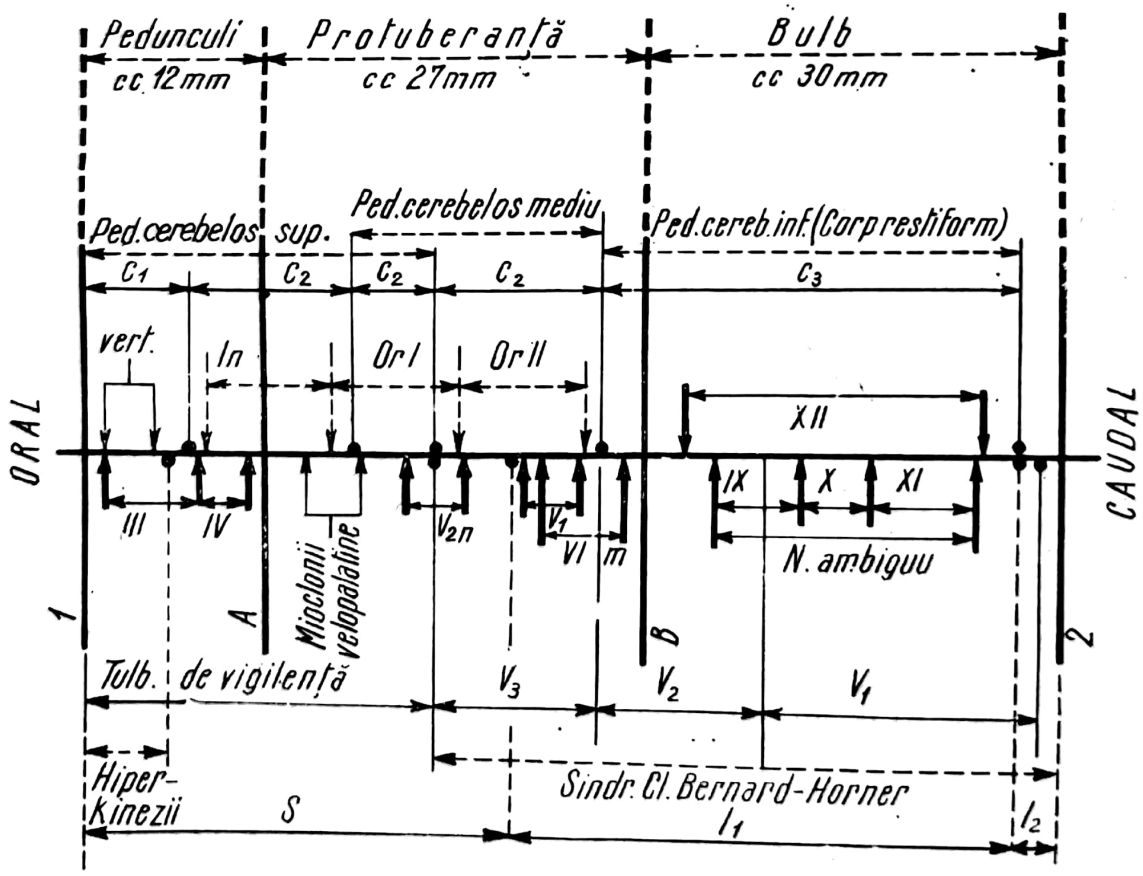


*Fig. 194.* — Reperele oro-caudale ale trunchiului cerebral.



Scanned with OKEN Scanner

Reflexele cornean şi conjunctival
Reflexul maseterin
Reflexul corneo-mandibular
Reflexul lacrimal
Reflexele naso-palpebral, supraorbitar şi nazal
Reflexele audio-palpebral şi audio-oculogir
} în protuberanţă

Reflexul velopalatin
Reflexul faringian
Reflexul de deglutiţie (timpul II)
Reflexul de tuse
Reflexul de vomă
} în bulb

Caudal

Nervul acustico-vestibular (VIII) nu permite o localizare precisă în lungul axului oro-caudal din cauza extensiei sale mari în regiunea ponto-bulbară, ca şi din cauza bandeletei longitudinale dorsale (a cărei leziune dă fenomene vestibulare) întinsă pe aproape toată lungimea trunchiului cerebral. Se admite că leziunile la nivelul frontierei bulbo-protuberanţiale şi a bulbului oral determină un sindrom vestibular complet şi armonic, cu nistagmus orizonto-girator, tulburări de echilibru şi cu fenomene vegetative marcate. Leziunile supra- şi subiacente dau sindroame incomplete, dizarmonice cu nistagmus preponderent vertical în pedunculi, preponderent orizontal în protuberanţă şi preponderent rotator în bulb. Menţionăm că leziunile vestibulare la nivelul bulbului oral se manifestă uneori prin lateropulsiuni sau derobări ale membrelor inferioare (sindromul vestibulo- sau Deitero-spinal a lui Bonnier). Ţinînd seama de cele de mai sus, se vede că şi simptomatologia vestibulară poate servi pentru topografierea longitudinală a leziunilor din trunchiul cerebral.

*B*) Un al doilea sistem de repere este reprezentat de tulburările generate de leziuni în domeniul mişcărilor conjugate ale globilor oculari.

Paraliziile de verticalitate (sindromul Parinaud) (Vert) situează leziunea la nivelul mezencefalului oral *(fig. 194)*.

Paraliziile de orizontalitate controlaterale (Or I) se întîlnesc în leziunile mezencefalice caudale şi uneori în cele pontine orale, iar cele de orizontalitate homolaterale (Or II) în leziunile pontine medii.

Se admite că paraliziile internucleare (In) orale şi caudale se ivesc în leziunile pontine orale şi mezencefalice caudale.

*C*) Simptomatologia cerebeloasă poate şi ea — în mod auxiliar — să permită o localizare longitudinală. Astfel, în leziunile mezencefalice orale (deasupra decusaţiei lui Wernekink) se realizează un sindrom neocerebelos controlateral cu o tremurătură intenţională accentuată şi ataxie pronunţată ($C_1$) *(fig. 194)* în leziunile pedunculare caudale şi în leziunile pontine se produce un sindrom neocerebelos homo-lateral ($C_2$); iar în leziunile bulbare se constituie un sindrom paleocerebelos homolateral cu deviaţii, lateropulsiuni, asinergie, astazo-abazie etc. ($C_3$).

*D*) În mod cu totul secundar tulburările de sensibilitate superficială şi cele piramidale pot aduce şi ele informaţii cu privire la localizarea longitudinală a leziunii.

Dacă tulburările de sensibilitate dintr-un hemicorp nu interesează faţa, leziunea este probabil infraprotuberanţială ($I_1$ şi $I_2$), iar dacă interesează şi hemifaţa corespunzătoare, leziunea este sigur supraprotuberanţială (S).



Scanned with OKEN Scanner

Dacă fenomenele piramidale dintr-un hemicorp interesează și facialul inferior corespunzător, leziunea este sigur supraprotuberanțială (S); dacă simptomatologia piramidală interesează numai membrele controlaterale, leziunea se află probabil la nivel bulbar ($I_1$), iar dacă interesează membrul superior homolateral și cel inferior controlateral (hemiplegia cruciată) leziunea se află la nivelul porțiunii caudale a bulbului (în zona decusației piramidale) ($I_2$). Este adevărat că leziuni bilaterale pot genera un tablou asemănător la orice nivel al trunchiului cerebral.

*E*) Localizarea leziunilor în lungul axului oro-caudal mai poate fi stabilită și cu ajutorul altor semne clinice. Astfel:

— în leziunile mezencefalice orale interesînd în mod dominant regiunea perirubrică se produc fenomene hiperkinetice (mioclonii, mișcări coreoatetozice, coreice sau hemibalice);

— în leziunile mezencefalice interesînd regiunea periapeductulară și în cele pontine paramediane dorsale se produc tulburări ale vigilenței (hipersomnie, mutism akinetic, comă vigilă, halucinoză pedunculară etc.);

— în leziunile pontine medii, prin interesarea fasciculului central al calotei, se ivesc mioclonii la nivelul hemivălului palatin controlateral, însoțite sau nu de mioclonii scheletice și diafragmatice sincrone. Nu trebuie uitat că un tablou similar este realizat de leziuni ale n. dințat homolateral, ceea ce creează o ambiguitate cu privire la localizare;

— în leziunile bulbare retroolivare, ca și în unele sindroame de calotă pontină, se poate produce un sindrom Cl. Bernard-Horner homolateral.

*2.2.A)* În lungul *dimensiunii transversale* (dreapta-stînga), indicatorii principali rămîn tot nervii cranieni (III—XII), știindu-se că leziunea acestor nervi determină o simptomatologie homolaterală (cu excepția nervului trohlear IV).

*B)* Simptomele piramidale, ca și tulburările de sensibilitate superficială (în special cele termoalgezice), prin lezarea căilor centrale determină manifestări clinice controlaterale.

Datorită acestor 2 clase de simptome, localizarea în raportul cu dimensiunea dreapta-stînga este posibilă. Prin combinarea lor rezultă așa-numitele *sindroame alterne* (simptome homolaterale prin nervii cranieni și simptome controlaterale prin căi) care sînt specifice trunchiului cerebral.

*C*) În mod adjuvant localizarea dreapta-stînga se poate face ținîndu-se seama de simptomele cerebeloase sau de tulburările de sensibilitate profundă. Primele sînt homolaterale, în raport cu leziunea (cu excepția mezencefalului oral); celelalte sînt controlaterale (cu excepția bulbului caudal, dedesubtul decusației lui Spitzka).

*D*) Odată precizată poziția leziunii pe dimensiunea longitudinală și pe cea transversală dreapta-stînga, uneori este posibilă stabilirea poziției în tot lungul dimensiunii transversale, dar în cadrul hemitrunchiului drept sau stîng. Este vorba de dimensiunea lateral-medial. Astfel:

— la nivelul mezencefalului, sindromul Parinaud, paraliziile de oculomotor comun (III) și tulburările de vigilență situează leziunea în 1/3 medială a pedunculilor, iar tulburările cerebeloase și hiperkineziile extrapiramidale situează leziunea în 1/2 medială a pedunculilor;

— la nivelul protuberanței, paraliziile de oculomotor extern (VI) și cele de sensibilitate profundă, situează leziunea în 1/2 medială a punții;



Scanned with OKEN Scanner

— la nivelul bulbului, paraliziile de hypoglos (XII) și manifestările piramidale plasează leziunea în 1/3—1/2 medială.

*2.3.* Localizările în raport cu *dimensiunea dorso-ventrală* se fac în funcție de:

— prezența sau ponderea simptomatologiei piramidale care situează leziunea ventral (în piciorul peduncular sau pontin, în regiunea interolivară a bulbului);

— prezența sau ponderea simptomatologiei senzitive sau cerebeloase care situează leziunea dorsal (în calota pedunculară sau pontină, în regiunea retroolivară a bulbului).

Uneori localizarea leziunilor pe dimensiunea dorso-ventrală poate fi mai nuanțată. Astfel:

— la nivelul mezencefalului, tulburările cerebeloase sau hiperkineziile situează leziunea la nivelul 1/3 intermediare pe dimensiunea dorso-ventrală; sindromul Parinaud sau tulburările pupilare, plasează leziunea în 1/3 dorsală a pendunculilor;

— la nivelul punții și a bulbului, tulburările de sensibilitate trigeminale situează leziunea în 1/3 intermediară pe dimensiunea dorso-ventrală, iar tulburările din seria vestibulară permit localizarea leziunii în 1/3 dorsală a punții sau bulbului oral. La nivelul bulbului caudal, lezarea 1/3 dorsale generează tulburări de sensibilitate profundă (la nivelul nucleilor Goll și Burdach).

Din cele de mai sus rezultă că dispunem de o „grilă" de repere, într-un cadru de coordonate cvasiortogonale, care permit localizarea și cartografierea leziunilor pe „harta" de ansamblu tridimensională a trunchiului cerebral.

## 3. TERITORII VASCULARE

Majoritatea sindroamelor de trunchi cerebral se datoresc leziunilor ischemice în diferitele sale teritorii vasculare.

Pentru stabilirea și identificarea acestor sindroame este necesar să suprapunem pe harta tridimensională a trunchiului cerebral o subîmpărțire teritorială care a fost posibilă grație studiilor de anatomie, dar în special explorării sistematice efectuate cu ajutorul metodei anatomo-clinice.

*3.1.* Vascularizația trunchiului cerebral este asigurată de *axul arterial vertebro-bazilar (fig. 195).*

Artera bazilară rezultă din fuziunea celor 2 artere vertebrale pe fața ventrală a bulbului la nivelul 1/3 sale orale. Artera bazilară se află situată pe fața ventrală a piciorului protuberanței și la nivelul pedunculilor se împarte în cele 2 cerebrale posterioare, care închid caudal *poligonul Willis.*

Toate arterele trunchiului cerebral se desprind din sistemul: artere vertebrale — artera bazilară — artere cerebrale posterioare.

În lungul bazilarei, în mod normal, curentul sanguin circulă de la vertebrale spre cerebralele posterioare. Sînt situații în care, cînd una sau ambele comunicante posterioare sînt amplu dezvoltate și cînd există o diminuare a aportului sanguin prin vertebrale (tromboze, sindrom de furt etc.), fluxul sanguin se poate inversa.

În hemodinamica arterei bazilare, prin întîlnirea aportului sanguin vertebral, cu cel din sistemul carotidian, se realizează uneori condiții favorabile pentru o circulație mai lentă ce poate înlesni unele procese de tromboză. De asemenea, la nivelul convergenței celor 2 vertebrale, ca și la nivelul bifurcației orale a bazilarei, sînt realizate condiții speciale hidrodinamice ce tre-



Scanned with OKEN Scanner

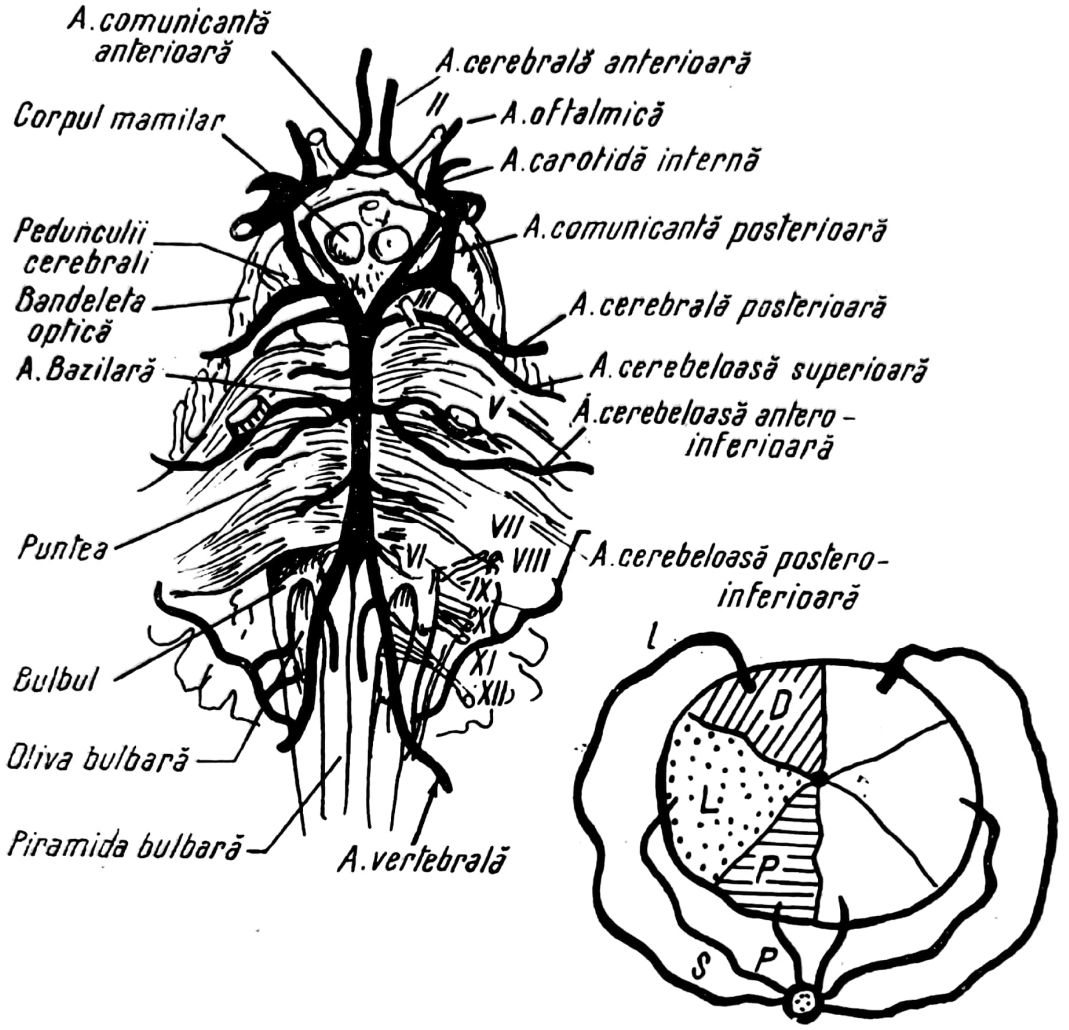


*Fig. 195.* — Vascularizația trunchiului cerebral: se văd arterele vertebrale și artera bazilară cu colateralele lor; pe *secțiune* se văd artera bazilară și colateralele irigînd trunchiul: *L*-teritoriul lateral; *l* — arterele circumferențiale lungi; *P* — teritoriul paramedian; *D* — teritoriul dorsal; *s* — arterele circumferențiale scurte; *p* — arterele paramediane.

buie luate în considerare în geneza diferitelor tulburări circulatorii în sistemul vertebro-bazilar.

Anumite cazuri anatomo-clinice de tromboze în ramurile de o singură parte a bazilarei, sugerează că cele 2 curente arteriale aferente (din vertebrala dreaptă și din cea stîngă) nu se amestecă, ci curg cvasiindependent în paralel prin bazilară. Frecvența mai mare a leziunilor ischemice în jumătatea dreaptă a trunchiului cerebral s-ar explica prin calibrul — în general mai mic — al arterei vertebrale drepte și ca atare printr-o circulație deficitară în „hemibazilara" dreaptă, în raport cu cea stîngă (Sager, Mareș și Neștianu, 1965).

3.2. *Principiul vascularizației trunchiului cerebral* este reprezentat în *fig. 195.* Din axul arterial se desprind 3 clase de artere: paramediane (p), circumferențiale scurte (s) și circumferențiale lungi (l) (Foix și Hillemand, 1925).

Drept consecință, la nivelul trunchiului cerebral, vom găsi teritorii paramediane (P), teritorii laterale (L) și teritorii dorsale (D). Face excepție doar porțiunea caudală a bulbului care nu primește decît artere paramediane



Scanned with OKEN Scanner

și circumferențiale scurte. De aceea, la nivelul 1/3 caudale a bulbului există doar 2 teritorii vasculare: paramedian (corespunzător arterelor spinale anterioare) și dorso-lateral (corespunzător unor ramuri din artera cerebeloasă postero-inferioară).

*3.3.* În patologia trunchiului cerebral conceptul de *teritoriu arterial* este esențial.

a) La nivelul bulbului rahidian există următoarele teritorii:

*Teritoriul arterelor paramediane bulbare.* Acestea se desprind din arterele spinale (în porțiunea caudală a bulbului) din vertebrale și din artera bazilară.

Acest teritoriu cuprinde fasciculul piramidal, panglica Reil, rădăcinile hipoglosului, o parte din nucleul hipoglosului, porțiunea medială a complexului olivar bulbar și partea medială a formației reticulate bulbare. Este vorba de *teritoriul interolivar (fig. 196)* (hașurat orizontal).

*Teritoriul lateral bulbar sau al arterelor circumferențiale scurte bulbare.* Aceste artere [artera fosetei laterale a bulbului; artera accesorie a fosetei laterale a bulbului (uneori dublă) și 3—4 ramuri din artera cerebeloasă postero-inferioară] provin din bazilară sau din arterele vertebrale.

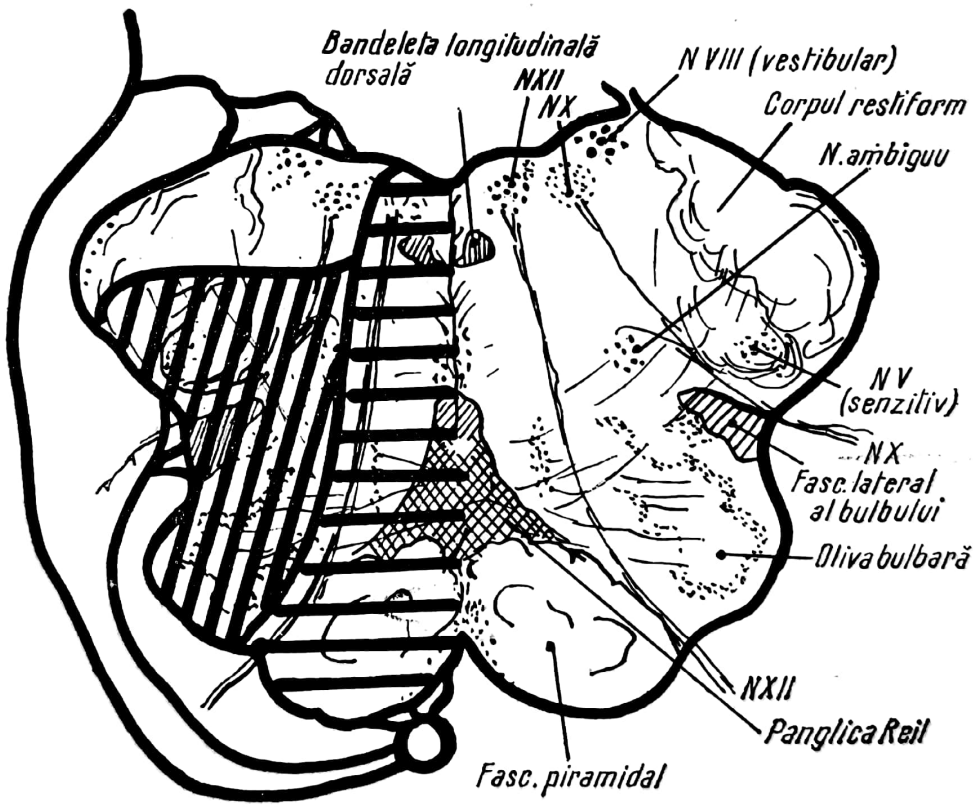


*Fig. 196.* — Secțiune prin bulb: teritoriile vasculare.

Teritoriul respectiv (hașurat oblic în fig. 196) cuprinde: cele două treimi laterale ale complexului olivar, nucleul descendent al trigemenului, foseta laterală a bulbului (în care se află fasciculul spino-talamic, pentru sensibilitatea termică și dureroasă, fasciculul spinocerebelos Gowers și nucleul ambiguu), o parte a corpului restiform și juxtarestiform, partea



Scanned with OKEN Scanner

laterală a formației reticulate și uneori nucleii bulbari ai sistemului vestibular. Din punct de vedere clinic este importantă toată porțiunea retroolivară a acestui teritoriu.

*Teritoriul dorsal bulbar sau al arterelor circumferențiale lungi bulbare.* Arterele respective se desprind din artera cerebeloasă postero-inferioară (care provine fie din artera vertebrală, fie din cea bazilară).

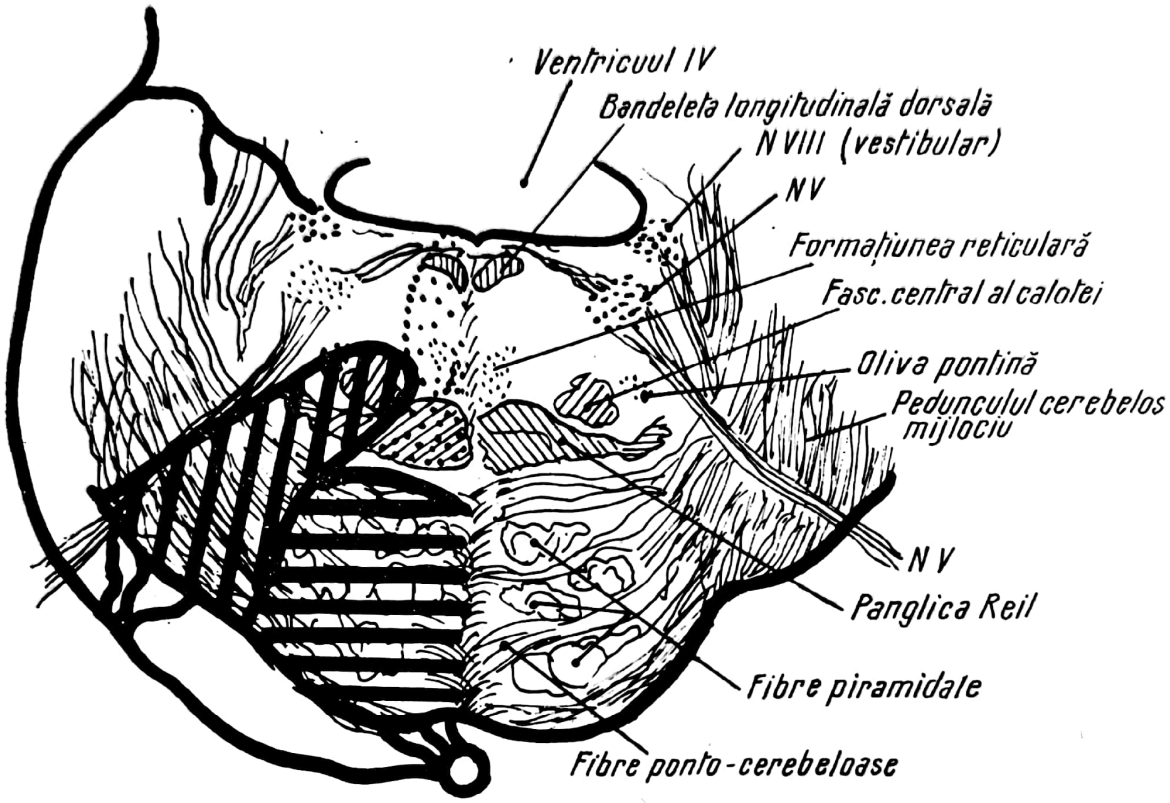


*Fig. 197.* — Secțiune prin punte: teritoriile vasculare.

În acest teritoriu sînt cuprinși: corpul restiform și cel juxtarestiform, nucleii vestibulari bulbari, iar în 1/3 caudală a bulbului, nucleii Goll și Burdach.

*b*) La nivelul protuberanței anulare s-au descris următoarele teritorii:

*Teritoriul arterelor paramediane pontine.* Sînt circa 4—6 ramuri arteriale (arterele mediane ale lui Duret) care se desprind din artera bazilară.

Teritoriul lor (hașurat orizontal în fig. 197) cuprinde în mod dominant piciorul protuberanțial cu fasciculele piramidale și fibrele ponto-cerebeloase care structurează pedunculul cerebelos mijlociu.

Uneori se extinde și în calotă în 1/3 sau 1/2 orală a punții interesînd: panglica Reil, componenta medială a formației reticulate, sistemul oculogir orizontal, fibrele facialului. În genere este vorba de un teritoriu circumscris la cele 2/5 mediale ale piciorului pontin.

*Teritoriul lateral pontin sau al circumferțialelor scurte pontine.* Este vorba de cîteva ramuri arteriale care se desprind din artera bazilară (lateral față de precedentele).

Teritoriul respectiv (hașurat vertical în fig. 197) cuprinde pedunculul cerebelos mijlociu pe care-l străbate în 1/3 sa laterală ca o pană ce efleurează medial fibrele piramidale. Uneori cuprinde și fibre radiculare aparținînd facialului (VII) sau nervului abducens (VI). Se extinde și în calotă unde



Scanned with OKEN Scanner

interesează locus coeruleus, nucleul subcoeruleus (corespunzător centrului pneumotaxic), calea trigeminală ascendentă, panglica Reil și fasciculul central al calotei.

*Teritoriul dorsal pontin sau al circumferențialelor lungi pontine.* Este vorba de ramuri care se desprind fie din artera cerebeloasă superioară, fie din artera cerebeloasă medie.

Teritoriul lor cuprinde toată calota protuberanțială, cu excepția micilor zone (dealtfel variabile de la caz la caz) în care se insinuează teritoriul paramedian și cel lateral. Trebuie menționat că la nivelul calotei pontine teritoriile arteriale se întrepătrund și prezintă suprapuneri. În unele structuri ca locus coeruleus sau n. subcoeruleus se realizează un regim vascular extrem de bogat, similar celui din nucleii supraoptic și paraventricular din hipotalamus, fapt care se poate corela cu prezența unor chemoreceptori legați de controlul respirației.

Acest regim vascular bogat explică raritatea ischemiilor în subteritoriul respectiv.

*c*) La nivelul pedunculilor cerebrali întîlnim următoarele teritorii:

*Teritoriul arterelor paramediane pedunculare.* Este vascularizat de un grup de artere ce se desprind din bifurcația orală a arterei bazilare, și din porțiunea inițială a cerebralei posterioare, formînd pediculul arterial retromamilar. Acesta cuprinde 2 subgrupe: una mai caudală (planul posterior), reprezentînd arterele paramediane propriu-zise, și una mai orală (planul anterior), reprezentînd arterele talamoperforate. Unele ramuri din artera comunicantă posterioară pot interveni și ele în teritoriul paramedian peduncular.

Teritoriul paramedian cuprinde: 1/3 medială a piciorului peduncular, rădăcinile oculomotorului comun (III), 1/3 medială a lui locus niger, jumătatea caudală a nucleului roșu și polul oral al pedunculului cerebelos superior, nucleul nervului oculomotor comun (III), porțiunea medială a formației reticulate mezencefalice, porțiunea ventrală a substanței cenușii periapeductale și bandeleta longitudinală dorsală (*fig. 198*) (zona hașurată).

Trebuie luat în considerare și teritoriul vascularizat de ramurile pediculului talamoperforat care interesează la nivelul pedunculilor cerebrali 1/2 orală a nucleului roșu și radiațiile rubrotalamice la originea lor.

Trebuie menționat că există o limită foarte riguroasă între teritoriul paramedian drept și cel stîng, care sînt separate printr-o adevărată zonă avasculară (ceea ce nu se întîlnește la nivelul bulbului sau a protuberanței).

*Teritoriul lateral peduncular sau al arterelor circumferențiale scurte mezencefalice.* Aparține unor ramuri (10—15) ce se desprind din circumferențialele lungi ce formează o succesiune de brîuri arteriale peripedunculare.

Se distribuie porțiunii laterale a calotei pedunculare. Aceasta este foarte săracă în structuri cu răsunet clinic. Interesează elemente din porțiunea laterală a substanței cenușii periapeductulare. Uneori vascularizează panglica Reil.

*Teritoriul dorsal peduncular sau al arterelor circumferențiale lungi mezencefalice* este tributar marilor cercuri arteriale peripedunculare formate de: artera cerebeloasă superioară, artera cvadrigeminală, artera coroidiană posterioară, artera cerebrală posterioară, și, excepțional, artera coroidiană anterioară. Numai cea cvadrigeminală are o distribuție exclusiv pedunculară.

Acest teritoriu cuprinde regiunea tectală (tuberculii cvadrigemeni orali și caudali), regiunea pretectală, sistemul comisurii albe posterioare și porțiunea dorsală a substanței cenușii peripedunculare (zona punctată din fig. 198).



Scanned with OKEN Scanner

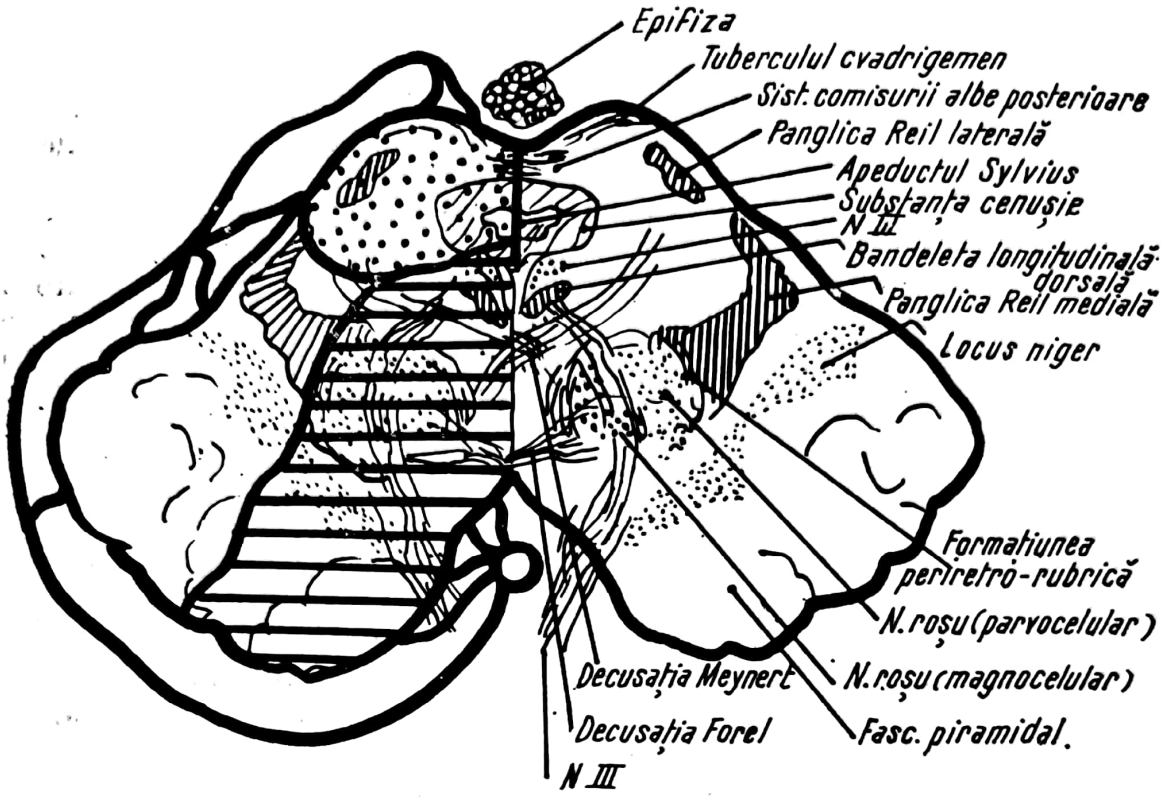


*Fig. 198.* — Secțiune prin pedunculul cerebral : teritorii vasculare.

## 4. SINDROAMELE ISCHEMICE

4.1. **Considerații generale.** Majoritatea teritoriilor descrise corespund unor vase aferente arteriale terminale. Ocluziile lor pot genera o serie de tablouri clinice care reprezintă cele mai importante sindroame de trunchi cerebral.

Debutul lor este de obicei brusc, deși unele se pot instala și progresiv. Se însoțesc uneori de o pierdere tranzitorie de conștiență (debuturi ictale). Altele sînt caracterizate printr-o comă mai mult sau mai puțin profundă sau durabilă.

Tabloul clinic (sindromul propriu-zis) uneori este tranzitoriu, alteori, se instalează pe o durată de timp variabilă dar regresează treptat, complet sau parțial. Multe rămîn definitive realizînd un sindrom clinic stabil ireversibil. În fine, unele din ele se agravează, fie prin creșterea intensității tulburărilor de conștiență (comă din ce în ce mai profundă, pînă la forme ireversibile), sau prin amploarea tulburărilor vegetative (respiratorii, cardio-circulatorii, hipertermie sau tulburări digestive: ulcerații, hemoragii).

Sindroamele de trunchi prezintă o deosebită gravitate prin: posibilitatea apariției altor ischemii (noi ramolismente în trunchiul cerebral sau în altă parte a encefalului) și posibilitatea ivirii de complicații (infarct miocardic, bronhopneumonie, infecții urinare etc.).

În acest capitol nu ne interesează ,,istoria naturală'' a ischemiilor trunchiului cerebral, nici abordarea lor dintr-un punct de vedere clinico-terapeutic.

Ne interesează doar din punct de vedere sindromologic.

Vom adopta clasica împărțire în sindroame ischemice bulbare, pontine și mezencefalice, deși limitele dintre segmentele trunchiului cerebral sînt convenționale și numeroase leziuni nu le respectă. Această clasificare



Scanned with OKEN Scanner

oferă facilități de nomenclatură incontestabile, care s-au dovedit importante atît din punctul de vedere al practicii medicale, cît și al învățămîntului. Ele au și o deosebită valoare tradițional istorică.

Trebuie menționat că și conceptul de trunchi cerebral are un caracter convențional-didactic. De aceea unele sindroame ischemice sînt expresia unor leziuni care depășesc teritoriul trunchiului cerebral și se extind fie în cerebel, fie în regiunea talamo-subtalamică.

**4.2. Sindroamele ischemice bulbare**

4.2.A) *Ramolismentul decusației piramidale* (hemiplegia cruciată sau sindromul stauroplegic) corespunde unei ischemii unilaterale paramediane a porțiunii caudale a bulbului și se manifestă prin:

— monoplegia homolaterală a membrului superior și

— monoplegia controlaterală a membrului inferior.

Se explică prin interceptarea fibrelor piramidale pentru membrul superior după încrucișare și a celor pentru membrul inferior deasupra decusației lor.

Deși existența lui a fost susținută de Wallenberg (1901), realitatea lui este contestată de aproape toți autorii.

4.2. B) *Ramolismentul altern interdecusativ* este determinat de o leziune situată sub decusația senzitivă, dar deasupra decusației piramidale (*fig. 199*). Se caracterizează prin:

— o hemiplegie controlaterală (cu respectarea feței);

— o hemianestezie totală sau proprioceptivă homolaterală (cu respectarea feței).

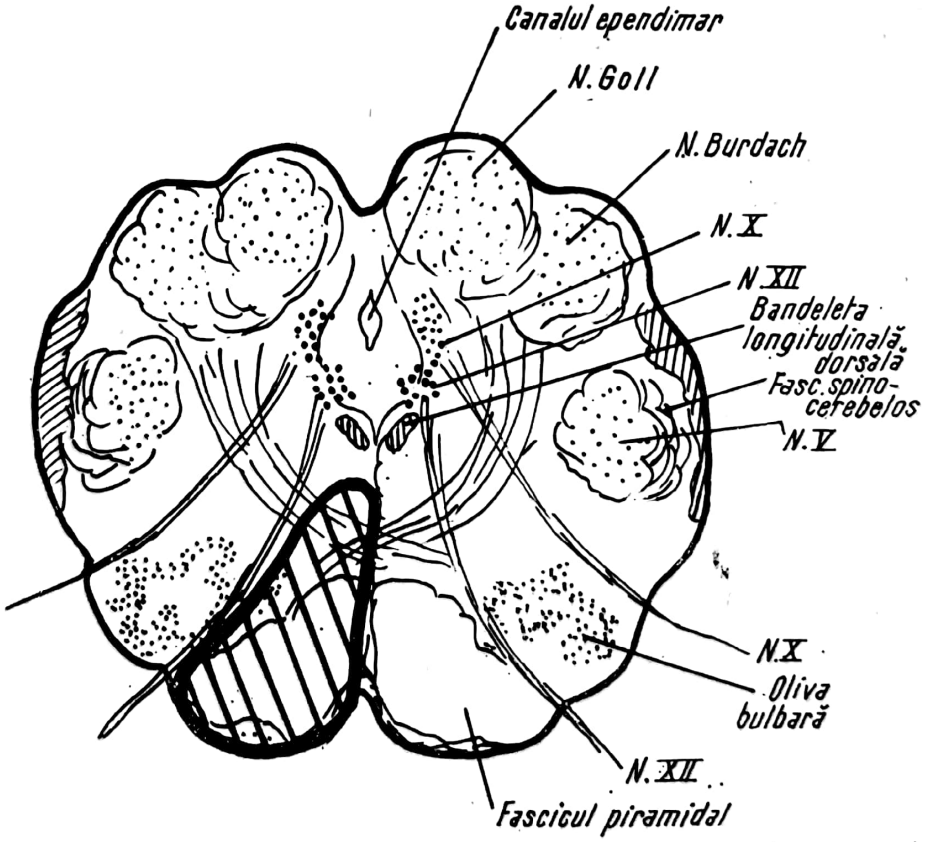


*Fig. 199.* — Secțiune prin bulb : locul unui ramolisment altern interdecusativ *(zona haşurată)*.



Scanned with OKEN Scanner

4.2. C) *Ramolismentul paramedian ventral sau interolivar* (*Foix*) corespunde unei ischemii unilaterale paramediane a bulbului, de unde și numele de ramolisment paramedian (*Dejerine*) (*fig. 200*). Se manifestă prin:

— paralizia nervului hipoglos homolateral și

— o hemiplegie controlaterală (care respectă fața) prin interesarea piramidei bulbare.

Uneori ramolismentul interesează și panglica Reil printr-o extensie dorsală imediat înapoia piramidelor. Rezultă o variantă mai bogată descrisă de Dejerine sub numele de *sindromul bulbar antero-intern*, care se manifestă prin:

— o paralizie de hipoglos homolaterală;

— o hemiplegie controlaterală (cu respectarea feței);

— o hemianestezie profundă controlaterală (cu respectarea feței).

4.2.D) *Ramolismentul lateral sau retroolivar* al bulbului (sindromul Wallenberg) se datorește unei ischemii în teritoriul de distribuție al arterei cerebeloase posteroinferioare (Wallenberg), ramură a arterei vertebrale sau în teritoriul arterei fosetei laterale a bulbului (Foix, Hillemand și Schalit, 1925), ramură a arterei bazilare. Leziunea are un aspect triunghiular caracteristic (*fig. 201*) și corespunde obliterării unor artere din clasa circumferențialelor scurte. Forma clasică a sindromului Wallenberg se manifestă prin:

— o anestezie superficială în teritoriul trigeminal homolateral cu abolirea reflexului cornean de aceeași parte, prin interesarea nucleului senzitiv al trigemenului;

— o anestezie sau hipoestezie termoalgezică controlaterală tip siringomielică, care respectă fața prin interesarea fasciculului lateral al bulbului;

— un hemisindrom paleocerebelos (lateropulsiune, asinergie, hipermetrie, hipotonie etc.), homolateral prin interesarea corpului restiform;

— o paralizie palato-faringo-laringee homolaterală, cu tulburări de deglutiție pentru lichide și solide și tulburări de fonație și voce nazală prin interesarea nucleului ambiguu;

— un sindrom C. Bernard-Horner homolateral prin interceptarea căii oculosimpatice hipotalamo-spinale;

— un sindrom labirintic armonic homolateral menieriform tranzitoriu prin interesarea nucleilor vestibulari;

— o hemipareză controlaterală (fără interesarea facialului) tranzitorie prin interesarea piramidei bulbare.

Pe această schemă există diferite variante în funcție de localizarea și extinderea leziunii. Astfel:

— anestezia trigeminală poate fi parțială (cricumscrisă la teritoriul ramurii oftalmice) disociată (de obicei de tip siringo-mielic) sau asociată cu parestezii.

Rar pe fondul tulburărilor de sensibilitate trigeminală apar fenomene nevralgice și excepțional apare o keratită neuroparalitică (Bălăceanu și Ionescu, I., 1952). Astel:

— anestezia controlaterală poate fi: parțială (localizată numai la un membru sau la o parte de membru), cu disociații variabile (anestezie termică fără tulburări în domeniul algic sau invers; anestezie numai pentru rece sau numai pentru cald ș.a.m.d.); asociată cu tulburări de sensibilitate profundă sau cu parestezii diferite și rareori cu dureri sau adevărate manifestări de tip talamic ca hiperalgezia la rece (Winther, K.);



Scanned with OKEN Scanner

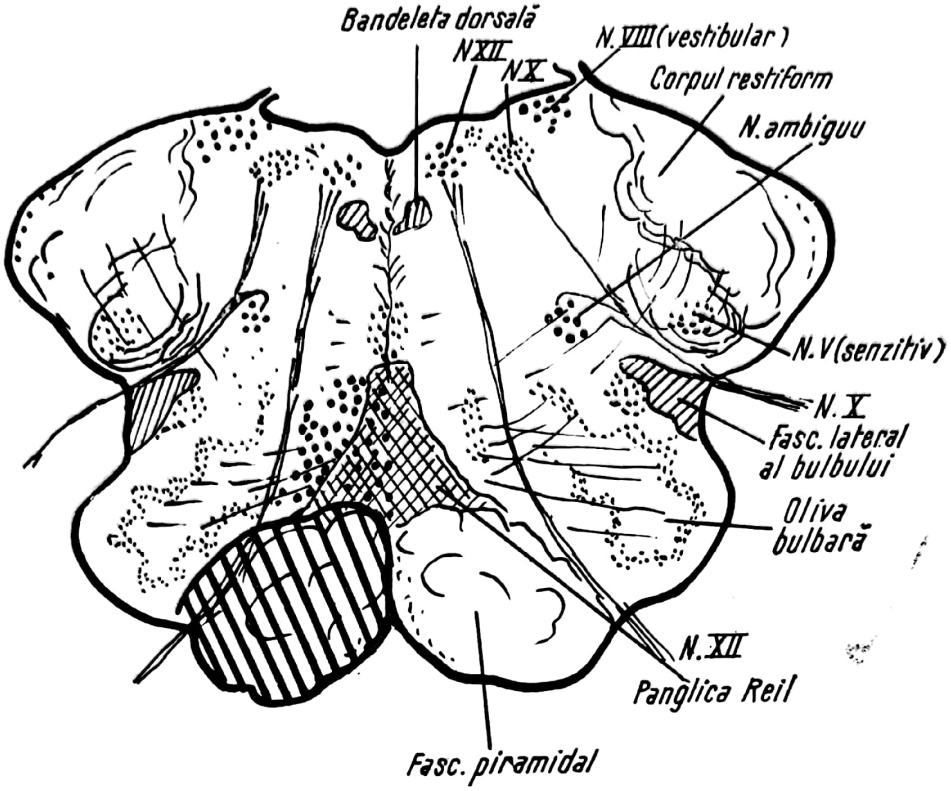


*Fig. 200.* — Secțiune prin bulb : locul unui ramolisment paramedian ventral (interolivar) *(zona haşurată)*.

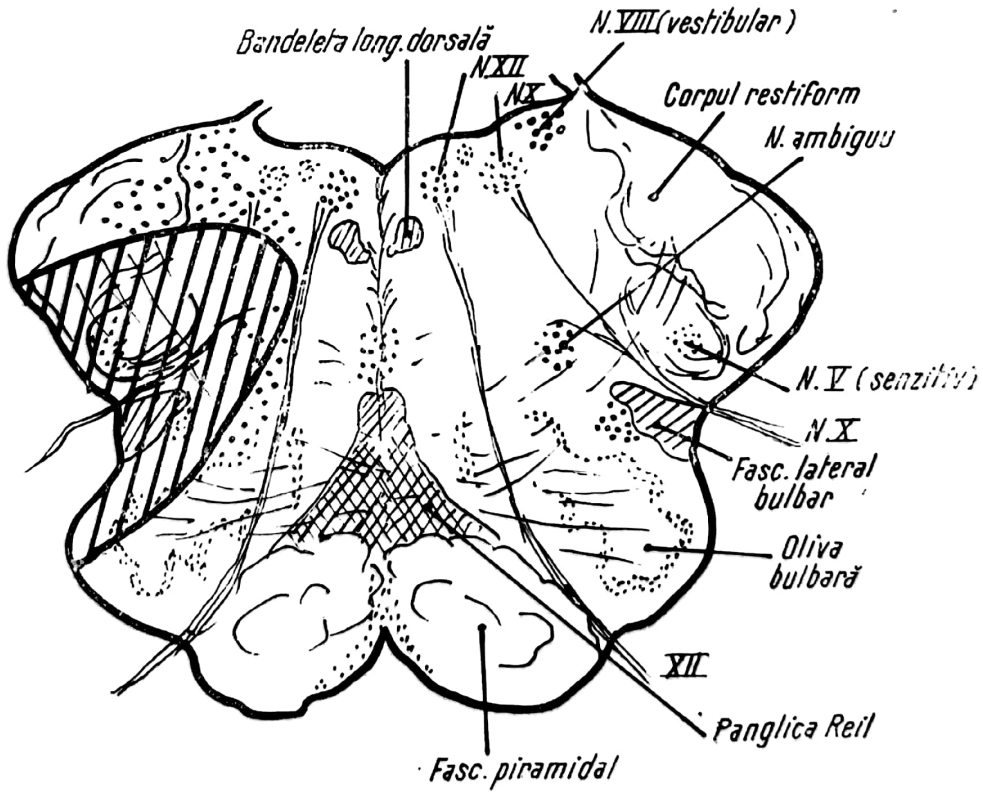


*Fig. 201.* — Secțiune prin bulb : locul unui ramolisment lateral (retroolivar) *(zona haşurată)*.

Scanned with OKEN Scanner

— paralizia laringee poate lipsi, excepțional poate lipsi cea a vălului palatin (în formele cu localizare orală față de nucleul ambiguu). În formele orale se întîlnește uneori o paralizie facială homolaterală de tip periferic prin extinderea leziunii bulbare în porțiunea caudală a punții;

— sindromul Cl. Bernard-Horner poate să lipsească sau poate să se complice (Babinski) cu un hemisindrom termo-vasoasimetric controlateral caracterizat prin răcirea subiectivă și obiectivă a jumătății respective a corpului.

Cîteodată se produc și alte manifestări vegetative, de obicei tranzitorii: tahi- sau bradicardie, glicosurie sau tulburări de ritm respirator. Alteori se produce un sughiț, mai mult sau mai puțin persistent (Guillain și Alajouanine, 1935; Souques, 1900). Astfel:

— sindromul labirintic lipsește frecvent, alteori domină scena clinică și nu are caracter tranzitoriu;

— sindromul vestibular, uneori se manifestă conform descrierii lui Barré (1927) sub numele de *sindrom vestibulo-spinal*. Apare, în special, în leziunile joase care interesează componentele caudale ale aparatului vestibular central. Acest sindrom se caracterizează prin:

— tulburări grave de echilibru care generează o adevărată astazo-abazie;

— mers nesigur instabil cu pași mărunți;

— o anxietate foarte mare în ortostatism.

Toate tulburările motorii și anxietatea dispar în clinostatism (Barré, 1927; Soubirana, 1931).

4.2.E) *Ramolismentul hemibulbului* se datorește unor leziuni multiple distribuite într-un hemibulb, provocate de obliterări la nivelul arterei vertebrale și a porțiunii inițiale a trunchiului bazilar. El realizează două sindroame: Babinski-Nageotte și Cestan-Chenais.

a) *Sindromul Babinski-Nageotte* se manifestă prin (*fig. 202*):

— o hemiplegie controlaterală (cu respectarea facialului) prin interesarea piramidei bulbare;

— o hemianestezie termo-algezică controlaterală (cu respectarea feței) prin interesarea fasciculului lateral al bulbului;

— un hemisindrom paleocerebelos homolateral (cu lateropulsiuni, hemiasinergie, hemiataxie), prin interesarea corpului restiform);

— un sindrom Cl. Bernard-Horner homolateral prin interesarea căii oculosimpatice hipotalamo-spinale.

b) *Sindromul Cestan-Chenais* se manifestă prin tabloul clinic precedent la care se adaugă (*fig. 203*):

— o paralizie palato-faringo-laringee homolaterală prin interesarea nucleului ambiguu.

*Denise Louis-Bar* (1946) consideră sindroamele Wallenberg, Babinski-Nageotte și Cestan-Chenais drept variante ale unei clase unice de ramolismente (sindroamele vasculare ale hemibulbului).

*c*) S-a descris un *sindrom lateral subbulbar* (Opalsky), echivalent al sindromului bulbar lateral, dar realizat printr-un ramolisment situat sub decusația piramidală. Este determinat de ischemii în teritoriul unor ramuri ale arterei vertebro-spinale dorsale. Se manifestă prin:

— o anestezie în teritoriul trigeminal (în special ramura oftalmică) homolateral;

— o anestezie termoalgezică controlaterală (subtrigeminală);

— o hemipareză *homolaterală*;



Scanned with OKEN Scanner

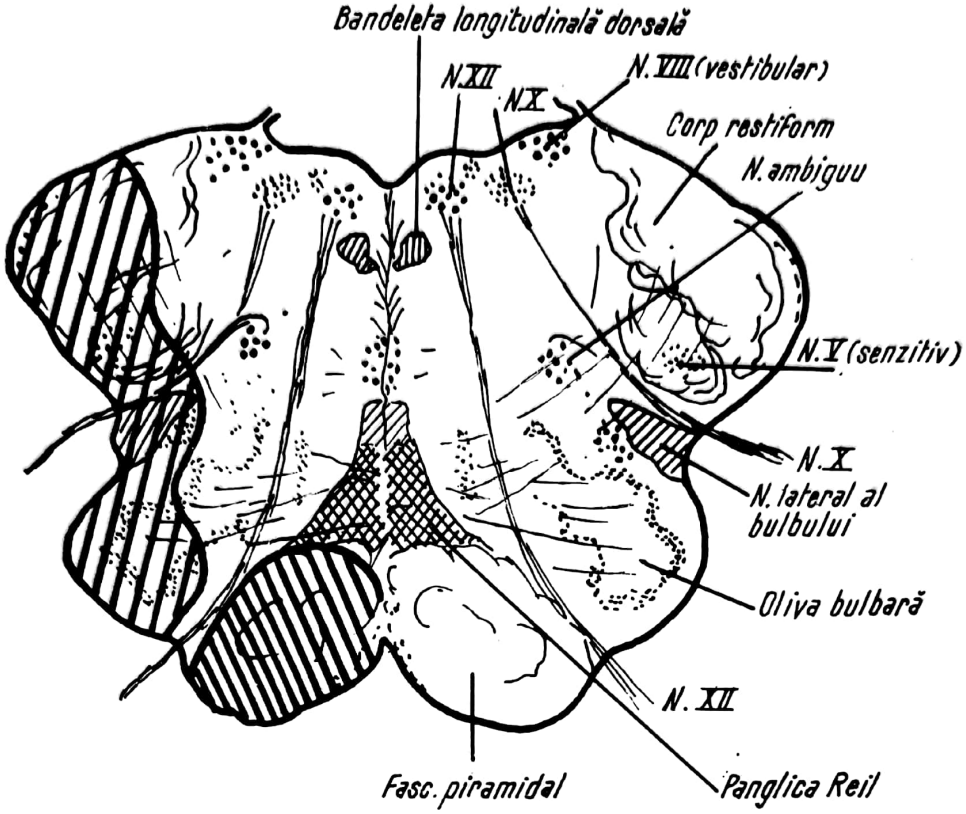


*Fig. 202.* — Secțiune prin bulb : regiunile care generează sindromul Babinski-Nageotte *(zonele haşurate)*.

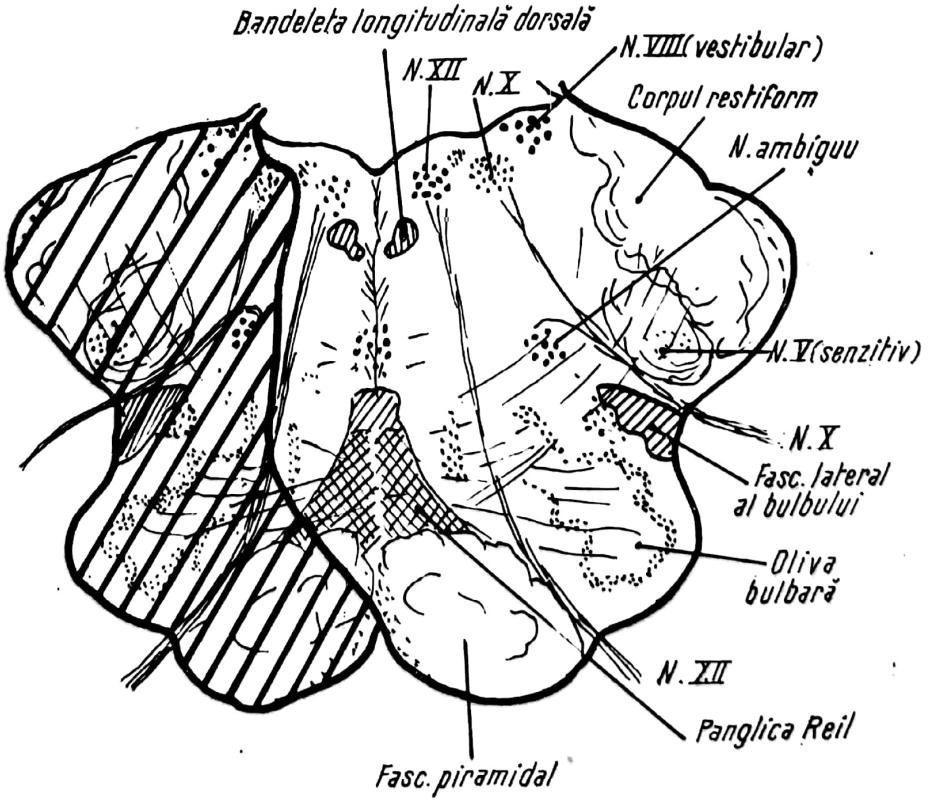


*Fig. 203.* — Secțiune prin bulb : regiunea care determină sindromul Cestan-Chenais *(zona haşurată)*.

Scanned with OKEN Scanner

— un hemisindrom paleocerebelos homolateral;
— un sindrom Cl. Bernard-Horner homolateral.

4.2.F) *Ramolismentele dorsale ale bulbului* sînt rare, neclasice şi nesistematizate. Se datoresc ischemiilor în teritoriul ramurilor arterei cerebeloase postero-inferioare, corespunzînd clasei arterelor circumferenţiale lungi şi se manifestă prin:

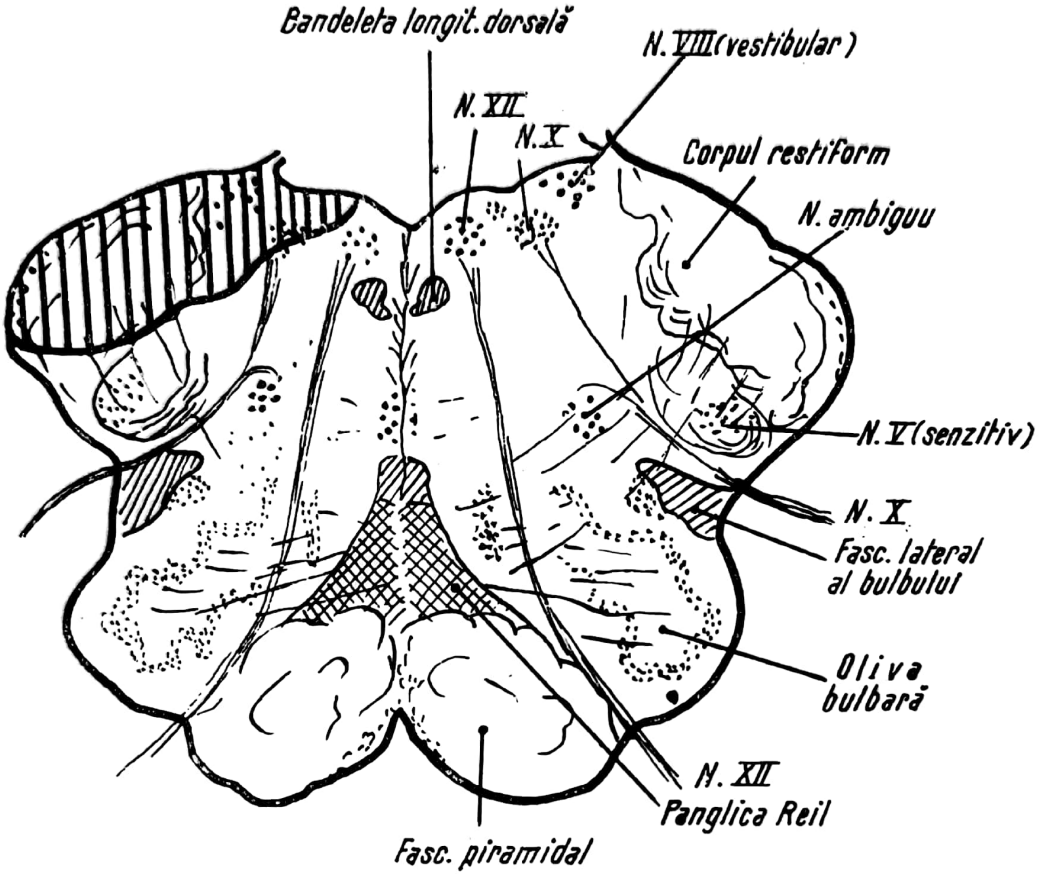


*Fig. 204.* — Secţiune prin bulb : locul unui ramolisment dorsal al bulbului *(zona haşurată).*

— tulburări vestibulare homolaterale realizînd un sindrom menieriform de intensităţi variabile şi (sau)
— tulburări vestibulare homolaterale realizînd o hipotonie cu derobarea membrului inferior (sindromul Deitero-spinal), ambele prin interesarea nucleilor vestibulari şi (sau)
— tulburări paleocerebeloase homolaterale, de intensităţi variabile (lateropulsiuni, tulburări de ortostatism şi mers) prin interesarea corpului restiform (*fig. 204*);
— la nivelul bulbului caudal ramolismentele dorsale pot genera tulburări de sensibilitate profundă (disociaţie tabetică) în hemicorpul homolateral, în special în domeniul membrului superior (Dejerine) prin interesarea nucleului Goll şi în special a nucleului Burdach.

4.2. G) *Ramolismentele bilaterale ale bulbului* sînt determinate de obliterări ale arteri bazilare. Sînt extrem de grave. Debutul este totdeauna ictal (cu o comă mai mult sau mai puţin prelungită) urmată, dacă bolnavul nu



Scanned with OKEN Scanner

moare de un tablou cu o simptomatologie bilaterală, în cadrul căreia se pot întîlni toate combinațiile posibile între aspectele clinice ale ramolismentelor unilaterale descrise mai sus. Caracteristice sînt tulburările vegetative cardio-respiratorii (tahicardii sau bradicardii: aritmii, stop cardiac, sincopă etc.; respirație stertoroasă sau de tip Cheyne-Stockes, dispnee paroxistică, crize de sufocare, asfixie), humorale (glicosurie) sau de ordin general (hipertermie). Menționăm că aceste tulburări grave vegetative pot apărea și în cursul leziunilor unilaterale. Ele antrenează, de obicei, moartea bolnavului și impun totdeauna asistarea bolnavului într-un serviciu de terapie intensivă.

Ramolismentele bulbare unilaterale și bilaterale pot determina *tulburări psihice* sub forma unor stări de obnubilare, unor stări confuzionale, sau, de obicei, a unor stări de angoasă (Brissaud, 1895). Extrem de rareori pot da și tulburări de tip halucinatoriu (Lhermitte și colab., 1963; Bălăceanu și colab.).

### 4.3. Sindroamele ischemice protuberanțiale

4.3. A) *Marele ramolisment paramedian pontin* este determinat de obstrucții în sistemul bazilar implicînd originea arterelor paramediane pontine sau a celor mediane pontine Duret.

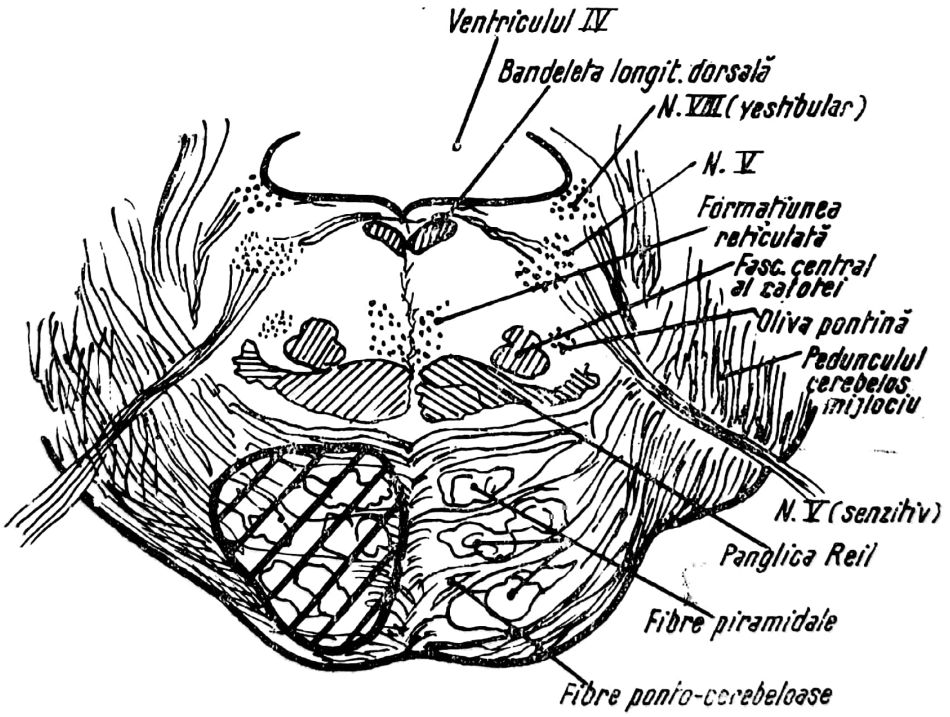


*Fig. 205.* — Sectiune prin punte: marele ramolisment paramedian pontin (*zona hasurată*).

Teritoriul ischemic interesat este circumscris la piciorul protuberanțial (*fig. 205*), cu excepția porțiunii orale a punții unde se poate întinde și în zona paramediană a calotei.

*a*) Tabloul clinic clasic este reprezentat de o *hemiplegie* controlaterală interesînd egal membrul superior și cel inferior însoțită uneori de o ușoară disartrie. Excepțional se notează o relativă predominanță crurală. Este vorba

de *sindromul protuberanțial anterior Dejerine, Claude și Levy-Valensi.* Diferențierea față de hemiplegia clasică cerebrală (capsulară) este extrem de dificilă. În cazul ramolismentelor paramediane pontine orale, hemiplegia controlaterală se poate însoți de o pareză facială inferioară (de tip central) de aceeași parte cu hemiplegia.

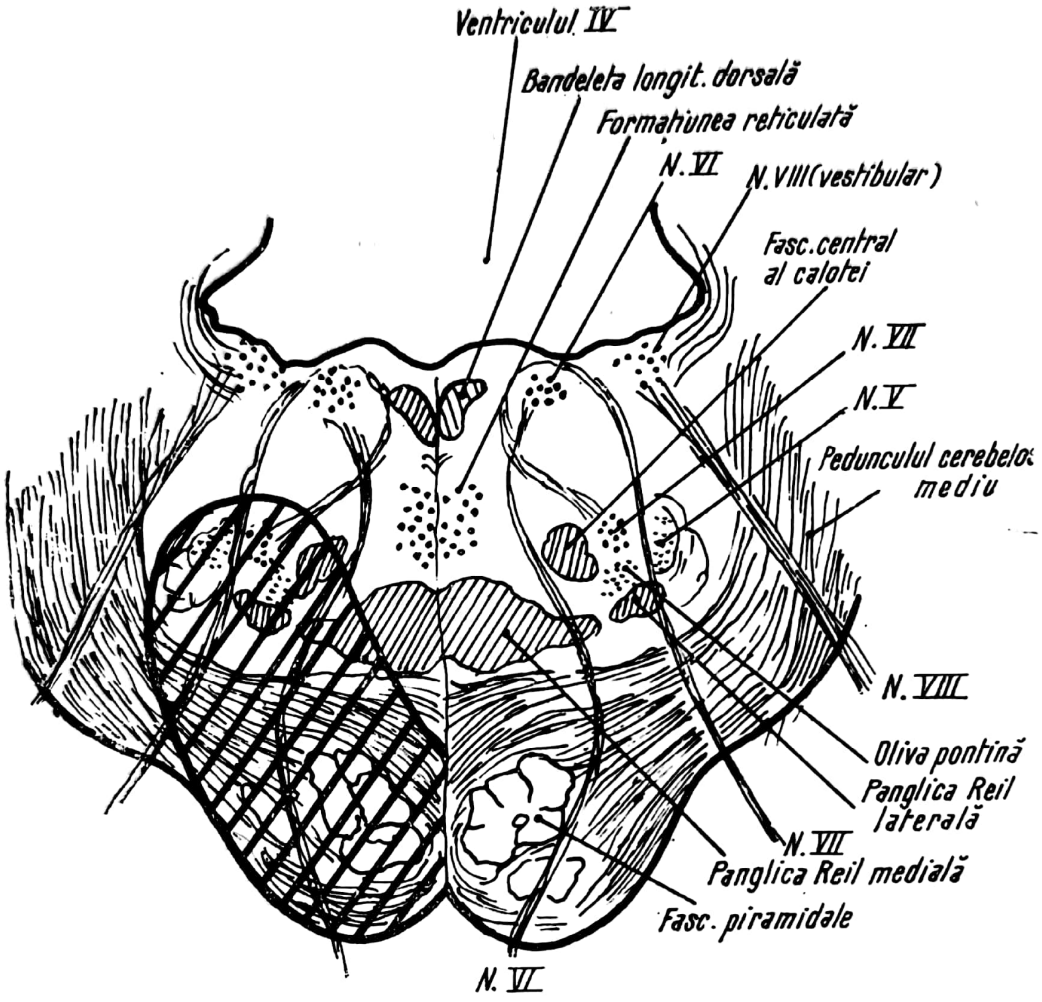


*Fig. 206.* — Secțiune prin punte : leziunea care dă hemiplegie alternă pontină *(zona haşurată).*

Rareori ramolismentul (de obicei focarul hemoragic) pontin paramedian are o extensie interesînd și nervii motori VII, VI sau V. În aceste cazuri apar diferite *hemiplegii alterne protuberanțiale* caracterizate prin paralizia de tip periferic a facialului homolateral (VII), de abducens (VI) sau de masticator (V m ) homolaterale și printr-o hemiplegie controlaterală (*fig. 206*).

*b)* Sindromul altern pontin cel mai frecvent este *sindromul Millard-Gubler* care se manifestă prin:

— o hemiplegie controlaterală;
— o paralizie facială periferică homolaterală.

Paralizia facială periferică este — în majoritatea cazurilor — determinată de lezarea nucleului sau fibrelor motorii ale facialului, de unde rezultă o reacție electrică de degenerescență și o E.M.G. de tip denervare în domeniul facialului respectiv. Uneori însă paralizia facială respectivă este deter-



Scanned with OKEN Scanner

minată de leziuni supranucleare interesînd fibrele geniculate pentru facial după decusația lor, de unde rezultă o hiperexcitabilitate electrică (*Oppenheim*, 1905; *Babinski*, 1906). Excepțional, în locul paraliziei faciale periferice există un spasm facial (sindromul Brissaud-Sicard).

Menționăm că unele spasme faciale sînt expresia unei leziuni „iritative" la nivelul protuberanțial a nucleului facialului. Uneori, aceste adevărate „epilepsii de trunchi" au un caracter altern: spasm facial și crize motorii sau parestezice în membrele controlaterale.

*c*) Extinderea leziunii paramediane în teritoriul calotei determină apariția unor sindroame alterne caracterizate prin: hemiplegie controlaterală și paralizia mișcării conjugate de lateralitate a globilor oculari în direcția leziunii (paralizia „hemioculomotorului" homolateral). E vorba de *sindroamele Foville* tip II[1].

În urma analizei Grasset, se disting două variante care corespund la două nivele distincte în lungul axului oro-caudal:

aa) *Sindromul Gubler-Weber* care implică o leziune în porțiunea orală a punții și se manifestă prin *(fig. 207)*:

— o hemiplegie controlaterală;

— o paralizie facială de tip central *controlaterală*;

— o paralizie homolaterală a mișcărilor conjugate orizontale ale ochilor și

bb) *Tipul Foville al sindromului Millard-Gubler (fig. 208)*, care implică o leziune în porțiunea intermediară a punții (caudal față de precedenta) și se manifestă prin:

— o hemiplegie controlaterală;

— o paralizie facială periferică homolaterală;

— o paralizie homolaterală a mișcărilor conjugate orizontale ale globilor oculari.

Sindroamele tip Foville sînt rare în ramolismentele pontine. Ele se întîlnesc în hemoragii, dar mai ales în tumori.

Uneori hemiplegia pontină se însoțește (tot prin extensia ramolismentului în calotă) de tulburări de sensibilitate controlaterale de tip global sau siringomielic. S-au descris cazuri cu fenomene dureroase intense de tip talamic (Dimitri) realizînd *hemiplegia dureroasă protuberanțială*.

Alteori hemiplegia pontină, în special cea orală, se însoțește de o hipo- sau anacuzie de percepție homolaterală, realizînd *sindromul Gelle*.

De asemenea, sindromul Millard-Gubler se poate însoți de tulburări variate neurovegetative homolaterale sau controlaterale, realizînd *sindromul Senator*.

4.3.B) *Micul ramolisment paramedian pontin* este determinat de obstrucții pe una din ramurile arteriale paramediane și realizează leziuni mici sub forma unor mărgele de mătănii, interesînd piciorul punții.

Simptomele sînt destul de minore. În general este vorba de manifestări hemiparetice controlaterale, mai mult sau mai puțin discrete (prin interesarea fibrelor piramidale). Uneori, acestor simptome li se adaugă unele elemente cerebeloase imprecise: neîndemînare, unele ezitări hipermetrice,

[1] Sindroamele Foville tip I sînt determinate de leziuni pedunculare și se caracterizează printr-o paralizie a hemioculomotorului controlateral (de aceeași parte cu hemiplegia).



Scanned with OKEN Scanner

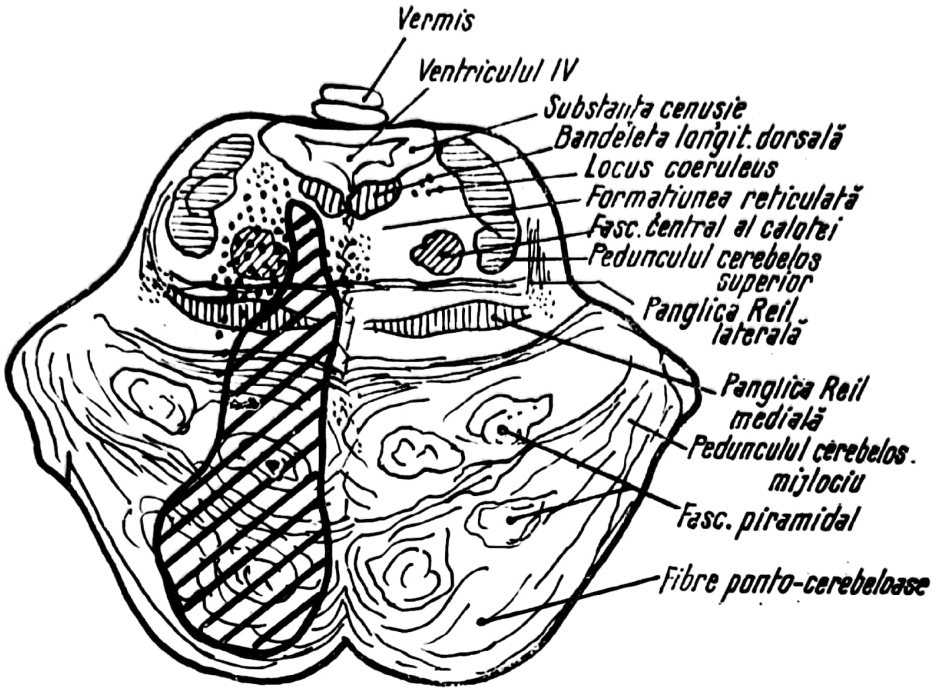


*Fig. 207.* — Secțiune prin punte : locul care determină sindromul Gubler-Weber *(zona haşurată)*.

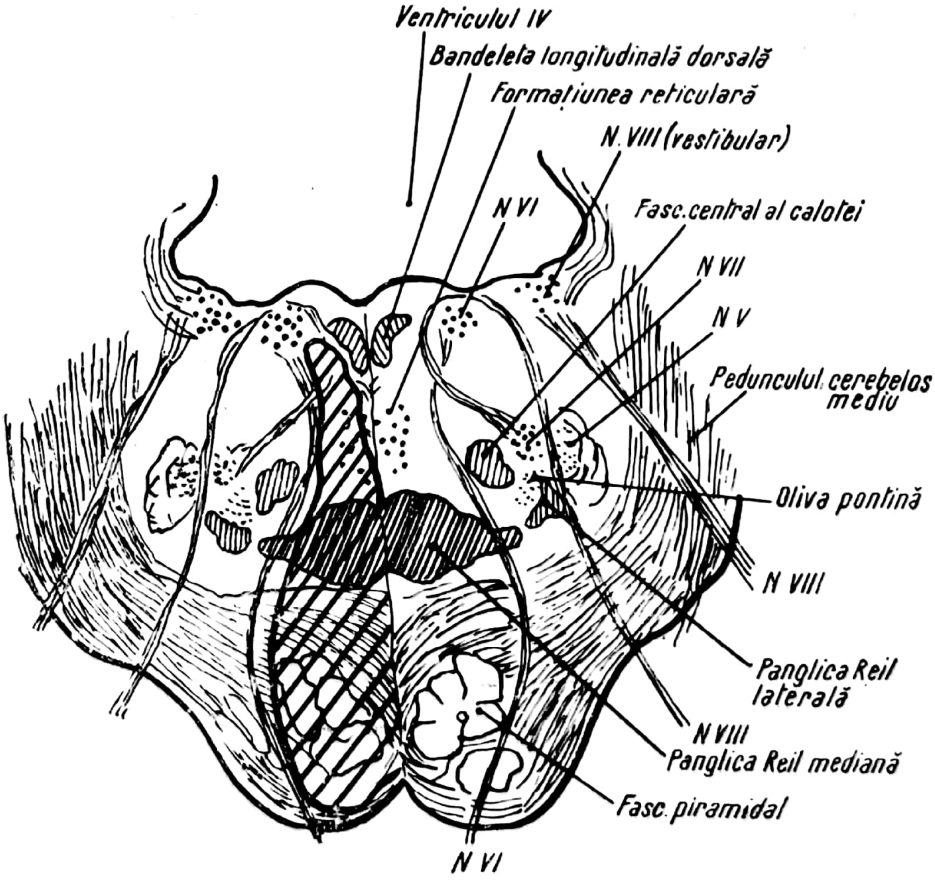


*Fig. 208.* — Secțiune prin punte : locul care determină tipul Foville al sindromului Millard-Gubler *(zona haşurată)*.



Scanned with OKEN Scanner

reflexe osteotendinoase pendulare: se datoresc interesării fibrelor cerebeloase din punte (aparţinînd sistemului pedunculului cerebelos mijlociu).

4.2.C) *Ramolismentul paramedian pontin bilateral*

*a)* Forma cea mai gravă este determinată de o leziune bilaterală a piciorului pontin şi se manifestă prin:

— o dublă hemiplegie;

— tulburări de tip pseudobulbar în domeniul nervilor cranieni bulbari (tulburări de fonaţie, deglutiţie etc.);

— tulburări din seria cerebeloasă (asinergii, tremurături etc.).

Se asociază uneori cu paralizii ale nervului facial, realizînd diferite combinaţii care au fost analizate de Sigerson.

După acest autor se descriu 4 variante:

*aa)* paralizia în X: dublă paralizie facială şi dublă hemiplegie;

*bb)* paralizia în Y: dublă paralizie facială şi hemiplegie (dreaptă sau stîngă după localizarea preponderentă);

*cc)* paralizia în Y inversat (Λ): paralizie facială unilaterală şi dublă hemiplegie şi

*dd)* paralizia în V: dublă paralizie facială.

*b)* Aspectul cel mai frecvent întîlnit este determinat de ramolismente bilaterale mici multiple paramediane realizînd tabloul clinic al *sindromului pseudobulbar protuberanţial*, individualizat în special de Lhermitte, Cuel şi Kiriaco. Acest sindrom se manifestă prin:

— pareze de grade diferite ale membrelor, de tip piramidal;

— tulburări cerebeloase, de obicei discrete, dar putînd fi uneori foarte marcate;

— mers lent, dificil, cu paşi mărunţi, însoţit de o relativă instabilitate ortostatică ; uneori se constituie un adevărat sindrom astazo-abazic cu o mare lărgire a bazei de susţinere;

— tulburări ale vorbirii, de la o simplă dizartrie pînă la o anartrie completă;

— tulburări ale deglutiţiei, de obicei cu abolirea reflexelor velopalatine şi

— uneori tulburări respiratorii prin proasta utilizare a coloanei de aer (dispneumia P. Marie);

— exagerarea reflexelor maseterine şi nasopalpebrale cu prezenţa semnului Toulouse şi a reflexului palmomentonier Marinescu şi Radovici;

— diferite grade de pareză facio-linguo-palatină, fără modificări de excitabilitate electrică sau E.M.G.;

— rîs şi plîns spasmodic;

— foarte rar gatism.

Acest sindrom se diferenţiază greu de sindromul pseudobulbar cerebral. Prezenţa elementelor cerebeloase şi absenţa tulburărilor psihice pledează în favoarea localizării pontine a microramolismentelor (lacunelor) responsabile.

Există însă şi forme de sindroame pseudobulbare protuberanţiale lipsite de orice componentă cerebeloasă. Ele sînt cunoscute încă din vremea lui Oppenheim. Clinic nu pot fi diferenţiate de sindroamele pseudobulbare de origine supramezencefalică. Anatomopatologic se datoresc unor leziuni multiple şi difuze (microramolismente) în piciorul protuberanţei.



Scanned with OKEN Scanner

*c)* Şcoala lui Lhermitte a insistat asupra unui alt sindrom, provocat de acumularea progresivă de ramolismente în piciorul protuberanţial. Este vorba de *paraplegia pontină* care se constituie treptat şi care este definită doar de semne piramidale interesînd membrele inferioare. Diagnosticul clinic este practic imposibil. Rareori se adaugă mici tulburări din seria cerebeloasă şi din cea proprioceptivă.

De multe ori evoluează spre un tablou pseudobulbar.

4.2.D) *Ramolismentul lateral al protuberanţei* se datoreşte obstrucţiilor la nivelul originei sau pe traiectul arterelor circumferenţiale scurte. Focarul lezional are forma unei pene triunghiulare care secţionează pedunculul cerebelos mijlociu (în afara fasciculului piramidal) şi se extinde pînă la planşeul ventriculului IV *(fig. 209)*.

Acest ramolisment se manifestă printr-un hemisindrom neocerebelos homolateral (dismetrie, adiadocokinezie, asinergie, tulburări ale ortostatismului şi mersului, cu lateropulsiune), realizînd ceea ce P. Marie şi Foix (1913) au denumit *hemiplegia cerebeloasă pontină*. Rareori se adaugă:

— tulburări de sensibilitate în teritoriul trigeminal homolateral;
— o pareză facială periferică homolaterală ;
— o pareză de abducens (VI) homolateral sau
— o hemipareză controlaterală.

Ele se explică printr-o extindere a ramolismentului. De obicei, aceste „adaosuri" apar în alte tipuri de leziuni (hemoragii,şi, în special, în tumori).

Lhermitte (1922) insistă asupra marii rarităţi a hemiplegiei cerebeloase pontine.

4.2.E) *Ramolismentul dorsolateral al protuberanţei orale* (Guillain, Bertrand şi Péron, 1928) se datoreşte unei ischemii în teritoriul de distribuţie al *arterei cerebeloase superioare* (din clasa arterelor circumferenţiale lungi). Se manifestă prin:

— un hemisindrom neocerebelos homolateral (tremurătură intenţională, dismetrie, asinergie, adiadocokinezie) prin interesarea cortexului cerebelos de la nivelul feţei superioare a emisferei cerebeloase;
— mişcări involuntare homolaterale (coreiforme, coreoatetozice, mioclonice) prin interesarea unor sisteme neuronale de la nivelul pedunculului cerebelos superior (care străbate calota pontină orală);
— o hemianestezie termoalgezică (tip siringomielică) controlaterală prin interesarea 1/3 laterale a panglicii Reil pontine.

Niciodată acest ramolisment nu determină tulburări din seria piramidală sau la nivelul nervilor cranieni. După cum se vede, este vorba de un sindrom de emisferă cerebeloasă şi de calotă pontină.

Există o extensie a acestui tablou, realizînd *sindromul hemiprotuberanţei orale (sindromul Raymond-Cestan) (fig. 210)*. El este determinat de tumori şi se manifestă prin:

— un hemisindrom neocerebelos homolateral (cu tremurătură intenţională marcată);
— mişcări involuntare homolaterale (predominant coreoatetozice);
— o hemianestezie completă controlaterală cu asteroagnozie şi parestezie în membrele opuse leziunii;
— o hemiplegie controlaterală.;
— o paralizie a mişcărilor conjugate orizontale ale ochilor, dominant spre leziune.



Scanned with OKEN Scanner

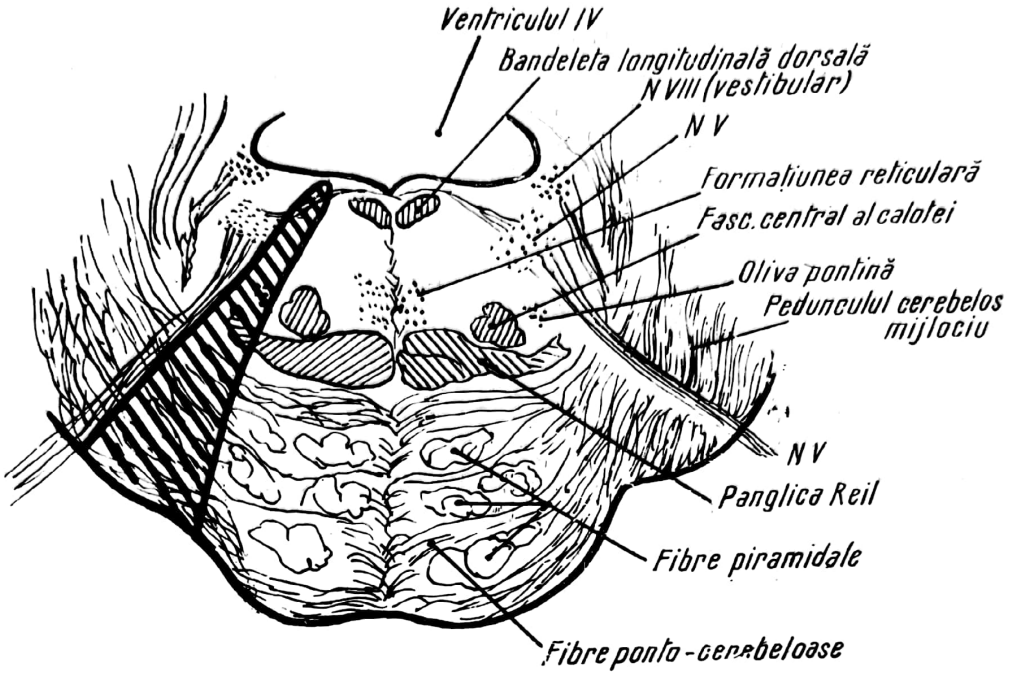


*Fig. 209.* — Secțiune prin punte : ramolismentul lateral al punții *(zona haşurată)*.

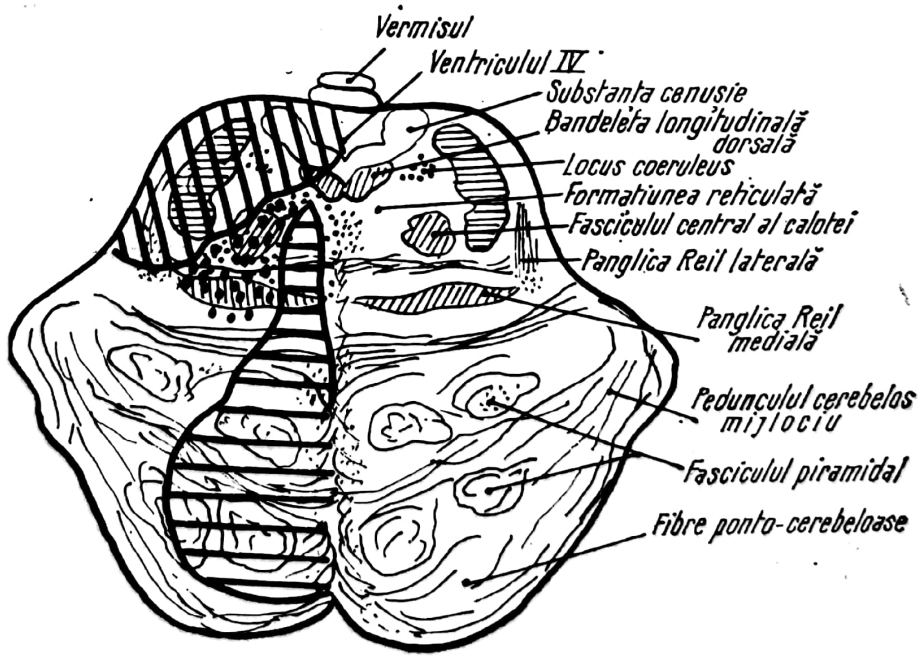


*Fig. 210.* — Secțiune prin punte : locul a cărui lezare determină sindromul Raymond-Cestan *(zona haşurată)*.



Scanned with OKEN Scanner

Se vede că rezultă din asocierea unui sindrom de arteră cerebeloasă superioară și a unui sindrom de tip Foville II.

Sindroame de tipul Raymond-Cestan se pot ivi în cursul unor tromboze bazilare care obliterează originea arterelor paramediane și a cerebeloasei superioare. Menționăm că uneori se pot asocia și ischemii în teritoriul bulbar dorsal, ca în cazul clasic al lui François și Jacques (1908).

În cursul afecțiunilor trombotice ale trunchiului bazilar, în general pot apare diferite combinații homolaterale și bilaterale de ramolismente parțiale sau totale, în domeniul arterelor paramediane, circumferențiale scurte sau al cerebeloaselor superioare, realizînd o serie de sindroame mixte pontine sau ponto-bulbare.

4.2.F) *Sindroamele de calotă protuberanțială* se datoresc unor ramolismente mici în teritoriile unor ramuri terminale sau colaterale desprinse din oricare din cele 3 clase de artere pontine amintite.

Datorită heteromorfismului pronunțat al calotei, ele pot realiza o serie variată de simptome neurologice individuale și de combinații ale acestora.

*a)* Am văzut că sindromul arterei cerebeloase superioare e compus dintr-un sindrom de emisferă cerebeloasă și unul de *calotă pontină* caracterizat prin:

— o hemianestezie termoalgezică controlaterală, interesînd membrele și hemicorpul opus leziunii și numai uneori și hemifața controlaterală (prin interesarea 1/3 laterale a panglicii Reil pontine și a căilor trigeminale secundare) și

— un sindrom hiperkinetic homolateral.

Acest sindrom de calotă poate exista și izolat (fără componenta cerebeloasă).

Sînt autori care au descris un sindrom care are aceleași elemente ca și cel al arterei cerebeloase superioare. E vorba de *ramolismentul global al hemicalotei pontine*, studiat de Mills, P. Schuster, Rudaux, C. Russel ș.a. *(fig. 211)*.

Se asociază uneori cu o pareză sau paralizie homolaterală a mișcărilor de orizontalitate ale globilor oculari.

*b)* Ramolismentele de calotă determină frecvent *sindroame alterne senzitive* caracterizate prin:

— o anestezie pentru toate modurile în teritoriul trigeminal homolateral cu abolirea, de obicei, a reflexului cornean corespunzător prin interesarea fibrelor radiculare trigeminale (însoțită uneori de dureri nevralgice și chiar de keratită neuroparalitică) și

— o hemianestezie controlaterală, interesînd membrele și hemicorpul, de obicei, de tip siringomielic. Adesea se produc și tulburări în domeniul sensibilității tactile și profunde prin lezarea în proporții variabile a panglicii Reil *(fig. 212)*.

Nu se întîlnește întotdeauna sub formă pură.

— Sindromul senzitiv controlateral se însoțește uneori de dureri vii, spontane și de fenomene de hiperpatie care-i dă un net caracter talamic.

— De asemenea se poate însoți de o hemiplegie controlaterală printr-o extensie a leziunii spre picior.

Menționăm că, după O. Trelles (1935), hemianestezia controlaterală, însoțită de o hemiplegie — și ea controlaterală — (cu remisiune rapidă) reprezintă cel mai frecvent sindrom determinat de obstrucțiile circumferențialelor scurte pontine.



Scanned with OKEN Scanner

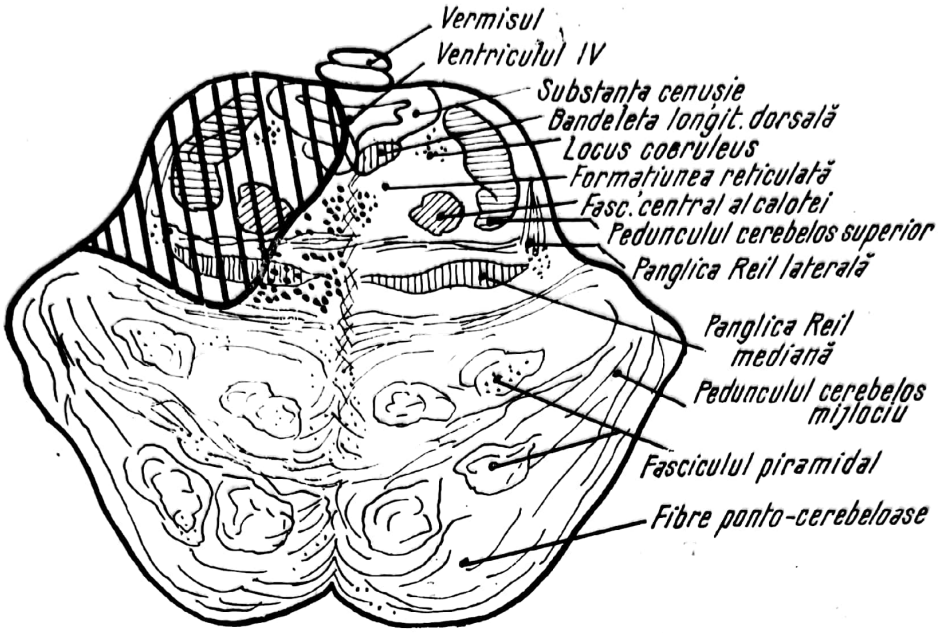


*Fig. 211.* — Secțiune prin punte : locul unui ramolisment global al hemicalotei pontine *(zona haşurată)*.

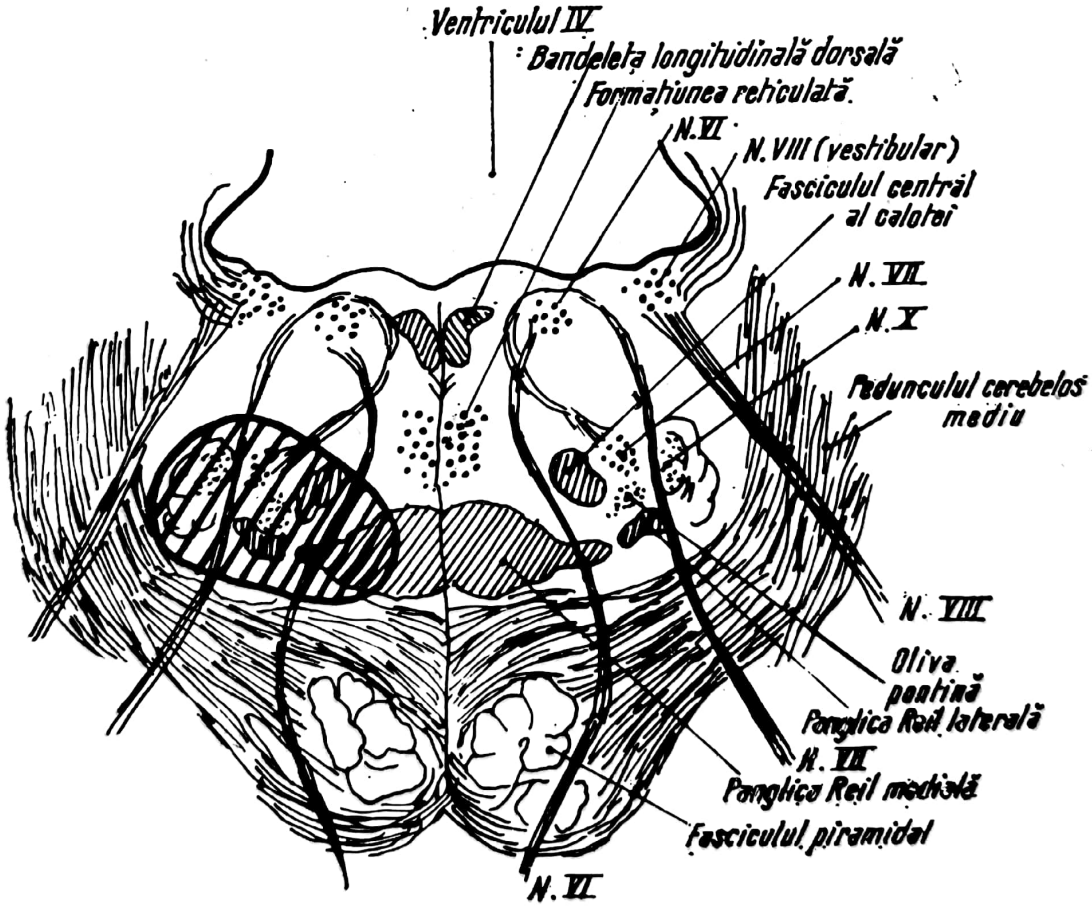


*Fig. 212.* — Secțiune prin punte : ramolisment al calotei, cu lezarea panglicii Reil *(zona haşurată)*.



Scanned with OKEN Scanner

— Sindromul altern senzitiv protuberanțial, în cazul în care ramolismentul se extinde pînă la pedunculul cerebelos superior (evident sub decusație) se poate însoți de un hemisindrom neocerebelos homolateral, realizînd *sindromul Grenet.*

— În cazul în care leziunea se extinde spre nucleii nervilor pontini, rezultă un sindrom altern mai bogat constituit din:

— un sindrom altern senzitiv protuberanțial;

— paralizii în domeniul nervilor motori V, VI și VII homolaterali;

— o hipoacuzie de percepție homolaterală.

Este vorba de *sindromul Gasparini (Fig. 213).*

Aceste sindroame alterne pontine pot fi uneori greu diferențiate de cele ce se ivesc în cursul leziunilor retroolivare.

Amintim totuși că în sindromul Wallenberg (vezi 4.2.D) sindromul altern senzitiv se asociază cu paralizii homolaterale ale nervilor IX, X și XI, iar hemianestezia controlaterală este aproape totdeauna disociată (de tip siringomielic).

*c)* Am văzut că uneori în cursul leziunilor paramediane pontine, hemiplegia controlaterală (prin interesarea piciorului punții) se îmbină cu o paralizie a mișcărilor conjugate orizontale a ochilor în direcția leziunii (cu sau fără deviere conjugată a globilor), prin interesarea calotei, realizînd sindroamele Foville II.

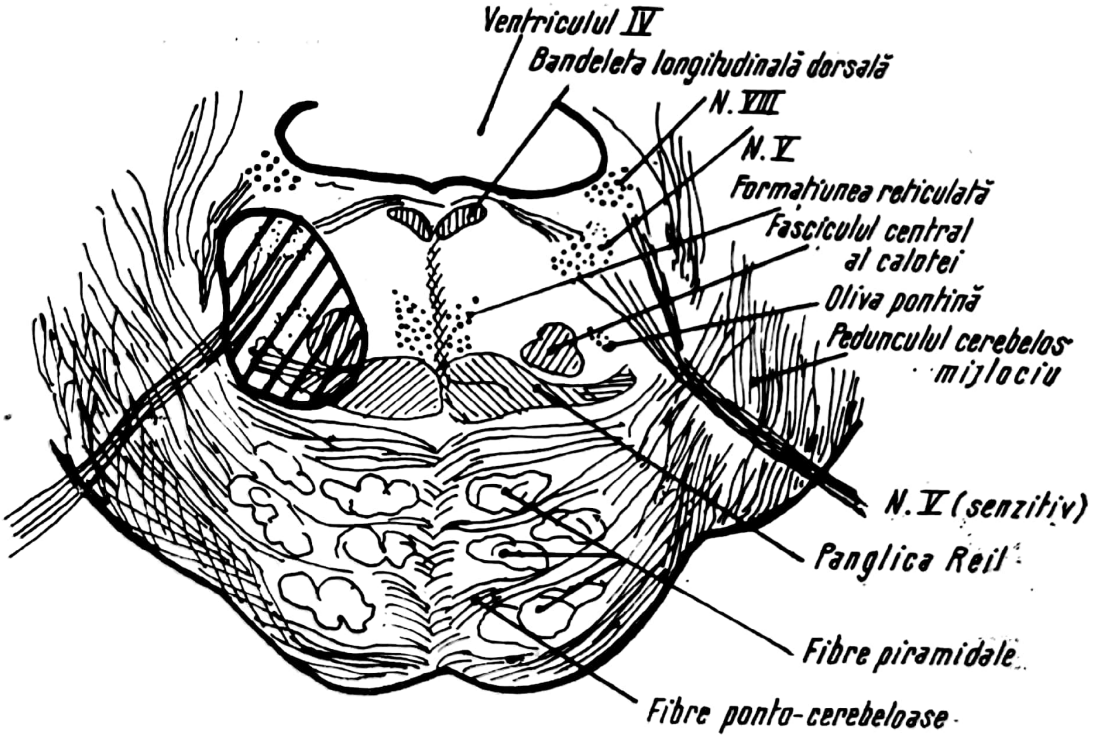


*Fig. 213.* — Secțiune prin punte : locul care determină sindromul Gasparini *(zona hașurată).*

Se știe că mișcările orizontale conjugate ale ochilor depind de un sistem morfofuncțional complex oculogir încă incomplet cunoscut, încorporat în mod dominant în bandeleta longitudinală dorsală și avînd un ipotetic centru de coordonare supranucleară în calota pontină, în vecinătatea nucleu-



Scanned with OKEN Scanner

lui nervului VI (A. Thomas, 1930; A. Bielschowsky, 1935; F. H. Adler, 1933).

Leziunile hemoragice şi, în special, tumorile punţii (foarte rar ramolismentele) pot determina prin interesarea sistemului oculogir orizontal următoarele sindroame clinice *(fig. 214)*:

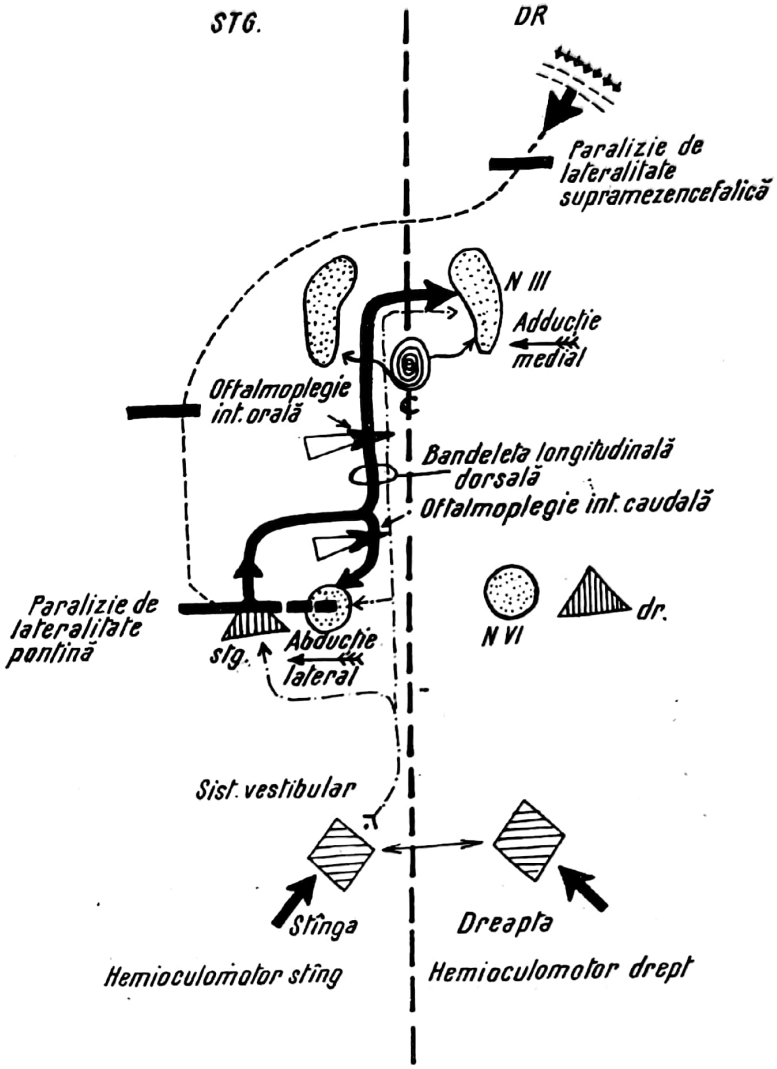


*Fig. 214.* — Sindroame clinice oculogire generate de leziuni ale punţii.

aa) *Paraliziile conjugate de orizontabilitate* sau lateralitate sînt unilaterale (în direcţia leziunii) sau bilaterale. Se însoţesc rar de o *deviere conjugată* (de tip paralitic, nu iritativ) spre partea opusă leziunii.

Globii oculari *nu* se deplasează în cursul:

— mişcărilor voluntare;

— mişcărilor de urmărire;

— reflexelor vestibulo-oculomotorii determinate de rotaţia pasivă bruscă a capului.



Scanned with OKEN Scanner

Acest ultim caracter (propriu și sindroamelor Foville protuberanțiale) le diferențiază de paraliziile conjugate de lateralitate, prin leziuni supramezencefalice (în emisfera cerebrală), cînd rotația bruscă a capului în plan orizontal determină devierea conjugată a globilor în sensul opus rotației (Alajouanine și Thurel, 1931).

Absența sau prezența deplasării conjugate orizontale a globilor la rotațiile pasive ale capului, permite — așadar — localizarea leziunii la nivelul trunchiului cerebral sau al emisferelor, mai ales în cazul stărilor comatoase (de exemplu din cursul hemoragiilor cerebrale).

În cazul leziunilor mai întinse, aceste paralizii conjugate se pot însoți de o paralizie de abducens homolateral (A. Thomas).

bb) *Oftalmoplegiile internucleare* sînt alterațiuni parțiale (disociate) ale mișcărilor de orizontalitate. Se datoresc unor leziuni în bandeleta longitudinală dorsală pontină. Se descriu două variante: una orală (anterioară) și alta caudală (posterioară).

*Oftalmoplegia internucleară orală* se manifestă în cursul mișcărilor orizontale conjugate ale globilor oculari de natură voluntară, de urmărire și din cursul rotațiilor pasive rapide ale capului prin:

— o deplasare normală a ochiului homolateral spre leziune (lateral);

— o *paralizie* a deplasării ochiului *controlateral* spre leziune (medial);

— ochiul controlateral se deplasează totuși normal în sens medial în cursul convergenței și, uneori, în cursul excitației calorice a labirintului.

Se explică prin interesarea unui sistem oculogir supranuclear care controlează deplasarea medială a globului controlateral pentru toate mișcările de orizontalitate, cu excepția convergenței (și uneori a unor reflexe vestibulo-oculomotorii) (Cogan, 1950; Walsh, 1964).

Se datorește de obicei unor mici focare vasculare pontine la nivelul bandeletei longitudinale dorsale.

S-au descris cazuri bilaterale de oftalmoplegie internucleară orală. Acestea se întîlnesc, în special, în cursul sclerozei în plăci.

*Oftalmoplegia internucleară caudală* se manifestă în cursul mișcărilor conjugate orizontale voluntare sau de urmărire a globilor prin:

— o deplasare normală a ochiului contolateral spre leziune (medial);

— o *paralizie* a deplasării ochiului *homolateral* spre leziune (lateral);

— ochiul homolateral se deplasează, totuși, lateral în cursul excitării calorice a labirintului sau în cursul mișcărilor de rotație rapide ale capului (Walsh, 1964).

Ca și sindromul precedent se datorește unor leziuni vasculare sau de scleroză în plăci în bandeleta longitudinală dorsală pontină.

Strîns legate de sindromologia oculogiră sînt diferitele forme de *nistagmus* care pot fi corelate cu leziuni vasculare (foarte rar), tumorale sau în cursul sclerozei în plăci a *bandeletei longitudinale dorsale.*

În general, este vorba de *sindroame vestibulare dizarmonice*, parțiale și uneori disociate, în care simptomatologia subiectivă și vegetativă lipsește și care se manifestă dominant prin diferite forme de nistagmus.

În general nistagmusul este *orizontal*, cu faza lentă spre partea leziunii. Nistagmusul, însă, poate avea faza lentă îndreptată spre partea opusă leziunii sau poate prezenta direcția fazei lente variabilă în funcție de poziția globilor, de unde rezultă că direcția nistagmusului nu are valoare localizatorică. Nistagmusul poate fi continuu sau poate apare numai în privirea laterală.



Scanned with OKEN Scanner

Adesea (mai ales în leziunile orale ale punții) nistagmusul poate avea o orientare *verticală* în cursul privirilor în sus sau în jos.

În leziunile mai caudale ale punții, nistagmusul poate lua forma clasică *orizonto-giratorie*. Și în acest caz direcția nistagmusului nu are valoare localizatorie.

*Nistagmusuri monoculare*, sau nistagmusuri în care un ochi oscilează pe o direcție și celălalt pe altă direcție, pot apărea dar sînt extrem de rare.

Cîteodată (mai ales în leziunile caudale ale bandeletei longitudinale dorsale pontine) pot apărea concomitent și manifestări *subiective* care pot avea intensități diferite, de la o simplă diplopie sau senzație de disconfort, pînă la *„viziunile Pick"* (Bing și Haymaker, 1970). Acestea constau într-o profundă dezorganizare vizuospațială, însoțită de halucinații de tipul unor distorsiuni majore și uneori terifiante ale spațiului.

În cursul leziunilor bandeletei longitudinale dorsale la nivelul protuberanței pot apărea devieri ale globilor de tip Hertwig-Magendie care constau din:

— devierea ochiului homolateral în sus și medial:

— devierea ochiului controlateral în jos și lateral.

Fenomenul este în general tranzitoriu.

*e)* Unul din cele mai tipice sindroame provocate de ramolismentele de calotă pontină este *sindromul mioclonic velopalatin.*

Se datorește unor leziuni (de obicei ramolismente; excepțional, în cursul sclerozei în plăci sau unor encefalite) care interesează *fasciculul central al calotei* la nivelul protuberanței. Se însoțește totdeauna de o hipertrofie a olivei bulbare homolaterale (cu hipertrofia neuronilor, dezvoltarea monstruoasă a dendritelor și axonilor, parafitoză și o proliferare macroglială tipică).

Este un sindrom straniu care ridică foarte multe probleme de ordin clinic, dar mai ales fiziopatologic.

Poate fi realizat și prin leziuni situate în extremitatea ventrală a nucleului dințat controlateral din cerebel.

Miocloniile se explică prin alterarea unui sistem stabilizator format din oliva bulbară și n. dințat și încadrat într-un triunghi conexional descris de Guillain și Mollaret (1931) *(fig. 215 A)*.

Cunoscut încă de la sfîrșitul secolului trecut (Krüpper, 1873; Spencer, 1886) sindromul a fost descris anatomoclinic prima oară de Foix și colab. (1926) și de Gallet (1927) în teza lui.

Se manifestă printr-o oscilație ritmică, regulată, constantă, care nu dispare nici în somn, a hemivălului palatin controlateral în raport cu oliva hipertrofiată, deci și cu leziunea fasciculului central al calotei.

Frecvența oscilațiilor este în general de 100—140/minut. Cazuistica neurologică a înregistrat, însă, cazuri cu frecvențe diferite, mergînd de la 40/minut (Oppenheim) la 200/minut (Spencer, 1886).

Înregistrările mecanice (A. Kreindler), cele cinematografice (Hornet, Bălăceanu și Mareș, 1956) și cele E.M.G. (Frank și colab.) au arătat că este vorba de o mișcare complexă, riguros periodică ce implică o contracție rapidă, urmată de o contracție lentă care se prelungește cu o contracție ondulatorie în sens invers *(fig. 215 B)*.

Aceste contracții velopalatine au fost numite cînd mioclonii, cînd mioritmii, cînd nistagmus (termen nefericit, generator de confuzii). Ele nu au nici o expresie pe E.E.G.



Scanned with OKEN Scanner

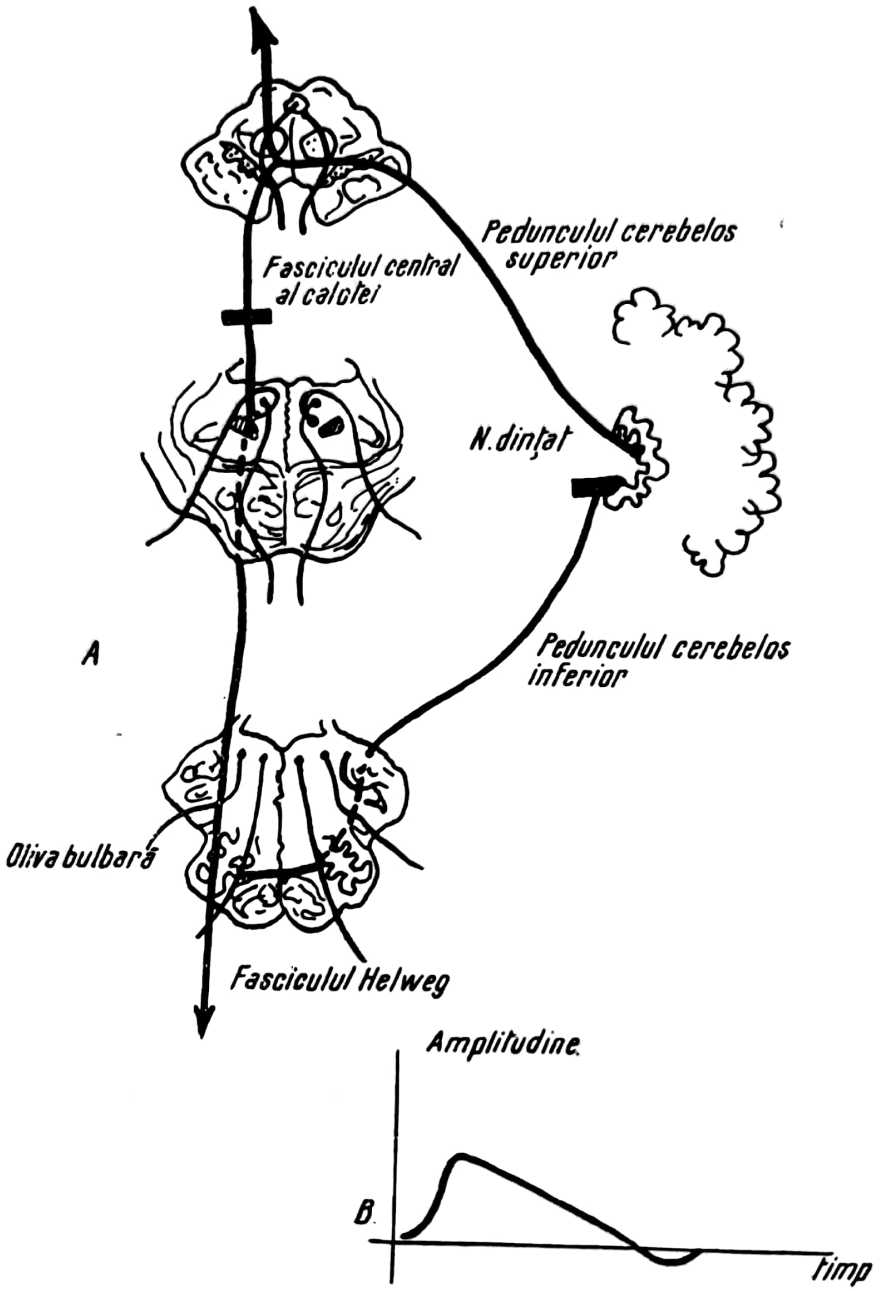


*Fig. 215.* — Triunghiul conexional descris de Guillain și Mollaret *(A)* și forma unei oscilații velopalatine *(B)*.

În general, cuprind și alți mușchi (ai faringelui, laringelui, planșeului bucal, diafragmului și mușchii intercostali), deci ai axului oro-branhio-respirator.

Uneori sînt antrenați și globii oculari sub forma unor oscilații rotatorii pseudonistagmice, sincrone cu miocloniile velopalatine.

Rareori sînt antrenați și mușchii scheletici, ca în cazul lui Guillain și colab. (1928), și al lui Rondot și colab. (1965). Miocloniile scheletice nu sînt atît de regulate ca oscilațiile velopalatine și se succed uneori cu o frecvență diferită.

Școala franceză (în special, Foix; Guillain; Lhermitte; Garçin; Bonduelle, 1966), școala românească (Ionescu-Sisești și Horneț; Nicolescu



Scanned with OKEN Scanner

Sager și Horneț ; Bălăceanu (1949) ; L. V. Bogaert ; O. Trelles (1935) și alții au precizat semiologia și semnificația anatomo-clinică a sindromului mioclonic velopalatin și s-au străduit să-i dea o explicație fiziopatologică.

Foley și Denny-Brown (1955) au descris un sindrom mioclonic oarecum deosebit, manifestat prin:

— mișcări bruște și ritmice ale mandibulei și limbii ;
— mioclonii în flexiune ale membrelor superioare.

Ei au denumit acest sindrom: *sindromul mioclonic bulbar* pentru a-l diferenția de precedentul. Nu a fost întîlnit decît în cursul bolii Jakob-Creutzfeld.

Ramolismentele de calotă protuberanțială pot, prin interesarea sistemelor neuronale reticulate, să genereze perturbări și ale *stării de vigilență.*

aa) Leziunile paramediane ale calotei pontine orale pot duce la o scădere a vigilenței, realizînd stări de *somnolență, mutism akinetic* (*sindromul Cairns*) (vezi 4.4. A cc) și *come* de diferite grade de profunzime. Se datorește lezării directe sau deconectării neuronilor catecolaminici pontini (L.v. Bogaert,; Castaigne și Escourolle, 1967).

*bb*) Schott B. și colab. (1932) au subliniat existența unui alt sindrom pontin cu implicații în mecanismele de vigilență. Este determinat de ramolismente paramediane ale piciorului și se manifestă printr-o formă particulară de mutism akinetic. Spre deosebire de mutismul akinetic clasic, care este însoțit de o stare de somnolență sau de somn, această formă este caracterizată printr-o stare de hipervigilență și insomnie. Este vorba de *sindromul „loked-in"* Plum și Posner. Se datorește lezării directe sau disconectării neuronilor serotoninici din rafeul pontin (Girard și colab., Nordgreen și colab.). În acest sindrom apare, uneori, somn paradoxal (care se știe că este sub controlul unor neuroni colinergici).

Lezarea sistemului activator ascendent din formația reticulată nu produce numai alterări ale stării de conștiență (comă, somn, somnolență, mutism akinetic) ci, concomitent, și modificări ale E.E.G., în sensul unei dezorganizări difuze generalizate cu o predominanță netă a ritmurilor lente.

Aceste modificări E.E.G. implică, în general, leziuni mezencefalice sau în porțiunile orale ale punții.

Uneori apar chiar în lipsa oricăror modificări de conștiență. Ele sînt întotdeauna un semn de prognostic grav. În special, în cazul leziunilor pontine și bulbare, prezența unor alterări ale E.E.G. indică o evoluție cu o mare probabilitate de agravare și chiar de sfîrșit letal.

*cc*) Leziuni de calotă pontină pot fi incriminate și în cazul narcolepsiei (*sindromul Gelineau*) caracterizat prin:

— crize de somn paradoxal de ordinul minutelor și
— crize de catalepsie la rîs.

Am observat un astfel de sindrom la o bolnavă cu scleroză în plăci care avea simptome pontine clasice (Bălăceanu C., Gheorghiu M. și Popescu B., 1975).

4.4. *Sindroamele ischemice pedunculare*

4.4. A) *Ramolismentele pedunculare* paramediane sînt cele mai importante . Aproape toate „marile" sindroame pedunculare sînt realizate de tromboze la nivelul arterelor, ce formează planul sau grupul caudal al pediculului retromamilar (Foix și Hillemand, 1925).



Scanned with OKEN Scanner

În funcție de capriciile geografice ale ramolismentului și de unele variații individuale de organizare neuroanatomică, ramolismentele pedunculare pot realiza mai multe sindroame anatomoclinice distincte:

*a*) Sindromul Weber este cel mai frecvent și mai tipic. A fost descris prima oară de Weber în 1863. Se manifestă prin:

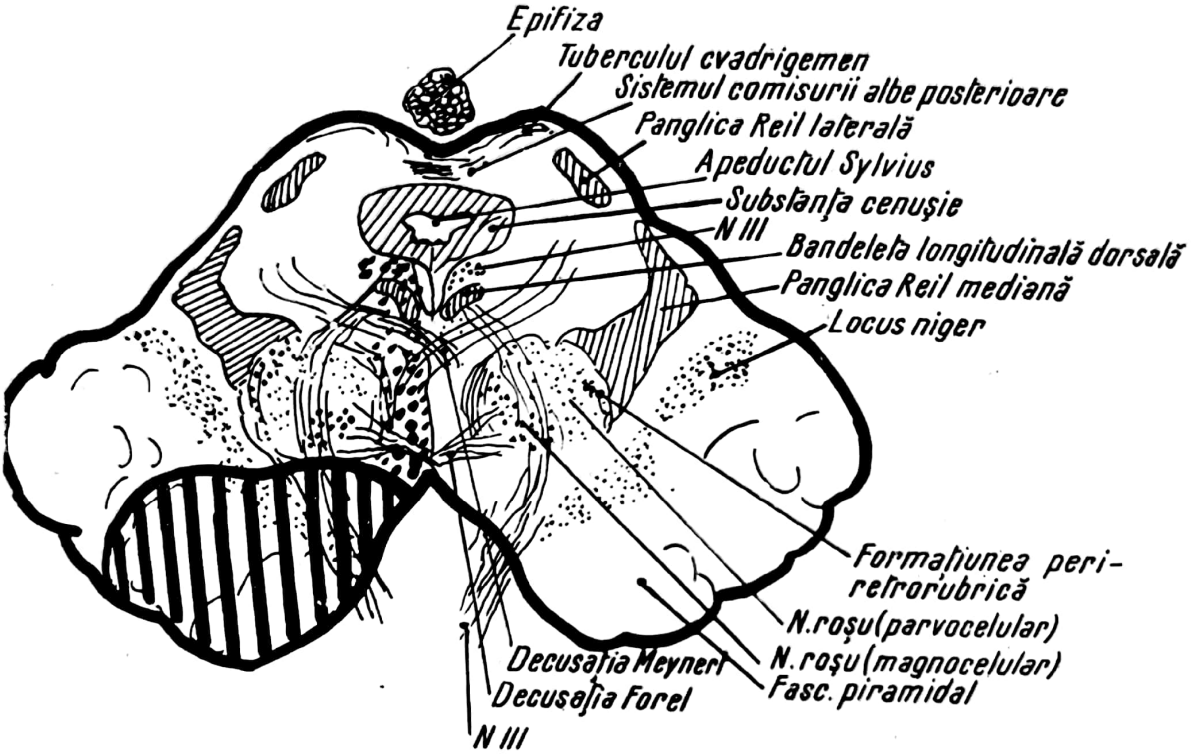


*Fig. 216.* — Ramolisment în piciorul pedunculat *(zona haşurată).*

— o paralizie de tip oculo-motor comun (III) homolaterală;
— o hemiplegie controlaterală (interesînd și facialul inferior).

Se poate constitui dintr-odată sau în etape succesive, cînd paralizia de oculo-motor comun poate preceda instalarea hemiplegiei și invers.

Este vorba de un ramolisment exclusiv sau predominant al piciorului pedunculat (*fig. 216*).

Hemiplegia este motorie pură (fără tulburări de sensibilitate) și nu poate fi distinsă de hemiplegiile capsulare. În genere prezintă o predominanță facio-brahială (uneori chiar facială, ca în cazul lui Brissaud, 1895), fapt ce se explică prin aceea că arterele paramediane vascularizează în mod dominant componenta medială a piciorului pedunculat la nivelul căruia se știe că există o somatotopie (membrul inferior lateral, membrul superior intermediar, fața medial).

Oftalmoplegia este, de obicei, disociată datorită extensiei mari pe dimensiunea oro-caudală a nucleului nervului III. Adesea este însă completă (intrinsecă și extrinsecă), fie printr-o leziune nucleară întinsă a nucleilor nervului III în calotă, fie printr-o leziune infranucleară restrînsă în picior care interesează rădăcina nervului (unde toate fibrele eferente sînt înmănunchiate compact).

Sindromul Weber poate fi parțial; rar există doar o *hemiplegie izolată* a cărei localizare pedunculară nu poate fi făcută clinic; mai des există diferite

forme de *paralizii parțiale* sau o *paralizie totală de nerv oculo-motor comun, izolate.*

O paralizie de nerv oculo-motor comun (mai ales, cînd este totală) este mai plauzibil să fie determinată de un proces extrapeduncular. Cea mai frecventă cauză este reprezentată de anevrismele de comunicantă posterioară. Alteori, este vorba de o nevrită (sau radiculită) de nerv III.

Sindromul Weber poate fi asociat și cu alte simptome, în cazul cînd ramolismentul este mai extins. Astfel se poate asocia cu:

— tulburări de sensibilitate în 1/2 controlaterală a corpului;

— o pareză sau paralizie a mișcărilor conjugate de lateralitate a globilor spre partea *opusă* leziunii realizînd un *sindrom Foville I* sau

— o hemianopsie omonimă controlaterală prin coexistența unui ramolisment occipital, datorită interesării cerebralei posterioare (Joffray, 1898).

Alteori, sindromul Weber se poate asocia cu:

— o hemianestezie controlaterală disociată sau pentru toate modurile de sensibilitate și

— un hemisindrom neocerebelos homolateral (prin interesarea pedunculului cerebelos superior sub decusația *Wernekink*).

Dacă leziunea are o extensie dorsală spre calota mezencefalică, se realizează *sindromul Gruner-Bertoletti* manifestat prin:

— un sindrom Weber;

— o hemianestezie controlaterală;

— un hemisindrom neocerebelos controlateral și

— o paralizie a mișcărilor conjugate de verticalitate a globilor.

Menționăm că, rareori, se pot produce ramolismente paramediane bilaterale care dau un sindrom Weber bilateral (Souques, 1900).

b) *Sindromul Benedikt* este determinat de un ramolisment exclusiv al calotei pedunculare în regiunea nucleului roșu. A fost semnalat în 1889 de Benedikt și a fost bine descris prima dată de Charcot în 1893. Se manifestă prin:

— o paralizie de nerv oculo-motor comun (III) homolaterală;

— un sindrom hiperkinetic al membrelor controlaterale.

Paralizia de nerv oculo-motor are aceleași caractere ca în cazul sindromului Weber și este determinată de o leziune nucleară sau infranucleară a nervului III (*fig. 217*).

Sindromul hiperkinetic este foarte variabil. De cele mai multe ori este vorba de mioclonii mezencefalice realizînd o *tremurătură statică*, mai mult sau mai puțin intensă, cu o frecvență mare („tremblement continue à frequence rapide" — Bonduelle, 1966). Se însoțește adesea de mișcări ritmice de adducție și abducție ale brațului și ale coapsei (Guillain și Alajouanine, 1935). Denny-Brown (1968) a descris două variante: o tremurătură a membrelor însoțită de mișcările de rotație ritmică a brațului și coapsei („Screwdriwer type") și o tremurătură pseudoparkinsoniană a mîinilor (flexiune-extensie) de 5/minut cu o tremurătură neregulată a degetelor (adducție și abducție).

Alteori este vorba de *mișcări coreice sau coreoatetozice*, mai mult sau mai puțin regulate și ample. Lhermitte și Bourguina (1923) au descris un caz cu mișcări coreice la membrul superior homolateral și la membrul inferior controlateral (koreea cruciata mezencephalica).



Scanned with OKEN Scanner

În fine, s-au descris cazuri de sindrom Benedikt în care sindromul hiperkinetic realiza un adevărat *hemibalism*. Ionescu—Sișești și Horneț au comunicat examenul anatomo-clinic al unui hemibalism determinat de o leziune de nucleu roșu.

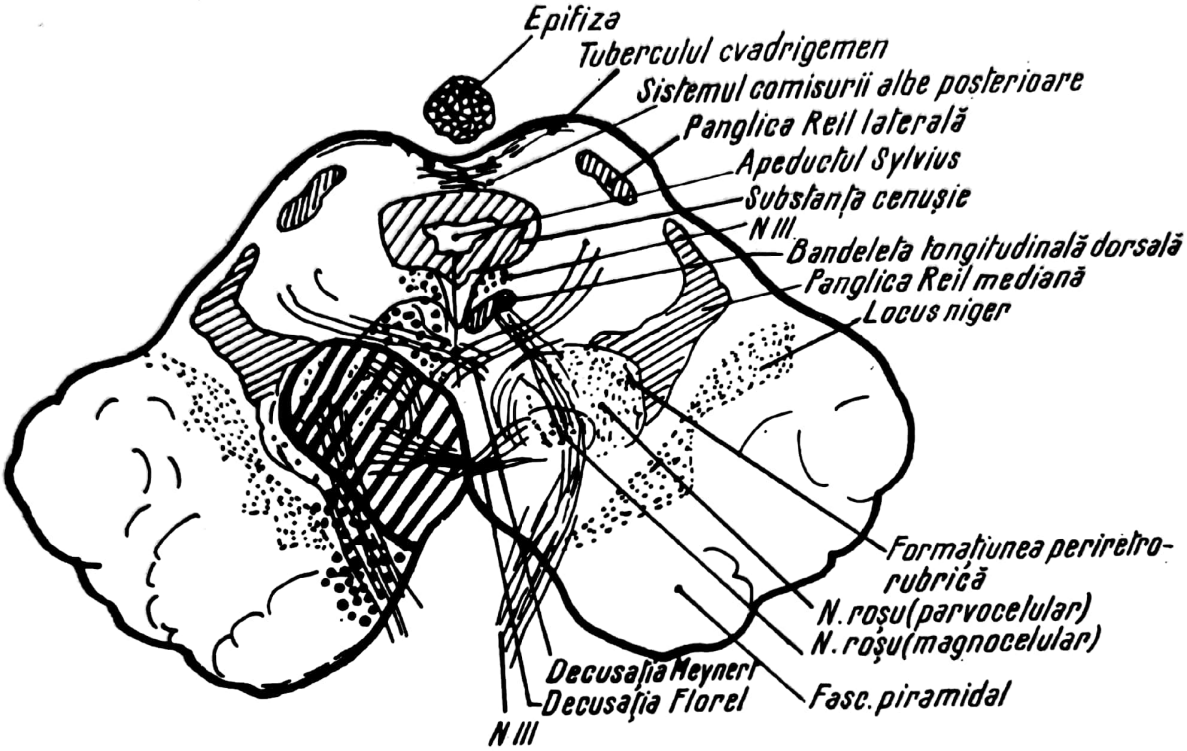


*Fig. 217.* — Pedunculul cerebral: locul care determină sindromul Benedikt *(zona haşurată)*.

Acest sindrom hiperkinetic se datorește lezării unui sistem complex care se întinde din pedunculul cerebelos superior pînă în regiunea rubrică și perirubrică (nucleul mezencefalic profund, formația cupuliformă periretrorubrică) și se extinde apoi spre structurile extrapiramidale subtalamice (corpul Luys, nucleii cîmpului Forell etc.).

În legătură cu sindromul hiperkinetic mezencefalic descris, trebuie menționate două observații:

— adesea este combinat cu fenomene neocerebeloase de intensitate variabilă;

— de multe ori este precedat de o hemiplegie sau hemipareză tranzitorie.

În acest ultim caz, ramolismentul se manifestă inițial ca un sindrom Weber și apoi se transformă, după un interval de timp variabil, într-un sindrom Benedikt.

Strîns legat de problema hiperkineziilor mezencefalice, este aceea a coreei prin leziune a pedunculului cerebelos superior (Bindearmchoreas). Nu există decît un singur caz studiat de Bonhoeffer (1897) în care este vorba de o tumoare metastatică în pedunculul cerebelos superior la nivelul decusației Wernekink. Sindromul nu a mai fost regăsit și cazul a fost clasat drept neconcludent (Vogt și colab.; J. P. Martin, 1927).

c) *„Hemiplegia" cerebeloasă pedunculară* poate fi determinată de o gamă de ramolismente în teritoriul vaselor retromamilare interesînd pedunculul cerebelos superior (calea cerebelo-dento-rubro-talamică) după decusația Wernekink.



Scanned with OKEN Scanner

Se manifestă printr-un sindrom neocerebelos caracterizat prin asinergie, adiadocokinezie, hipermetrie, titubaţii şi lateropulsiune în mers şi dominat de o tremurătură intenţională masivă, amplă şi rapidă, însoţită uneori de spasm opoziţional. Spre deosebire de „hemiplegia" cerebeloasă pontină, care este homolaterală în raport cu leziunea, cea pedunculară este controlaterală.

De asemenea tremurătura intenţională nu este niciodată marcată în „hemiplegia" cerebeloasă pontină (Nicolescu I. T.).

Hemiplegia cerebeloasă pedunculară se asociază de obicei cu o „hemipareză" sau hemiplegie controlaterală, persistentă sau regresivă, realizînd *„hemiplegia" cerebelo-piramidală* P. Marie şi Foix.

După nivelul oro-caudal la care este situat ramolismentul, se disting mai multe variante anatomoclinice:

aa) *„Hemiplegia" cerebelo-piramidală retrorubrică* se datoreşte interesării polului caudal al nucleului roşu şi pedunculului cerebelos superior între decusaţia Wernekink şi nucleul roşu (la nivelul aşa-zisului nucleu alb Stilling). Este produs de ramolismente în teritoriul arterelor planului caudal al pediculului retromamilar (al arterelor paramediane pedunculare). Se manifestă prin:

— un hemisindrom neocerebelos controlateral;

— o hemipareză controlaterală, mai mult sau mai puţin intensă şi mai mult sau mai puţin tranzitorie;

— o dizartrie, uneori accentuată, de tip cerebelos.

bb) *„Hemiplegia" cerebelo-piramidală-rubrică* se datoreşte interesării celor 2/3 caudale ale nucleului roşu la nivelul unde este străbătut de rădăcinile nervului oculo-motor comun şi a piciorului pedunculat. Este vorba — ca şi în cazul precedent — de ramolismente în domeniul arterelor din planul caudal al pediculului retromamilar dar situate mai oral. Se manifestă prin:

— o paralizie mai mult sau mai puţin completă a nervului III homolateral;

— un hemisindrom neocerebelos controlateral;

— o hemipareză controlaterală, mai mult sau mai puţin tranzitorie.

Cînd hemipareza lipseşte se realizează clasicul *sindrom inferior al nucleului roşu* (Claude-Loyez). Mai este cunoscut în literatura anglo-saxonă şi sub numele de sindrom Nothnagel. Leziunea este aceeaşi ca şi în sindromul Benedikt (*fig. 217*).

cc) *„Hemiplegia" cerebelo-piramidală-suprarubrică* sau *cerebelo-talamică* se datoreşte interesării polului oral al nucleului roşu, radiaţiilor rubrotalamice, căii piramidale şi radiaţiilor optice printr-un ramolisment mezencefalo-subtalamic determinat de afectarea porţiunii iniţiale a cerebralei posterioare şi uneori a comunicantei posterioare. Sînt interesate arterele din grupul oral al pediculului retromamilar sau artera regiunii subtalamice (descrisă de Cl. Vincent şi Darguier). Se manifestă prin:

— un hemisindrom neocerebelos controlateral;

— o hemipareză controlaterală;

— o hemianestezie sau hemihipoestezie controlaterală;

— mişcări coreoatetozice în membrele controlaterale.

Acest tablou clinic a fost numit de Guillain şi Alajouanine (1935) *sindromul răspîntiei hipotalamice.* Se suprapune cu sindromul talamic de arteră talamoperforată (Foix şi Hillemand, 1925). Uneori poate prezenta şi o hemianopsie omonimă controlaterală (*fig. 218A*).



Scanned with OKEN Scanner

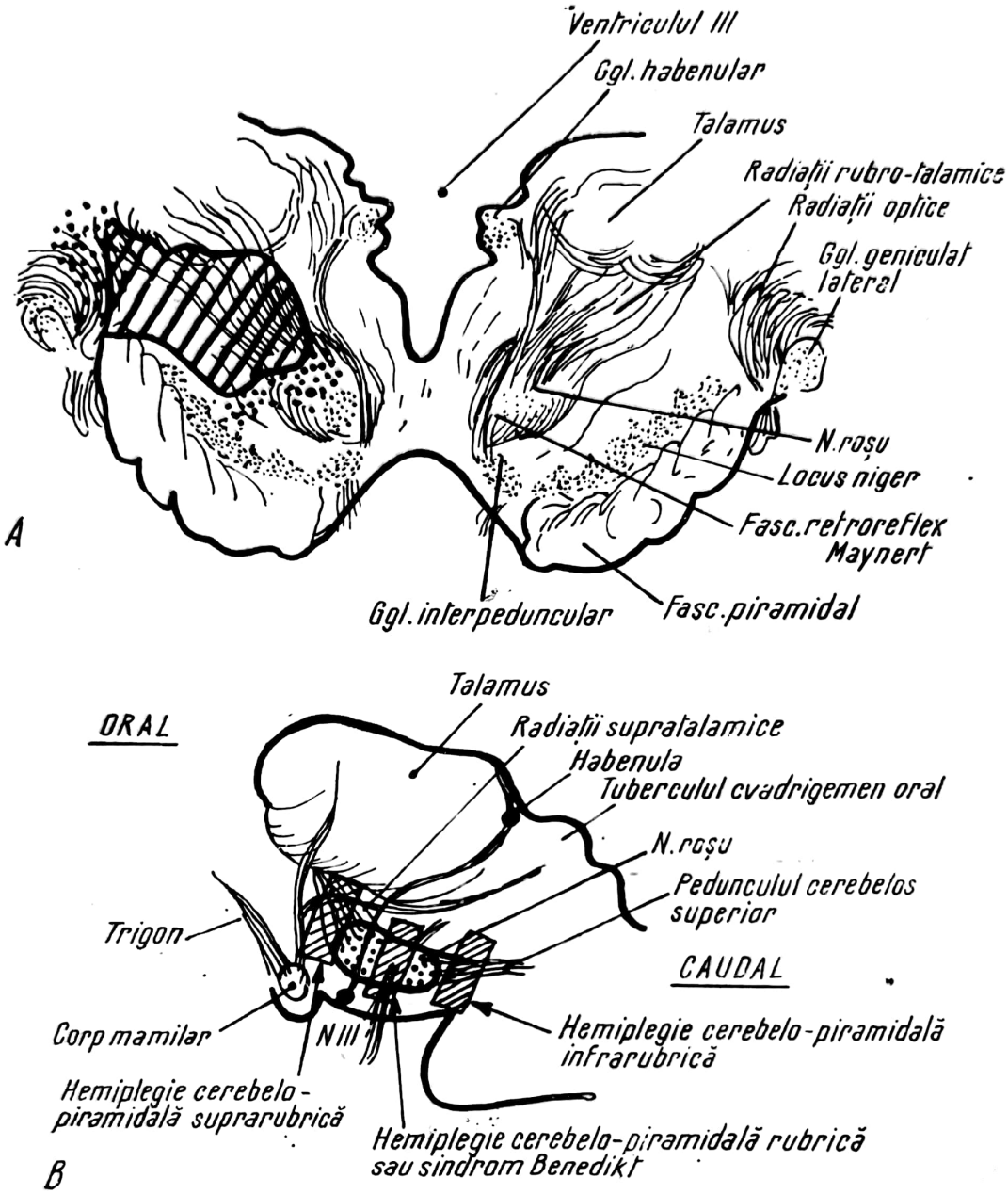


*Fig. 218.* — Secțiune verticală *(A)* și sagitală *(B)* prin pedunculi : *partea hașurată* în *(A)* indică leziunea în sindromul răspîntiei hipotalamice. În *(B)* sînt localizate leziunile ce dau hemiplegii cerbeloase subtalamice : dreptunghiuri hașurate.

Nu întotdeauna apare în toată amploarea lui. Există diferite variante parțiale în care una sau mai multe din componentele clinice de mai sus lipsesc.

În cazul în care tabloul clinic este format doar de hemisindromul neocerebelos, este vorba de *sindromul superior de nucleu roșu* (Chiray-Foix-Nicolesco). Se datorește unei leziuni a porțiunii dorso-laterale a polului oral al nucleului roșu și al radiațiilor rubrotalamice. Se însoțește uneori de elemente talamice. Este realizat de ischemii în teritoriul arterelor planului oral al pediculului retromamilar (arterele talamoperforate).

O altă variantă este realizată de asocierea sindromului neocerebelos controlateral cu mișcări coreo-atetozice în membrele controlaterale, ca în cazul



Scanned with OKEN Scanner

lui Guillain, Bertrand și Guillain (1928). Este determinat de o leziune a porțiunii dorsomediale a polului oral al nucleului roșu și al radiațiilor rubro-talamice. Și în acest caz este vorba de artere din grupul talamoperforat.

Menționăm că între sindroamele de tip Benedikt, Weber și „hemiplegiile" cerebeloase, există tot felul de forme de trecere intermediare și de combinații posibile, în funcție de localizarea și întinderea obliterării, ca și de variantele anatomice de vascularizație.

Ansamblul lor alcătuiește o clasă relativ bine conturată de sindroame de trunchi care se datoresc—așa cum am arătat—unor obliterări trombotice sau embolice la nivelul bifurcației orale a bazilarei, a porțiunii inițiale a cerebralei posterioare și a comunicantei posterioare și care interesează în mod dominant pedicului retromamilar la diferite nivele pe axul oro-caudal (*fig. 218 B*).

*d*) Nu putem încheia acest paragraf al sindroamelor paramediane de mezencefal, fără a atrage atenția că în teritoriul pedicului retromamilar se află inclusă partea medială a porțiunii orale a formației reticulate bulbo-pontopedunculare Magoun și Rhines ca și cea mai mare parte a sistemului talamic difuz Dempsey și Morisson.

Leziunile ischemice paramediane situate în vecinătatea apeductului Silvius și a rafeului median, prin interesarea formației reticulate, interceptează mecanismele neurofiziologice incriminate în reglarea nivelului de conștiență sau vigilență (mecanisme ce asigură secvența periodică a stărilor de veghe-somn și de somn clasic-somn paradoxal). Extinderea leziunii în teritoriul talamoperforat, în special la nivelul nucleilor intralaminari, intervine ca un element adjuvant extrem de important.

*aa*) Ca rezultat al interceptării căilor ascendente serotoninergice (venite de la nucleii rafeului pontin) care asigură adormirea și menținerea somnului, unele ramolismente paramediane mezencefalice pot determina o *insomnie persistentă* și grade diferite de *vigilență crescută* (Garrel și colab., 1966).

*bb*) În majoritatea cazurilor, ramolismentele paramediane interceptează căile ascendente, noradrenergice (provenite, în special, din locus coeruleus și subcoeruleus), dopaminergice (din locus niger) și colinergice care asigură trezirea și menținerea stării de veghe. Drept rezultat apar diferite grade de alterare a conștienței de la *somnolență la comă*.

Încă de la sfîrșitul secolului trecut s-a stabilit corelația dintre hipersomnii și come prelungite, pe de o parte, și diferite forme de paralizii de nervi oculomotori (Gayet, 1875, Mauthner, 1890; Wernike, 1890), pe de altă parte. De atunci s-a adunat un material anatomo-clinic concludent privind *hipersomnia* sau *coma prelungită*, drept expresie clinică a unor ramolismente bilaterale în domeniul arterelor pedicului retromamilar care realizează necroza paramediană (subapeductulară) la nivelul calotei pedunculare. Deseori se asociază cîte o leziune arciformă în fiecare talamus la nivelul sistemului nucleilor intraliminari. Este vorba de *sindromul hipersomnic tegmento-talamic* (*fig. 219*) (Façon și colab., 1958; Castaigne și colab., 1962; Ingvar și Sourander, 1970; Bălăceanu și colab.). Este caracterizat prin:

— o scădere de vigilență (somnolență, somn, comă vigilă, comă);

— diferite forme de oftalmoplegie de tip nuclear (interesînd nervii III), paralizii conjugate de verticalitate, paralizii de convergență etc.;



Scanned with OKEN Scanner

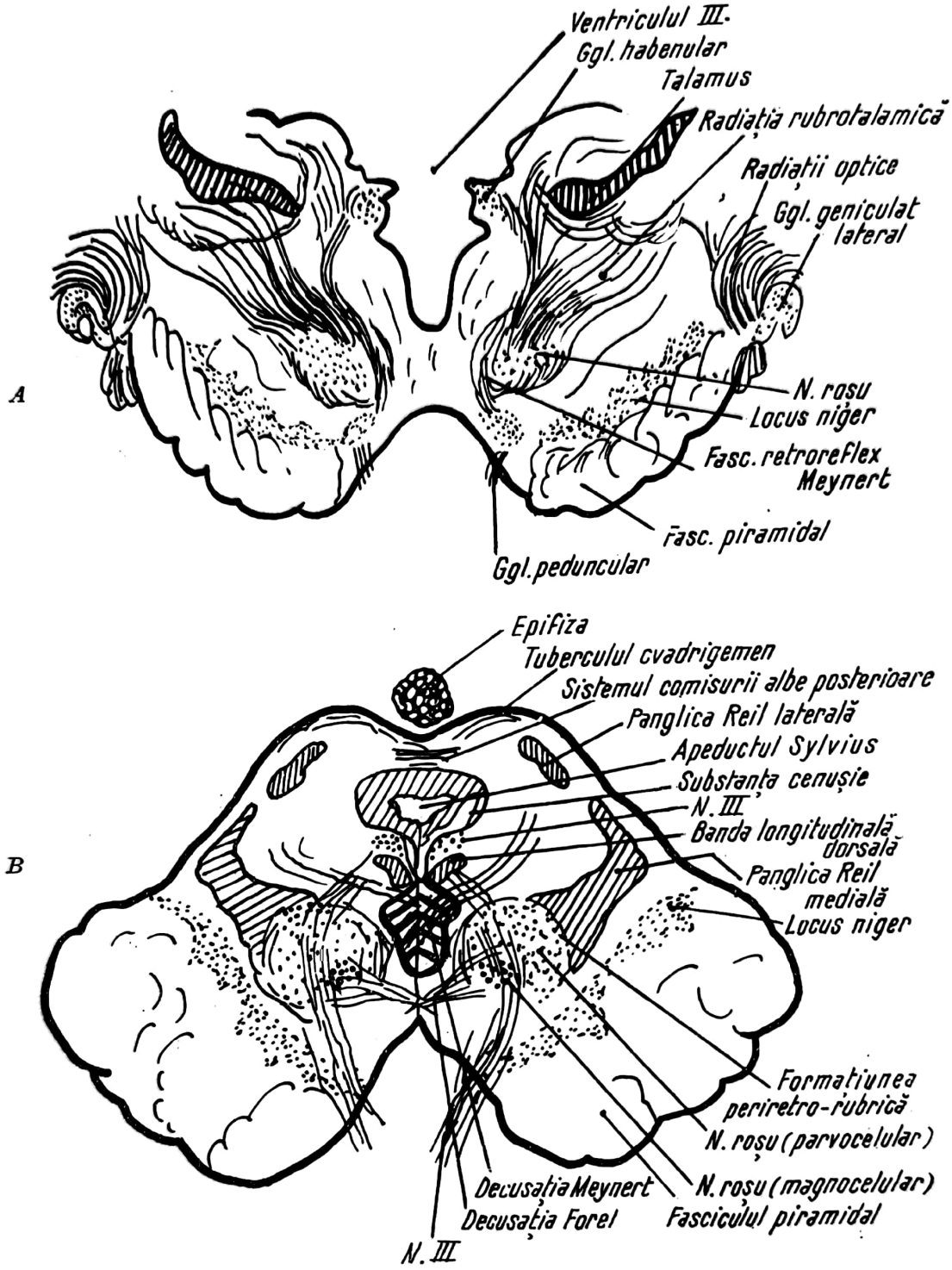


*Fig. 219.* — Secțiune vertical-frontală prin pedunculii cerebrali *(B)* și reg. pedunculo-talamică *(A)*: *partea haşurată* inidică leziunea dată de tromboza arterei cerebrale posterioare, ramura mediană (sindromul de hipersomnie tegmento-talamică).

— o E.E.G. alterată, caracterizată printr-o disritmie difuză lentă. Durata lor poate fi de ordinul lunilor sau anilor.

Menționăm că dacă apar și momente sau perioade de veghe, E.E.G. în cursul lor nu este normală, ci cu un ritm delta dominant (Lhermitte și colab., 1963).



Scanned with OKEN Scanner

cc) De multe ori în cursul ramolismentelor paramediane mezencefalice sau mezencefalo-talamice, apar *aspecte disociate* prin lezarea unor anumite componente ale sistemului de reglare a vigilenței.

Cel mai caracteristic sindrom este *mutismul akinetic* (*sindromul Cairns*). Se manifestă prin:

— lipsa oricărei motilități spontane, cu excepția mișcărilor de respirație și a deplasării globilor oculari (în special, în plan vertical);

— lipsa oricăror răspunsuri la stimulările senzitiv-senzoriale, cu excepția deplasării globilor oculari și a mișcărilor de deglutiție (după ce s-au introdus alimentele solide sau lichide în gură);

— mutism;

— o stare de conștiență diminuată cu variații între somnolență și o vigilență areactivă (singurul contact cu lumea este păstrat prin globii oculari);

— alterări E.E.G. în sensul unei dezorganizări difuze cu predominanța ritmurilor lente.

Bolnavul este deconectat motor de ambianță (Lhermitte și colab., 1963; Brage și colab.).

Dintre aspectele disociate ale alterării aparatului de reglare a somnului, viselor și stării de veghe, cel mai cunoscut este *sindromul halucinozei pedunculare* (*Lhermitte*). Se manifestă prin:

— viziuni de tip oniric care constituie un fel de spectacol la care bolnavul asistă, fără să participe efectiv și fără să le integreze într-un sistem interpretativ delirant (fapt care le diferențiază de halucinații);

— o stare de veghe conservată, cu posibilitatea de a aprecia critic fenomenele halucinozice;

— stări de anxietate și de agitație psihomotorie scurte.

Apar seara și au, în general, un orar fix, ceea ce justifică, în plus, corelarea lor cu mecanismul de reglare al ritmului veghe-somn.

dd) Uneori, leziuni ale aceluiași aparat neuronal pot produce manifestări paroxistice sub forma narcolepsiei (vezi 4.2. F.f. cc).

Sager și colab. (1965) stabilesc o distincție între mutismul akinetic, prin leziuni de trunchi cerebral (mezencefalice sau mezencefalo-pontine) și cel prin leziuni supramezencefalice. În primul caz, alterarea conștienței este constantă (mutism akinetic ireversibil), în al doilea, această alterare are în timp mari variații de profunzime (mutism akinetic reversibil).

Sindroamele descrise (insomnie, hipersomnie, comă, mutism akinteic halucinoză pedunculară) pot apărea izolat sau pot îmbogăți oricare din sindroa, mele paramediane pedunculare amintite (sindrom Weber, sindrom Benedikt-hemiplegie cerebeloasă) și din variantele lor.

De asemenea, dat fiind că elementele componente ale formației reticulate, pedunculare se află la confinele teritoriilor vasculare ale arterelor paramediane (din pedicului retromamilar) și al ramurilor terminale ale arterelor circumferențiale lungi (în special arterele cvadrigeminală și coroidiană posterioară), insomnia, hipersomnia, coma, mutismul akinetic și halucinoza pedunculară se pot asocia cu oricare din sindroamele generate de ramolismentele pedunculare dorsale (vezi 4.2. c).

Menționăm că alterările funcțiunilor aparatului de reglaj somn-veghe-vis apar mai frecvent în cursul tumorilor și al hemoragiilor pedunculare, decît în cursul ramolismentelor.



Scanned with OKEN Scanner

4.4. B. *Ramolismentele pedunculare laterale* sînt extrem de rare și au o simptomatologie foarte săracă. Teritoriul respectiv este redus și nu dispune de structuri care să genereze, cînd sînt lezate, o simptomatologie majoră, ceea ce explică sărăcia sindromologică a acestor ramolismente. Raritatea lor se datorește unor anastomoze funcțional mai active între diferitele teritorii vasculare.

Simptomatologia acestor leziuni realizează prin interesarea panglicii Reil un *hemisindrom anestezic sau hipoestezic controlateral* (implicînd și fața) (*fig. 220*). Uneori este vorba doar de tulburări de sensibilitate profundă cu astereognozie (ca în cazul Claude și Quercy, 1914), alteori, de tulburări interesînd toate modurile de sensibilitate (ca în cazul Urechia, 1935). Ionescu-Sisești și Bălăceanu (1951) au comunicat un caz caracterizat printr-o hemianestezie termoalgezică controlaterală însoțită de o paralizie de nerv trohlear (IV) controlaterală [1].

4.2.C. *Ramolismentele pedunculare dorsale* interesează regiunea tectală (a tuberculilor cvadrigemeni), cea pretectală și cea a comisurii albe posterioare. Se află în teritoriul de distribuție al ramurilor terminale ale arterelor circumferențiale lungi (*fig. 221*). Aceste ramolismente aproape totdeauna se extind spre calota mezencefalică propriu-zisă (Guillain și Alajouanine, 1935), iar uneori spre cerebel (P. Marie și Guillain).

Trebuie specificat că sindroamele mezencefalice dorsale (așa-numitele sindroame de tuberculi cvadrigemeni sau de regiune comisurală) sînt rar determinate de ramolismente. O cauză mai frecventă este reprezentată de mici hemoragii locale. Cel mai des, însă, sînt expresia clinică a unor tumori de trunchi sau de glandă pineală.

În principiu, ar trebui să genereze o simptomatologie determinată de alterarea funcțiunilor tuberculilor cvadrigemeni. Aceste funcțiuni sînt încă obscure, iar, pe de altă parte, prin progresul filogenetic realizat în specia umană, au un rol subordonat, probabil ușor de supleat de alte structuri. De aceea o simptomatologie cvadrigeminală propriu-zisă, nu este încă cunoscută.

Tabloul clinic al acestor ramolismente este determinat de tulburări ale *motilității oculare verticale* și ale *motilității pupilare*.

a) Sindromul de bază este reprezentat de *sindromul Parinaud*, descris de către acesta încă din 1883.

Se manifestă prin tulburări ale mișcărilor conjugate de verticalitate ale globilor oculari.

— În leziunile orale (regiunea tecto-pretectală) se produce o paralizie a mișcării conjugate a globilor *în sus*.

— În leziuni situate imediat caudal, față de poziția celor precedente, se produce o paralizie a mișcării conjugate *în jos*.

— În leziuni ceva mai caudale, paralizia mișcării de conjugare în jos este asociată cu o paralizie a *convergenței* (cînd apare și o diplopie).

În funcție de extensia leziunii, se pot realiza diferite combinații ale modalităților expuse mai sus (Walsch, 1964).

Sindromul se explică prin interesarea unor structuri postulate teoretic (centrii mișcărilor de verticalitate ale globilor oculari și ale conexiunilor lor).

---

[1] Se știe că nervul IV este singurul nerv cranian ale cărui rădăcini motorii se încrucișează înainte de a părăsi nevraxul.



Scanned with OKEN Scanner

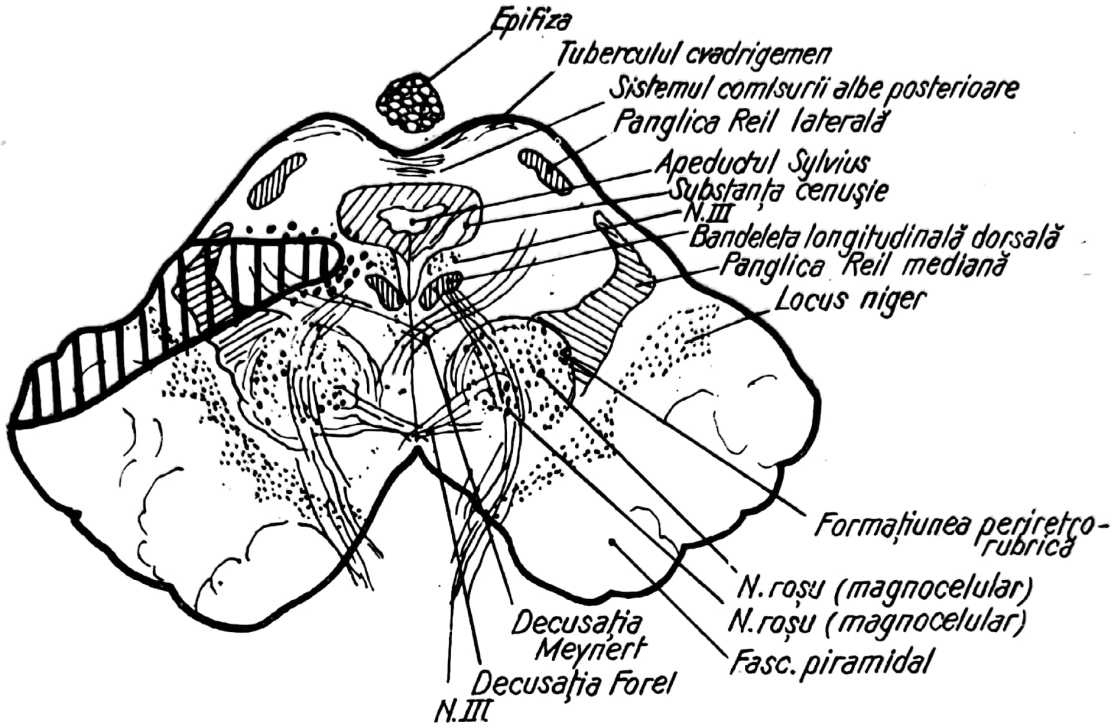


*Fig. 220.* — Secțiune prin pedunculul cerebral : locul unde se produce un ramolisment pedunncular lateral *(zona haşurată)*.

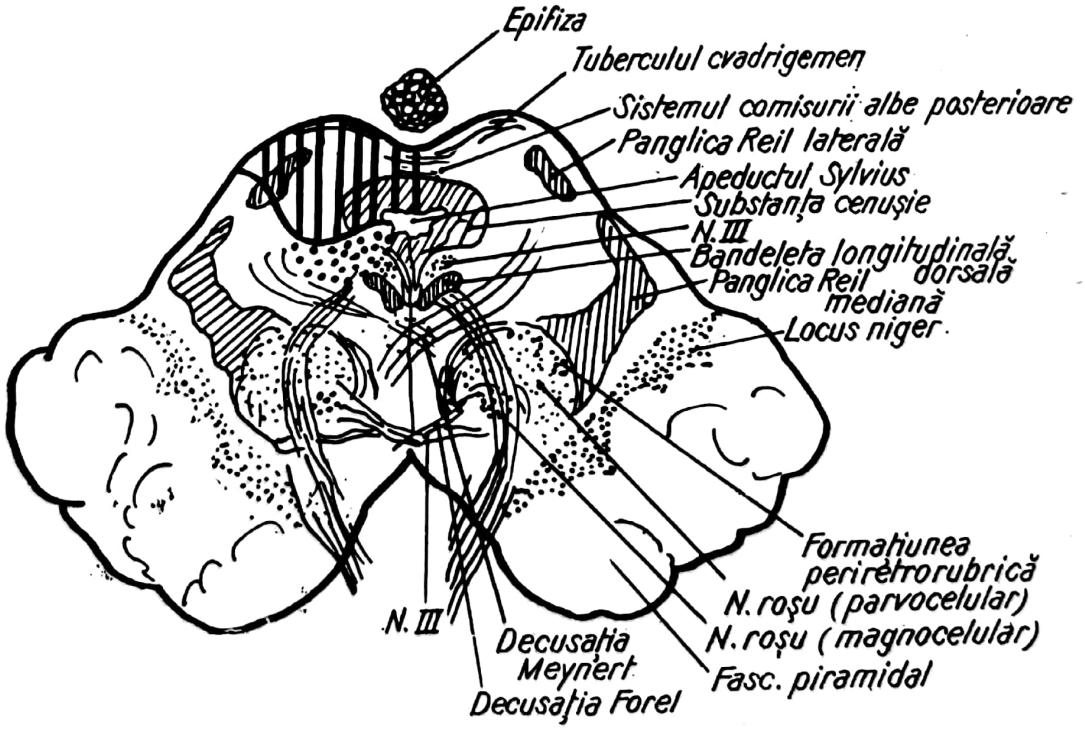


*Fig. 221.* — Secțiune prin pedunculul cerebral : ramolisment pedunncular dorsal *(zona haşurată)*.



Scanned with OKEN Scanner

Datele anatomo- clinice permit situarea orală și în regiunea comisurii albe posterioare.

Sindromul Parinaud peduncular implică o paralizie a mișcărilor verticale ale globilor, voluntare, de urmărire și automatico-reflexe (în cursul mișcărilor bruște pasive ale capului în sus și în jos; în cursul excitărilor labirintice calorice etc.).

Alajouanine și Thurel (1931) au insistat asupra unei variante supramezencefalice a sindromului Parinaud, caracterizată prin conservarea mișcărilor automatico-reflexe. Aceasta ar implica existența unui alt nivel de reglare a mișcărilor de verticalitate a globilor oculari, situat, fie cortical, fie subcortical, ipoteză care s-ar sprijini pe unele observații anatomo-clinice mai vechi.

Distincția dintre aceste două tipuri de sindroame Parinaud nu are numai un interes academic. Ea permite — cum am subliniat și pentru paraliziile mișcărilor de orizontalitate — stabilirea unui diagnostic topografic.

b) *Tulburările pupilare* de origine mezencefalică sînt multiple. S-au descris:

— midriaza sau mioza unilaterală;
— anisocorie cu abolirea reflexului fotomotor (*sindrom Argyl-Robertson*);
— abolirea reflexelor fotomotorii directe, consensuale sau de acomodare la distanță;
— poziții anormale ale pupilei în cîmpul irian (corectopie).

Menționăm că unul dintre cele mai importante semne de suferință a mezencefalului dorsal este midriaza unilaterală. Ea este, de obicei, homolaterală cu leziunea.

c) În ramolismentele dorsale (tecto-pretectale) mezencefalice, s-au mai descris și *alte modificări oculare* ca: nistagmus vertical (fie în privirea directă — foarte rar —, fie în privirile în sus sau în jos); nistagmus de convergență, nistagmus retractor, spasm de convergență, retracția pleoapei superioare (semnul Collier), diferite grade de ptoză palpebrală uni- sau bilaterală, diferite grade de paralizii complete sau incomplete (disociate) în domeniul nervilor oculomotor comun (III) și trohlear (IV).

Ramolismentele regiunii dorsale a pedunculilor se pot manifesta prin *orice fel de combinație între sindroamele și simptomele descrise mai sus.*

Uneori, unele din aceste combinații au fost individualizate ca niște sindroame bine definite. Citățm, de exemplu, *sindromul Kestenbaum*, constituit din:

— un sindrom Parinaud;
— un nistagmus retractor;
— un spasm de convergență;
— retracție a pleoapei;
— anomalii pupilare;
— uneori, un nistagmus vertical și (sau) unul de convergență.

A fost atribuit de Kestenbaum (1946) unor leziuni la nivelul apeductului Sylvius.

d) Deseori, combinațiile de simptome oculare amintite (care sînt specifice pentru lezarea regiunii dorsale a mezencefalului, în special, înspre extremitatea lui orală) se asociază cu tulburări din seria ataxică (mers nesigur titubant cu baza de susținere lărgită, lateropulsiuni variabile, asinergie) ajungînd, uneori, pînă la realizarea unui *sindrom neocerebelos* tipic.

Deși inițial au fost considerate a fi expresia lezării tuberculilor cvadrigemeni, se știe în prezent că aceste tulburări se datoresc interesării sistemului



Scanned with OKEN Scanner

pedunculului cerebelos superior. Tot prin interesarea acestui sistem pot apărea și mișcări involuntare coreiforme sau coreo-atetoide.

În leziuni mai extinse care ajung pînă la panglica Reil medială, se pot ivi și *tulburări de sensibilitate proprioceptivă*. Unii autori (Weinland) au susținut existența unor fenomene de *hipoacuzie controlaterală* prin interesarea panglicii Reil laterală sau a tuberculului cvadrigemen caudal. Simptomul acesta trebuie luat în considerare cu multă rezervă.

În paginile precedente ale acestui subcapitol am trecut în revistă sindroamele care în cursul deceniilor au fost identificate, inventariate și clasificate cu ajutorul metodei anatomo-clinice și care s-au bazat exclusiv pe ramolismente ischemice realizate în teritoriile de distribuție ale diferitelor *ramuri* arteriale ale trunchiului vertebro-bazilar. Ele implică o patologie a micilor artere ale trunchiului cerebral. Cunoașterea lor și posibilitatea de a le pune în evidență în clinică permite satisfacția academică de a localiza cu precizie leziunea și îngăduie stabilirea unui diagnostic elegant în care să fie indicată și ramura arterială responsabilă.

Este drept că uneori, diagnosticul diferențial cu *micile hemoragii* este greu de făcut. O stare generală mai gravă, o derogare mai evidentă de la geografia ramolismentelor, un L.C.R. ușor hemoragic, semne mai mult sau mai puțin discrete meningeale, sînt, îndeosebi, singurele elemente pe care ne putem baza în clinică.

*Leziunile tumorale* pot și ele — în faza lor inițială — să dea un tablou care să fie greu de diferențiat de ramolismente. Debutul, de obicei lent, evoluția progresivă, apariția semnelor de hipertensiune intracraniană, în special cefalee, vărsături și stază papilară, sînt indicatorii clinici fundamentali. Urmărirea, în special, a topografiei leziunii, ținînd seama de reperele și coordonatele „hărții tridimensionale" a axului cerebral, constituie nu numai un exercițiu de clinică neurologică rafinată, dar o metodă de depistare a evoluției diacrone a leziunii și ca atare de precizare a diagnosticului diferențial.

Foarte rar *scleroza în plăci*, cu localizări mici în trunchiul cerebral, poate pune probleme de diagnostic diferențial. Multiplicitatea leziunilor, imposibilitatea de a le grupa într-unul din sindroamele cunoscute, coexistența unor alte manifestări medulare sau oculare (decolorare papilară), evoluția în puseuri și, chiar, vîrsta de debut (fără a fi o regulă absolută) permit diferențierea.

Un diagnostic diferențial — în genere ușor — este cel cu *leptomeningitele bazale*. Lipsa elementelor centrale, prezența unor combinații multiple și bilaterale de simptome legate de nervii cranieni, permite diagnosticul. Situația este aceeași pentru cazul leptomeningitelor tumorale (carcinomatoza sau sarcomatoza meningee). Modificările de L.C.R. sînt adesea concludente ca și în cazul leptomeningitei sifilitice.

La nivelul bulbului, diagnosticul diferențial se mai impune cu *siringobulbia*. Și în acest caz debutul lent (cu rare excepții), evoluția foarte lent progresivă, localizarea la nivelul bulbului, asocierea eventuală cu alte elemente siringomielice permit diagnosticul diferențial.

Ramolismentele pedunculare impun, uneori, un efort de diagnostic diferențial, mai ales în cazurile cu o simptomatologie circumscrisă numai la diferite forme de paralizii oculare.



Scanned with OKEN Scanner

Nu este cazul să înșirăm aici toate *oftalmoplegiile* întîlnite în clinica neurologică, începînd cu cele tranzitorii (migrenă oftalmoplegică, vertijul paralizant Gerber) sau cu cele de origine orbitară, musculară (miopatică) sau nevritică (diabet, etilism etc. ) și terminînd cu cele nucleare degenerative (oftalmoplegiile nucleare familiale) sau inflamatorii (poliomielite superioare, forme înalte de sindrom Guillain-Barré etc.).

Debutul, evoluția clinică, lipsa oricăror semne centrale, uneori examenul L.C.R., permit diagnosticul diferențial.

În fața unei oftalmoplegii bilaterale trebuie exclusă totdeauna *miastenia* prin examen clinic și prin proba la prostigmină.

În fața unei oftalmoplegii unilaterale, trebuie exclusă totdeauna posibilitatea unui *anevrism* de comunicantă posterioară prin examen clinic și arteriografic.

În fața unei oftalmoplegii uni- sau bilaterale, predominant pe musculatura intrinsecă, trebuie exclusă posibilitatea unui *botulism* prin analiza circumstanțelor de apariție, a aspectului epidemiologic, a tabloului și evoluției clinice.

Există un diagnostic diferențial mai particular care trebuie făcut cu *sindromul polioencefalitei superioare hemoragice* (Gayet-Wernike). Schematic acesta se manifestă prin:

— Diferite forme și grade de oftalmoplegie interesînd, în mod dominant, nervii III, dar putînd interesa și nervii IV și VI;

— Diferite forme mai complexe de tulburări oculo-motorii (nistagmus, paralizii conjugate etc.).

— Tulburări ale nivelului de conștiență (somnolență, obnubilare, confuzie, uneori chiar comă, deseori stări confuzional-delirante).

În mod adjuvant pot apărea:

— Tulburări din seria hiperkinetică (tremurături, mișcări coreice sau coreoatetozice).

— Tulburări din seria cerebeloasă (diferite grade de ataxie cu tremurături intenționale și alterări ale ortostatismului și mersului, modificări disartrice, uneori pronunțate).

— Foarte rar diferite grade de pareze uni- sau bilaterale (din seria piramidală).

După cum se vede, se realizează un sindrom paramedian bilateral de calotă pedunculară și uneori și de picior peduncular. Se datorește unor leziuni hemoragice multiple, diseminate în teritoriul arterelor retromamilare.

În unele cazuri leziunile au o extensie supramezencefalică ce complică tabloul psihic. Alteori au o extensie caudală care îmbogățește tabloul de mai sus cu elemente protuberanțiale și chiar bulbare.

Trebuie să menționăm că nu este atît vorba de un sindrom peduncular, cît de o boală determinată de o carență în vitamina $B_1$ (tiamină) care se întîlnește în cursul alcoolismului, dar și în cursul unor stări carențiale alimentare (Jollife, 1941; Wardener și Lennox, 1947).

4.2.E. Sindroamele descrise în acest subcapitol am văzut că se referă la patologia micilor artere, ramuri ale trunchiului bazilar. Ce se întîmplă însă cînd obliterarea are loc chiar în trunchiul bazilar? Aceasta implică existența unui *sindrom al trunchiului bazilar* (*sindromul Kubik-Adams*).

*a*) În general există o fază prodromală care corespunde tabloului *insuficienței circulatorii vertebro-bazilare* (*sindrom Milikan-Siekert*). Se caracterizează prin episoade succesive tranzitorii constituite de realizarea — mai



Scanned with OKEN Scanner

mult sau mai puțin completă și pentru scurt timp a unuia sau mai multora din sindroamele de trunchi cerebral descrise. Oricare din simptomele de trunchi poate apărea singur sau în orice combinație posibilă. O descriere exhaustivă nu este cu putință. Din punct de vedere statistic, cel mai frecvent (circa 75% din cazuri) apar simptome din seria vestibulară (amețeli, vertij pozițional, tulburări de echilibru, derobări ale membrelor inferioare—„drop attacks"— nistagmus), din seria vegetativă (greață, vărsături, transpirații etc.), din seria vizuală (diplopii, amauroze sau alterări ale vederii — „blurring of vision") și din seria tulburărilor de conștiență (scurte pierderi de conștiență pseudolipotimice). Mai rare sînt: parezele tranzitorii de tip piramidal unilaterale sau bilaterale, în basculă și afectările variate ale nervilor cranieni sau ale căilor cerebeloase sau senzitive (de obicei parestezii). Acest sindrom corespunde unei adevărate „claudicații intermitente" la nivelul trunchiului cerebral. Ținta izbită în trunchi este aleatorie și imprevizibilă. Cîteodată în cursul unor atacuri succesive, se realizează mereu același complex simptomatic (B Schott)).

Acest tablou poate rămîne ca atare o perioadă de timp destul de lungă și duce de obicei, în final, la realizarea tabloului unui *sindrom pseudobulbar* (vezi 4.2.C.)

Alteori, pe parcursul evoluției, se constituie unul din sindroamele de trunchi amintite în paginile precedente, expresie a obliterării originii uneia din ramurile arteriale ale bazilarei.

Sînt autori (Poursines) care fac o distincție între o *fază prodromală îndepărtată*, cînd apar numai episoade tranzitorii de foarte scurtă durată, care de obicei nu sînt surprinse de examenul obiectiv și o *fază prodromală recentă* cînd se constituie episoade clinice de mai lungă durată care se definitivează și anunță un accident trombotic major (*Oblu* și *colab.*, 1976).

*b*) În fine, cîteodată, se obliterează însăși bazilara. În acest caz tabloul clinic îmbracă o gravitate deosebită.

— Cînd obliterarea este *completă* sau aproape completă, se constituie fulgerător sau rapid progresiv o *comă profundă*, cu tulburări mari vegetative, crize de asfixie cu cianoză, respirație stertoroasă sau de tip Cheyne-Stockes, midriază bilaterală sau unilaterală, mai rar mioză, mișcări pendulare orizontale lente ale globilor, sau globi imobili fie în poziție normală, fie prezentînd o deviație oarecare. Se adaugă diferite pareze sau paralizii de nervi cranieni, în special VI și VII, sau de membre distribuite bilateral. În genere, există o tetraplegie cu fenomene de rigiditate decerebrată și cu incontinență sfincteriană.

Evoluția poate fi letală, sau către o remisiune care este foarte rar totală; de obicei, este parțială, după care rămîn elemente sechelare, mai mult sau mai puțin grave, în funcție de distribuția în trunchiul cerebral al leziunilor definitive.

— Cînd obliterarea este *incompletă*, asistăm la *sindroame parțiale* (cu o evoluție subacută și o instalare mai lentă) de bazilară, care realizează o combinație de 2 sau mai multe sindroame ischemice de trunchi cerebral. Tabloul, este de obicei grav. Implică o simptomatologie *bilaterală* care se constituie, uneori, în *basculă*. În cursul evoluției sale pot apare modificări simptomatice, adevărate restructurări sindromologice. Se însoțește constant de tulburări din seria vegetativă și de alterări ale nivelului conștienței, mergînd pînă la stări de comă. Gatismul este aproape o regulă.



Scanned with OKEN Scanner

În obliterările mai caudale (bulbo-protuberanțiale) scena clinică este dominată de mari tulburări cardio-respiratorii, iar evoluția este, în general, mai gravă, ajungînd mai frecvent către moarte.

În obliterările orale (mezencefalice sau mezencefalo-diencefalice) se constituie, de obicei, un tablou care constituie sindromul de decerebrare (Scott și Lennon, 1931). Acesta se manifestă prin:

— O tetraplegie sau tetrapareză peste care se suprapun *crize tonice* de scurtă durată, ce se succed spontan în mod neregulat. Uneori, sînt ritmate de mișcările respiratorii, alteori, sînt provocate de un stimul oarecare, în special, de excitanții nociceptivi (aplicați pe membre, pe abdomen, torace sau prin compresiunea puternică a ramurilor ascendente ale mandibulei). Criza se caracterizează printr-o hipertonie generalizată, capul și coloana realizează o poziție de opistotonus, membrele inferioare se extind puternic, iar membrele superioare se fixează cu brațele în adducție în lungul toracelui, cu antebrațele flectate pe brațe, mîinile pe antebrațe și degetele în palme. Este vorba de așa-zisele crize „cerebeloase" descrise de Jackson, dar care s-au dovedit a fi în realitate *crize de decerebrare*.

Uneori, crizele sînt unilaterale (controlaterale în raport cu situația leziunii).

— Între crize există o repartizare a tonusului care depinde de poziția capului. Cînd acesta este în poziție simetrică, tonusul este egal repartizat în cele 2 jumătăți ale corpului. Dacă însă capul este rotit pasiv în jurul axului longitudinal al gîtului și corpului, tonusul crește în membrele de partea bărbiei și scade în cele de partea occipitalului. De asemenea, se observă o tendință la flexiune a membrelor de partea occipitalului și o extensie a celor de partea bărbiei. Extensia capului provoacă o extensie a membrelor superioare, iar flectarea lui o extensie a membrelor inferioare. Este vorba de *reflexele tonice* ale capului asupra trunchiului, descrise de Magnus și Kleyn la animalul decerebrat (tip Sherrington).

Se poate pune în evidență existența bilaterală a *reflexelor de prehensiune* forțată proprioceptive (grasping).

— Uneori, sindromul de decerebrare (care apare în leziunile grave ale calotei pedunculare) se însoțește de tulburări importante vegetative.

Printre acestea, cele mai importante sînt:

— tulburările respiratorii (în special respirația Cheyne-Stockes);
— hemoragiile digestive;
— ulcerații esofagiene, gastrice sau intestinale;
— vărsături.

Menționăm că aceste tulburări pot apare și în cursul leziunilor calotei pontine.

Prezența vărsăturilor imprimă tabloului clinic un aspect deosebit care poate sugera o inundație ventriculară, sau un sindrom de hipertensiune intracraniană prin tumoare, compresiune sau torsiune de trunchi.

Sindromul de decerebrare îmbogățește sindromul neurologic clasic de tromboză bazilară.

Diagnosticul insuficienței circulatorii vertebro-bazilare nu pune probleme dificile. În general, dat fiind caracterul tranzitoriu al sindromului realizat, alte afecțiuni ale trunchiului (tumori, scleroză în plăci, anomalii vasculare) se elimină ușor.



Scanned with OKEN Scanner

În cadrul sindromului propriu-zis de trunchi bazilar, *diagnosticul diferențial* care se impune, în primul rînd, este acela al tuturor *comelor*.

— Odată precizată natura vasculară a comei, trebuie stabilit dacă sediul leziunii este în trunchi sau nu. Bilateralitatea leziunilor și abolirea motilității globilor oculari, pentru *toate* felurile de mișcări (inclusiv cele automatico-reflexe) permite localizarea procesului vascular în trunchi. După această precizare, este necesar să se diferențieze tromboza de trunchi de *accidentele hemoragice*, în special cele bulbare și pontine, ca și de hemoragia sau inundația ventriculară. Problema nu este facilă și adesea doar examenul L.C.R. permite această diferențiere. Prezența unor convulsii uni- sau bilaterale, existența unei hipertermii marcate, decelarea unor hemoragii la examenul fundului de ochi și urmărirea tabloului clinic permit — îndeobște — „cum grano salis" — să se facă deosebirea.

— *Encefalitele sau meningo-encefalitele* acute ale trunchiului cerebral ridică și ele dificultăți de diagnostic. Vîrsta (în general, mai tînără), lipsa unui fond vascular patologic, lipsa semnelor prodromale permit, de obicei, diferențierea. Factorul cel mai important este reprezentat de evoluția clinică. Intră în discuție encefalitele superioare de trunchi acute (orale sau mezencefalice) cu o simptomatologie predominant oculară și cu tulburări de conștiență; encefalitele inferioare de trunchi acute (caudale sau bulbare) în care predomină tulburările vegetative și de deglutiție; scleroza în plăci acută; formele înalte sau ascendente de poliomielită și de sindrom Guillain-Barré. Foarte dificil este diagnosticul diferențial cu abcesul bulbar. Doar febra mare și prezența unui context clinic de boală infecțioasă poate sugera acest diagnostic, dealtfel, foarte rar.

— Un tablou asemănător trombozei înalte de bazilară, sau de bifurcație de bazilară este determinat de compresiunea și torsiunea trunchiului cerebral realizată în cursul angajării temporale (*sindromul conului de presiune temporal*). De asemenea, un tablou clinic similar celui produs prin tromboză bazilară joasă la nivel bulbar sau bulbo-pontin este provocat de angajarea cerebeloasă (*sindromul conului de presiune cerebelos*). Ambele se însoțesc de manifestări grave de hipertensiune intracraniană. Ele apar în contextul și ca o complicație a evoluției unui proces ocupător de spațiu intracranian și se ivesc, de obicei, în urma unor eforturi fizice, de defecație, de tuse și, mai ales, după o puncție lombară.

— *Tumorile* de trunchi cerebral în general, nu pun probleme, dat fiind evoluția lor lentă. Se ivesc totuși cazuri cînd tumori cu o evoluție oligosimptomatică insignifiantă să-și facă brusc apariția pe scena clinică printr-o hemoragie în tumoare sau prin comprimarea apeductului Sylvius. Diagnosticul se poate face ținînd seama de simptomatologia care a precedat instalarea suferinței globale a trunchiului. Diagnosticul este mai dificil în cazul formelor acute ale tumorilor metastatice (Garçin și Huguenin) care pot avea un debut apoplectiform.

— Uneori, o anoxie prelungită cerebrală, în urma unui *stop cardiac* cu comă prelungită, poate realiza un tablou tipic de tromboză de bazilară cu semne de decerebrare. În acest sens comemorativele permit, în mod relativ ușor, diagnosticul. De asemenea, lipsa de participare a nervilor cranieni este de regulă.

Menționăm deosebita fragilitate la anoxie a teritoriului vaselor paramediane pontomezencefalice (Sager, Mareș și Neștianu, 1965). Fragilitatea



Scanned with OKEN Scanner

aceasta, asupra căreia a atras atenţia şi Laprelles, poate explica şi *mielinoliza pontină centrală* Adams, în cursul căreia procesul este circumscris regiunii paramediane a piciorului protuberanţial. Şi această afecţiune realizează un sindrom de tromboză de bazilară. În determinismul mielinolizei pontine se admite clasic că intervine etilismul, dar sînt cazuri în care boala a fost rezultatul unor tromboze în teritoriul arterelor paramediane pontine.

4.2.F. În toate tratatele clasice printre sindroamele de trunchi cerebral, se include *sindromul parkinsonian* considerat drept un *sindrom de locus niger*, în determinismul căruia intervin, fie procese inflamatorii, fie degenerative, fie leziuni ischemice. Acest ultim aspect a dus la conturarea conceptului de *parkinsonism arteriosclerotic*, promovat de Critschley încă din 1929.

Sindromul şi boala Parkinson sînt tratate exhaustiv în alte capitole. Vom menţiona aici numai faptul că în interpretarea sa modernă, sindromul lui Parkinson este considerat a fi determinat de o dereglare a funcţiei nucleului lenticular provocată de o deprivare a sa de influenţa activităţii dopaminergice a neuronilor din locus niger (Barbeau). Plasînd „primum movens" al sindromului Parkinson în substanţa neagră, incontestabil, că acest sindrom, din punct de vedere topografic, devine un sindrom peduncular, fapt care confirmă afirmaţiile mai vechi bazate doar pe argumentele anatomopatologice ale lui Tretiakoff (1919) şi Foix şi Nicolesco (1925). Nu ne vom ocupa de boala Parkinson aici, deoarece face obiectul — cum am mai spus — al unui alt capitol din acest tratat.

Rămîne deschisă problema dacă putem considera unele sindroame parkinsoniene drept expresia unor ischemii pedunculare.

Ramolismente la nivelul substanţei negre Soemmerrng au fost descrise de P. Marie şi Guillain încă din 1903. Schwab şi England (1968) susţin însă că nu se poate stabili nici o corelaţie între ramolismentele din locus niger şi sindromul parkinsonian. Citează un caz anatomoclinic demonstrativ în care un ramolisment evident din locus niger nu a determinat nici o manifestare din seria parkinsoniană.

Boala Parkinson poate surveni la orice vîrstă după 30 ani (Nyssen), însă frecvenţa sa cea mai mare este după 50 ani. Se admite, în general, o frecvenţă de 0,25% pe întreaga populaţie şi de 0,5% pe populaţia dintre 50 şi 70 ani (Sclhwab şi England, 1968). În această perioadă a existenţei şi arterioscleroza cerebrală este şi ea frecventă: 0,1% pe întreaga populaţie şi de 0,6—0,8% pe populaţia de peste 60 ani. Între cele 2 afecţiuni există o însemnată suprapunere statistică, de unde o probabilitate semnificativă de coincidenţe. Considerînd populaţia României de 20 000 000 locuitori, rezultă că în ţară există 50 000 bolnavi cu boala Parkinson. Dintre aceştia 500 au şi arterioscleroză cerebrală.

## 5. SINDROAME HEMORAGICE

Ca şi pentru sindroamele ischemice, nu vom aborda aici patologia hemoragiilor de trunchi cerebral, decît din punctul de vedere al descrierii unor tablouri sindromologice.

Spre deosebire de ischemii, care realizează leziuni cu o geografie statistic stabilă, care a permis conceptualizarea unor sindroame vasculare, leziunile hemoragice au o variabilitate mai mare de la caz la caz, sînt complicate cu



Scanned with OKEN Scanner

tulburări de ordin general mai marcate și au o simptomatologie care depășește teritoriul lezat — stricto senso — prin tulburări la nivelul structurilor vecine și chiar la distanță (diaskizis mai intens). De asemenea, dinamica lor în timp este mai schimbătoare. Toate acestea îngreunează, dar nu exclud posibilitatea unor corelații anatomoclinice.

Există cazuri în care se produc *mici hemoragii* în teritoriile terminale ale arterelor trunchiului cerebral. Acestea dau o simptomatologie, mai mult sau mai puțin, superpozabilă pe sindroamele provocate de ischemii.

Se găsește o topografie, cîteodată mai extinsă; apar, uneori, fenomene generale (febră); se ivesc, mai frecvent, fenomene „iritative" sub forma unor contracții tonice, unor mișcări clonoide, sau chiar a unor convulsii în membre sau la nivelul facialului; se poate ivi un trismus sau o deviere conjugată a capului sau ochilor. Evident că aceste fenomene „iritative" apar în funcție de capriciile topografice ale focarului hemoragic.

Ca și pentru sindroamele ischemice, vom adopta clasificarea tradițională în hemoragii: bulbare, pontine și pedunculare, deși caracterul convențional al acestei clasificări este și mai pronunțat pentru sindroamele hemoragice, decît pentru ramolismente.

În cele ce urmează vom prezenta sindroamele realizate de focare hemoragice mai mari, care se datoresc unor sîngerări importante intraparenchimatoase în sînul structurilor axului bulbo-ponto-peduncular.

### 5.1. SINDROAMELE HEMORAGICE BULBARE

Hemoragia bulbară realizează un tablou extrem de dramatic. Este caracterizată printr-un debut brusc (apoplectic) și se manifestă prin:

— o stare comatoasă, mai mult sau mai puțin, profundă;
— tulburări grave de respirație (sufocări cu cianoză, stertor, mai rar respirație Cheyne-Stockes);
— hipertermie marcată;
— tulburări vegetative (vărsături, transpirații, modificări de puls etc.);
— paralizii uni- sau bilaterale labio-gloso-velo-faringo-laringee;
— mioză uni- sau bilaterală;
— sughiț;
— o hipotonie generalizată cu areflexie osteotendinoasă și cu reflexul cutanat plantar, indiferent sau în extensie (de obicei, bilateral).

Diagnosticul diferențial, cu inundația ventriculară sau cu hemoragia mare pontină, nu se poate face în faza acută. În faza de stabilizare postacută, cîteodată este greu de făcut diferențierea cu o tromboză de bazilară (la nivelul bifurcației ei caudale (vezi 2 E.b.).

### 5.2. SINDROAMELE HEMORAGICE PROTUBERANȚIALE

Hemoragia pontină realizează un tablou general tot atît de dramatic, însă bilateralitatea simptomelor este mai rară (în special, în ceea ce privește fenomenele piramidale), fapt care ține de organizarea anatomică a protuberanței. Debutul este brusc apoplectic. Se manifestă prin:

— o stare comatoasă cu grade diferite de profunzime;
— un trismus intens;
— prezența reflexului corneo-mandibular;
— o mioză intensă bilaterală;
— o hipertermie marcată;



Scanned with OKEN Scanner

— o deviere conjugată a capului şi ochilor (fără valoare localizatorie); ochii nu se deplasează în cursul rotaţiilor bruşte pasive ale capului;

— convulsii la nivelul membrelor însoţite de mioritmii, uneori, adevărate crize comiţiale;

— o hemiplegie manifestă controlaterală;

— adesea, o paralizie facială periferică homolaterală (realizînd un sindrom Millard-Gubler);

— tulburări de respiraţie (în general, tip Cheyne-Stockes);

— uneori, tulburări vegetative (în special, vărsături).

Cînd (în cazuri foarte rare) starea se ameliorează, conştienţa poate să-şi revină şi apare un sindrom pontin, mai mult sau mai puţin întins, de obicei unilateral, deşi, sînt citate hemoragii pontine care afectează structurile protuberanţiale bilateral.

În faza acută, diagnosticul diferenţial, cu inundaţia ventriculară sau cu hemoragia bulbară, practic nu este posibil cu certitudine, mai ales că hemoragia pontină difuzează aproape constant spre bulb şi irupe în ventriculul IV.

În faza postacută, se impune diagnosticul diferenţial cu tromboza de bazilară (vezi 4.2.E.b.).

## 5.3. SINDROAMELE HEMORAGICE PEDUNCULARE

Datorită modului de organizare anatomică al pedunculilor, hemoragiile mezencefalice sînt mai circumscrise. Ca toate hemoragiile de trunchi, au o mare tendinţă de a difuza în lungul dimensiunii oro-caudale. Gravitatea lor este determinată, în primul rînd de prezenţa apeductului Sylvius pe care îl comprimă sau îl inundă (de unde, fenomene generale de suferinţă cerebrală prin hipertensiune intracraniană supramezencefalică). De asemenea, difuzarea hemoragiei spre regiunea diencefalică (în special, infundibulo-tuberiană şi ventriculul III) poate determina grave tulburări ale homeostazei.

Hemoragia pedunculară realizează 3 variante anatomo-clinice majore.

5.3.A) *Sindromul hemoragiei mediale a piciorului peduncular* (hemoragiile pedunculare interne ale etajului inferior—D'Astros, 1894) este determinat de o sîngerare în domeniul ramificaţiilor ventrale ale arterelor paramediane mezencefalice (*fig 222*). Se manifestă prin:

— o paralizie totală (completă) de nerv oculo-motor comun homolateral (prin interesarea rădăcinii nervului III);

— o hemipareză controlaterală (cu o contractură, uneori, precoce, la nivelul gambei şi piciorului); mai rar, o hemiplegie controlaterală (predominant facio-brahială);

— o hemianestezie controlaterală tranzitorie (prin interesarea panglicii Reil);

— deseori, fenomene de ordin general (somnolenţă, hipertermie, vărsături etc.).

5.3.B) *Sindromul hemoragiei mediale a calotei pedunculare* (hemoragiile pedunculare interne ale etajului superior — D'Astros, 1894) este rezultatul unei sîngerări în domeniul ramificaţiilor dorsale ale arterelor paramediane mezencefalice *(fig.223)*. Se manifestă prin:

— o pareză parţială (disociată) de n. oculo-motor comun homolateral (prin interesarea nucleilor nervului III);



Scanned with OKEN Scanner

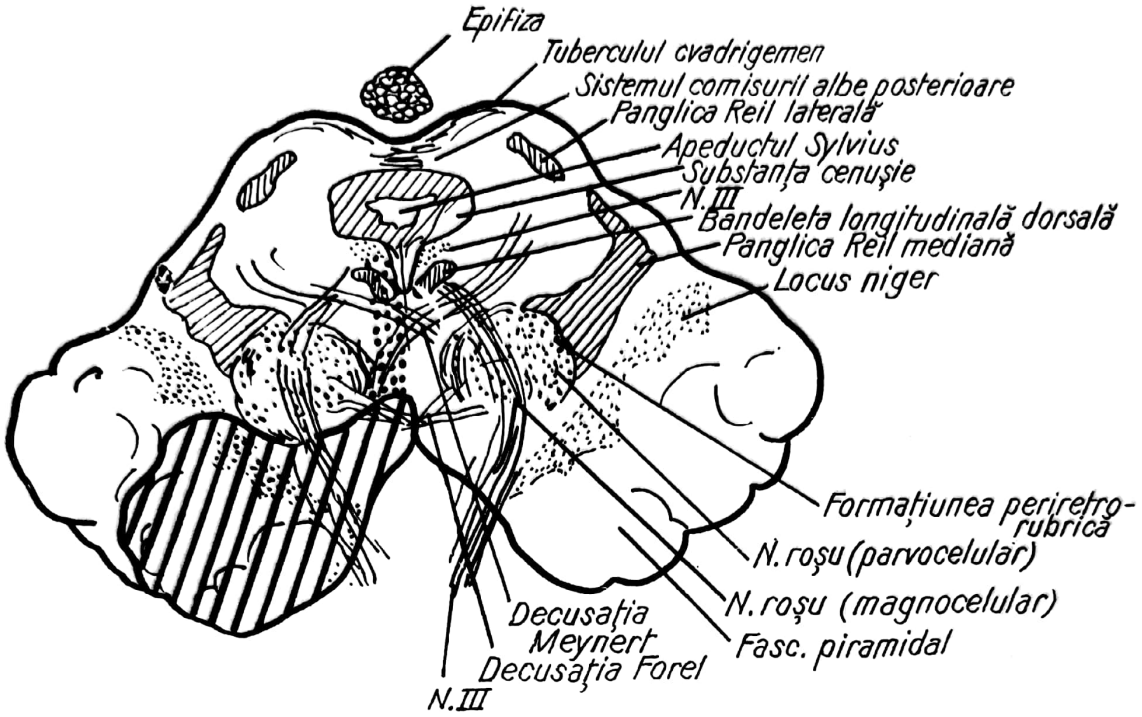


*Fig. 222.* — Secțiune prin pedunculul cerebral : locul sindromului hemoragic medial al pedunculului cerebral *(zona haşurată)*.

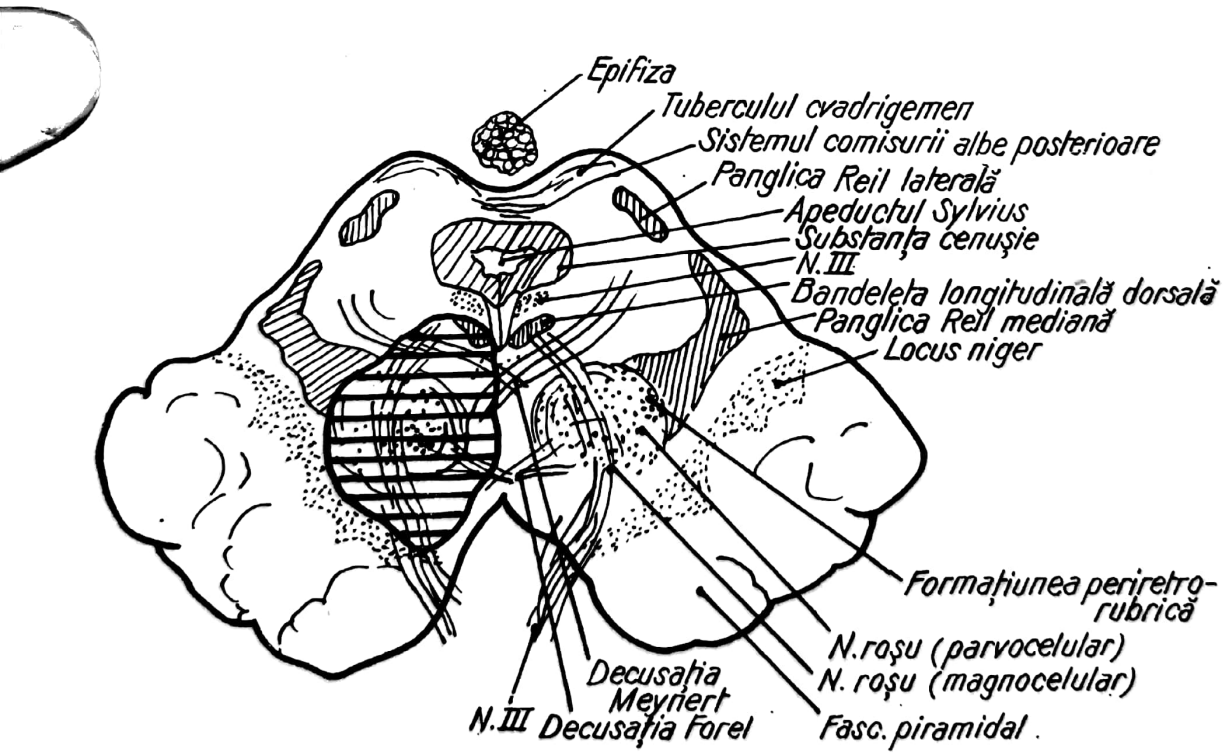


*Fig. 223.* — Secțiune prin pedunculul cerebral : locul sindromului hemoragic medial al calotei pedunculului *(zona haşurată)*.



Scanned with OKEN Scanner

— modificări ale stării de conștiență (somnolență, somn, comă, stări confuzionale sau confuzional delirante, stări de agitație psihomotorie);
— fenomene cerebeloase controlaterale;
— uneori, o deviere conjugată a globilor și capului;
— deseori, fenomene vegetative de ordin general (hipertermie, vărsături, uneori bradicardie sau tulburări de respirație, de obicei de tip Cheyne—Stockes);
— excepțional, o hemipareză sau hemiplegie controlaterală.

5.3. C) *Sindromul hemoragiei laterale a pedunculilor* se datorește unei sîngerări în domeniul arterelor circumferențiale scurte. Focarul ocupă 1/2 laterală a calotei și comprimă în sens ventral piciorul. În general, în sens medial, se oprește la nivelul capsulei nucleului roșu (*fig. 224*). Se manifestă prin:
— o hemipareză cu contractură precoce sau
— o hemiplegie controlaterală (interesînd și fața);
— fenomene vegetative generale (vărsături, bradicardie, tulburări de respirație, hipertermie);
— deseori, modificări de conștiență (somnolență, somn, comă);
— foarte rar, o paralizie, mai mult sau mai puțin completă de oculomotor comun homolateral.

5.3. D) În afară de aceste sindroame hemoragice pedunculare, propriuzise, trebuie menționate încă 2 aspecte:

a) *Difuzarea* din aproape în aproape a hemoragiilor dintr-un focar capsular, capsulotalamic sau subtalamic, spre regiunea pedunculară de aceeași parte, prezintă un tablou clinic dominat de o hemiplegie controlaterală (interesînd și fața). Nu poate fi diferențiat de hemoragia capsulară. Excepțional, poate exista o paralizie completă sau parțială de oculo-motor comun (III) homolateral. D'Astros (1894) descrie o formă clinică particulară, în care paralizia de oculo-motor comun interesează doar musculatura intrinsecă (prin lezarea nucleului Edinger-Westphal, situat în polul oral al complexului nuclear al nervului III). Această formă pune problema diagnosticului diferențial cu hematomul cerebral (supratentorial) cînd hemiplegia se complică cu o midriază homolaterală.

b) Realizarea, în cursul unor hemoragii supratentoriale, a unor focare hemoragice pedunculare (*la distanță*) duce la constituirea unor leziuni multiple bilaterale, mai mult sau mai puțin simetrice, situate juxta-median în calota mezencefalică sau pontină orală. În general, ele complică cu elemente de suferință mezencefalică sau mezencefalo-pontină o hemiplegie preexistentă. Aceste noi elemente pot fi:
— semne pupilare (midriază uni- sau bilaterală, cu abolirea reflexelor fotomotorii);
— paralizii conjugate ale globilor oculari în plan vertical și chiar orizontal (cu abolirea și a mișcărilor automatico-reflexe);
— comă (de diferite grade de profunzime);
— simptome din seria sindromului de decerebrare (vezi 4.2.E.c.);
— hiperpirexie și tulburări de respirație.

Semnele de suferință mezencefalică ce vin să complice tabloul unei hemoragii în emisferele cerebrale, ridică totodeauna problema diagnosticului diferențial dintre o hemoragie secundară de calotă pedunculară sau pedunculo-pontină și un sindrom de con temporal din cursul evoluției unei leziuni expansive (tumoare, hematom).



Scanned with OKEN Scanner

*Aceste hemoragii secundare* de calotă mezencefalo-pontină, au fost semnalate prima oară de Attvater. În determinarea lor a fost incriminat, încă de către V. Monakov (1897) un *mecanism venos*. Deşi au fost luate în considerare mecanisme arteriale, edemul cerebral şi acţiunea la distanţă a unor reflexe vasomotorii, sau unor substanţe enzimatice, rolul venelor pare a fi cel mai plauzibil. Hemoragiile respective se datoresc unei staze în sistemul de drenaj venos către venele cerebrale interne care dispun de anastomoze insuficiente (Garçin). Staza s-ar datora unei compresiuni mecanice asupra sistemului venelor Galen care sînt situate între un pinten dorsal, reprezentat de corpul calos şi un pinten ventral, format de epifiză şi tuberculii cvadrigemeni. O hemoragie supratentorială (în special cele profunde şi, mai cu seamă, cele situate spre polul occipital) prin edemul ce-l generează la nivelul corpului calos, determină o comprimare a pintenului superior asupra venelor Galen (Hornet, 1957). Teritoriul incriminat corespunde calotei mezencefalo-pontine conform *fig. 225* în care se vede delimitarea lui faţă de teritoriul tributar venelor bazilare Rosenthal (care dispun de posibilităţi anastomotice mult mai eficiente).

## 6. SINDROAMELE TUMORALE

Există 3 grupe sau clase de posibilităţi anatomo-clinice care trebuie luate în considerare:

*a*) Trunchiul cerebral poate fi *sediul* însăşi în care se dezvoltă o vastă gamă de tumori cerebrale, benigne sau maligne, proprii sau metastatice, ca şi a unor afecţiuni cu evoluţie tumorală ca tuberculoamele.

*b*) Alte procese expansive se pot dezvolta în *vecinătatea* trunchiului cerebral ca tumorile: pineale, ale spaţiului interpeduncular, ale unghiului pontocerebelos sau ale liniei mediane (ventriculul IV, vermis cerebelos) al bazei craniului ş.a.m.d., care toate realizează o altă clasă particulară de sindroame de trunchi.

*c*) În fine, tumorile *supratentoriale generează indirect*, prin intermediul mecanismelor conurilor de presiune, o simptomatologie de trunchi cerebral.

Toate aceste aspecte urmează să fie dezvoltate în alte capitole ale acestui tratat.

*6.1.* Vom specifica numai că tumorile şi tuberculoamele de trunchi propriu-zise (grupa a) pot realiza *oricare înmănunchere* de semne de ax cerebral, în funcţie de poziţia şi de extinderea lor. Multe din sindroamele ischemice sau hemoragice, descrise în subcapitolele precedente, pot fi determinate prin tumori. Caracteristice sînt 3 trăsături clinice mai importante:

— Debutul este, de obicei, *lent*. (Nu este o regulă absolută, unele tumori putînd avea un debut ictal.)

— Simptomatologia se îmbogăţeşte treptat prin extinderea lentă a leziunii, care poate fi urmărită clinic pe baza reperelor şi coordonatelor trunchiului cerebral. Dezvoltarea nu este totdeauna lentă, aşa că pot fi salturi evolutive, în special, dacă apar hemoragii în tumoare. Extinderea tumorii, mai ales în cazul glioamelor infiltrative, nu este tradusă totdeauna fidel în planul simptomatologiei, căci unele structuri sînt doar refulate de tumoare. Se cunosc tumori gigante de picior protuberanţial şi, chiar, de bulb, cu o simptomatologie



Scanned with OKEN Scanner

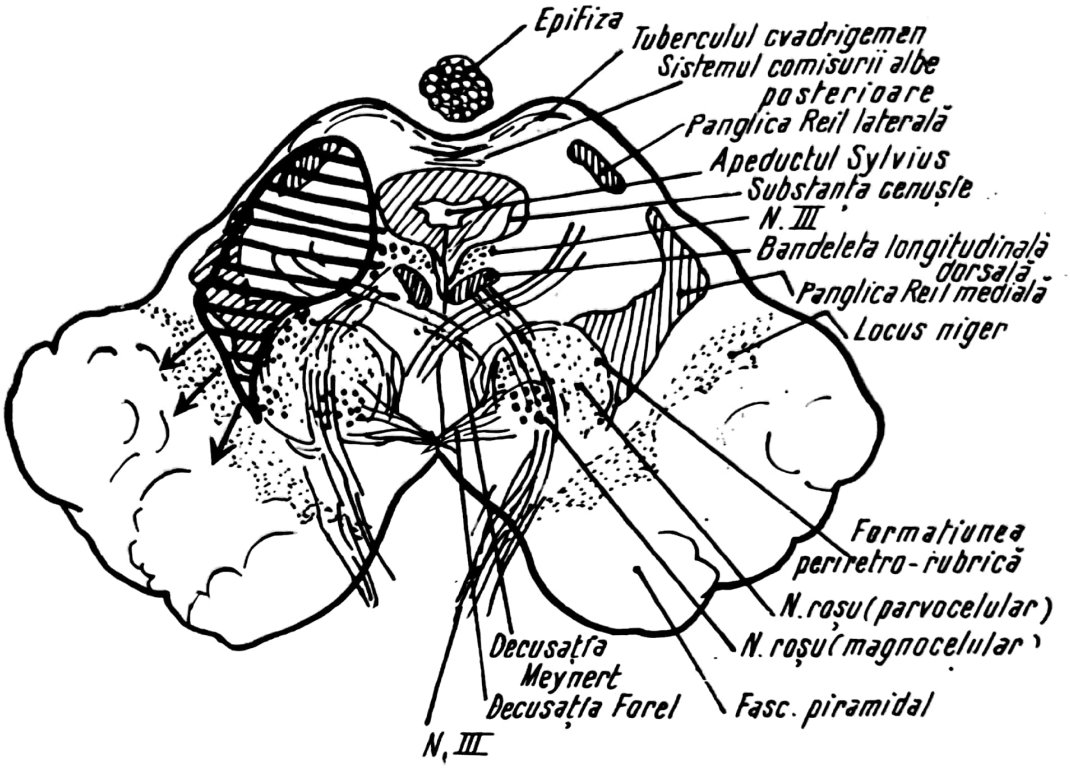


*Fig. 224.* — Secțiune prin pedunculul cerebral : locul sindromului hemoragic **lateral** al pedunculului *(zona haşurată)*.

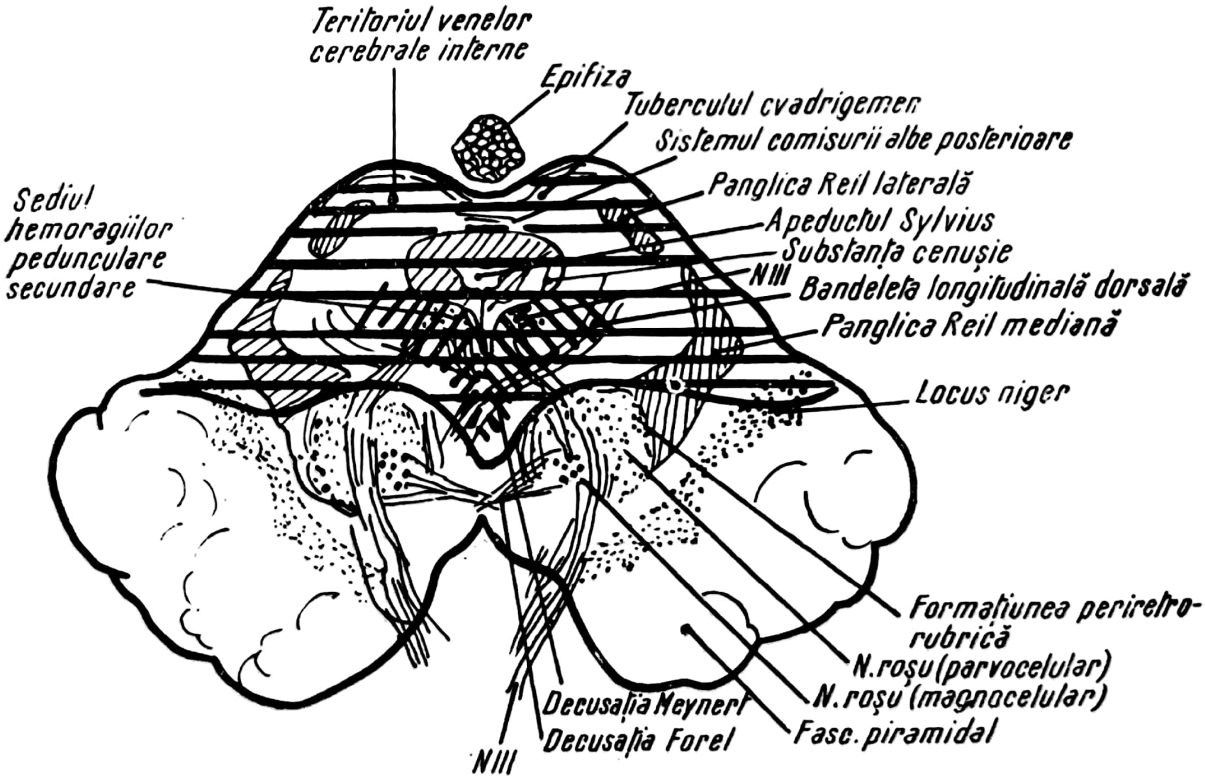


*Fig. 225.* — Secțiune prin calota mezencefalo-pontină : se remarcă sediul hemoragiilor pedunculare secundare *(zona haşurată)*.



Scanned with OKEN Scanner

relativ săracă, sugerînd, adesea, o afecțiune nechirurgicală, ca de exemplu: scleroza în plăci, ceea ce demonstrează marea „rezistență" a trunchiului cerebral la „invazia" tumorală.

Tabloul clinic al tumorilor infiltrative de trunchi este, uneori, extrem de bizară și deconcertantă. Astfel, un caz de tumoare gigantă infiltrativă de picior pontin, observată de Drăgănescu împreună cu noi, a rămas mută pînă ce un traumatism cranian a generat un tablou grav de suferință de fosă posterioară printr-un con de presiune cerebelos. Un alt caz, tot de tumoare infiltrativă de protuberanță, observată de noi, a evoluat ani de zile ca un sindrom Mills. În ambele cazuri, diagnosticul corect a fost o surpriză necroptică.

— Apariția *hipertensiunii intracraniene* este mult mai puțin frecventă decît ne-am aștepta. Practic, doar tumorile pedunculare, prin comprimarea sau invadarea apeductului lui Sylvius determină sindromul hipertensiunii intracraniene.

*6.2.* Strîns legate de problema proliferărilor intrabulbare, sînt și sindroamele bulbare generate de *siringobulbie*. În această boală, gliomatoza și cavitățile care o definesc, urmează traiectorii și zone, mai mult sau mai puțin, capricioase, realizînd adevărate experimente naturale care au permis, alături de ramolismentele ischemice, edificarea hărții sindromologice a bulbului.

Siringobulbia va fi tratată pe larg într-un capitol special al acestui tratat.

Aici vom insista asupra faptului că, întocmai ca și în cazul tumorilor intrabulbare, *orice înmănunchere* de simptome bulbare este posibilă. Caracteristic este faptul că, în general, siringobulbia se menține într-un hemibulb, simptomatologia nedepășind linia mediană (N. Ionescu-Sisești, 1932).

Simptomatologia este, în general, polarizată în jurul a 4 *grupe* principale de *semne* clinice (care nu exclud, însă și, alte semne):

A) pareze sau paralizii velo-faringo-laringee (prin interesarea nucleului ambiguu) și de limbă (prin interesarea nucleului hipoglosului) cu fenomene de amiotrofie;

Siringobulbia este principala afecțiune care generează aceste așa-numite *sindroame nucleare* (*Salles*, 1949). Se cunosc 3 astfel de sindroame:

a) *Sindromul Avellis* este caracterizat prin:

— Paralizia hemivălului homolateral și

— Paralizia corzii vocale homolaterale.

Se datorește unei leziuni a nucleului ambiguu în componenta ce corespunde nervului X.

b) *Sindromul Schmidt* este caracterizat prin:

— Un sindrom Avellis plus

— O paralizie a trapezului și sterno-cleido-mastoidianului homolateral.

Se datorește leziunii nucleului ambiguu la nivelul componentelor corespunzătoare (nervilor X și XI).

c) *Sindromul Jackson* este compus din:

— Un sindrom Schmidt, la care se adaugă:

— O paralizie cu atrofie a hemilimbii homolaterale.

Scanned with OKEN Scanner

Leziunea cuprinde nucleul ambiguu și se extinde și la nucleul hipoglosului.

În literatură, uneori, sindroamele Avellis, Schmidt și Jackson, sînt descrise ca realizînd — odată cu sindrcamele nucleare respective — și o hemiplegie controlaterală, ceea ce nu este conform descrierilor originale. În aceste cazuri este vorba de o clasă de sindroame sau hemiplegii alterne bulbare rar realizate (variante excepționale ale sindromului interolivar). Menționăm, că sindromul Avellis intră în componența sindromului lateral al bulbului (sindromul Wallenberg).

Sindroamele nucleare sînt caracteristice și pentru forma bulbară a *sclerozei laterale amiotrofice*. În acest caz evoluează bilateral și nu se însoțesc de semne senzitive sau cerebeloase. În schimb, coexistă cu semne piramidale uni- sau bilaterale (de intensități variabile). Caracteristică este prezența fibrilațiilor la nivelul limbii. Evident că în cazul cînd tabloul clinic este mai generalizat se adaugă și semnele medulare ale sclerozei laterale amiotrofice (boala neuronilor motori).

B) Nevralgii și tulburări obiective de sensibilitate în domeniul trigemenului (în special, al ramurei sale oftalmice).

C) Tulburări subiective (vertije) și obiective (nistagmus, de tip central) în domeniul sistemului vestibular.

D) Tulburări neurovegetative (sindrom Cl. Bernard-Horner, tulburări trofice mergînd pînă la hemiatrofia feței, vasomotorii, secretorii, în special, salivare și lacrimale, vărsături).

E) Se adaugă frecvent un sughiț persistent (12 ani în cazul lui Buck și Stella). În cazurile rare de penetrație în protuberanță, pot apare diferite grade de pareză sau paralizie facială, spasme ale facialului (adevărată epilepsie de trunchi) și excepțional pareze de nerv VI, ca în cazurile lui Rose și Lemaitre (1907), Levi și Savineau.

Din punct de vedere evolutiv, sindroamele din siringobulbie se extind rareori, printr-o progresie lentă (în pată, de ulei) după modelul glioamelor. De obicei, evoluția este în *puseuri* succesive. După fiecare salt fenomenele clinice diminuă fără să mai revină la stadiul la care au fost înainte de puseul respectiv. Această evoluție în puseuri poate, uneori — în formele de debut — să preteze la confuzii cu scleroza în plăci.

Debutul este, de obicei, insidios și extrem de lent. El poate să apară ca o complicare a unei siringomielii (cînd diagnosticul nu mai ridică nici o problemă).

Trebuie să menționăm, însă, că într-un număr semnificativ de cazuri, debutul este brusc . În aceste cazuri diferențierea față de un accident vascular este aproape imposibilă la început.

N. Ionescu-Sisești (1932) a insistat asupra acestor debuturi brutale și a descris 4 aspecte principale:

— Pierderi de conștiență care pot dura cîteva minute sau cîteva ore și pot îmbrăca forma unei lipotimii sau a unei come vasculare. Se pot repeta ulterior, în cursul evoluției bolii. Se datoresc interesării formației reticulare bulbo-pontine.

— Stări vertiginoase menieriforme cu mari tulburări subiective, cu obiectivări din seria vestibulară și cu tulburări vegetative (în special vărsături). Se datoresc interesării nucleilor vestibulari și sistemului bandeletei longitudinale dorsale.

— Nevralgii trigeminale extrem de intense (prin pătrunderea fantei în nucleul trigeminal — M. Nicolescu, 1924).



Scanned with OKEN Scanner

— Fenomene faringo-laringee, mai mult sau mai puțin intense și dramatice prin interesarea nucleului ambiguu.

Evident, că, împingînd analiza la extrem, s-ar putea descrie și sindroame degenerative sau de malformații congenitale ale trunchiului cerebral. Acestea sînt, însă, de obicei, descrise la capitolele privind bolile respective. Nu credem că este util să rupem această tradiție.

Este vorba de anumite complexe simptomatice sistematizate care se datoresc interesării unor structuri din axul bulbo-ponto-peduncular, ca de exemplu: oftalmoplegiile cronice, paralizia labio-gloso-laringee, anumite forme de atrofie spino-cerebeloasă cu sau fără mioclonii ș.a.m.d.

## BIBLIOGRAFIE


ADLER, F. H. — Textbook of Clinical Physiology of the Eye, McMillan Comp., New York., 1933.

ALAJOUANINE TH., THÜREL, R. — *Rev. neurol.*, 1931, *1*, 125.

BABINSKI, J. — *Rev. neurol.*, 1906, *4*, 1 177.

BABIBSKI, J.. NAGEOTTE, J. — *Rev. neurol.*, 1902, *2*, 358.

BĂLĂCEANU, C. — Contribuții la studiul complexului cerebelo-dento-rubro-olivar, Teză, București, 1949.

BĂLĂCEANU, C. — *Cybernetica*, 1969, 2, 81—86.

BĂLĂCEANU, C., GHEORGHIU, M., IONESCU, B. — Crize cataleptice în cursul unei scleroze în plăci, Com. U.S.S.M., Soc. Neurol., București, 23.IV.1975.

BĂLĂCEANU, C., GHEORGHIU, M., SIMION, N., MARCU, S. — Hipersomnie prelungită prin leziune mezencefalo-talamică, Com. U.S.S.M., Soc. Neurol., București, 26.III.1975.

BĂLĂCEANU, C.. IONESCU, I. — Keratita neuroparalitică prin leziune centrală (retroolivară) a trigemenului, Com. U.S.S.M., Soc. Neurol., București, 2.XI.1952.

BĂLĂCEANU, C.. IONESCU, M., KOROPITZER, S. — Asupra unui caz de sindrom Wallenberg cu crize de halucinoză, Com. U.S.S.S.M., Soc. Neurol., București, ianuarie, 1972.

BARBEAU, A., RAYMOND TREMBLAY, D. — Recent biochemical Studies in Parkinson's Disease (ed. *E., Spiegel, A., Barbeau*), Grune și Stratton, New York, 1965.

BARRE, J. — *Rev. Oto-neuro-oculist.*, 1927, 4, 283—288.

BIELSCHOWSKY, A. — *Arch. Ophthal. (Paris)*, 1935, 13, 569—583.

BIEMOND, A. — *Brain*, 1951, 74, 300—377.

BING, R., HAYMAKER, W. — Regional Diagnosis of Lesions of the Brain and Spinal Cord, the C. V. Mosby Comp., St. Louis, 1970.

BOGAERT, V. L. — *Rev. neurol.*, 1924, *1*, 147.

BOGAERT, V. L. — *Rev neurol.*, 1925, *2*, 189.

BOGAERT, V. L. — *Rev. neurol.*, 1927, *1*, 608.

BONDUELLE, M. — *Rev. neurol.*, 1966, 114, 204—208.

BONDUELLE, M. — Myoclonias. În: „Handbook of Clinical Neurology", vol. VI, J. Wiley & Sons, New York, 1968.

BONHOEFFER, K. — *Mschr. Psychiat. Neurol.*, 1897, 1, 7, 1.

BONNIER, P. — *Presse med.*, 1903, 174.

BRISSAUD, E. — Leçons sur les maladies nerveuses, Paris, 1895.

BUCK, D. STELLA, D. — *Belg. méd.*, 1902, 19—21.

CASTAIGNE, P., BUGE, A., ESCOUROLLE, R., MASSON, M. — *Rev. neurol.*, 1962, 106, 357—367.

CASTAIGNE, P., ESCOUROLLE, R. — *Rev. neurol.*, 1967, 116, 547—584.

CESTAN, R., CHENAIS, L. — *Gaz. Hôp.* (Paris), 1903, 1229.

CHIRAY, M., FOIX, CH., NICOLESCO, I. T. — *Ann. Méd.*, 1923, XIV, 3, 173.

CLAUDE, N., LOYEZ, M. — *Rev. neurol.*, 1912, *2*, 49.

CLAUDE, N., QUERCY, J. — *Rev. neurol.*, 1914, *1*, 840.

COGAN, D. C. — *Arch. Ophthal.* (Paris), 1950, 44, 783—796.

CRITSCHLEY, M. — *Brain*, 1929, 52, 23—29.

D'ASTROS — *Rev. Méd.*, 1894, 4, 1.

DEJERINE, J. J. — Anatomie des centres nerveux, Masson et Cie, Paris, 1901.





Scanned with OKEN Scanner

Schott, B., Michel, D., Moret, J., Renaud, B., Quenin, P., Tonomasi, M. — *Rev. neurol.* 1932, *127*, 1, 157—171.
Schwab, R.T., England, A.C. — Parkinson syndrome Due to Various Specific Causes. În: „Handbook of Clinical Neurology", J. Wiley S Sons, New York, 1968.
Scott, M., Lennon, H. C. — *Amer. J. med. Sci.*, 1931, 181, 654—683.
Scott, M., Lennon, H. C. — *Arch. Neurol.* (*Chic.*), 1940, 44, 1 102 — 1 108.
Segara, J. M. — *Arch. Neurol.* (*Chic.*), 1970, 22 S, 408—418.
Soubirana, A. — El sindrome vestibulo espinal de Barré, Teză, Barcelona, 1931.
Souques, A, — *Nouv. Iconogr. Salpêt.*, 1900, 2.
Spencer, H. R. — *Lancet*, 1886, *ii*, 702—704.
Thomas, A. — *Rev. neurol.*, 1914, *2*, 468.
Thomas, A. — *Rev. Oto-neuro-oculist.*, 1924, 241.
Thomas, A. — *Presse méd.*, 1930, 62, 1 081.
Trelles, O. — Les ramolissments protuberantiels, Teză, Paris, 1935.
Tretiakoff, C. — Contribution à l'étude de l'anatomie pathologique du locus niger de Soemmering, Teză, Paris, 1919.
Urechia, C. — *Rev. neurol.*, 1935, *63*, 1, 738.
Wallenberg, A. — *Arch. franç. Psychiat.*, 1901, *34*, 923.
Walsch, F. B. — Clinical Neuro-Ophtalmology, ed. a II-a, Williams & Wilkins, Comp., Baltimore, 1964.
Walshe, F.M.R.—*Arch. Neurol.* (*Chic.*), 1923, *10*, 1.
Wardener, H. E., Lennox, B. — *Lancet*, 1947, *i*, 11—17.
Weber, A. — A Contribution to The Pathology of Crura Cerebri, *Méd. chir., Trans.*, 1863, 121.
Weinland, H. — *Arch. Psychiat. Nervenkr.*, 1958, 25, 2.
Wernike, C. — Die akute hömoeragische Polioencephalitis superior. În: „Lehrbuch der Gehirnkrankheiten", vol. II, Kassel — Berlin, 1882.

# M. SEMIOLOGIA LEZIUNILOR BAZEI CRANIULUI

**C. ARSENI şi M. MARETSIS**

## GENERALITĂŢI

Variabilitatea şi multitudinea semnelor leziunilor de la baza craniului se datorează sediului, etiologiei, expansiunii şi complicaţiilor acestora. Majoritatea leziunilor sînt traumatice, inflamatorii, parazitare, malformative sau tumorale. Tumorile primitive ale bazei craniului derivă din ţesuturile mezodermale şi ectodermale ce alcătuiesc diferite structuri ca: os, cartilaj, nervi, ganglioni, tija pituitară, hipofiza, vestigii chordale. Vecinătatea cu sinusurile aeriene, urechea internă şi medie şi orbitele de asemenea determină simptomatologie complexă.

Pentru a rememora unele date anatomice importante ale bazei craniului succint şi schematic pe lîngă schiţa prezentată (*fig. 226*) citäm următoarele formaţiuni legate de clinica acestei regiuni.

Pe linia mediană distingem: şaua turcească, clivusul (sau apofiza bazilară) şi gaura occipitală.

Etajul anterior cuprinde: lama ciuruită a osului etmoid, nervul olfactiv, canalul optic, nervul optic şi lobul frontal (partea orbitară).

Etajul mijlociu conţine fanta sfenoidală prin care trec nervii: oculomotorul comun, pateticul, trigemenul (ramul oftalmic) şi abducensul; gaura ovală prin care trece ramul maxilar al trigemenului, sinusul cavernos, canalul carotidian, lobul temporal.

Etajul posterior conţine porul acustic cu nervii acustico-vestibular, facialul şi intermediarul lui Wrisberg, gaura ruptă posterioară cu nervii



Scanned with OKEN Scanner

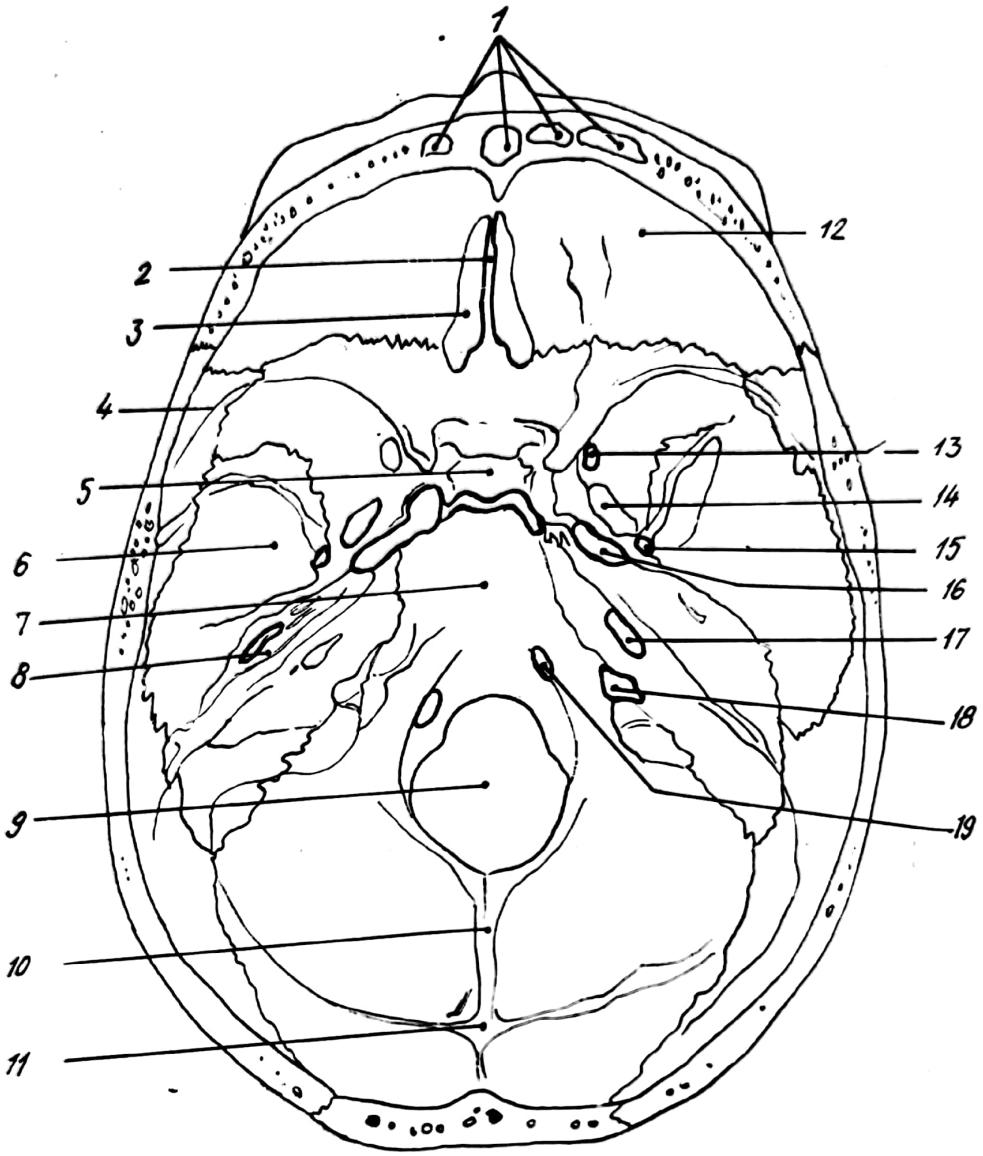


*Fig. 226.* — Endobaza cu formațiunile principale (prezentare schematică).

*1* — sinusuri aeriene frontale; *2* — *apofiza crista Galli*; *3* — șanțul olfactiv; *4* — aripa sfenoidului; *5* — șaua turcească; *6* — fosa temporală; *7* — apofiza bazilară; *8* — eminența arcuată; *9* — gaura occipitală; *10* — creasta occipitală internă; *11* — protuberanța occipitală internă; *12* — plafonul orbitar; *13* — gaura mare rotundă; *14*— gaura ovală; *15* — gaura mică rotundă; *16* — gaura ruptă anterioară; *17* — conductul auditiv intern; *18* — gaura ruptă posterioară; *19* — canalul condilian anterior.

gloso-faringian, pneumogastric, spinal și golful jugularei; gaura condiliană cu nervul hipoglos.; cerebelul, trunchiul cerebral și vasele bazilare de asemenea sînt conținute în acest etaj.

Nervii cranieni, vecini între ei, parcurg razant baza craniului și o străbat apoi prin orificii, uneori comune, pentru a ieși la exterior.

Din aceste situații de vecinătate rezultă că afecțiuni ale bazei craniului vor produce sindroame ce vor interesa 2—3 sau mai multe perechi de nervi cranieni.

Iată cele mai importante sindroame produse de leziuni ale bazei craniului.

*Lezarea primelor două perechi de nervi cranieni* se întîlnește cînd se instalează lent și progresiv în tumori ale etajului anterior. De asemenea se mai pot adăuga tulburări psihice și crize epileptice cînd este interesat lobul frontal.



Scanned with OKEN Scanner

*Sindromul Foster-Kennedy* constă în atrofie optică de o parte cu scotom central și stază papilară de cealaltă parte plus anosmie. Se întîlnește în tumori care interesează partea anterioară a bazei craniului ca meningioame olfactive, tumori maligne, osteoame frontale etc. Sindromul Foster-Kennedy rareori se întîlnește în forma constantă.

*Sindromul chiasmatic*, descris de Cushing în 1930, constă în atrofie optică și defecte ale cîmpului vizual bitemporal instalate progresiv și lent, cu șa turcească radiologic de aspect normal. Apare mai ales în meningioamele supraselare, craniofaringioame supraselare, traumatisme și arahnoidite regionale. Uneori apare și în adenoame hipofizare cu dezvoltare supraselară fără modificări de „balonizare" a șeii. În asemenea forme de adenoame tulburările endocrine se ivesc de la început și sub formă intensă, pe cînd în celelalte tumori tulburările endocrine sînt tardive și de intensitate redusă.

Adenoamele hipofizare expansive spre chiasmă (de jos în sus) produc sindrom chiasmatic la care clinica și radiologia contribuie pentru diagnostic facil de cele mai multe ori.

*Sindromul fantei sfenoidale*, descris de Rochon-Duvigneud în 1896 se datorează atingerii nervilor III, IV, VI și ramului oftalmic al lui V care traversează această fantă. Lezarea începe cu perechea III care produce midriază paralitică. Interesarea apoi a perechilor IV și VI va produce oftalmoplegie completă. Se produce anestezie a hemifrunții, pleoapei, bazei nasului și corneeană cu abolirea reflexului oculo-palpebral. Uneori, dureri în teritoriul $V_1$, exoftalmie și tulburări vegetative (*fig. 227*). Printre cauzele frecvente distingem periostita sifilitică, tumorile din vecinătate (meningioame, adenoame hipofizare, tumori nazofaringiene, osteoame, granulom eozinofil, tumori cu celule gigante), fractura aripii mici sfenoidale, anevrismul carotidei interne, arahnodită.

*Sindromul apexului orbitar*, Jacod și Rollet (1927) sau sindromul infraclinoidian Dandy, constă în paralizia nervilor III, IV, VI și $V_1$; interesarea nervului optic produce amauroză progresivă care duce la atrofie optică cu cecitate unilaterală; uneori chemosis și exoftalmie. Se întîlnește în gliomul nervului optic, anevrismul infraclinoidian al arterei carotide interne, traumatism, tumori orbitare, boala Paget.

*Sindromul peretelui extern al sinusului cavernos* Foix și Jefferson (1920) produce exoftalmie unilaterală care începe cu perechea VI și nevralgia oftalmică ($V_1$). Nervul optic este intact uneori produce exoftalmie.

Jefferson deosebește 3 varietăți ale acestui sindrom al peretelui extern al sinusului cavernos (*fig. 228*):

a) *un sindrom anterior* ce corespunde sindromului de fantă sfenoidală;

b) *un sindrom median* ce produce oftalmoplegie totală și atingere senzitivă a ramurilor $V_1$ și $V_2$ ale perechi a V-a;

c) *un sindrom posterior* în care sînt prinse cele 3 ramuri senzitive $V_1$, $V_2$ și $V_3$ ale perechii a V-a și uneori chiar ramul motor; atingerea oculo-motorie este mai discretă și în unele situații redusă de perechea a VI-a.

Se produce în tumori selare sau paraselare, anevrisme infraclinoidiene ale carotidei interne, tumori nazo-faringiene, fistula traumatică carotido-cavernoasă, tromboflebită a sinusului cavernos, tumori ale etajului mijlociu al bazei craniului ca: condroame, meningioame, neurinoame etc.



Scanned with OKEN Scanner

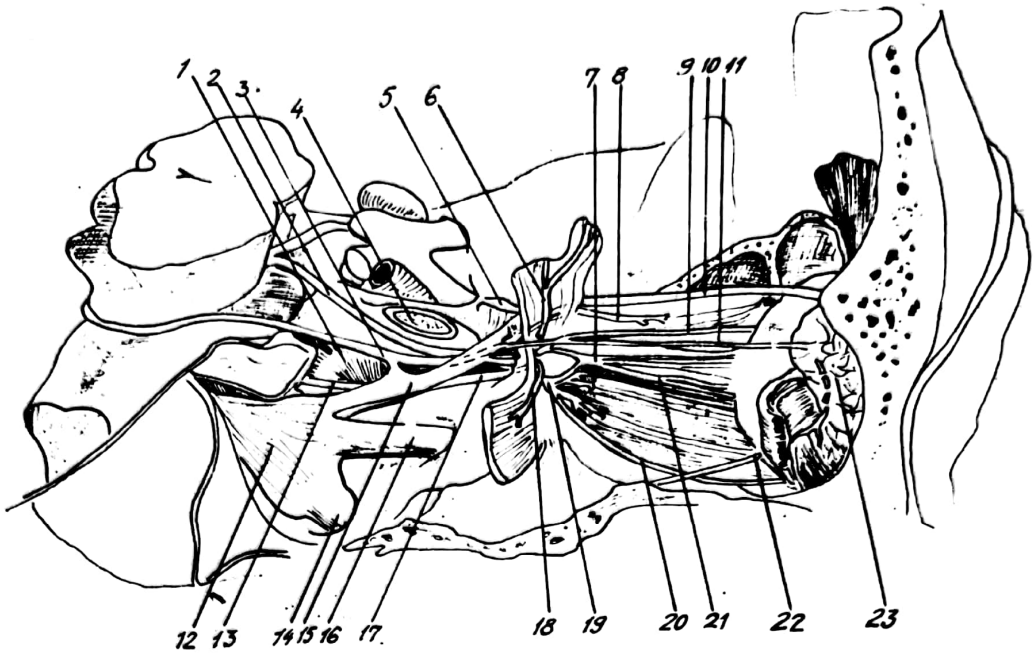


*Fig. 227.* — Regiunea hipofizară : traiect și raporturi ale trigemenului și nervilor oculomotori în etajul mijlociu al bazei și orbită (prezentare schematică) :

*1* — sifonul carotidian ; *2* — n. oculomotor comun (III) ; *3* — pateticul (IV) ; *4* — secțiune prin aripa sfenoidală ; *5* — secțiune prin rădăcina superioară a aripii sfenoidale ; *6* — n. oculomotor comun (ramura superioară) ; *7* — ganglion oftalmic ; *8* — n. patetic ; *9* — n. nazal ; *10* — n. frontal ; *11* — n. lacrimal ; *12* — ganglionul Gasser ; *13* — n. oculomotor extern (VI) ; *14* — n. maxilar inferior (gaura ovală) ; *15* — oftalmicul (fantă sfenoidală) ; *16* — maxilar superior (gaură mare rotundă) ; *17—18* — n. oculomotor extern ; *19* — n. oculomotor comun (ramura inferioară) ; *20*—n. oculomotor comun (ramura pentru micul oblic) ; *21* — ciliarii ; *22* — ramura orbitară a n. maxilar superior ; *23* — glanda lacrimală.

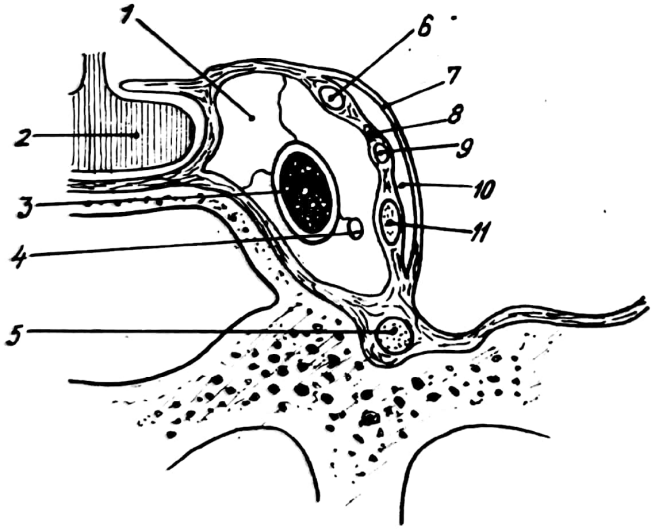


*Fig. 228.* — Sinusul cavernos : structură și conținut (prezentare schematică).

*1* — sinusul propriu-zis ; *2* — hipofiza ; *3* — artera carotidă internă ; *4* — n. oculomotor extern (VI) ; *5* — n. maxilar superior ($V_2$) ; *6* — n. oculomotor comun (III) ; *7* — lama superficială a peretelui extern al sinusului ; *8* — lama profundă a peretelui extern al sinusului ; *9* — n. patetic ; *10* — partea superficială a sinusului ; *11* — n. oftalmic ($V_1$).

*Sindromul găurii rupte anterioare*, descris de P. Bonnet și Y. Bonnet, se aseamănă cu sindromul părții posterioare a sinusului cavernos; are însă în plus lăcrimare care este precoce, ceea ce presupune atingerea nervului mare pietros superficial. În special sînt atinse fibrele pupilare ale simpaticului care de fapt se întîlnesc în sindromul Raeder.

*Sindromul Raeder* sau sindrom simpatic paratrigeminal. Se datorează unei atingeri globale și progresive a perechii V, inclusiv a componentei motorii la care se adaugă mioză sau sindrom Claude Bernard Horner complet.



Scanned with OKEN Scanner

Se datorează leziunilor din vecinătatea ganglionului Gasser ca: anevrisme, meningioame, fracturi, tumori perlate, cordoame etc.

*Sindrom petro-sfenoidal*, descris de Jacod (1921), se datorează lezării perechilor de nervi II, III, IV, V și VI manifestîndu-se prin oftalmoplegie, amauroză, nevralgie trigeminală cu tulburări de sensibilitate. Se datorează tumorilor osului sfenoid și stîncii, fosei temporale, metastazelor și tumorilor naso-faringiene.

*Sindromul Gradenigo* sau sindromul vîrfului de stîncă, descris în 1921, cu sediul lezional în vecinătatea sindromului Raeder cu care uneori se asociază. Interesează perechile VI și V, cu o nevralgie facială atipică și vedere dublă. Se întîlnește în osteite ale vîrfului stîncii: colesteatom, condroame, meningioame, neurinoame Gasser sau căilor trigeminale, sarcoame primare sau secundare ale bazei craniului etc., fracturi ale vîrfului stîncii sau anevrisme locale.

*Sindromul conductului auditiv intern* se datorează asocierii paraliziei perechilor VII și VIII. Acest sindrom se raportează și la sindromul unghiului ponto-cerebelos în care neurinomul de acustic se manifestă cu fenomene cohleare, vestibulare și faciale (pierderea auzului, vertij, nistagmus, perestezii în față, paralizii faciale) la care se adaugă tulburări cerebeloase, tulburări de partea nervilor IX și XII, fenomene de hipertensiune intracraniană și simptome de trunchi cerebral. Unghiul ponto-cerebelos este limitat înapoi de pedunculul cerebelos mijlociu, în afară de emisferul cerebelos (reprezentat de lobul patrulater și cel digastric), medial de protuberanță și bulb, în sus trigemenul și cortul cerebelului înainte de peretele posterosuperior al stîncii cu nervii VII și VIII, care o străpung (Guillain și Alajouanine, 1935) *(fig. 229)*.

În afară de neurinom sau meningiom, arahnoidita localizată în unghiul ponto-cerebelos poate să producă simptomatologia dar cu un tablou incomplet. Colesteatomul, metastazele, tumorile cerebeloase, neurinoamele ultimelor perechi de nervi cranieni, angioamele bazilare, anevrismele bazilare pot de asemenea produce sindrom de unghi ponto-cerebelos.

*Sindromul găurii rupte posterioare*, descris de Vernet (1916), traduce leziunea nervilor IX, X și XI ce străbat foramen jugularis. Clinic se manifestă prin tulburări de fonație și deglutiție ca o consecință a paraliziei constrictorului superior al faringelui, cu semnul cortinei, abolirea sensibilității gustative a 1/3 posterioare a limbii, o hemianestezie a vălului palatului faringelui, laringelui, paralizia corzilor vocale, paralizia sternocleido-mastoidianului și trapezului. Acest sindrom poate apărea în tumori de glomus jugular, neurinoame ale perechilor VIII, IX, X, XI, condroame, colesteatoame, meningioame, tumori nazo-faringiene și ale urechii, infecții, angioame sau traumatisme.

Diagnosticul diferențial cu sindrom bulbar este ușor prin faptul că lipsesc semne piramidale, senzitive și cerebeloase.

*Sindrom condilo-gaura ruptă posterioară*, descris de Sicard-Collet, grupează semnele sindromului găurii rupte posterioare plus atingerea perechii a XII-a adică pierderea mobilității normale a limbii. Se datorează tumorilor bazei craniului, urechii, parotidei, bolilor sistemului hematopoietic, anevrismelor, angioamelor și proceselor inflamatorii.



Scanned with OKEN Scanner

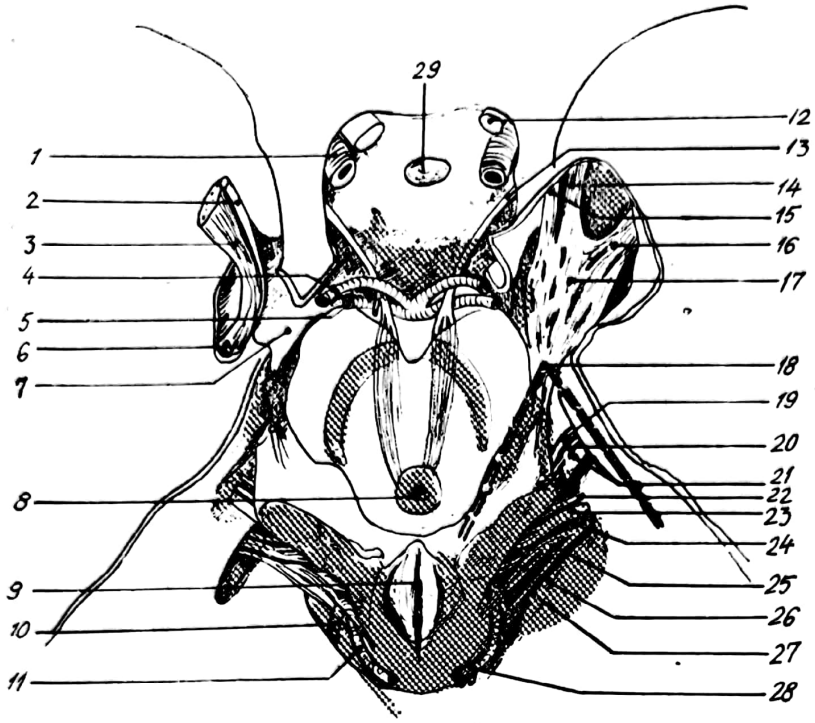


*Fig. 229.* — Unghiul pontocerebelos și formațiunile vecine principale, inclusiv formațiunile liniei mediane dinapoia șeii turcești, adică din gutiera bazilară.

*1* — carotida internă; *2* — ramura motorie a trigemenului; *3* — rădăcina senzitivă a trigemenului; *4* — cerebrala posterioară; *5* — cerebeloasa superioară; *6* — ganglionul Gasser; *7* — *cavum Meckelii*; *8* — apeductul Sylvius; *9* — planșeul ventriculului IV; *10* — artea vertebrală; *11* — cerebeloasa postero-inferioară; *12* — n. optic; *13* — n. oculomotor; *14* — n. maxilar superior; *15* — n. oftalmic; *16* — n. maxilar; *17* — ganglionul Gasser; *18* — trigemenul; *19* — facialul, *20* — intermediarul Wrisberg; *21* — n. auditiv; *22* — n. glosofaringian; 23 — n. pneumogastric; *24* — rădăcina bulbară a spinalului; *26* — n. hipoglos; *27* — rădăcina medulară a spinalului; *28* — cerebeloasa postero-inferioară; *29* — hipofiza.

*Sindrom al spațiului retroparotidian posterior*, descris de Villaret în 1957, sau sindrom retrofaringean, se manifestă prin leziuni exocraniene ale perechilor IX, X, XI și XII plus lezarea simpaticului cervical dînd sindromul Claude Bernard-Horner cu ptosis, miosis și enophthalmus. Apare în tumori retroparotidiene (carcinoame, sarcoame), inflamații și traumatisme.

*Sindrom al hemibazei craniului*, descris de Garcin în teza sa din 1927. Se produce o atingere progresivă a tuturor nervilor cranieni de o singură parte, fără semne de hipertensiune intracraniană și fără semne ale căilor senzitivo-motorii (decît în cazuri excepționale, avansate). Uneori perechile VII și VIII pot fi conservate o perioadă de timp. Cauza acestui sindrom ar fi sarcomul bazei craniului, tumori nazo-faringiene ce se dezvoltă secundar endocranian. Mai rar metastazele tumorale, boli ale organelor hematopoietice și traumatismului.

*Sindromul de clivus* sau retroselar apare mai ales în condroamele sau meningioamele acestei regiuni și se manifestă prin prinderea nervilor cranieni uni- sau bilateral începînd cu perechea VI, leziuni cerebeloase și piramidale. Dezvoltarea endocraniană produce semne de hipertensiune intracraniană și semne pontine cînd volumul este important. Dacă este comprimată artera bazilară se produc și semne de insuficiență circulatorie în teritoriul acestei artere (Poilici, Mesteș, Marinchescu, 1959).

*Sindrom prepedunctular* (Poursines-Paillas, 1951) constă în tulburări ale perechilor de nervi III, IV și VIII, mai ales în condroamele de clivus.

*Metode de investigație. Radiografia simplă* a bazei craniului (incidența Hirtz) poate arăta modificări produse de neoplasm locale și la



Scanned with OKEN Scanner

distanță. Calcificarea într-o tumoare, hiperostoza de vecinătate și eroziunea osoasă au adesea importanță deosebită. Calcificarea tumorală poate fi punctiformă, difuză sau laminară. Hiperostoza se întîlnește, mai ales în meningioame și uneori sînt dificil de deosebit de osteoame. Asocierea de liză osoasă cu hiperostoză constituie un semn de meningioame, dar se întîlnește și în colesteatoamele epidurale (Mayer, 1932). Hipertrofia apofizei Crista Galli apare în meningiomul olfactiv.

Eroziune osoasă sau distrucție se întîlnește adesea în unele tumori. Modificări se pot întîlni la nivelul meatului auditiv intern în cazuri de neurinom de acustic; în caz de neurinom de ganglion Gasser avem erodarea apexului stîncii temporale; în tumori hipofizare se produc erodări ale fundului selar și apofizelor clinoide. Hipertensiunea intracraniană produce uneori modificări ale dorsului selar și apofizelor clinoide. Distrugere întinsă a bazei craniului poate apărea secundar datorită unei extinderi a tumorilor din vecinătate, mai ales celor din cavum.

*Tomografia* bazei craniului aduce informații pentru modificări chiar minime osoase produse de tumorile acestei regiuni și care nu se pot evidenția prin metode radiologice standard.

*Angiografia carotidiană* aduce servicii importante în punerea diagnosticului prin imagini de deformare a sifonului carotidian și deplasări sau deformări ale arterelor endocraniene produse de tumorile de la baza craniului.

*Pneumoencefalografia* este o metodă foarte utilă de diagnostic mai ales cea fracționată care pune în evidență cisternele de la bază și astfel se poate delimita extinderea tumorilor.

*Studiile cu izotopi* nu aduc servicii importante în cercetarea tumorilor de la baza craniului decît în cazurile cînd neoplasmul devine subarahnoidian și invadează creierul. Un asemenea exemplu poate constitui tumoarea hipofizară expansivă spre lobul frontal sau temporal.

*Tomografia computerizată* poate fi de folos în detectarea tumorilor de baza craniului; bazîndu-se pe diferența de densitate dintre țesuturile regiunii, metoda este utilă și în punerea în evidență a neoplasmelor din vecinătate (cavum, retroparotidă etc.) care secundar invadează baza craniului.

*Radiografia baritată a nazo-faringelui* (cavum) dă indicații prețioase asupra neoformațiilor acestei regiuni, care neoformație invadează baza craniului.

*Jugulografia* este utilizată în tumorile glomice. Se cateterizează percutan vena jugulară internă la gît și se injectează substanță iodată de contrast, care determină o opacifiere a neoformației, fiind bogată în rețea plexurală venoasă.

*Analiza L.C.R.* este prețioasă pentru neoformațiile extinse subarahnoidian cînd se produc modificări cito-chimice ale L.C.R.-ului.

*Studiul hemoleucogramei* este util mai ales în bolile de sistem.

Diagnosticul leziunilor bazei craniului impune un examen complet clinic al bolnavului punînd accentul pe anamneză, pe semnele clinice somatice și neurologice la care vom adăuga studiul examenelor radiologice și de laborator în raport cu stadiul și evoluția afecțiunii. De asemenea de un prețios ajutor sînt examenele de specialitate: O.R.L. și oftalmologice a căror date contribuie la elucidarea diagnosticului.

*Partea specială*. Se va ocupa de simptomatologia specifică a leziunilor bazei craniului.



Scanned with OKEN Scanner

*Osteoamele* sînt frecvente, benigne și iau naștere în sinusurile paranazale. Arseni și Ionescu (1958) au găsit un istoric traumatic în 80% din cazurile lor. Apar mai ales la tineri între 20 și 45 ani și predomină sexul masculin. Semnele clinice apar în raport cu volumul osteomului și formațiunile vecine pe care le influențează: ochiul, sinusurile și structurile intracraniene. Evoluția osteomului s-ar extinde pe o perioadă de 4 ani pentru cele dezvoltate în sinusul frontal și 1,5—2 ani pentru cele etmoidale. Apariția unei sinuzite precipită evoluția semnelor. Fruntea apare deformată de tumoare iar ochiul protruzionat. Fața, de asemenea apare deformată prin volumul tumoral și ptosisului; cu timpul ochiul se deteriorează, îi scade vederea, apare diplopie. Dacă osteomul se dezvoltă endocranian comprimă creierul ducînd la apariția epilepsiei și fenomenelor de hipertensiune intracraniană cu cefalee și vărsături Arseni și Ionescu (1958) consideră dezvoltarea osteoamelor în 3 faze: I) duree și deteriorarea regiunii de origine a osteomului; II) spațiu masiv de ocupare de către osteom cu tulburări în mers și atrofie optică în cazurile orbito-craniene și semne de iritație corticală în tumorile endocraniene; III) faza complicațiilor ca: ulcerația corneeană, panoftalmia, atrofia optică, primară, pneumocefalus, meningita și abcesul cerebral.

Pierderea mirosului unilateral sau bilateral depinde de extinderea osteomului; uneori comprimă și ramul I al trigemenului.

Investigațiile radiologice arată că osteomul este dens, opac, bine delimitat și omogen. Perou (1964), bazat pe imaginile radiologice crede că osteomul bazei craniului ar fi în realitate mici meningioame a căror creștere a fost întîrziată de către creșterile reactive ale osului înconjurător. Angiografia carotidiană pune în evidență volumul osteomului endocranian și-l diferențiază de meningiom prin faptul că-i lipsește circulația patologică.

*Fibroame osificate* apar în orbite, sinus maxilar, mandibulă, dar mai des în sinusul frontal. Produce semne clinice ca și osteomul. Radiologic apare o densitate bine delimitată de restul osului.

*Osteoid — osteom* se crede că este o infecție cronică osoasă osteită, decît tumoare (Lindgren, 1954), întîlnită mai ales la oasele lungi. În 1970, Kretschmer descrie unicul caz de asemenea tumoare ce se întindea din regiunea fronto-bazală la orbită.

*Fibroamele* bazei craniului sînt rare. Semnele clinice depind de sediul de origine. Dislocă țesutul din jur și se expansionează. Radiologic nu evidențiază regiune sclerotică.

*Condroamele* apar din resturi cartilaginoase de la baza craniului și îndeosebi în teritoriul sincondrozelor bazale. Întîlnim mai des în regiunea paraselară, în etajul mijlociu, mai rar în unghiul ponto-cerebelos. Condroamele bazei craniului se pot extinde în fosele nazale posterioare, iar cele care iau naștere în sinusurile paranazale se pot extinde extracranian înspre baza craniului. Astfel există situația cînd tumorile se dezvoltă fie endocranian fie exocranian. În 1951, Klingler arată că deseori este dificil de precizat originea exactă a tumorii datorită volumului tumoral. Astfel acest autor a clasificat condroamele după locul de origine în tumori intra- și extracraniene și după modul de expansiune în tumori para-supra-retroselare, sfenoidale și de unghi ponto-cerebelos. S-au mai comunicat condroame de bază în etmoid și în occipital (Forsythe și colab., 1947). Falconer și colab. (1968) împarte condroamele în selare, paraselare și de clivus

În genere sînt tumori rare. În statistica lui Bingas (1974) condroamele apar ca 0,3% din tumorile intracraniene. Raportul de femei-bărbați ar fi de 2: 1 în favoarea femeilor.

Clinic evoluează lent și progresiv. Semnele clinice depind de sediul, volumul și extirparea tumorii.

Condroamele sinuzale se pot extinde endocranian sau exocranian. Cînd se dezvoltă extracranian produc tulburări ale mirosului și respirației nazale; de asemenea pot produce hemoragii nazale sau să obstrueze drenajul nazal din sinuzite. Dezvoltarea în orbite produce exoftalmie, pierderea unilaterală a vederii și edem al pleoapelor.

*Localizarea supraselară* a condromului va produce sindrom chiasmatic cu hemianopsie bitemporală, atrofie optică și tulburări endocrine. Dacă se dezvoltă spre hipotalamus se produc variate tulburări endocrine și tulburări diencefalice cu poliurie și adesea tulburări ale pragului de conștiență.

Condroamele *retroselare* sau de clivus produc lezarea uni- sau bilaterală a nervilor cranieni, îndeosebi a VI-a pereche, leziuni cerebeloase și piramidale. Creșterea presiunii intracraniene și semne de leziune pontină apar în cazuri severe.

Condroamele *paraselare* sînt situate în apropierea șeii numite și tumori *sfenoidale* sau *temporo-bazale*. Clinic debutează cu leziuni ale nervilor cranieni, cel mai timpuriu fiind atins VI, urmat de III, V și IV. Se poate ivi un sindrom complet de fantă sfenoidală sau de sinus cavernos. Leziunea trigeminală poate produce nevralgie secundară ca și tulburări motorii și senzitive.

Extinderea în jurul carotidei poate să producă reducerea fluxului sanguin cerebral. Leziuni ale lobului temporal pot produce atacuri psihomotorii; cînd leziunea avansează poate să producă și hemipareze cu tulburări de vorbire.

*Condroamele din unghiul ponto-cerebelos* produc nevralgie trigeminală, pareza nervului facial, tulburări de mers, vertij, disfazie, ataxie, leziuni piramidale, semne care depind de sediul și volumul tumoral.

*Condroame de foramen magnum* a fost descrise de Everkg (1926). Produc leziuni ale ultimelor perechi de nervi cranieni. Condroame de bază cu evoluție lentă (pînă la 6 ani) au lezat nervii hemibazei stîngi producînd sindromul Garcin (Guillain și colab., 1926 și Garcin, 1927).

*Radiologic* se constată la nivelul tumorii calcificări punctiforme sau dense în tumoare. În jurul tumorii osul este erodat. Există și tumori necalcificate care produc zone circulare translucide în osul dens, așa-zișii „faguri de miere" (Psenner, 1966).

Tomografia bazei ajută la diagnostic ca și angiografia cerebrală care arată deplasări în raport cu volumul tumoral.

*Lipoamele* apar foarte rar la nivelul bazei craniului. În 1918 Bohm a publicat un lipom al aripei de sfenoid. Simptomatologia este dată de sediu, volum și extindere.

*Tumori cu celule gigante* sînt rare la baza craniului. Interesează mai ales etmoidul și sfenoidul. Tumorile etmoide produc sinuzită uneori sîngerări nazale și astuparea respirației nazale.

Tumorile cu celule gigante care apar în sfenoid produc tulburări clinice variabile în raport cu direcția către care se dezvoltă tumoarea. Tulburările de vedere se produc prin interesarea nervilor optici sau a oculo-motorilor care inervează mușchii ochiului. De asemenea poate apărea exoftalmie, leziuni



Scanned with OKEN Scanner

hipofizare și hipotalamice; dacă se dezvoltă spre fosa posterioară se produc leziuni ale nervilor V-XII, tulburări cerebeloase. Dezvoltarea intracraniană poate produce și atacuri epileptice.

Radiologic se găsesc leziuni osteolitice la nivelul bazei fără reacții periostale. Psenner (1966) descrie că osul afectat poate să arate un spațiu clar subîmpărțit în septuri fine producînd un aspect „spumos".

*Chist osos anevrismal*, discutabil ca patogenie, este rar întîlnit la baza craniului. S-a descris în osul occipital un caz de Lichtenstein (1956) și de 4 ori în osul frontal și o dată în mandibulă de Korkhov și Tchepelev (1936). Clinica depinde de sediul, volumul și extinderea tumorii. Evoluție îndelungată este o tumoare benignă. Radiologic este o zonă clară străbătută de multiple trasee (ca „baloane de săpun").

*Hemangioame* se întîlnesc la bază destul de rar și afectează osul sfenoid și stînca temporală. Are evoluție clinică îndelungată. Hemoragiile subarahnoidiene produse de rupturi pot cauza crize epileptice sau sfîrșitul letal. Semnele clinice depind de extinderea tumorii. De obicei se dezvoltă extradural și foarte rar devin endocraniene. Radiologic osul poate arăta o scleroză sau o distrucție. Adesea angiomul osos al bazei craniului nu se poate evidenția angiografic (Bingas, 1974).

*Tumori maligne primare ale bazei craniului.* Sînt rare și de obicei sarcoame.

*Osteosarcoame* (sarcoame osteogenice) apar de obicei la tineri cu evoluție accelerată. Semnele clinice seamănă cu ale celorlalte tumori. Radiologic se constată lize osoase alături de os de neoformație.

*Fibrosarcoame* au origine în dură și se extind secundar în bază. Clinic nu diferă de semnele date de osteosarcoame. Radiologic n-are nimic specific în privința distrucțiilor osoase.

*Condrosarcoame* se dezvoltă în sfenoid, stîncă și fosa posterioară. Clinica arată prinderea multiplă a nervilor cranieni; radiologic se constată modificări osoase nespecifice.

*Sarcom cu celule reticulate* apare rareori în bază.

*Sarcom Ewing* se dezvoltă rar în bază. Produce semne din partea craniană. Dezvoltarea endocraniană duce la deteriorare cerebrală și ridicarea presiunii endocraniene destul de rapid.

Radiologic modificările osoase n-au nimic specific. Diagnosticul se bazează pe vîrsta tînără a bolnavului, semnele locale, temperatura ridicată și distrugerea osoasă. Înainte de a pune un diagnostic de tumoare primară a bazei craniului este recomandabil să se examineze restul organismului pentru a elimina existența vreunei tumori maligne care să fi metastazat în bază.

*Tumori secundare apărute în os dinainte bolnav. Sarcoame în boala Paget* (osteită deformantă).

Sarcoame apar frecvent în oase dinainte suferinde de boala Paget (Coley și Sharp, 1952). Cauza virării către sarcom este necunoscută. Tulburările clinice depind de sediul și extinderea neoplasmului de la baza craniului. Radiologic sînt modificări ca în boala Paget, dar fără semne caracteristice de degenerare sarcomatoasă. Sarcomul din Paget se comportă ca orice altă tumoare malignă, se dezvoltă rapid și distruge o porțiune întinsă de os.

*Sarcoame apărute în displazie fibroasă* sînt o raritate. Pacientul suferind de leontiasis ossea este supus unei transformări maligne (Wanke, 1927).



Scanned with OKEN Scanner

Asemenea transformări au mai publicat Jaffé (1946) și Perkinson și Higginbotham (1955).

*Boli generalizate ale măduvei osoase. Plasmocitoame* (boala Kahler) pot apărea solitare sau multiple focare în oase. Mai rar afectează baza și în special regiunea selară, corpul sfenoidal și vîrful stîncii. Mai pot apărea în mucoasa naso-faringiană deși se crede că mai întîi ar fi afectat osul iar mucoasa este invadată secundar. *Clarke* (1954) împarte clinic 3 forme de plasmocitoame: cele care produc pareze ale nervilor cranieni, tumori difuze care produc creșterea presiunii intracraniene și neoplasme care se prezintă ca sindrom Garcin. L.C.R. este hiperalbuminos cu o pleocitoză limfocitară. Urina prezintă albumină crescută (Bence Jones). Biopsia de măduvă osoasă pune diagnosticul (puncție sternală). Radiologic prezintă lize osoase multiple caracteristice, fără reacție înconjurătoare. Semnele clinice depind de sediul tumorii dar predomină durerea.

*Leucemia* afectează rareori baza craniului. Paralizii de nervi cranieni, tulburări ale nervului optic, exoftalmie dacă leziunea este situată retrobulbar și semne de hipertensiune intracraniană. Uneori apar hemoragii intracraniene datorate diatezelor hemoragice asociate. Radiologic se constată modificări multiple și nespecifice sau solitare, osoase. O formă specială de leucemie la tineri este „chloroma" care poate afecta și baza craniului.

*Granulom eosinofilic* afectează mai ales din bază regiunea selară, stînca, sfenoidul. De cele mai multe ori este solitar și apare la vîrstă tînără. Simptomatologia clinică depinde de sediu: în orbită produce ptosis, exoftalmie și durere vie (triada Tönnis și Schettler, 1967); la nivelul stîncii produce sindrom Gradenigo cu paralizie de VI și V, cefalee și semne cerebeloase (Kormann, 1964), leziunile paraselare sau selare produc paralizii de n. cranieni și tulburări diencefalohipofizare. În sînge și în măduva osoasă nu se găsesc totdeauna modificările caracteristice. Absența celulelor eosinofile s-ar datora migrării lor către zona bolnavă (Walthard și Zuppinger, 1949). Radiologic se constată un defect osos bine delimitat, fără scleroză în jur, caracteristic leziunii. La bază însă leziunea este mai dificil de pus în evidență și este necesară o tomografie.

*Tumori orbitare cu extindere intracraniană. Meningiomul orbitar* rareori ia naștere în peretele orbitei; își are originea în teaca nervului optic. Tumoarea înconjură teaca nervului optic și-l acompaniază uneori intracranian. Dezvoltarea ulterioară va produce paralizii de nervi cranieni, compresiunea bazei encefalului și creșterea presiunii intracraniene. Dar există și meningioame endocraniene care invadează secundar orbita cum ar fi meningiomul de canal optic, olfactiv, de tubercul selar sau de aripă de sfenoid. Radiologic se constată hiperostoze, lărgirea fantei sfenoidale și erodarea apexului orbitar.

*Neurofibroame* plexiforme ale pleoapei superioare produc protruzii oculare, semne de proces înlocuitor de spațiu și creșterea presiunii intracraniene.

*Fibroame*, tumori dermoide, angioame, lipoame și condroame cu posibilități de a se extinde intracranian nu se răspîndesc în afara orbitei. Gliomul de nerv optic debutează endocranian și secundar se extinde în orbită.

*Tumoarea glandei lacrimale*, semimalignă, rareori se extinde în orbitele craniene și diverse regiuni ale ochiului. De obicei iau naștere în structurile paranazale. Ambele tipuri de tumori se extind endocranian producînd paralizii de nervi cranieni, leziuni cerebrale și creșterea presiunii intracraniene.





Scanned with OKEN Scanner

Sarcoamele pot arăta radiologic distrucție osoasă și hiperostoză, ceea ce le diferențiază de carcinoame.

Boli sistemice, cum ar fi granulomul eosinofil și plasmocitomul, pot afecta orbita și să producă sindroame bine definite.

Retinoblastoamele și melanoblastoamele coroidei sînt tumori oculare primare care pot invada structurile locale ale orbitei și baza craniului.

*Tumori naso-faringiene ce afectează baza craniului. Fibroame naso-faringiene.* Multe tumori naso-faringiene iau naștere din fosa Rosenmüller care se află la numai 1—1,5 cm de gaura ruptă anterioară și astfel au posibilitatea să invadeze baza craniului. Majoritatea tumorilor naso-faringiene sînt maligne și au o rată de creștere variabilă în țesutul moale al regiunii și adesea nu produc semne clinice precoce.

Au tendința să fie diagnosticate tîrziu cînd au invadat ganglionii limfatici regionali sau au infiltrat baza craniului.

Infiltrarea bazei craniului produce paralizii ale nervilor de la I—XII după sediul leziunii și volumul tumoral. Pătrunderea în orbită va produce distrugerea ochiului prin protruzia lui, iar pătrunderea endocraniană va duce la creșterea presiunii intracraniene, lezarea creierului cu consecințe neuropsihice grave, infecții meningeale și chiar abcese cerebrale.

Leziunile nervilor cranieni trec mai întîi prin faze de iritație și apoi de pareză și paralizie. Nevralgia trigeminală simptomatică este o manifestare precoce a tumorilor naso-faringiene. În genere după nervul VI trigemenul este cel mai frecvent atins. Peet (1977) consideră că asemenea tumori invadează ganglionul Gasser via ramurilor periferice, include leziunile unghiului ponto-cerebelos, leziunile fosei pterigoide, leziunile osului temporal și tumori ce apar în ganglion însuși. Fibrele aferente ale nervului trigemen sînt mult mai frecvent afectate decît fibrele motorii.

Simptomele clinice ale tumorilor naso-faringiene ce infiltrează baza craniului se reunesc în sindroamele ce reunesc 2—3—4 sau chiar 5 nervi cranieni pînă la sindromul de hemibază Garcin pe care le-am amintit în partea generală.

Așa-numitul sindrom prepeduncular (Poursines și Paillas, 1951) caracteristic condroamelor de clivus poate apărea bilateral în cazuri de sarcoame sau carcinoame naso-faringiene care au infiltrat partea mediană a bazei craniului (tulburări din partea nervilor III, IV și VIII).

Triada lui Trotter apare într-un stadiu precoce al tumorilor naso-faringiene cînd nu s-a dezvoltat încă endocranian și constă în: nevralgia porțiunii inferioare a obrazului, limbii și urechii, surditate și paralizia vălului palatin.

Godtfredsen (1947) a descris o simptomatologie complexă ivită în tumori naso-faringiene ce constă în oftalmoplegie asociată cu paralizie de hipoglos și nervilor trigemeni. Se mai constată uneori sindrom Claude Bernard-Horner cînd este lezat simpaticul pericarotidian.

Cînd tumoarea invadează masiv endocraniul, tabloul se complică cu tulburări hipotalamo-hipofizare, hemipareză, atacuri epileptice și semne de hipertensiune intracraniană.

Există și cazuri de distrucție întinsă a bazei craniului, fără semne neurologice. Uneori la semnele mai sus enunțate se adaugă dureri auriculare, țiuituri, scurgeri auriculare de secreții sau puroi, surditate parțială și apariția de noduli limfatici completează tulburările neuro-oftalmologice.



Scanned with OKEN Scanner

Radiologia simplă pune în evidență modificări osoase, lărgirea orificiilor de la baza craniului sau deformarea lor. Tomografia este de un ajutor suplimentar în unele situații. În faza de debut a bolii nu sînt modificări osoase, de aceea pentru punerea diagnosticului se va recurge la un examen de specialitate O.R.L. și la o radiologie baritată a cavumului. Angiografia cerebrală pune în evidență modificări endocraniene ale invaziei tumorale.

*Cilindromul naso-faringian* cu origine necunoscută prezintă un interes neurochirurgical particular. Cilindromul de linie mediană produce semne caracteristice și semne de distrugere a șeii și structurilor adiacente și adesea produce creșterea presiunii intracraniene, edem papilar și atrofie optică secundară. Deteriorarea vederii merge pînă la amauroză, tulburări de cîmp vizual și exoftalmie. Dezvoltarea spre fosa craniană anterioară poate să producă tulburări olfactive și ulterior chiar sindrom frontal. În localizările apicale ale stîncii, nevralgia trigeminală simptomatică este pe primul plan. Dacă invadează fosa temporală sînt afectate perechile III, IV și VI. Radiologic nu produce modificări specifice.

*Tumori ale urechii care afectează baza craniului. Adenoame ale glandei de cerumen* au tendința să se extindă endocranian și să producă leziuni ale nervilor cranieni invadînd fosa temporală.

*Carcinom al urechii medii* distruge stînca și invadează fosa craniană mijlocie. Mai rar invadează fosa posterioară și spațiul retroparotidian producînd lezarea plexului simpatic la gît. Semnele de debut sînt paralizia facială periferică și surditate. Extinderea tumorii în fosa temporală va produce leziuni de III, IV și VI și mai rar de V, iar cînd devine subarahnoidiană produce și leziuni encefalice. Dacă se extinde în fosa posterioară produce semne cerebeloase și semne din partea nervilor cranieni de la V la XII. Se poate ivi și un sindrom de unghi ponto-cerebelos. Radiologic apare o distrugere a stîncii temporale.

*Sarcom al urechii medii* este foarte rar. Apare la tineri și ia naștere extradural.

*Tumori mixte ale parotidei* se limitează la țesutul moale extracranian. Foarte rar invadează fosa craniană temporală și poate produce leziuni ale nervilor cranieni.

## METASTAZE DE LA TUMORI MALIGNE VISCERALE

Carcinoamele de sîn, bronșice, prostatice, tiroidiene și suprarenaliene metastazează la nivelul craniului. Semnele clinice depind de sediul și volumul metastazei. Radiologic se pune în evidență o distrucție întinsă. Carcinoamele de esofag, stomac, colon, uter și piele metastazează foarte rar în craniu.

*Traumatismul.* Fracturile bazei ar fi 6% din totalul de leziuni traumatice ale craniului și care nu se asociază cu linii de fractură ale calotei (Gurdjan și Webster, 1958). Orificiile bazei constituie locuri de rezistență scăzută, ceea ce explică ivirea fracturilor. În genere fracturile bazei sînt o continuare a fracturilor calotei.

Leziunile osoase de etajnl anterior se pot complica cu hematoame intraorbitare, cu interesarea nervului olfactiv (anosmie unilaterală sau bilaterală) prin lezarea etmoidului. Leziunea traumatică a nervului optic (fractură de canal optic), fie numai contuzia nervului optic, produce tulburări de vedere pînă la amauroză.

Scanned with OKEN Scanner

Fractura stîncii temporale produce leziuni ale perechilor VII și VIII cu paralizie facială periferică și tulburări de auz și echilibru. Fractura vîrfului stîncii poate să producă sindromul Gradenigo.

Paralizia de perechea III, IV și VI se poate ivi fie uneori prin contuzia nervilor (tracțiune, răsucire), fie prin fractura fantei sfenoidale sau prin conuri de presiune în caz de procese compresive cerebrale traumatice. Ultimele perechi de nervi cranieni pot fi interesate de traumatism în mod inegal producîndu-se tulburări de fonație, deglutiție, gustative; de motilitatea limbii sînt mai rare. Majoritatea leziunilor de nervi cranieni prin traumatismul bazei sînt reversibile în proporție de 70—80%. În secțiunile traumatice sau prin comprimarea osoasă la nivelul orificiilor de trecere ale bazei a nervilor cranieni, revenirea este practic imposibilă. Numai pentru canalul optic și fanta sfenoidală intervenția făcută de urgență poate să determine o revenire a funcției nervilor ce trece prin aceste orificii dacă nu există transsecțiune.

Fractura de baza craniului prin sine nu este periculoasă și nu necesită imobilizarea bolnavului cum se credea odată. Gravitatea cazurilor este dată numai de severitatea contuziei trunchiului cerebral care străbate o parte din bază. De asemenea constituie un pericol otoliquoreea și rinoliquoreea care trădează fisuri ale bazei și meningelui local cu posibilitatea invaziei microbiene din exterior și producerii meningo-encefalitei cu consecințe uneori fatale. Astăzi în epoca accelerării ritmului de industrializare și al intensificării traficului rutier, traumatismul capului a devenit mai grav datorită intensității crescute a impactului. Baza craniului prin relieful ei accidental, dar mai ales prin aripa sfenoidală în momentul aplicării energiei cinetice traumatice asupra capului, creierul în interior este dislocat și adesea rupt prin izbire de asperitățile osoase ale bazei. Rezultă hemoragii, dilacerări cerebrale, hematoame, contuzii grave cerebrale. Astfel baza craniului cu denivelări fiziologice cunoscute devine agresoare pentru creierul distorsionat în interiorul cutiei craniene de către o lovitură puternică.

## MALFORMAȚII

Persistența *anormală a unei articulații* la nivelul apofizei bazilare amintește de originea acestei regiuni osoase.

*Deformări asimetrice* ale găurii occipitale sau stenoze pot să producă semne din partea ultimelor perechi de nervi cranieni și trunchiului cerebral inclusiv cerebelului.

*Convexobazia* realizează înfundarea către interiorul cavității craniene a marginilor orificiului occipital.

*Impresiunea bazilară* se asociază și cu malformații nervoase ale regiunii. În fapt este o ridicare a întregului planșeu al fosei posterioare din jurul găurii occipitale.

Această anomalie poate fi apreciată prin măsurarea deplasării apofizei odontoide în sus. Diferite linii de repere s-au propus pentru apreciere.

Linia Chamberlain care unește marginea posterioară a palatului osos cu marginea anterioară a găurii occipitale (*fig. 230*).

Linia Mac Gregor are același scop și unește partea cea mai declivă a găurii occipitale cu palatul pe un profil bine centrat.



Scanned with OKEN Scanner

Linia bimastoidiană Fischgold—Metzger și linia bidigastrică apreciază forma planșeului fosei posterioare (*fig. 231*).

Redresarea unghiului bazal Boogard (*fig. 232*), în înclinarea lamei bazilare pe planul etajului anterior al bazei craniului. Acest unghi este în mod normal de 120—130°. În platibazie este mai mare.

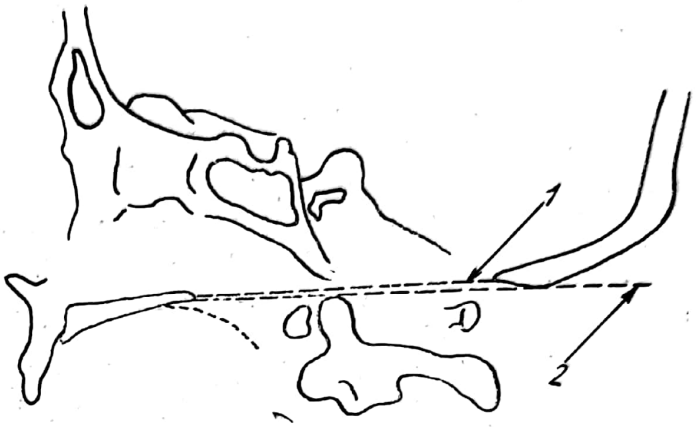


*Fig. 230.* — Linia Chamberlain *(1)* și linia MacGregor *(2)*.

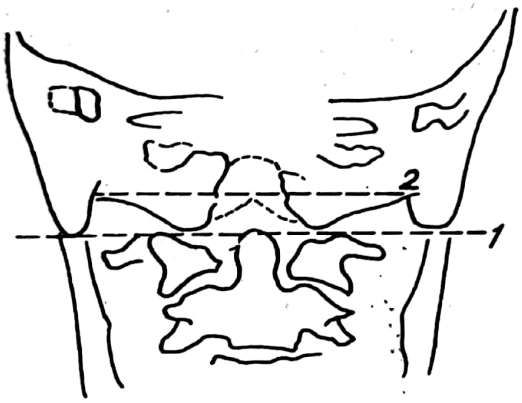


*Fig. 231.* — Linia bimastoidiană *(1)* și linia bidigastrică *(2)*.

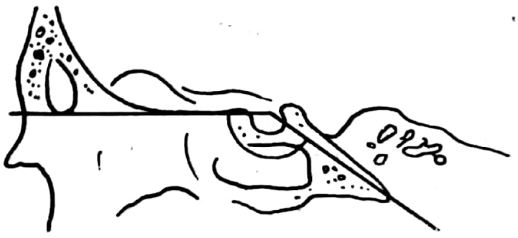

*Fig. 232.* — Unghiul bazal Boorgard.

Toate aceste deformări congenitale pot exista ca atare sau se însoțesc de tulburări nervoase odată cu decompensarea ce survine prin înaintarea în vîrstă.

*Craniostenozele* de diferite tipuri produc adesea deformări ale bazei la toate etajele, consecutiv leziuni ale nervilor cranieni și encefalului cu simptomatologie uneori complexă.

Defectele osoase congenitale ale bazei se întîlnesc în *meningoencefalocele* de la toate cele 3 nivele cu semne neurologice și oftalmologice sau naso-faringiene după sediul hernierii conținutului endocranian.

*Diagnostic diferențial. Meningioamele* cu localizare bazală (orbitar, olfactiv, de aripă de sfenoid, supraselare, de fosă posterioară, inclusiv unghiul ponto-cerebelos) pot să se însoțească de semne din partea nervilor cranieni care se întîlnesc și în leziunile de baza craniului. Clinica, radiologia, scintigrafia cerebrală și tomografia computerizată tranșează problema.

*Meningoencefalocelul* fronto-orbitar poate să producă semne clinice oculare și deformarea regiunii; dar anamneza și aspectul malformației ca și radiologia fac diagnosticul diferențial.





*Mucocelul sinusului frontal* produce protruzia globului ocular; radiologic se poate pune diagnosticul.

*Osteomielita plafonului orbitar* poate produce leziuni ale conținutului orbitar.

*Tumorile orbitare* localizate produc exoftalmie și tulburări de vedere. Amauroza, studiile radiologice și tomografia computerizată fac diagnosticul diferențial cu leziunile de baza craniului (Arseni, Oprescu și Maretsis, 1968).

*Arahnoidita opto-chiasmatică* și de unghi ponto-cerebelos poate simula leziunile bazei craniului.

*Cisticercoza* cisternelor arahnoidiene bazale poate să producă variate leziuni de nervi cranieni simulînd tumori de baza craniului sau de unghi ponto-cerebelos (Arseni și Maretsis, 1974).

*Neurinomul de acustic* prin semnele de unghi ponto-cerebelos poate fi confundat cu o tumoare de bază la acest nivel. Istoricul și evoluția simptomelor plus hiperalbumina L.C.R.-ului fac diagnosticul diferențial, bazați fiind și pe examenele radiologice.

*Neurinomatoza* multiplă în cadrul maladiei Recklinghausen produce semne din partea mai multor perechi de nervi cranieni. Stigmatele cutanate cît și existența unor tumorete periferice pun diagnosticul maladiei de sistem.

*M. Recklinghausen cranian* manifestat prin aplazia aripei mari de sfenoid face să se găsească pe radiografie un defect osos al bazei care simulează liză osoasă. Clinic se poate traduce printr-o exoftalmie unilateral progresivă, pulsatilă (Arseni, Maretsis și Marcela-Ștefania Maretsis, 1967), plus peteșii „cafea cu lapte" tegumentare și uneori mici tumorete subcutanate (stigmate de maladia Recklinghausen).

*Sindromul de „șa goală"* simulează o leziune de baza craniului în regiunea selară, cu sindrom chiasmatic adică scăderea acuității vizuale cu tulburări de cîmp vizual plus fenomene endocrine (Obrador, 1972). Radiografia simplă, pneumografia fracționată și tomografia computerizată vor ajuta la punerea unui diagnostic diferențial.

*Glioame cerebrale* sau orice *alte procese expansive cerebrale* cu evoluție lentă, care produc epilepsie, semne piramidale, cerebeloase sau din partea nervilor cranieni plus fenomene de hipertensiune intracraniană și psihice intră în discuție în cazul tumorilor de bază extinse endocranian și subarahnoidian și care comprimă sau invadează encefalul. Datele clinice și paraclinice tranșează problema.

*Nevralgia de trigemen* zisă „esențială" are caracter intermitent cu atacuri dureroase de scurtă durată, dar repetate, pe cînd nevralgia de trigemen simptomatică sau secundară din tumorile de bază se manifestă cu dureri continui rezistente la medicația obișnuită plus scăderea sau abolirea sensibilității pe anumite zone ale feței (anestezie dureroasă).

*Fistula carotido-cavernoasă* produce exoftalmie uni- sau bilaterală pulsatilă, cu suflu endocranian și prinderea nervilor oculo-motori, plus tulburări de vedere, simulînd o tumoare de bază ce ar invada orbita. Diagnosticul diferențial se face pe date anamnezice, semnele clinice și angiografia carotidiană.

*Anevrismul carotidian intraselar* (Arseni, 1974) poate să producă sindrom chiasmatic simulînd tumoare de regiune selară. Angiografia carotidiană precizează diagnosticul iar uneori numai intraoperator constituind o surpriză pentru chirurg.



Scanned with OKEN Scanner

*Leziunile de trunchi cerebral* cu prinderea mai multor nervi cranieni pot să îngreuneze diagnosticul. Dar asocierea şi altor semne neurologice din partea trunchiului cerebral şi evoluţia clinică fac deosebirea între afecţiunile bazei craniului şi celor de trunchi cerebral.

## BIBLIOGRAFIE


ARSENI, C. — Anevrisme intraselare cu simptomatologie de tumori hipofizare. În: „Procese expansive intracraniene", vol. II (ed. *C., Arseni* şi colab.), Edit. Acad. R.S.R., Bucureşti, 1974, p. 254.

ARSENI, C., IONESCU, S. — *Acta chir. belg.*, 1958, 57, 150—161.

ARSENI, C., OPRESCU, I., MARETSIS, M. — *Oftalmologia* (*Buc.*), 1968, 3, 231—240.

ARSENI, C., MARETSIS, M. — Procesele expansive intracraniene de cauză parazitară. În: „Procese expansive intracraniene, vol. II (ed *C., Arseni* şi colab.), Edit. Acad. R.S.R., Bucureşti, 1974, p. 462.

ARSENI, C., MARETSIS, M., MARETSIS MARCELA-ŞTEFANIA — *Ophthalmologica* (*Basel*), 1967, 153, 409—418.

BINGAS, B. — Tumours of The Base of The Skull. În: „Handbook of Clinical Neurology", vol. XVII, part. a II-a, cap. 4 (ed. *Vinken* şi *Bruyn*), North Holland Publ. Comp, Amsterdam, 1974.

BOHM, W. — *Beitr. klin. Chir.*, 1918, 111, 440—446.

CLARKE, E. — *Brain*, 1954, 77, 61—81.

COLEY, B. L., SHARP, C. S. — *Arch. Surg.*, 1952, 23, 918—936.

CUSHING, H. — *Arch. Ophthal.*, 1930, 3, 505—551 şi 704—735.

EVERKE, H. — *Acta neurochir.* (*Wien*), 1966, 15, 150—158.

EWING, J. — *Proc. N. Y. path. Soc.*, 1921, 21, 17—24.

FALCONER, M. A., BAILEY, I. C., DUCHEN, L. W. — *J. Neurosurg.*, 1968, 29, 261—275.

FORTSYTHE, R. W., BAKER, G. S., DOCKERTY, M. B., CAMP, J. D. — *Proc. Mayo Clin.*, 1947, 22, 350—356.

GODTFREDSEN, E. — *Acta ophthal.* (*Kbh.*), 1940, 18, 336—354.

GUILLAIN, G., ALAJOUANINE, T. — Tumeurs de l'angle ponto-cérébelleux. În: *Nouv. Tr. méd.*, 1935, 20, 126—145.

GUILLAIN, G., PETIT-DUTAILLIS, D., BERTRAND, I., SCHMITE, P. — *Bull. Soc. Méd. Hôp. Paris*, 1930, 46, 1 484 — 1 941.

GURDJIAN, E. S., WEBSTER, J. E. — Head Injuries, Little Brown and Comp., Boston — Toronto, 1958.

JAFFÉ, H. L. — *Bull. N. Y. Acad. Med.*, 1946, 22, 588—604.

KLINGER, M. — *Acta neurochir.* (Wien), 1951, 1, 337—380.

KORKHOV, V. I., TCHEPELEVA, D. — *Roentgenol. Radiol.*, 1936, 36, 104—111.

KORMANN, G. — *Beitr. Neurochir.*, 1964, 8, 221—223.

KRETSCHMER, H. — *Zbl. Neurochir.*, 1970, 31, 247—271.

LICHTENSTEIN, L. — *New Engl. J. Med.*, 1956, 255, 427—433.

LINDGREN, E. — Röntgenologie ein schliesslich Kontrastmethoden, Handbuch der Neurochirurgie, vol. II, Springer, Berlin, 1954.

MAYER, E.G. — *Fortschr. Röntgenstr.*, 1932, 46, 4—6.

OBRADOR, S. — *J. Neurosurg.*, 1972, *36*, 2, 162.

PEET, M.M. — *Surg. Gynec. Obstet.*, 1927, 44, 202—207.

PERKINDSON, N. G., HIGGINBOTHAM — *Cancer* (*Philad.*), 1955, 8, 396—402.

PEROU, M. L. — Cranial Hyperostosis, Ch. C. Thomas, Springfield, 1964.

POILICI, L., MESTES, E., MARINCHESCU, C. — *Rev. neurol.*, 1959, 101, 722—730.

POURSINES, Y., PAILLAS, J. E. — *Rev. Oto-neuro-ophtal.*, 1951, 23, 65—114.

PSENNER, L. — Schädel, În: „Lehburch der Röntgen Diagnostik", Georg, Thieme, Stuttgart, 1966.

TÖNNIS, W., SCHETTLER, G. — *Dtsch. Z. Nervenheilk.*, 1967, 192, 193—208.

WALTHARD, B., ZUPPINGER, A. — *Schweiz. med. Wschr.*, 1949, 79, 618—623.

WANKE, R. — *Dtsch. Z. Chir.*, 1927, 201, 358—366.

Scanned with OKEN Scanner

# N. SEMIOLOGIA TUMORILOR HIPOFIZARE

C. ARSENI şi M. MARETSIS

## GENERALITĂŢI

În raport cu celelalte tumori intracraniene, tumorile hipofizare au o frecvenţă de 8% după Zülch (1965) sau 2,5% după Arseni şi Maretsis (1974). Statistica variază de la autor la autor. În privinţa sexului ar fi o distribuţie aproape egală cu o prevalenţă pentru unul sau altul din sexe după diverse statistici. Apar la toate vîrstele, ponderea fiind pentru vîrsta medie (35—40 ani).

Adenomul hipofizar este considerat că ia naştere din pars distalis al adenohipofizei. Pe măsură ce neoplasmul se dezvoltă, ţesutul glandular normal este comprimat în cavitatea selară dar continuă să secrete hormoni, iar dura regională formează treptat capsula adenomului (Hardy, 1969). Pe măsură ce se dezvoltă, adenomul împinge diafragmul selar înainte spre chiasmă. Pe viu adenomul are o culoare gri, este friabil, de consistenţă mucoidă şi hemoragic în cursul extirpării. De cele mai multe ori adenomul este chistic (1/5) cu un conţinut clar sau xantocromic şi albuminos. Uneori adenomul este format în totalitate de un chist cu capsulă fibroasă. În unele situaţii adenoame cu creştere viguroasă depăşesc limitele şeii şi se propagă extraselar erodînd osul, perforează dura şi pătrund în creier, în sinusul sfenoidal, în orofaringe, în artere pe care le trombozează sau în jurul nervilor cranieni. Aceste forme expansive de adenoame cu caracter invadant au fost descrise la început ca „maligne" (Bailey şi Cutler, 1940). Dar adenoamele realmente maligne histologic — carcinoamele hipofizare îşi manifestă agresivitatea şi la distanţă prin metastazare pe cale sanguină în ficat sau plămîn sau prin propagare via L.C.R. în variate locuri ale sistemului nervos central.

Histologic adenoamele au fost împărţite după afinităţile tinctoriale la hematoxilin—eozină în: acidofile, bazofile şi cromofobe din 1890. Deşi s-au făcut progrese histochimice importante prin care s-au pus în evidenţă celulele secretoare ale fiecărui hormon hipofizar, totuşi pentru claritatea şi uşurinţa clasificării clinicienii preferă vechea împărţire pe cele 3 forme amintite chiar dacă nu mai corespunde achiziţiilor moderne ce le pun la dispoziţie microscopia electronică şi dozările hormonale prin metode radioimunologice.

Celulele acidofile sau eozinofile sînt considerate că secretă hormonii GH, (de creştere) şi prolactina, iar celulele bazofile ar secreta TSH (tirostimulină), LH (luteinizare), FSH (foliculin stimulina) şi ACTH (corticotrop). Recent, Catt (1970) a demonstrat că şi aşa-zisele celule cromofobe sînt active hormonal, numai că hormonii nu sînt adunaţi în granule colorabile cu metodele obişnuite, ci în vezicule fără afinităţi tinctoriale al căror conţinut se goleşte în circulaţie. Astfel se explică sindroamele acromegalice şi sindroamele Cushing din unele adenoame „cromofobe" care greşit au fost considerate înainte ca inactive hormonal.

Prin tehnica imunohistochimică Nakane (1970) în adenoamele cromofobe cu acromegalie sau sindroame Cushing s-au pus în evidenţă granule hormonale topice (GH sau ACTH) care nu se colorau cu metode acido-bazice. Astfel, cu timpul, se va ajunge la o nouă clasificare funcţională a adenoamelor hipofizare în conformitate cu hormonul secretat de celulă: GH secretor, ACTH secretor, prolactin secretor etc. (Bergland, 1975). Există aserţiunea că fiecare hormon



Scanned with OKEN Scanner

hipofizar este secretat de o celulă specială, teoria celulă — hormon unic ; pe de altă parte există celule hipofizare, care secretă totuși 2 hormoni cum ar fi gonadotropinele care secretă atît FSH cît și LH și care se numesc amphofile. Astfel că cei 6 hormoni antehipofizari (GH, TSH, Prolactina, ACTH, FSH și LH) sînt secretați de 5 feluri de celule ce corespund fiecărui hormon în parte, cu excepția gonadotropinelor.

În clinică se uzează de clasificarea inițiată de pionierii studiului tumorilor hipofizare. Mai întîi adenoamele hipofizare se împart în benigne (cele care nu metastazează) și în maligne (carcinoamele care metastazează).

Împărțirea adenoamelor pe stadii în momentul diagnosticului se bazează pe studiul clinico-radiologic și are drept consecință elaborarea prognosticului și atitudinii terapeutice. În linii mari adenoamele hipofizare produc semne endocrine și oftalmo-neurologice.

*Stadiul I* (endocrin). Tumoarea este situată în interiorul șeii turcești. Nu există nici un deficit neurologic sau oftalmologic. Diagnosticul clinic se poate face pe semnele endocrine sau pe mărirea diametrelor conturului selar, are prognostic foarte bun și este curabilă. În acest stadiu bolnavii se plîng de cefalee situată retroorbitar.

*Stadiul II* (endocrino-oftalmologic). Tumoarea se expansionează în afara șeii turcești fie în sus, fie lateral, fie anterior, fie posterior. Tumoarea nu invadează structurile din jur, ci le împinge. Apar semne chiasmatice, hipotalamice și disfuncții corticale. Existența tulburărilor endocrine nu este o regulă. Radiografii speciale pun în evidență expansiunea extraselară. Are prognostic bun și cu posibilități de vindecare.

*Stadiul III* (endocrino-oftalmo-neurologic). Tumoarea se dezvoltă asimetric, perforează dura pe care o înconjură, invadează creierul, osul, sinusul venos, nervii cranieni, vasele sanguine și cavitățile nazale printr-o expansiune directă. La semnele stadiului II se pot adăuga semne din partea nervilor oculo-motori și trigemen cînd invadează sinusul cavernos și diverticulul Meckel și rinoree dacă invadează cavitățile nazale. Semne endocrinologice pot exista sau pot lipsi. Prognostic nefavorabil, de obicei fără șansă terapeutică. Radiologic se pun în evidență erodări osoase ale dorsului selar, vîrfurile stîncilor, aripilor de sfenoid etc.

*Carcinoamele* au un prognostic prost, sînt incurabile. Dificil de diagnosticat, uneori numai după moarte. Se însoțesc adesea de sindrom Cushing; acromegalia și hipertiroidismul nu se întîlnesc în carcinomul hipofizar.

Există și unele carcinoame hipofizare fără origine în hipofiză ci metastaze în regiunea hipofizară de la un cancer ocult somatic (plămîn sau alt organ) care produce ACTH în exces. Dar acestea nu sînt carcinoame propriu-zise hipofizare.

În general, așa cum am mai amintit, tumorile hipofizare produc efecte locale mecanice prin natura expansivă a leziunii și efecte endocrinologice. În privința diagnosticului există diferențe între adenoamele secretante hipofizare și adenoamele nesecretante. Dacă la cele secretante tulburările endocrine pot ajuta la punerea unui diagnostic precoce cînd adenomul este încă mic, intraselar, chiar în stadiu de microadenom cu prognostic și rezultat terapeutic foarte bun, în cele nesecretante diagnosticul se pune de obicei tardiv pe baza efectelor de volum ale tumorii hipofizare.

*Topografic* glanda hipofizară este situată în șaua turcească, o scobitură osoasă căptușită cu periost exact ca și periostul vertebral care tapetează

Scanned with OKEN Scanner

canalul spinal. Acest strat periostal împreună cu diafragmul selar formează o pungă ce conține glanda. Între periostul șeii turcești și capsula glandulară există o stromă fibrovasculară formată dintr-un număr variat de canale venoase ce unesc laturile opuse ale sinusurilor cavernoase și țesut conjunctiv. Pereții laterali ai șeii sînt formați din foița durală care mai îndeplinește și oficiul de perete medial al sinusului cavernos. Variațiile anatomice ale acestei regiuni mediane sînt multiple. Există situații cînd sifonul carotidian care în mod normal este în sinusul cavernos, să fie în contact direct cu tumoarea hipofizară (Hardy, 1969). În mod normal oculomotorul, trohlearul și nervul trigemen sînt în peretele dural al sinusului cavernos iar nervul abducens în interiorul sinusului venos (*fig. 233*); există situații cînd acești nervi cranieni sînt în contact direct cu tumoarea hipofizară.

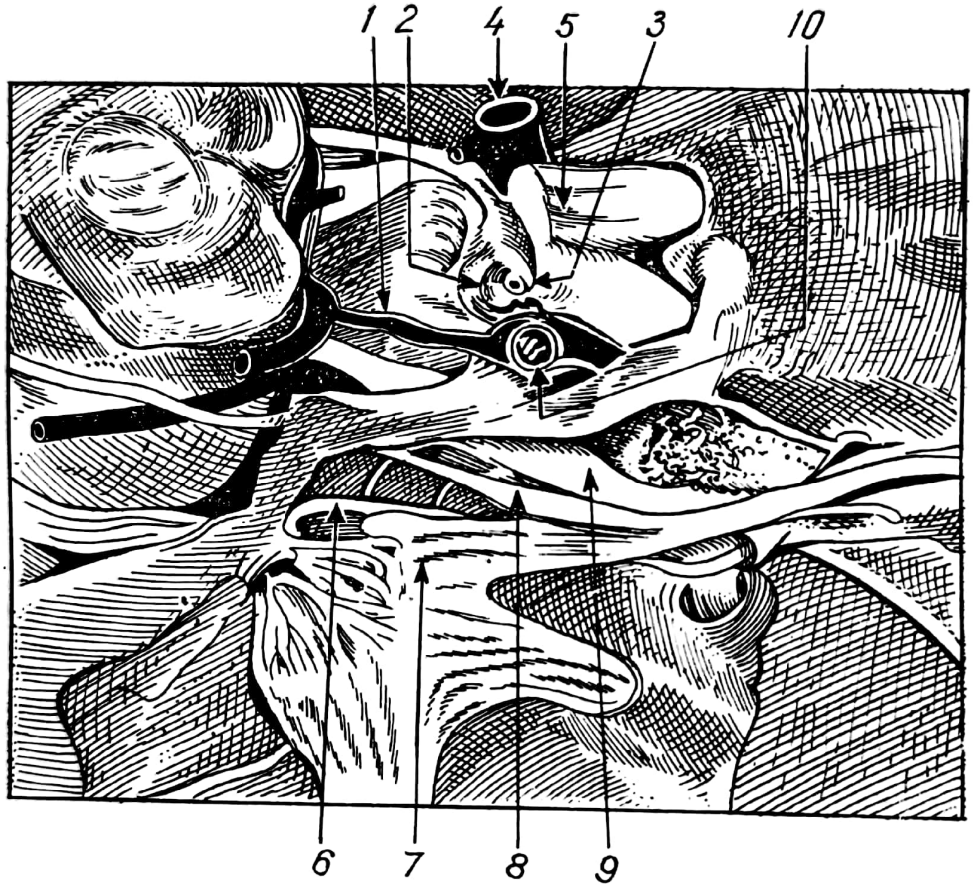


*Fig. 233.* — Formațiuni vasculo-nervoase din vecinătatea șeii turcești.

*1* — artera comunicantă posterioară; *2* — diafragmul selar; *3* — tija hipofizară; *4* — artera carotidă internă stîngă; *5* — chiasma optică; *6* — n. abducens; *7* — n. trigemen; *8* — n. trohlear; *9* — artera carotidă internă dreaptă; *10* — n. oculomotor.

Dar cea mai importantă dintre relații este aceea dintre adenom și căile optice. Există variații în poziția chiasmei care poate fi: prefixată cînd atinge șanțul chiasmatic, mediofixată cînd acoperă complet diafragmul selar, retrofixată cînd este așezată pe dorsul selar și postfixată cînd este înapoia dorsului selar. În raport cu aceste poziții variază și tulburările vizuale care sînt consecința comprimării de către volumul adenomului. Dar în afară de variația



Scanned with OKEN Scanner

antero-posterioară a poziției chiasmei, mai trebuie să se ia în considerație distanța pe verticală dintre chiasmă și diafragmul selar care variază între 0 pînă la 10—19 mm.

## SEMNELE CLINICE

*Cefalee.* Destul de des tumorile hipofizare debutează cu cefalee care are un caracter migrenos, localizată într-un hemicraniu, retrooculară, bitemporală sau occipitală. Cefaleea poate fi surdă, intermitentă și apare fără să fie legată de volumul tumorii. Noi am găsit cefaleea ca simptom de debut (stadiu I) în aproximativ 41,3% (1974). Explicația cefaleei ar fi distensia cortului hipofizar, care este foarte bogat inervat. În unele situații, în perioada de stare, cefaleea este intensă, difuză și se însoțește de grețuri și vărsături ceea ce denotă apariția unui sindrom de hipertensiune intracraniană întîlnită în 6,67% (1974). În aceste cazuri am constatat apariția de edem sau stază papilară care se supraadaugă decolorării, paloarei sau atrofiei optice primitive. Nurberger și Korey (1953) au întîlnit edem papilar în 6% din adenoamele hipofizare cromofobe.

*Pierderea vederii* constituie unul dintre cele mai obișnuite și precoce semne în adenoamele hipofizare (85, 33% în statistica Arseni-Maretsis, 1974). Pierderea poate fi parțială sau totală la un ochi sau la ambii ochi. De obicei apariția semnelor vizuale este insidioasă și progresivă, se întinde pe perioade îndelungate între un an și 15—20 ani. Numai în cazuri de apoplexie hipofizară pierderea vederii se face brusc în cîteva minute sau ore. În adenoamele hipofizare nesecretante pierderea vederii este și mai frecventă mergînd uneori pînă la 100% în adenoamele cromofobe (Martins, 1974), iar în statistica noastră în 89,4%. Scăderea vederii unilaterale constituie adesea unicul simptom de debut în adenoamele cromofobe (nesecretante) ceea ce determină uneori să fie diagnosticată eronat ca nevrită retrobulbară.

Cecitatea vizuală odată instalată este ireversibilă, chiar dacă bolnavul se operează. Mai întîi este afectat ochiul stîng fără să avem o explicație precisă.

*Defecte ale cîmpului vizual.* Cel mai frecvent deficit de cîmp vizual produs de adenoamele hipofizare este *hemianopsia bitemporală* parțială sau completă, cu evoluție adesea progresivă (*fig. 234*) începînd cu cvadrantul superior extern și apoi coborînd la cel inferior extern. În statistica noastră (1974) am găsit 77,33% din cazuri cu defecte ale cîmpului vizual. Hemianopsia bitemporală apare cînd tumoarea împinge ambii nervi optici și chiasma în sus.

Unii bolnavi se prezintă cu *cecitate la un ochi* și *cîmpul temporal tăiat la celălalt* ochi cînd tumoarea comprimă unul din nervii optici și chiasma. Se mai notează *scotoame bitemporale* în alte situații cînd chiasma este prefixată. În foarte puține alte cazuri se întîlnește *scotom central temporal* de o parte și *defect temporal* de cealaltă parte, cunoscut ca scotom de joncțiune Traquair produs de leziune localizată la unirea medială a nervului optic cu chiasma.

Variate alte forme de defecte de cîmp vizual pot apărea ca hemianopsie omonimă, cecitate unilaterală sau bilaterală, cvadranopsii inferioare, hemianopsie temporală unilaterală etc. a căror explicație constă în aranjamentul complex al tractelor fibroase și vascularizației din interiorul chiasmei și poziției chiasmei față de șa și comportării variate a adenoamelor hipofizare. În genere defectele de cîmp vizual în tumorile hipofizare sînt incongruente,

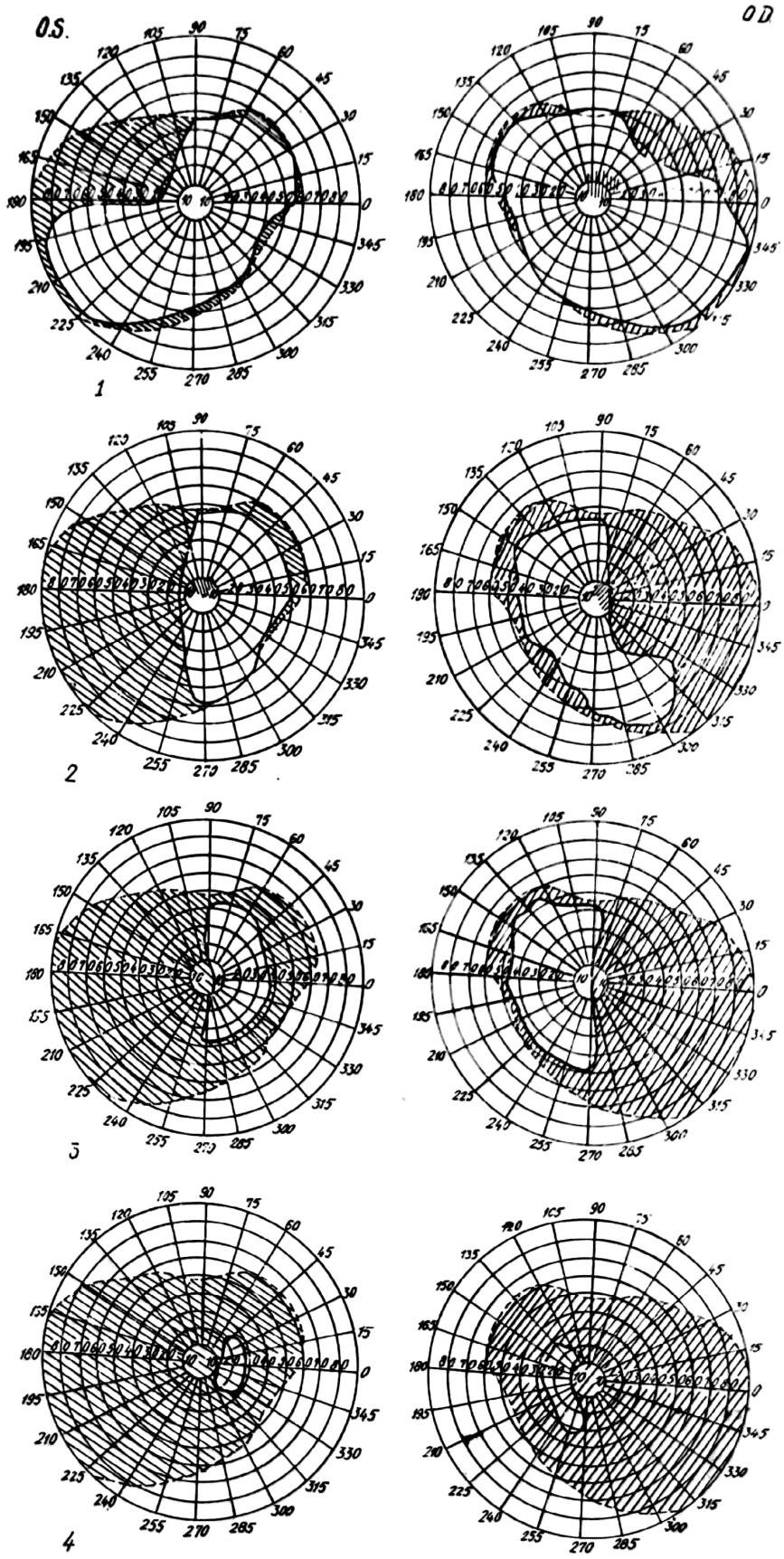


*Fig. 234.* — Modificări progresive ale cîmpului vizual în tumorile hipofizare *(1, 2, 3, 4)*.



Scanned with OKEN Scanner

foarte rar sînt congruente. Hemianopsiile din tumorile hipofizare sînt uneori greu de diferențiat de hemianopsiile ivite, ce-i drept mai rar, în tumorile de fosă posterioară, prin dilatarea ventriculului III. La cele din urmă hemianopsiile se însoțesc de edem sau stază papilară și apar într-un stadiu tardiv al evoluției.

*Fundul de ochi.* Paloare papilară și defect de cîmp vizual sugerează existența unei tumori hipofizare. Modificări ale coloratiei papilei am întîlnit în 86,66 % din cazuistica noastră. Paloarea papilară nu este însoțită totdeauna de interesarea acuității vizuale. După operație persistența palorii papilare nu împiedica revenirea vederii (Arseni-Lascu, 1958).

Cînd se produc și fenomene de hipertensiune intracraniană se adaugă edem sau stază papilară. Dacă paloarea papilară se asociază cu escavarea discului, prognosticul este nefavorabil pentru acuitatea vizuală.

*Paralizii ale nervilor cranieni* în special ale oculo-motorilor este rară. Cînd apare precoce are prognostic benign, cînd apare tardiv prognosticul este nefavorabil pentru că se datorează unei invazii tumorale în stadiul III. Cînd apare nevralgia trigeminală este de presupus o invazie a cavumului Meckel care de asemenea este de prognostic rezervat.

*Exoftalmia* a fost semnalată de noi (1974) în 16,66% din cazuri, în 6,66% bilateral și în 10% unilateral. Exoftalmia este moderată și adesea reductibilă, axială, nepulsatilă, fără congestie, uneori nesesizabilă de un examinator neexperimentat. Walsh (1957) consideră exoftalmia ca o consecință a unei staze venoase în sinusul cavernos deși la rîndu-i recunoaște că în exoftalmiile din tumorile hipofizare n-a fost semnalată vreo congestie. Danowski (1962) susține că hipofiza ar elabora un hormon exoftalmotrop, în exces, legat de hormonul tireotrop (TSH) ca în sindroamele hiperpituitare și care ar fi răspunzător de protruzia globilor oculari. Kinderen și Houtstralanz (1962) au demonstrat că în extractul uman hipofizar există un factor exoftalmotrop denumit EPS (exophthalmus producing substance). Clinica vine în sprijinul existenței unui factor exoftalmotrop prin faptul că adenoamele produc exoftalmie chiar în stadiul I cînd nu exercită vreo compresiune și se ameliorează spectacular după tratament (Arseni, Oprescu și Maretsis, 1968). Schura (1966) citează cazuri de exoftalmii în tumori hipofizare prin invadarea de către tumoare a fantelor sfenoidale sau canalelor optice.

*Crize epileptice* de tip grand mal am întîlnit în 4% din cazurile noastre (1974). În literatură crizele din tumorile hipofizare sînt raportate între 1% și 10% (Nurnberger și Korney, 1953). Epilepsia apare în stadiile II și III și explicația ar consta în comprimarea diencefalului și cortexului cerebral sau sindromului de hipertensiune intracraniană.

*Rinoliquoree* apare cînd fundul selar este distrus de tumoare ce invadează sinusul sfenoidal și naso-faringele, în stadiul III. Acest epifenomen rar constituie un pericol de infecție meningeală (Olivecrona, 1967 — un caz; Arseni și Ionescu, 1970 — un caz).

*Tulburările psihice* de tip nevrotic apar la unii suferinzi de adenoame hipofizare în stadiul I fără fenomene deci de compresiune cerebrală. Astfel se descrie somnolență, labilitate afectivă, tulburări de memorie, anxietate, bradipsihie și tulburări de comportament (Arseni și colab., 1967). Explicația privind unele psihosindroame endocrine nu este încă elucidată; astfel, menționăm că, deși influența hormonilor asupra encefalului este recunoscută, unii

Scanned with OKEN Scanner

bolnavi cu tumori hipofizare fac tulburări psihice, iar alții nu fac. Psihosindromul endocrin de tip nevrotic caracterizează mai ales faza de debut a tumorilor hipofizare, pe cînd cel psihotic este specific stadiului avansat al acestora (Arseni și colab., 1967). De remarcat că în tumorile eosinofile întîlnim mai ales euforie (89%) pe cînd în tumorile cromofobe — depresiune (70%). Tulburările psihice dispar odată cu extirparea adenomului hipofizar și reapar odată cu recidiva. Parhon (1960) subliniază asocierea uneori a acromegaliei cu paranoia. Am întîlnit sindrom pseudomaniacal în cazuri de adenoame hipofizare ce comprimă hipotalamusul (4 cazuri, 1974) și lipsa controlului sfincterian în 7 cazuri cu adenoame expansive și invadante ale creierului.

*Sindroame ale expansiunii extraselare a tumorilor hipofizare.* Adenoamele hipofizare din stadiile II și III ca și carcinoamele hipofizare produc tablouri clinice prin semne adăugate care sînt consecința direcției spre care s-au expansionat. Astfel:

a) *Expansiunea spre ventriculul III sau hipotalamus* va produce: cefalee, somnolență, diabet insipid, tulburări în reglarea temperaturii corporale, hidrocefalie și demență.

b) *Expansiunea spre lobul temporal* va produce: hemianopsie omonimă, crize, hemipareze.

c) *Expansiunea spre lobul frontal* va produce: modificări ale personalității, crize, pierderea vederii.

d) *Expansiunea spre sinusul cavernos* va da: parestezii în față și oftalmoplegie.

e) *Expansiunea în nasofaringe* duce la: rinoliquoree și secundar la meningită.

*Apoplexia adenomului hipofizar* este rezultatul unei hemoragii ce se produce în tumoare sau edem indus de infarctizarea tumorală. În mod brusc se produce cefalee puternică, greață și vomă. Bolnavul examinat este torporos, confuz, cu redoare de ceafă, febril, vederea scade progresiv plus paralizii oculare. La puncția lombară L.C.R.-ul este hemoragic. Cauza acestor hemoragii în tumorile hipofizare este necunoscută. Noi am întîlnit asemenea apoplexii în 12% din cazuri.

## SINDROAME ENDOCRINE

### a. HIPOPITUITARISM

Hipopituitarism apare datorită presiunii directe a tumorii asupra glandei normale. Cînd tumoarea comprimă și hipotalamusul este implicat și axul hipotalamo-hipofizar. Din cei 7 hormoni hipofizari numai 3 sînt cu semnificație clinică și anume: gonadotropinele (FSH și LH), tirotropinele (TSH) și corticotropinele (ACTH) care scad cînd hipofiza este comprimată de adenom.

Astfel la femei se constată amenoree, pierderea libidoului la bărbat. Pierderea perilor axilari, pubieni, corporali, faciali și ai capului este consecința insuficienței gonadotropinelor. Rărirea perilor a determinat pe Dott și Bailey (1925), să acorde o denumire specială de „sindrom raripilogenital".

Hipotiroidismul se manifestă prin scăderea toleranței la frig, apatie, oboseală, mialgii, artralgii, piele uscată și aspră, constipație, paloarea tegumentară (prin lipsă de pigment melanic și vitamina A), iar metabolismul bazal este scăzut față de normal.



Scanned with OKEN Scanner

Hiposuprarenalismul se manifestă prin lenevire, răspuns inadecvat la stress și scădere marcată la infecții. De asemenea se constată o tulburare în metabolismul apei și o intoleranță la abținerea de la sare.

### b. HIPERPITUITARISM

Aproape 1/4 din adenoamele hipofizare se manifestă clinic a fi hormonal secretante. Astfel produc sindroame clinice caracteristice.

*Acromegalia* se manifestă prin mărirea extremităților, a feței și corpului, cefalee, transpirații, artralgii, sindrom de tunel carpian, lentoare, diabet zaharat și tulburări de vedere. În circulație se găsește hormon de creștere (GH) în exces. Mai întîi a fost incriminat ca producător de acromegalie adenomul eosinofil, dar ulterior s-a constatat că și cel cromofob poate produce sindrom acromegalic (3 în statistica noastră din 1974). Uneori numai hiperplazia și hiperfuncția hipofizei poate să producă acromegalie chiar cînd nu s-a constatat un adenom. Unele adenoame secretă GH tranzitor producînd o „acromegalie fugace", descrisă de Bailey și Cushing (1928).

Exoftalmia este de asemenea frecventă în acromegalie.

*Sindromul Cushing* prin exces de cortizon circulant se manifestă prin pletoră, hipertensiune arterială, cifoză, obezitate centripetă, dureri dorsale, hirsutism, facies lunar etc. A fost descris ca o consecință a adenomului bazofil, dar se întîlnește și în cel cromofob (4 cazuri în statistica noastră din 1974). Adenoamele hipofizare bazofile sau corticotrop secretante sînt foarte rar întîlnite; noi nu am întîlnit în statistica noastră nici un adenom bazofil.

*Galactorrhea*, nepuerperală, produsă de exces plasmatic de prolactină se poate întîlni în unele adenoame hipofizare hiperpituitare. Bercovici și Ehrenfeld (1963) au găsit 14 bolnavi (13%) din 71 cu galactoree nepuerperală, care sufereau de adenom hipofizar. De asemenea Catt (1970) notează că și adenoamele nesecretante (cromofobe) dacă comprimă hipotalamusul pot produce prolactinemie în exces și deci galactoree prin suprimarea hormonului inhibitor al prolactinei elaborat de hipotalamus (PIF, prolactin inhibitingi factor). Peillon și colab. (1978) la Congresul European de la Rottach-Egern (1976) au prezentat un studiu pe 157 cazuri de adenoame prolactin secretante din care 127 femei și 30 bărbați. Comparînd numărul de cazuri pe ani menționează că în 1967 au avut 11 cazuri, iar în anii următori cazurile s-au dublat sau chiar triplat ca număr: în 1976 în primele 6 luni au depistat 23 cazuri. Această spectaculară progresie a numărului cazurilor de adenoame prolactin secretante s-ar datora la 2 factori: *a*) ameliorarea tehnicilor histologice de colorare, metodelor histochimice etc. și *b*) detectarea cu ușurință în serul uman a prolactinei secretante de adenoamele PRL secretante prin metode specifice și senzitive radioimunologice. Remarcă apariția hiperprolactinemiei în diferite tipuri de adenoame hipofizare și printr-un tabel comparativ demonstrează că adenoamele PRL secretante au cîștigat treptat teren în detrimentul adenoamelor zise „cromofobe". De unde între anii 1964—1968 se notează 45% adenoame „cromofobe" și 6% adenoame PRL secretante, între 1972—1976 scad adenoamele „cromofobe" la 20% și cresc adenoamele PRL secretante la 39%.

Jailer și Holub (1960) au descris stări de hipertiroidie induse prin exces de TSH în cazuri de adenoame cromofobe.

Adenoame hipofizare ca sursă de gonadotropine în exces nu au fost descrise pînă în prezent.

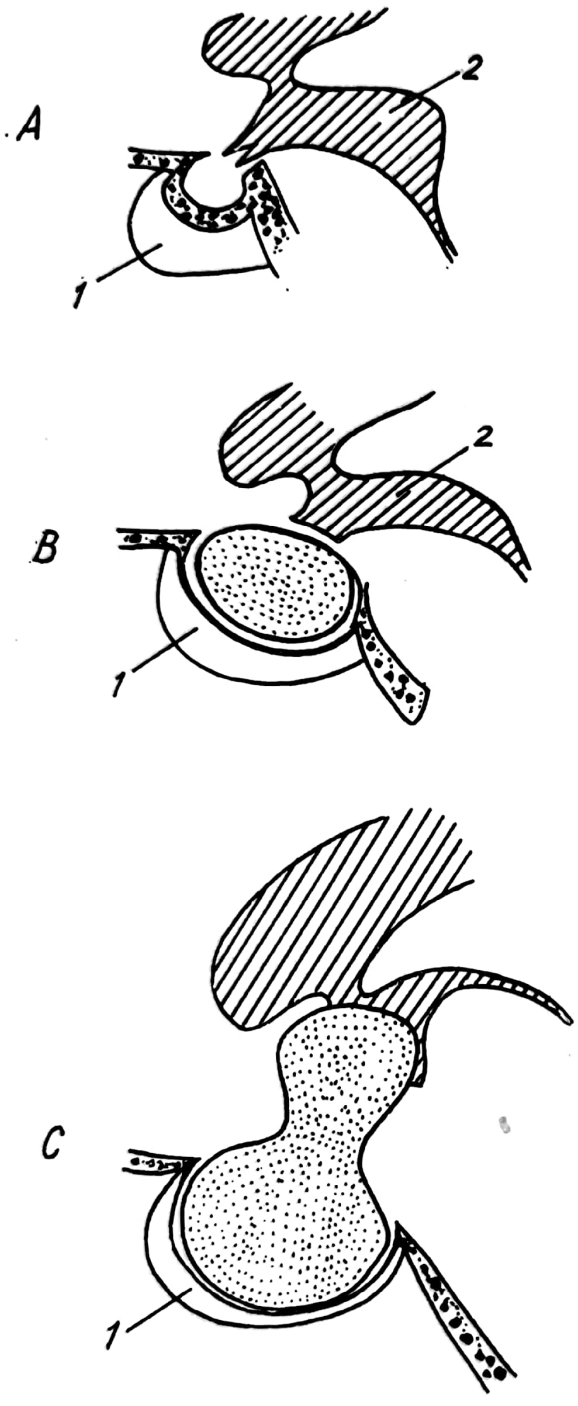


*Fig. 235.* — Aspectul normal al şeii şi al ventriculului III şi modificările acestora în cazul tumorilor hipofizare compresive şi expansive.

*A* — aspect normal; *B* — şa mărită de volum (cu contur şi apofize clinoide erodate) prin adenom ce comprimă în sus recesurile ventriculare al căror contur este dispărut; *C* — adenomul hipofizar expansionat în ventriculul III, pînă la gura Monro, apare deformat de tumoarea hipofizară; *1* — sinusul sfenoidal; *2* — ventriculul III.

*Mijloace adjuvante în diagnosticul adenoamelor hipofizare. Radiografia simplă a şeii turceşti* ne poate da următoarele informaţii:

— Şa moderat mărită cu păstrarea conturului selar dar cu apofizele clinoide posterioare uşor subţiate (în stadiul I).

— Şa mărită în toate diametrele, cu aspect balonat, cu dublu contur şi în omega, hipertrofia apofizelor clinoide: „cioc acromegalic". Lama patrulateră uneori fracturată (în stadiul II).

— Şa enormă, cu clinoidele erodate, fundul selar dispărut, sinusul sfenoidal aerian dispărut, erodarea vîrfurilor stîncilor şi altor oase ale bazei craniului (în stadiul III).

Calcificările intraselare în adenoamele hipofizare sînt mai rare; noi am întîlnit un singur caz cu adenom cromofob. Mai des calcificările apar în craniofaringioame. Lindgren şi Di Chiro (1951) citează 3,2% calcificări în adenoamele hipofizare pe cînd în craniofaringioame 55%.

*Metode radiologice cu contrast. Pneumoencefalografia* ne informează asupra stării ventriculului III care poate fi comprimat de un adenom cu expansiune extraselară şi spre baza creierului. În mod normal apare supraselar o imagine aerică de „gură de peşte" (*fig. 235*) care este partea antero-inferioară a v. III: recesul anterior şi posterior separate de chiasmă. Cînd tumoarea se extirpă şi apasă pe v. III acesta se deformează iar cisterna chiasmatică dispare (*fig. 235*).

*Pneumoencefalografia fracţionată* pune în evidenţă mai precis cisterna chiasmatică şi pe celelalte de la baza creierului, astfel că se poate delimita mai precis conturul adenomului expansionat extraselar, iar după neregularităţile conturului se poate deduce malignitatea sau benignitatea tumorii.



Scanned with OKEN Scanner

*Angiografia carotidiană* este de un ajutor prețios în diagnosticarea adenoamelor hipofizare, mai ales a celor din stadiile II și III.

Lima (1958) rezumă schematic modificările angiografice din adenoamele hipofizare :

*Tipul I* cînd sifonul apare „derulat", tumoarea se dezvoltă lateral.

*Tipul II* cînd artera cerebrală mijlocie (sylviana) este deplasată în sus și înapoi: tumoarea se expansionează în sus și înainte. Dacă tumoarea expansionată depășește tuberculul selar apare o ancoșă cu concavitatea posterioară pe porțiunea a *I* cerebralei anterioare.

*Tipul III* corespunde expansiunii tumorale în ventriculul III și apare hidrocefalie. Flebografia profundă arată ridicarea venei bazilare și a venei Galien.

*Tipul IV* cînd tumoarea invadează sinusul cavernos lateral; sifonul este împins lateral și deformat.

*Tipul V* cînd tumoarea se extinde spre fosa temporală și ultimul segment al sifonului apare derulat sau turtit, iar cerebrala medie deplasată.

Radiografia simplă a șeii turcești, aerografia și angiografia cerebrală alcătuiesc o triadă cu care se poate pune diagnosticul de precizie în 98% din tumorile hipofizare (Arseni-Maretsis, 1974).

*Scintigrafia* oferă informații în tumorile gigante care invadează formațiile vecine dar nu arată direcția expansiunii tumorale cînd se face spre sinusul sfenoidal sau sinusul cavernos. Hekmatpanah (1969) notează că scintigrafia cerebrală ar fi pozitivă în 40% din tumorile hipofizare.

*Iodoventriculografia* este valoroasă pentru aprecierea expansiunii tumorale în ventriculul III, spre pedunculii cerebrali sau spre ventricolul lateral, informează, mai ales asupra obstruării găurii Monro. Este o metodă selectivă și nu de rutină.

*Electroencefalografia* arată modificări focale mai ales pentru tumorile din stadiile II și III cînd este interesat cortexul frontal și temporal. Practicînd E.E.G. la 75 cazuri cu tumori hipofizare (1974) am găsit în 15 cazuri trasee normale. Lazzaroni și Pacini (1968) din 90 cazuri studiate, la 23 traseele E.E.G. au fost normale.

Variabilitatea histopatologică a tumorilor hipofizare, tulburările endocrine, tulburările psihice sau volumul tumoral nu au corespondent cu modificările E.E.G. sau lipsa modificărilor E.E.G. (Arseni și colab., 1967).

Lazzaroni și Pacini (1968) conchid că anomaliile bioelectrice cerebrale s-ar datora mai degrabă interesării întregului creier prin perturbările endocrine metabolice induse de tumorile hipofizare decît de influențele mecanice ale acestora asupra encefalului.

*Tomografia computerizată* nu poate preciza cu exactitate diagnosticul histopatologic al tumorilor hipofizare, dar este de mare ajutor în detectarea tumorilor hipofizare expansionate supraselar, paraselar, retroselar sau frontotemporal. În aceste situații tomografia computerizată apare superioară metodelor cu aer. TC (tomografia computerizată) nu detectează adenoamele intraselare pure (Kazner și colab., 1978). TC este utilă în diagnosticul recidivelor cînd aerografia nu poate să facă deosebirea între tumoare și cicatrice.

În final TC este de utilizat cu indicații limitate în tumorile hipofizare.

*Metode de laborator.* Analiza L.C.R.-ului poate pune în evidență o creștere ușoară a albuminorahiei (peste 60 g ‰). Dacă adenomul invadează cister-

nele, albuminorahia crește. Presiunea LCR-ului este normală, dar dacă adenomul expansiv produce hipertensiune intracraniană, și presiunea LCR-ului crește.

În caz de apoplexie intraadenomatoasă LCR-ul devine hemoragic și trebuie făcut diagnosticul diferențial între malformație vasculară cerebrală ruptă și adenom hipofizar apoplectic.

*Testări hormonale*

a) *Hormonul de creștere* (GH, growth hormone) se măsoară prin metoda radioimunologică. În mod normal în plasmă circulă 1—5 ng/ml cu creșteri intermitente care urcă pînă la 25 ng/ml în raport cu vîrsta, stressul, hrana și factorii metabolici. Pentru a depista o acromegalie activă, Roth și Gorden (1970) consideră o concentrare de GH în plasmă de peste 10 ng/ml în repaus după un post nocturn și o concentrare de GH în plasmă de peste 5 ng/ml la 2 ore după ingerarea a 100 g glucoză.

b) *Hormonul corticotrop* (ACTH) normal în plasmă este de 0,03 ng/ml. O metodă clinică indirectă de apreciere a sporirii activității de ACTH ar fi sindromul Cushing produs de adenom hipofizar sau hiperplazia suprarenalelor sau carcinoame pulmonare secretante de ACTH. În Cushing-ul produs de neoplasmul suprarenalelor în funcțiune, ACTH-ul este scăzut în plasmă (Nelson și colab., 1966). Pentru a diferenția diversele tipuri de sindrom Cushing se utilizează testul de suprimare la dexametazonă. Un alt test indirect pentru clinician în aprecierea producerii de ACTH de către adenoamele hipofizare ar fi excreția urinară din 24 ore a 17-ketosteroizilor. În mod normal în 24 ore se elimină prin urină între 5—15 mg 17-hidroxisteroizi la bărbați și 4—10 mg la femei. Pentru 17-ketosteroizi cifrele ar fi normale între 6—18 mg în 24 ore pentru bărbați și 4—13 mg pentru femei. Odată cu creșterea ACTH în plasmă sporește secreția de desoxycortizol și aceasta se reflectă ca o sporire a ratei de excreție a 17-hidroxicorticosteroizilor.

c) *Tirotropul sau hormonul de stimulare tiroidiană* (TSH). În plasmă, normal, se găsește în cantitate de 5 ng/ml. Deoarece măsurarea prin metode radioimunologice nu este la îndemîna clinicianului, testarea se face indirect. Metabolismul de bază este utilizat în hipotiroidism. Iodul plasmatic de asemenea este determinat legat de proteină care normal este de 4—8 ng/ml.

Iodul$^{131}$ este reținut normal de 15—45% în 24 ore; este scăzut în hipopituitarism și este sensibil la stimularea TSH care determină reținere de cifre ridicate.

d) *Gonadotropinele* (FSH și LH) se testează prin injectare de urină la șoareci femele și se apreciază după creșterea uterului la șoricioaice imature.

e) *Melanocit stimulating hormone* (*MSH*) *și prolactina* (*PRL*) se pot testa de către laborator prin tehnica radioimunologică dar nu este uzuală în clinică. Accentuarea pigmentării tegumentare și galactoreea presupun un exces de hormon melanocitostimulator și prolactinic, ceea ce ar justifica determinările de laborator la cerere.

*Diagnosticul sindroamelor hipofizare* depinde de vîrsta bolnavului, de tipul celular predominant al tumorii, de volumul expansiv al tumorii și de modalitatea evoluției.

1. *În raport cu vîrsta*, adenoamele hipersecretante produc la tineri, fie gigantism, fie pubertate precoce; la adult, acromegalie sau sindrom Cushing. Adenoamele hipopituitare sau nesecretante provoacă la tineri sindrom Babin-



Scanned with OKEN Scanner

ski-Fröhlich sau nanism, pe cînd la adult produc tulburări în sfera caracterelor sexuale, primare şi secundare.

2. *În funcţie de tipul celular* adenoamele pot fi: eozinofile, bazofile, mixte, cromofobe şi carcinoame.

*Adenoamele eozinofile* au evoluţie îndelungată şi debutează cu cefalee, creştere treptată a extremităţilor, a viscerelor; apare diabet zaharat, scad funcţiile gonadale; tîrziu, apar fenomene oftalmologice. Se opresc în evoluţie după vîrsta de 60 ani. Radiologic, şaua nu-şi pierde conturul, se măreşte dar nu considerabil şi produce o hiperostoză a clinoidelor anterioare (*fig 236*). Rareori tumoarea expansionează spre formaţiunile vecine.

*Adenoamele mixte* se manifestă clinic prin acromegalii şi hipogonadism.

*Adenoamele cromofobe* sînt cele mai frecvente dintre adenoamele hipofizare. De obicei produc sindrom de hipopituitarism. Evoluţia este mai îndelungată comparativ cu cea a adenoamelor eozinofile iar tulburările de vedere apar mai devreme decît la acestea; balonizarea şeii constituie o regulă (*fig. 237*) ; deformarea şi creşterea în dimensiuni impresionante sînt destul de frecvente. Expansiunea spre formaţiunile vecine este mai deasă decît în oricare alte adenoame.

În unele adenoame cromofobe s-au semnalat şi sindroame hiperpituitare cu acromegalie, sindrom Cushing şi mai recent hiperprolactinemie cu galactoree. Aceasta s-ar explica prin prezenţa hormonilor sub formă de vezicule şi nu de granule, puse în evidenţă primele cu ajutorul metodelor moderne de histochimie.

*Tumorile maligne*, cunoscute sub denumirea de carcinoame pituitare, au evoluţie scurtă, distrucţia selară este regula ca şi expansionarea spre sinusul cavernos. Nu în toate cazurile există manifestări endocrine. Metastazează în restul organismului.

3. *In raport cu volumul*, adenoamele au fazele I, II şi III descrise anterior: I — endocrină, II — endocrino-oftalmologică şi III — expansivă.

4. După evoluţie, notăm cronicitate în 99,33% din adenoamele benigne; cele maligne au evoluţie precipitată.

Bruschetea deteriorării vederii, apariţiei semnelor meningeale şi de paralizii oculare la un purtător de adenom hipofizar denotă apoplexie în tumoare sau infarctizare. În asemenea situaţii, puncţia lombară relevă L.C.R. hemoragic ceea ce face uneori dificil diagnosticul faţă de o malformaţie vasculară cerebrală ruptă (în caz că adenomul hipofizar era ignorat). Această precipitare a evoluţiei poate fi produsă şi de radioterapie.

Tumoarea Nelson (Nelson şi colab., 1958) este o formă particulară de adenom hipofizar ce se iveşte după suprarenalectomie bilaterală pentru sindrom Cushing prin supersuprarenalism. Odată dispărută inhibiţia prin producerea în exces de cortizon, CRF este capabilă să stimuleze hipofiza în aşa măsură încît celulele producătoare de ACTH încep să prolifereze, producînd tumoare hiperplazică hipofizară, mai ales de tip cromofob. Există şi ipoteza preexistenţei unui microadenom care după suprarenalectomie începe să se dezvolte şi să devină evident clinic şi radiologic. Patogenia tumorii Nelson şi sindromului Nelson caracterizat prin hiperpigmentare tegumentară şi hipersecreţie de ACTH este încă necunoscută (Arseni-Maretsis-Constantinovici, 1978). Tumoarea Nelson se dezvoltă după 5—10 ani de la superrenalectomie, nu apare în toate eventualităţile de suprarenalectomie ci în proporţie de 7—20%. Este bine ca această tumoare reactivă, pe fond de *feed back* negativ să fie surprinsă





*Fig. 236.* — Aspectul șeii în adenomul eozinofil cu ,,cioc de papagal'' prin hiperostoza clinoidelor anterioare.

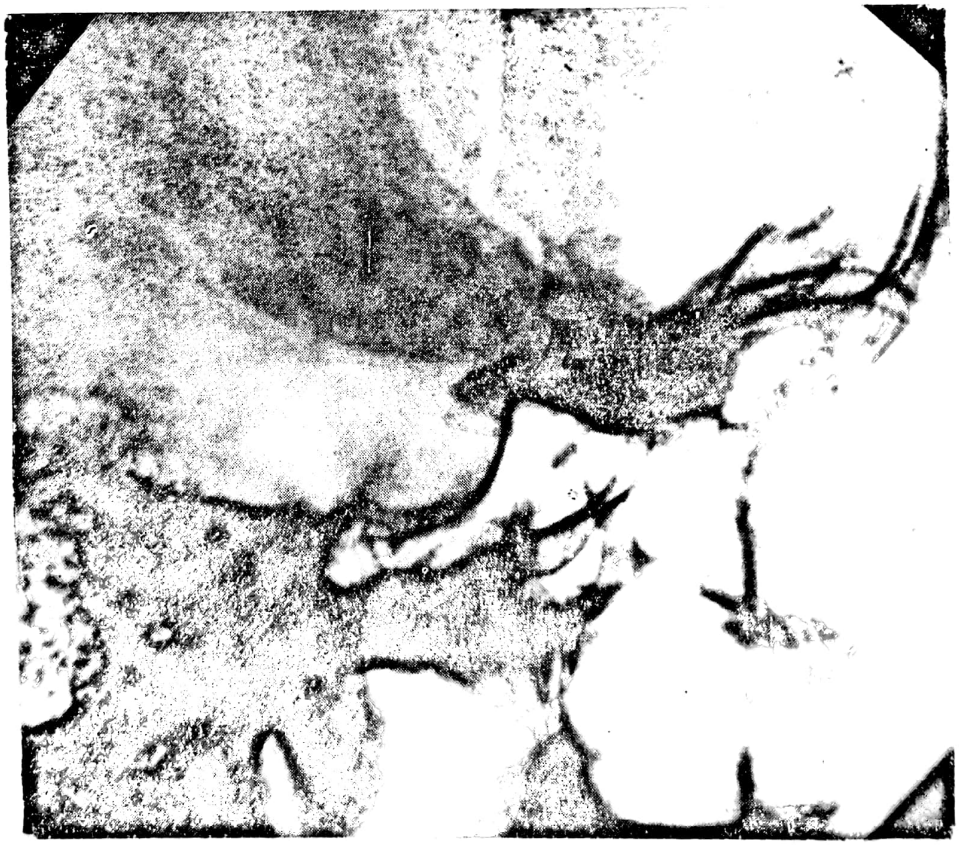

*Fig. 237.* — Aspectul șeii în adenomul cromofob : șa ,,balonată''.



Scanned with OKEN Scanner

în faza endocrină cînd tratamentul este mai eficient. Ne va conduce la punerea diagnosticului precoce, în faza de microadenom, hiperpigmentarea tegumentară și prezența în exces a ACTH plasmatic, fază în care aplicarea microchirurgiei transsfenoidale aduce vindecarea.

În genere metodele endocrinologice de laborator directe din ziiele noastre — radioimunologice — cît și cele indirecte clinice permit diagnosticarea precoce a adenoamelor hipofizare în faza de *microadenom* de dimensiuni între 1—8 mm, moment în care microchirurgia transsfenoidală este eficientă, permițînd ablația selectivă a microtumorii conservîndu-se pe loc hipofiza normală (Hardy, 1975). În faza de expansiune intraselară și extraselară rezultatele terapeutice sînt incerte în adenoamele hipofizare.

*Diagnostic diferențial.* Orice proces tumoral de altă natură sau altfel de leziuni producătoare de semne optochiasmatice, endocrine și modificări radiologice selare pot să se confunde cu adenomul hipofizar.

*Craniofaringiomul* apare mai ales la tineri; rareori este intraselar; produce calcificări supraselare, fenomene de hipopituitarism și tulburări hipotalamice.

*Meningioamele* regiunii selare produc modificări osoase: hiperostoza tuberculului selar sau apofizelor clinoide; erodează șaua asimetric. Pe angiografie apar uneori injectate ceea ce nu se întîmplă în adenoame.

*Gliomul optic* apare la tineri cu fenomene vizuale, atrofie optică, canale optice lărgite. La pneumoencefalografie recesul anterior al ventriculului III și cisterna chiasmatică sînt blocate.

*Cordomul* distruge mult șaua și condensează baza pe alocuri. Chiasma este mai puțin interesată, pe cînd nervii cranieni sînt mai frecvent prinși.

*Anevrismul intraselar* este diagnosticat angiografic, exceptînd pe cel trombozat. Originea poate fi din sistemul vascular posterior sau carotidian.

*Hipertensiunea intracraniană* produce uneori modificări selare care pot duce la confuzia cu adenom în stadiile I și II. Dar în hipertensiune modificările selare sînt discontinui și debutează cu dorsul selar. Dacă ventriculul III este dilatat, șaua apare balonată; în hipertensiunea intracraniană edemul papilar este frecvent, pe cînd în adenomul hipofizar mult mai rar.

*Sindromul de șa goală* cînd L.C.R. invadează șaua, printr-o prelungire arahnoidiană, intraselară sau prin diafragmul selar. Sindromul poate apărea și secundar unei operații de hipofiză (Obrador, 1972). Pneumoencefalografia face ca golul selar să se umple cu aer. Clinic se manifestă prin cefalee frontală, tulburări endocrine și semne vizuale.

*Chisturile intraselare* pot fi adenomatoase sau resturi ale pungii Ratke.

*Mucocelul sinusului sfenoidal* se poate manifesta cu durere, diplopie și scăderea vederii. Radiologic apar erodări selare.

*Neoplasme neurohipofizare* sînt foarte rare și sînt glioame; produc semnele gliomului optic sau hipotalamic.

*Nevrita retrobulbară* este confundată mai ales de oftalmologi.

*Schwanomul trigeminal* produce erodarea dorsului selar, foramen ovale este dilatat; clinic există anestezie corneeană, parestezii în față și paralizii oculare.

*Carcinomul nasofaringian* poate produce paralizii oculare, dureri faciale și cecitate unilaterală cu prinderea ganglionilor cervicali.





Scanned with OKEN Scanner

*Teratomul atipic*, pinealom sau germinom produc tulburări hipotalamice și nanism plus semne chiasmatice.

*Neurofibromatoza Recklinghausen* cînd aplazia aripii de sfenoid este prezentă iar șaua apare erodată unilateral (Arseni, Maretsis și Marcela Maretsis, 1967). Clinic prezintă exoftalmie pulsatilă și alte stimgate cutanate ale sindromului.

*Tumori perlate supraselare* cu semne clinice și radiologice ce se aseamănă cu cele ale craniofaringiomului.

*Oxicefalia* poate produce modificări selare și tulburări de vedere dar radiologia tranșează diagnosticul.

*Abcesul intraselar* poate fi suspectat cînd există semne meningeale după o operație transsfenoidală.

De asemenea poate apărea abces în glanda pituitară fără operație cînd microbul se cantonează la acest nivel.

*Granuloamele* (tuberculos, sarcoid, parazitar, reticuloendo-telioză) pot interesa glanda hipofizară producînd fenomene endocrine hipotalamice și pituitare.

*Tumori cu celule gigante* ale aripii de sfenoid sînt rare și produc diminuarea vederii, pareze oculo-motorii și erodează sau lărgesc șaua. Tulburările endocrine apar mai tîrziu.

*Carcinoame metastatice*, rar se conturează la baza craniului și greu se disting de carcinoamele naso-faringiene sau adenoamele din stadiul III.

*Fistula carotido-cavernoasă* este ușor de diagnosticat; însă adenomul hipofizar în stadiul III poate invada și orbita producînd exoftalmie unilaterală.

## BIBLIOGRAFIE


ARSENI, C., LASCU, FL. — *Neuro-chir.*, 1958, 4, 329.

ARSENI, C., MARETSIS, M. — Tumorile hipofizare. În: „Procese expansive intracraniene", vol. II, ed. *C., Arseni* și colab.), Edit. Acad. R.S.R., București, 1974, p. 88.

ARSENI, C., MARETSIS, M., CONSTANTINOVICI, AL. — Nelson's Tumour. Two Case Reports, *Neurochirurgia* (*Stuttg.*), 1978, 21, 3, 104.

ARSENI, C. MARETSIS, M., CRISTIAN, K., TERZI, A., ROMAN, I., TUDOR, D. — *Stud, Cercet. Endocr.*, 1967, 18, 79.

ARSENI, C., MARETSIS, M., MARETSIS, MEARCELA ȘTEFANIA — *Opthalmologica* (*Basel*), 1967, 153, 409—418.

ARSENI, C., RODIN, Z., OPRAN, H., MARETSIS, M., DAMIAN, AL., TEODORU, M., STRASSMAN, E. — *Stud. Cercet. Endocr.*, 1967, 18, 421.

BAILEY, O.T., CUTLER, C.E. — *Arch. — Path.*, 1940, 29, 368—399.

BAILEY, P., CUSHING, H. — *Amer J. Path.*, 1928, 4, 545—563.

BERCOVICI, B., EHRENFELD, N. E. — *J. Obstet. Gynaec. Brit. Cwlth.*, 1963, 70, 295—300.

BERGLAND, R. M. — *Progr. Neurol. Surg.*, 1975, 6. 62—94.

CATT, K.J. — *Lancet*, 1970, *i*, 827—831.

DANOWSCKI, T.S. — Clinical Endocrinology, vol. I, Williams and Wilkins Comp., Baltimore, 1962.

DER KINDEREN, P. J., HOUSTRALANTZ, M. H. — *Ned. T. Geneesk.*, 1962, 106, 740.

DOTT, N.M., BAILEY, P. — *Brit. J. Surg.*, 1925, 13, 314—366.

HARDY, J. — *Clin. Neurosurg.*, 1969, 16, 185—217.

HARDY, J. — *Progr. Neurol. Surg.*, 1975, 6, 200—216.

HEKMATPANAH, J. — *Surg. clin. N. Amer.*, 1969, 49, 163—178.

JAILER, J.W., HOLUB, D.A. — *Amer. J. Med.*, 1960, 28, 497—500.




Scanned with OKEN Scanner

KAZNER, E., FAHLBUSCH, R., LANKSCH, W., ROTHE, R., SCHERER, U., STEINHOFF, H., GRUMME, TH., LANGE, S., MEESE, W., AULICH, A., WENDE, S. — Computerized Tomography in Diagnosis and Follow-up Examination of Pituitary Adenomas. În: „Treatment of Pituitary Adenomas" (ed *R. Fahlbusch, K.N., Werder*), Georg Thieme, Stuttgart, 1978.
LAZZARONI, M., PACINI, L. — *Riv. Neurobiol.*, 1968, 14, 671—692.
LIMA, A. — *Neuro-chirurgie*, 1958, 4, 20.
LINDGREN, E., DI CHIRO, G. — *Acta radiol.* (*Stockh.*), 1951, 36, 173.
MARTINS, A.N. — Pituitary Tumors and Intrasellar Cysts, În: "Handbook of Clinical Neurology" (ed. *Vinken, Bruyn*), vol. XVII, part. a II-a, cap. 10, North-Holland Publ. Comp., Amsterdam, 1974, p. 375.
NAKANE, P.K. — *J. Histochem. Cytochem.*, 1970, 18, 9—20.
NELSON, D.H., MEAKIN, J. W., DEALAY, J. B. JR., MATSON, D.D., EMERSON, K. JR., THORN, O.W. — *New Engl. J. Med.*, 1958, 259, 161—164.
NELSON D. H. SPRUNT, J. G., MIMS, K. B. — *J. clin. Endocr.* 1966, 26, 722.
NURNBERGER, J.I., KOREY, S.R. — Pituitary Chromophobe Adenomas, Springer, Berlin — New York, 1953.
OBRADOR, S. — *J. Neurosurg.*, 1972, 36, 2, 162.
PARHON, C. I. — Opere alese, vol. IV, Edit. Acad. R.P.R., București, 1960.
PEILLON, F., RACADOT, J., MOUSSY, D. VILA-PORCILE, E., OLIVIER, L., RACADOT, O. — Prolactin-Secreting Adenomas. A. corelative Study of Morphological and Clinical Data. În: "Treatment of Pituitary Adenomas", First European Workship at Rottach-Egern (ed. *R., Fahlbusch, K. v., Werder*), Georg Thieme, Stuttgart, 1978, p. 114—122.
ROTH, J., GORDEN, P. — Acromegaly. În: "Current Terapy" (ed. *H.F., Conn*), W.B. Saunders Comp., Philadelphia, 1970.
SCHURR, P.H. — În: "The Pituitary Gland", vol. II — "Anterior Pituitary" (ed. *G. W., Harris, B. T., Donovan*), Butterworths, Londra, 1966, p. 498—518.
WALSH, F.B. — Clinical Neuro-ophthalmology, ed. a II-a, Williams și Wilkins, Baltimore, 1957.
ZÜLCH, K.J. — Brain Tumors: Their Biology and Pathology, ed. a II-a, Springer, Berlin — New York, 1965, p. 78—237.

# O. TULBURĂRILE FUNCȚIILOR DE EVACUARE (MICȚIUNE ȘI DEFECAȚIE)

**C. ARSENI**

Considerate de unii autori (Lacert și Held, 1970 ș.a.) ca fiind dc cele mai multe ori elemente neglijabile în cadrul unui tablou clinic bogat, tulburările sfincteriene apar, după cei mai mulți, importante pentru diagnostic și rezolvarea terapeutică. Micțiunea și defecția sînt acte reflexe, al căror centru medular suportă un control subcortical și cortical. De aici rezultă și posibilitatea apariției unor tulburări de micțiune în cursul unor leziuni neurochirurgicale nucleare (leziune sacrată) sau supranucleare (leziunea se află deasupra centrului medular sacrat).

## 1. LEZIUNI NEUROCHIRURGICALE MEDULARE

Tulburările sfincteriene apar în orice compresiune medulară, dar mai frecvent în cele jos situate. Traumatismele vertebro-medulare, cauza obișnuită a unei compresiuni medulare acute, sînt însoțite în perioada de șoc medular (inhibiție medulară) și de retenție de urină și materii fecale, care este urmată de falsa incontinență prin supradistensie. După 1—3 săptămîni se trece în perioada de reapariție a reflexelor, cînd se restabilește evacuarea automată, reflexă, a vezicii și rectului.





Dacă leziunea este supranucleară, se suprimă controlul voluntar al micțiunii și senzația de urinare dispare. Micțiunea se produce fie numai cînd s-a acumulat o cantitate mare de urină, fie se produce prin excitanți care determină și tripla retracție a membrelor inferioare. De asemenea, dispare și senzația de defecare, controlul sfincterului anal dispare.

Leziunile medulare supranucleare parțiale produc tulburări sfincteriene de diferite grade, de la retenția totală pînă la simpla scădere a controlului voluntar al micțiunii sau defecației. O leziune medulară unilaterală, însă, nu produce tulburări sfincteriene. Dacă leziunea este la nivelul centrilor medulari sfincterieni apare o incontinență urinară adevărată, pasivă, ca și o incontinență de materii fecale. Într-o perioadă mai tardivă, după luni sau chiar ani de la debut, automatismul sfincterelor dispare.

Compresiunile medulare cu evoluție lentă, progresivă (prin tumoare vertebrală sau medulară, maligne și benigne, procese compresive de origine inflamatorie, parazitară etc.), se însoțesc de tulburări de micțiune și defecație, în procente variabile și în momente diferite ale evoluției. După Lacert și Held (1970), retenția (semn de suferință importantă) nu s-ar întîlni niciodată în acest tip de compresiune medulară, deoarece fiind precedată de simptome neurologice importante (deficite motorii, de sensibilitate) se intervine terapeutic înainte de a se ajunge într-o fază prea tardivă. De aceea, după acești autori, s-ar întîlni numai disurie, polakiurie, micțiuni imperioase. Totuși, noi întîlnim deseori retenția de urină și materii fecale în cadrul simptomatologiei unei compresiuni medulare care a evoluat progresiv. Astfel, tumorile vertebrale se însoțesc destul de des de tulburări sfincteriene, uneori acestea fiind precoce și intense. În morbul Pott, tulburările acestea sînt de obicei tardive și discrete; cînd sînt intense există și tulburări mari neurologice (paraplegie etc.). În hernia de disc ca și în arahnoiditele spinale, tulburările sfincteriene sînt tardive și discrete. Sînt hernii de disc al căror deficit neurologic debutează prin tulburări urinare.

Tumorile extramedulare intradurale și extradurale (în special meningioamele și neurinoamele) sînt însoțite frecvent de tulburări sfincteriene, dar de multe ori discrete și tardive (cînd dezvoltarea tumorii este subdurală, tulburările pot apărea uneori destul de precoce). La început, tulburările sînt de tip retenție, apoi apare incontinență. În ceea ce privește defecarea, de obicei există retenție. În tumorile intramedulare (ependimom, glioblastom, astrocitom etc.) tulburările de acest tip sînt mai pronunțate și mai precoce decît în c ele extramedulare. Uneori se întîlnesc încă din prima perioadă de evoluție, micțiuni imperioase.

## 2. LEZIUNI NEUROCHIRURGICALE CEREBRALE

În leziunile neurochirurgicale cerebrale, tulburările de micțiune și defecație sînt frecvente, chiar excluzînd bolnavii cu tulburări ale stării de conștiență. Defecația este afectată mai rar și mai puțin grav decît micțiunea, poate și prin consistența crescută a fecalelor și prin modul de umplere a rectului, încît insistăm mai puțin asupra tulburărilor ei.

Tulburările urinare au fost considerate a fi datorate hipertensiunii intracraniene (Olivecrona, 1934), mai ales în cazul proceselor expansive de fosă posterioară (Tönnis și Bishof, 1961). Treptat, rolul jucat de creșterea presiunii



Scanned with OKEN Scanner

intracraniene în producerea acestor tulburări a fost tot mai rar invocat. În același timp observațiile asupra producerii unor tulburări sfincteriene prin leziuni encefalice neurochirurgicale s-au înmulțit. După Gentilli și Rebucci (citați de Arseni și Botez, 1971), tulburările vezicale se întîlnesc la 16% din cazurile cu tumori emisferice, mai des în cazul în care leziunea este pe stînga, interesînd structurile anatomice mediane anterioare, pătrunzînd pînă la scizura interemisferică (centrul cortical al vezicii este localizat într-o zonă învecinată cu piciorul circumvoluției pericaloase). După aceiași autori, leziunile fronto-parietale ocupă al doilea loc în ordinea frecvenței tulburărilor urinare și de defecație, în timp ce tumorile cerebeloase dau mai rar tulburări sfincteriene, iar cele din regiunea șeii turcești și de trunchi cerebral nu dau astfel de tulburări. În leziunile stîngi apar tulburări urinare de tip „praxic" bolnavul avînd dificultate în a începe să urineze sau pierde rapid urina. În tumorile profunde (diencefalice) predomină imposibilitatea de a reține urina, iar în cele cerebeloase la început predomină retenția.

După Boudouresque și Bonnal (1956), tulburările sfincteriene sînt urmarea lezării centrilor corticali frontali ai vezicii și rectului. Personal aperciem lipsa de control sfincterian din tumorile frontale, care este independentă de multe ori de semnele de hipertensiune intracraniană și de localizarea tumorală, ca o alterare a capacității de dirijare voluntară a unei funcții programate involuntar și subcortical, deci o alterare psihică, fără o localizare precisă în scoarța cerebrală. Tulburările urinare au mai multe grade: 1) pacientul are micțiuni imperioase; 2) pacientul își dă seama că trebuie să urineze, se dă jos din pat și pierde urina pe drum; 3) pacientul simte nevoia de a urina, se dă jos din pat și urinează pe el, deci nu reține urina; 4) pacientul urinează în pat și îl deranjează; 5) pacientul urinează în pat și nu-l deranjează. După Tönnis și Bishof (1961), la bolnavii care nu au semne de hipertensiune intracraniană tulburările vezicale apar mai ales la cei cu leziuni bazale sau fronto-parietale drepte, apoi urmează, ca frecvență, tumorile medulare și la urmă cele de emisfer stîng. În cazul tumorilor de fosă posterioară, Tönnis și Bishof (1961) găsesc o frecvență mai mare a tulburărilor sfincteriene la cei cu leziuni cerebeloase stîngi, ceea ce îi determină pe acești autori să presupună că aferențele se încrucișează în trunchiul cerebral. Aceiași autori afirmă că nu există un raport între hipertensiunea intracraniană și felul tulburării vezicale dar, în timp ce în cazul tumorilor supratentoriale ar predomina hipertonia vezicală, în cele subtentoriale ar predomina hipotonia. Tulburările vezicale coexistă mai frecvent cu tulburări motorii decît cu tulburări de sensibilitate.

După Arseni și Botez (1971) cel mai frecvent se întîlnesc tulburări urinare la cei cu tumori de corp calos (35,7% din cazuri) și cu tumori frontale sau de nuclei bazali (13,2% în ambele localizări), mai rar la cei cu altă localizare tumorală parenchimatoasă. Tumorile cerebeloase se însoțesc doar în 5,7 % din cazuri de tulburări urinare. În tumorile intracraniene care determină o suferință frontală, bazală, cum sînt meningioamele olfactive, tulburările urinare apar la 22,6% din cazuri. În general, însă, se poate spune că tulburările urinare din leziunile encefalice sînt prezente sub diverse forme de la incontinență pînă la retenție.

Tulburările de micțiune și defecare se întîlnesc într-un procent important și după intervenții chirurgicale pe creier. După Solomon (1950), 15% din cei cu intervenții pe lobul frontal prezintă tulburări vezicale ce persistă pînă la 2 luni de la operație,iar după Rinkel și colab. (citați de Arseni și Botez, 1971) capacitatea

Scanned with OKEN Scanner

vezicală scade prin hipertonie și spasme la cei cu operații efectuate asupra lobului frontal. Tönnis și Bishof (1961) menționează că după intervenții neurochirurgicale, mai ales asupra lobului frontal, se întîlnesc frecvente hipertonii vezicale. Uneori apare o retenție inițială, care se transformă în incontinență, prin creșterea tonusului mușchiului detrusor. Arseni și Botez (1961) au găsit o incidență mai mare postoperatorie a tulburărilor urinare la bolnavii cu tumori de corp calos (42,8% din cazuri). Studiul urografic al bolnavilor cu leziuni encefalice a permis să se constate la bolnavii operați prin tumori cerebrale că, pe măsura trecerii de la nivele superioare către cele inferioare ale aparatului urinar, scade frecvența hipertoniei și se accentuează hipotonia, ceea ce este important pentru aprecierea generală a tulburărilor micționale. După operația Söquist (tractotomie bulbară) poate apare cîteva zile retenție de urină.

## 3. LEZIUNILE NEUROLOGICE

În afecțiunile neurologice medulare, tulburările sfincteriene sînt date atunci cînd leziunea interesează și centrii sfincterieni medulari. În afecțiunile neurologice cerebrale, tulburările sfincteriene apar cînd avem și tulburări psihice și de conștiență.

## BIBLIOGRAFIE


Arseni, C., Simionescu, M. — Patologia vertebro-medulară neurochirurgicală, Edit. medicală, București, 1968.

Arseni, C., Botez, M. I. — Tulburări viscero-vegetative și trofice în leziunile encefalice, Edit. medicală, București, 1971.

Arseni, C. și colab. — Traumatismele vertebro-medulare și ale nervilor, Edit. medicală, București, 1973.

Boudouresque, J., Bonnal, J. — Les tumeurs frontales, Masson et Cie, Paris, 1956.

Lacert, Ph., Held, J. P. — Encycl. méd.-chir. (Neurologie), vol. I, 17 012, *L* 10, 1970.

Olivecrona, H. — Die parasagittalen Meningeome, Georg Thieme Verlag, Leipzig, 1934.

Solomon, H. G. — În: "Studies in Lobotomy", Grune and Stratton, New York, 1950.

Tönnis, W., Bishof, W. — Störungen innerer Organe bei Erkrankungen des Gehirns und des Ruckenmarks, J. A. Barth Verlag, Leipzig, 1961.


Scanned with OKEN Scanner

# XVI

# NEUROENDOCRINOLOGIE

C. ARSENI şi M. MARETSIS

## SCURTE DATE ISTORICE

Numai în ultimele 4 decenii s-au întreprins studii despre controlul sistemului nervos asupra organelor cu secreţie internă ca şi despre influenţele ultimelor prin hormonii lor asupra sistemului nervos. Sînt foarte puţine funcţii care ar fi sub influenţa exclusiv hormonală sau nervoasă. În cele mai multe situaţii, ambele sisteme, endocrin şi nervos, deţin sub controlul lor majoritatea funcţiilor din organism. Astfel în urmărirea unei căi nervoase vom întîlni o verigă hormonală şi *feed back*-ul hormonal care adesea duc spre sistemul nervos central şi, prin aceasta, mai degrabă decît direct, spre un organ cu secreţie internă.

Unele lucrări mai vechi încearcă să facă legătura între creier şi glandele cu secreţie internă. Astfel Gall (1818) şi Vimont (1836) fac afirmaţii precise asupra faptului că castrarea unilaterală ar produce atrofie asupra emisferului cerebelos controlateral. La început Maestre de San Juan (1856) sau Weindenreich (1914) nu au făcut nici o legătură între agenezia lobilor olfactivi şi hipoplazia gonadică. Abia mai tîrziu, Mirsalis (1929), Kanai (1940) şi Gautier (1960) au dat sens acestor coincidenţe verificate experimental. Mult timp nu s-a cunoscut explicaţia reală în cazurile de absenţă a cortico-suprarenalelor la anencefali. În 1849 Berthold a atras atenţia asupra influenţei hormonilor asupra sistemului nervos, dar numai după experienţele lui Steinach (1912) s-a formulat o accepţiune mai largă a acestei idei.

Brown Sequard şii mai tîrziu, Primbram (1914), cercetători recunoscuţi, n-au crezut nici o dată în legătură dintre sistemul endocrin şi sistemul nervos. Peritz (1913) aruncă o primă lumină asupra interrelaţiei sistem nervos—sistem endocrin. Lewy (1929) a devansat ideea relaţiei intime între neurologie şi endocrinologie. Abia după anii 1920 se recunoaşte legătura strînsă între mecanismele endocrine şi nervoase, iar fiziologii ruşi, sub influenţa lui Pavlov, explorează diverse aspecte ale controlului funcţiilor endocrine de către centrii nervoşi superiori, studiind efectele reacţiilor hormonale asupra metabolismului şi funcţiei creierului.

Scanned with OKEN Scanner

În 1946 Roussy și Mossinger publică volumul „Neuroendocrinologie" în care au reunit datele personale cu cele din literatură privitor la relația dintre sistemul nervos și sistemul endocrin și deschid căile către problemele clinice. Ulterior cercetările experimentale pe vertebrate și nevertebrate ca și observațiile clinice pe om discutate la diverse congrese au adus o largă contribuție la știința neuroendocrinologică recunoscută astăzi de organismele internaționale (UNESCO) ca avînd un statut egal cu al altor subspecialități mai vechi cum ar fi neurofiziologia sau neuroanatomia.

Dar nu numai neurologii au arătat interes pentru glandele cu secreție internă ci și psihiatrii care au întrevăzut poate chiar mai rapid relația dintre tulburările psihice și mecanismele endocrine. Freud însuși a crezut în tratarea unor tulburări psihice prin hormoni. Primele lucrări de „Psychiatrie endocrinienne" aparțin lui Laignet-Lavastine (1908) iar Bleuler (1954) publică primul manual de „Endokrinologische Psychiatrie". La noi în țară, C. I. Parhon, care a contribuit la fondarea endocrinologiei ca știință, a arătat concret mecanismul manifestărilor psihice din unele sindroame endocrine și eficiența terapiei hormonale asupra unor manifestări psihice. De la aceste lucrări și pînă astăzi cercetătorii și clinicienii, prin publicații și diverse congrese cu teme specializate privind tulburările psihice și neuroendocrinologia, au creat o nouă subspecialitate sub denumirea de psihoneuroendocrinologie cu statut aparte, acțiune la care prof. Brambilla (Milano) se află printre inițiatori (1968).

## CONCEPTUL DE NEUROENDOCRINOLOGIE

Sistemul nervos și sistemul endocrin coordonează și integrează celelalte sisteme din organism, dar în același timp se influențează reciproc în activitatea lor. Pînă la ora actuală cel mai bine cunoscut mecanism neuroendocrin este cel al complexului hipofizo-suprarenalian reglat de sistemul nervos central (fig. 238). Creierul controlează secreția hipofizei anterioare și posterioare; mai departe prin intermediul hipotalamusului, sistemului limbic, mezencefalului și al hipofizei, creierul controlează și reglează secreția tiroidei, suprarenalelor, gonadelor și a celorlalte glande endocrine din organism. Secreția medulo-suprarenalei este influențată direct prin nervul splanhnic. Fibrele din nervul vag drept controlează în măsură mai mică secreția de insulină din pancreas, iar fibrele din sistemul nervos autonom ce impulsionează tractul gastro-intestinal, aparent afectează și secreția mai multor hormoni gastro-intestinali. Sistemul nervos vegetativ controlează glandele periferice în mod direct și indirect prin efectul vasomotor. Hormonul tiroidian ar regla tonusul sistemului nervos vegetativ (Danielopolu, 1943).

Mediatorii chimici adrenergici, colinergici și serotonina ar avea rol în controlul funcției hipofizei, în special al adenohipofizei. Stresul psihic de asemenea intervine în secreția hormonală. Selye (1936) a descris primul răspunsul generalizat nespecific al sistemului hipofizo-suprarenalian la stres.

Conceptul de neurosecreție preconizează că neurohormonii din celulele nervoase ale unor nuclei hipotalamici (supraoptic, paraventricular, ca și al altora încă insuficient probați din apropierea liniei mediane hipotalamice) reglează activitățile secretorii ale hipofizei (Scharrer și Scharrer, 1963). Astfel neurohormonii hipotalamici: antidiuretic, vasopresina și oxitocina coboară de-a lungul axonilor celulari în neurohipofiză, unde se stochează și apoi se



Scanned with OKEN Scanner

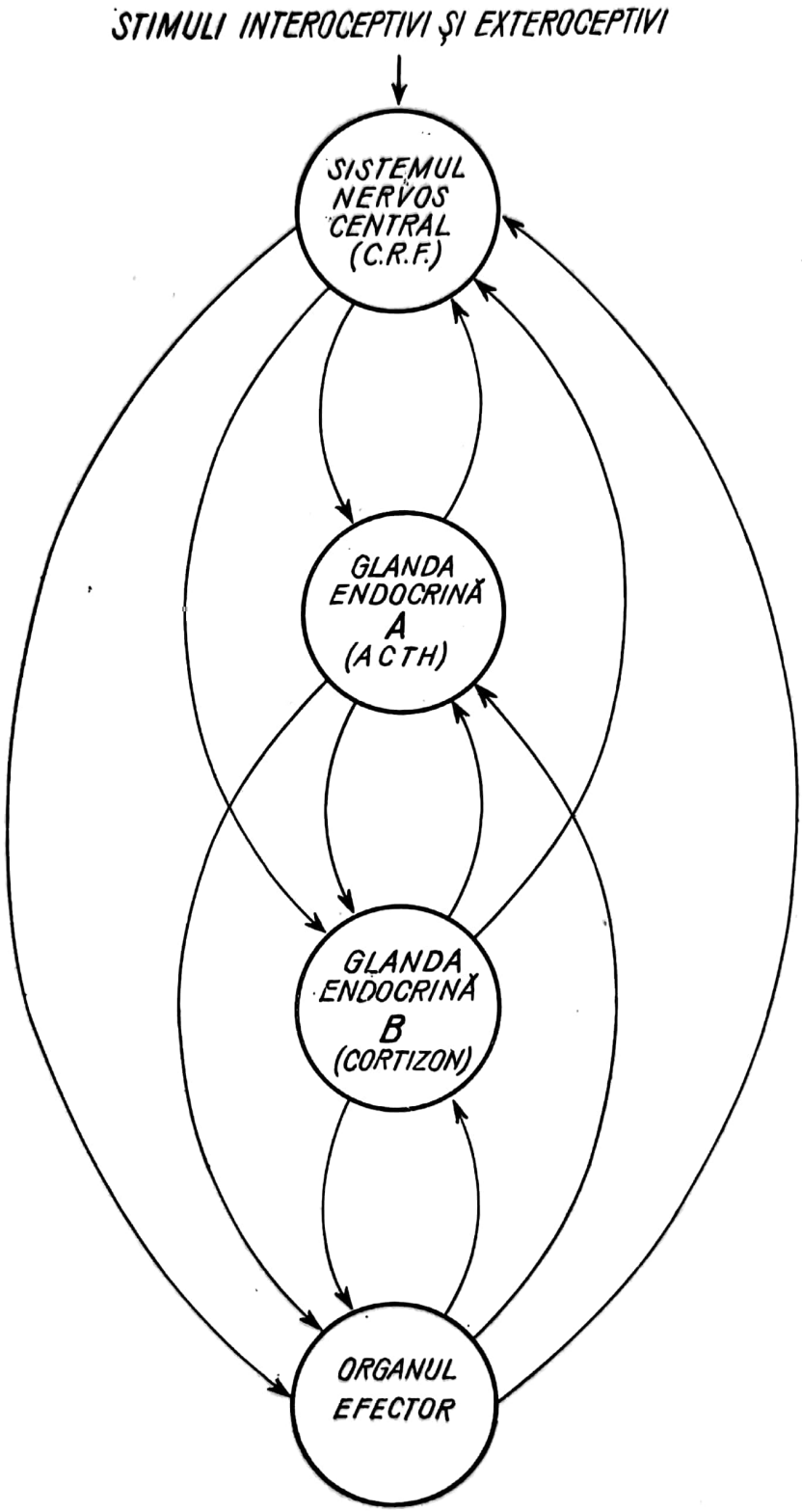


*Fig. 238.* — Diagramă ilustrînd teoretic interacțiunile posibile neuro-endocrine (după *Scharrer*)



Scanned with OKEN Scanner

eliberează în organism după necesităţi. Pe de altă parte adenohipofiza este sub acţiunea neurohormonilor hipotalamici de eliberare sau „releasing hormons" (R.H.) din eminenţa mediană ce ajung la lobii anterior şi intermediar via vaselor portale (1948). „Hipothalamic hormons" (H.R.H.) sau hormonii hipotalamici hipofiziotropi (HHH) influenţează sinteza şi secreţia celulelor din lobul anterior al hipofizei (ALH = anterior lob of the hypophysis) producîndu-se şapte hormoni care sînt vărsaţi în sînge: hormonul de creştere (GH), Prolactina (Prl), hormonul de stimulare tiroidian (TSH), hormonul de stimulare al corticosuprarenalei (corticotrophin) sau ACTH, hormonul de stimulare al melanocitelor (MSH), hormonul de stimulare foliculinic (FSH) şi hormonul de luteinizare (LH) (tabelul XIV). Cu ajutorul coloraţiei celulare standard în histologie se pot distinge trei feluri de celule în ALH: eosinofile, bazofile şi cromofobe. Secreţia TSH, LH, FSH, ACTH şi MSH este atribuită celulelor bazofile pe cînd cea a GH şi Prl celulelor eosinofile. Rolul celulelor cromofobe este încă incert. Nu se cunoaşte precis dacă aşa-numitul adenom cromofob hipofizar ia naştere din celule cromofobe, fiindcă în aceste adenoame adesea se întîlnesc hiperfuncţii hormonale (acromegalie, sindrom

TABELUL XIV

**Secreţia hormonilor hipotalamici şi hipofizari**

| HORMONII HIPOTALAMUSULUI | HORMONII HIPOFIZARI |
|---|---|
| (NEUROHORMONI) | (ADENOHORMONI) |
| **Releasing hormones (RH) — Hormoni eliberatori** | **Released hipophyseal hormones — Hormoni hipofizari eliberaţi** |
| *Thyrotropin-releasing hormone*: TRH<br>Hormon eliberator de tirotrop<br>*Gonadotropin-releasing hormone*: LH/FSH-RH<br>Hormon eliberator de gonadotrop<br>*Growth hormone-releasing hormone*: GH-RH<br>Hormon eliberator al hormonului de creştere<br>*Prolactin-releasing hormone*: Prl-RH<br>Hormon eliberator de prolactină<br>*Corticotropin-releasing factor*: C-RF<br>Factor eliberator de corticotrop<br>*Melanocyte-releasing hormone*: MSH-RH<br>Hormon eliberator de melanocit | *Thyroid stimulating hormone*: TSH<br>Hormon de stimulare a tiroidei<br>*Luteinising hormone + Prolactin* (?): LH + Prl(?)<br>Hormon de luteinizare + Prolactină (?)<br>*Folicle stimulating hormone*: FSH<br>Hormon de stimulare foliculinică<br>*Growth hormone*: GH<br>Hormon de creştere<br>*Prolactin*: Prl<br>*Adrenocorticotropin*: ACTH<br>*Melanocyte-stimulating hormone*: MSH<br>Hormon de stimulare melanocitic |
| **Release-inhibiting hormones (RIH) — Hormoni inhibitori ai eliberării** | **Inhibited hypophyseal hormones — Hormoni hipofizari inhibitori** |
| *Prolactin release-inhibiting h.*: Prl-IH<br>Hormon inhibitor al eliberării de prolactină<br>*Melanocyte* (?) *release-inhibiting h.*: MRIH<br>Hormon inhibitor al eliberării melanocitului (?)<br>*Growth hormone release-inhibiting h.*: GHRIH<br>Hormon inhibitor al eliberării hormonului de creştere<br>*Neurohormoni posthipofizari hipotalamici* (de *stocare*)<br>*Oxytocin h.*<br>Oxitocina<br>*Vasopresin h.*<br>Vasopresina | *Prolactin*<br>*Melanocyte-stimulating hormone*: MSH<br>Hormon de stimulare melanocitar<br>*Growth hormone*: GH<br>Hormon de creştere<br>*Thyroid-stimulating hormone*, ca şi insulina şi glucagonul din pancreas şi gastrina din stomac<br>Rolul organismului uman necunoscut cu exactitate |



Scanned with OKEN Scanner

Cushing sau sindrom de golactoree—amenoree etc.). Mai mult încă, microscopia electronică a putut demonstra în aceste adenoame prezența de hormoni hipofizari și, posibil, chiar precursori inactivi hormonali (Leicht și Weinges, 1977).

Reglarea sintezei și eliberării hormonilor din ALH se face sub influența hormonilor „releasing" sau „release-inhibiting" produși de nucleii hipotalamici. O paranteză — în literatura internațională, termenii „releasing" și „release-inhibiting" se utilizează cu precădere pentru acele substanțe a căror existență s-a probat prin individualizare și a căror structură a fost determinată. În celelalte cazuri termenul de „factor" este utilizat pentru moment cum ar fi spre exemplu: CRF — „corticotropin releasing factor", la care structura nu a fost încă bine izolată. Eliberarea hormonilor hipotalamici este stimulată de către influențele interne și externe asupra centrilor cerebrali superiori care afectează în mod direct „releasing hormones". Pe de altă parte, atît hipotalamusul cît și antehipofiza sînt controlate prin mecanismul de „feed back de obicei cu acțiune negativă" inhibitorie spre exemplu hormonii glandelor periferice precum : cortisonul, hormonul tiroidian ; hormonii sexuali care circulă în sînge inhibă secreția hormonilor hipotalamici și astfel influențează efectele acestora asupra antehipofizei. Sterescu (1972) notează că funcția adenohipofizei poate fi controlată de hormonii hipofizei însăși printr-un al doilea mecanism de „feed back scurt" cum ar fi hormonul corticotrop (ACTH) și hormonul tireotrop (TSH). În ultimii ani prin unele metode s-au putut evalua clinic funcțiile sistemului hipotalamo-hipofizar și mecanismelor de feed back al controlului hormonilor periferici.

Aceste metode ar fi: 1) posibilitatea stimulării endogene directe a hipotalamusului prin metoda hipoglicemiei ; 2) utilizarea releasing hormonilor cum ar fi TRH, LH-Rh ; 3) administrare de substanțe cu acțiune analogă ca lysin-vasopresina ; și 4) suprimarea producerii de hormoni periferici (testul metopironei). Dar cea mai exactă metodă ar fi dozarea hormonilor din circulația sanguină posibilă astăzi prin metoda radioimunologică. Hormonii glandelor cu secreție internă mai acționează și asupra neuronilor din creier, pentru a iniția sau a modifica forme de bază ale comportamentului instinctual (cortex, sistem limbic, mezodiencefal, măduvă, nervi etc.). Trezirea instinctului sexual de către estrogeni și androgeni este un fapt bine cunoscut iar hormonii tropici ai antehipofizei influențează instinctul de reproducere și pe cel matern. Hormonii suprarenalieni și tiroidieni au efecte generale asupra funcționalității creierului iar o sumedenie de alți hormoni influențează excitabilitatea creierului. În creștere și maturizare, mecanismul neuroendocrin intervine în mod evident ca și în metabolism și comportament sau adaptare.

Lanțuri neuronale cu funcții sensoriale pot deveni parte din sistemul neuroendocrin (Roizin, 1936). Spre exemplu la unele păsări lumina puternică de primăvară excită fibrele din retină și provoacă o stimulare a dezvoltării gonadale. Impulsurile retiniene se canalizează spre hipotalamus care controlează hormonii gonadotropici din sîngele circulant (s-au pus în evidență fibre retino-hipotalamice de legătură). O altă sursă de stimuli ar fi aparatul olfactiv. La șoarecele femelă — împerecheată scade secreția de prolactină prin stimulii olfactivi în prezența unui mascul străin ducînd la blocarea impregnării ; acest fapt nu se petrece dacă se secționează nervii olfactivi (Parkes și Bruce, 1961).



Scanned with OKEN Scanner

Căile aferente au rol în controlul funcției rinichilor prin hormonul antidiuretic și aceste căi sînt numeroase fiindcă multipli factori afectează retenția apei în rinichi. Unele din aceste căi ar trece prin bulb ceea ce ar explica diureza excesivă la înțeparea bulbului (Claude Bernard, 1858).

Hormonii injectați în organism (Tiroxina, ACTH, cortizon, steroizi gonadali etc.) exercită acțiune asupra circuitelor neuronale. Experimental pe animale se cunoaște că la un nou-născut tiroidectomia va determina o scădere în dezvoltarea creierului, o întîrziere în mielinizare și în specializarea celulelor nervoase. Dacă se administrează însă hormon tiroidian nu se constată repercusiunile în dezvoltarea cerebrală mai sus enunțate. Unele funcții speciale ale sistemului nervos central se dezvoltă în prezența hormonilor. Spre exemplu cîinele cînd urinează (masculul) ridică un picior; dacă este castrat nu mai are acest obicei la urinat.

Injectarea de hormoni în centrii nervoși de asemeni a produs unele modificări comportamentale. Spre exemplu la șoareci masculi injectarea de androsteron în centrii cerebrali specifici a determinat schimbarea comportamentului în sensul construirii cuibului de către masculi (Fisher, 1956). Dificilă este identificarea centrului nervos cerebral asupra căruia acționează un hormon oarecare și care ar fi modificarea ce se produce în celula stimulată de un hormon. Karlson (1962 a, b) sugerează că hormonul ar mobiliza informația genetică pe baza activității observate la nivelele genetice specifice unde se sintetizează RNA. Din centrii nervoși, în afară de hormoni și terminațiile nervoase, mai sînt influențați de factorii chimici și fizici ai sîngelui (glucoză, săruri, temperatură, osmolaritate etc.), hidratare, deshidratare ș.a. Stimulii aferenți nervoși, hormonali și neuronali ajung la centrii nervoși care elaborează mesaje eferente spre funcțiile vitale cum ar fi respirația, circulația, temperatura, senzația de foame ș.a. Neuronii din acești centri sînt răspunzători de stimuli direcți ce ar rezulta din modificările de $CO_2$, concentrația în glucoză sau temperatura sîngelui. Tiroxina, cortizonul, hormonii gonadali și alți hormoni modifică răspunsul neuronal. Impulsurile nervoase născute din receptorii exteriori cum ar fi durerea, lumina, sunetul, mirosul etc. și de origine internă ca emoțiile, au acces spre acești centri nervoși pe calea sinapselor neuronale. Totalitatea acestor informații primite duc la decizii să se sporească sau să se scadă ritmul respirator, să transpire sau să frisoneze, să depoziteze sau să elibereze glicogenul.

Organul efector poate fi direct sub controlul sistemului neuroendocrin cum ar fi musculatura netedă, rinichii, gonadele. Ar fi un mecanism de ordinul I, alteori organul efector este un intermediar cum ar fi antehipofiza pentru stimularea corticosuprarenalei, ar fi un mecanism neuroendocrin de ordinul al II-lea. Și verigile se pot multiplica la ordinul al III-lea, al IV-lea ș.a.m.d. cu cicluri variate care eventual duc înapoi la celulele neurosecretorii. Asemenea înlănțuiri ale organelor endocrine, în loc să acționeze direct asupra organului efector, s-ar datora amplificării capacității organului endocrin, din seria în care fiecare elaborează un semnal următor mai puternic (Rothballer, 1957).

De la organul final, stimuli de *feed back* spre glandele endocrine completează ciclul, fie direct fie via sistemului nervos central.

Cele mai multe activități ale oganismului animal sînt în final în mod direct sau indirect sub influența atît a sistemului nervos cît și a celui endocrin. Astfel controlul neuroendocrin are un cîmp foarte larg, dar în această dualitate sinergică — sistemul nervos are rol cibernetic (fig. 239).



Scanned with OKEN Scanner

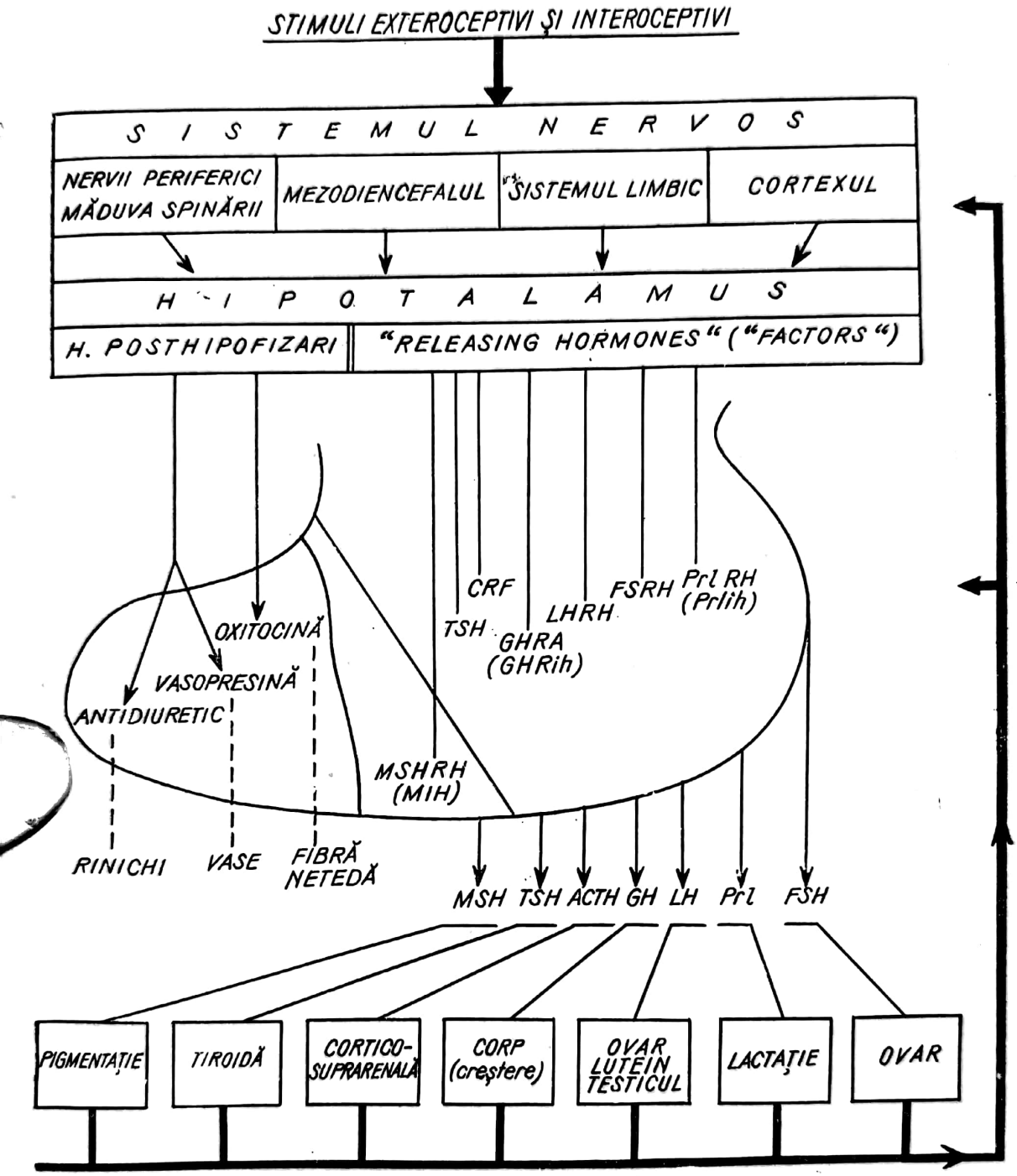


*Fig. 239.* — Stimulii exteroceptivi şi interoceptivi care acţionează asupra sistemelor nervos şi endocrin.

*MSHRH* — hormon stimulator al intermedinei; *TSH* — hormon stimulator al tiroidei; *GHRA* — hormon stimulator de creştere; *LHRH* — hormon stimulator luteinic; *FSRH* — hormon stimulator foliculinic; *Prl RH* — hormon stimulator prolactinic; *CRF* — factor corticotrop.



Scanned with OKEN Scanner

Principiile de bază ale neuroendocrinologiei experimentale și clinice sînt aceleași și concluziile la care s-a ajuns pot fi aplicate în teoria și practica medicală (Bauer, 1959). Astfel, centrii hipotalamici vegetativi reprezintă calea finală comună a factorilor de furie, frică, domeniul genetic sau al influențelor socio-familiale care contribuie la hipertensiunea arterială esențială. Sistemele nervos autonom și suprarenalian prevăd mecanisme eferente ce acționează asupra sistemului cardio-vascular producînd boli renale și cerebrale. Un alt efect al stimulării suprarenalelor ar fi răspunsul mucoasei gastrice prin ulcerație și așa mai departe; exemplele neuroendocrinologiei clinice se multiplică din ce în ce, explicînd mecanisme altădată necunoscute.

## NEUROENDOCRINOLOGIA CLINICĂ

Progresele neuroendocrinologiei s-au făcut în baza datelor experimentale de laborator pe animale. În domeniul clinic însă neuroendocrinologia evoluează cu pași mici, se află încă în faza copilăriei, pentru că omul nu se poate preta la experiment. Este un lucru deja stabilit că hormonii hipofizari sînt eliberați secundar elaborării neurohormonilor hipotalamici. Modelarea sintezei și elaborării factorilor releasing și inhibiting este completată în aparență și parțial de sînge și, posibil, și de concentrările în LCR ale hormonilor periferici, hormonii hipofizari tropici și neurohormonii hipotalamici.

Mecanismul de *feed back* este un exemplu de influență a hormonilor asupra sistemului nervos. Nu se cunoaște bine nici modul de acțiune nici locul anatomic al receptorilor neurali ai semnalelor de *feed back*. Perturbarea controlului neuroendocrin a fost notată în numeroase sindroame clinice. Astfel secreția de cortizon din hiperplazia suprarenalelor nu este influențată nici de manevrele de stimulare și nici de cele de suprimare; asemenea situații întîlnim și în adenomul acidofil asociat cu acromegalie, în tumori hipofizare asociate cu sindrom Cushing și în adenoame sau adenocarcinoame ale glandei suprarenale. Leziunile paraendocrine ca tumorile pulmonare, de ovar, rinichi și alte organe care produc substanțe asemănătoare hormonilor de structură proteică nu răspund la mecanismele de control.

Lipsa unui sistem intact de *feed back* hipotalamo-hipofizo-suprarenalian după suprarenalectomie pentru hiperplazie suprarenaliană dă naștere unui adenom hipofizar cu producere excesivă de ACTH, sindromul Nelson, prin stimularea continuă a celulelor antehipofizei de către neurohormonii hipotalamici. De asemeni și în alte situații în care sînt întrerupte mecanismele de *feed back* se liberează la infinit neurohormonii și alte substanțe neuromediatoare. Astfel se petrece în galactoreea nepuerperală cînd se eliberează prolactina necontrolată datorită lezării receptorilor hipotalamici responsabili de secreția factorului inhibitor al prolactinei.

Un alt mecanism de bază al neuroendocrinologiei este *eliberarea ciclică a hormonilor*. Variația circardiană a secreției de ACTH prevede o interesare a sistemului nervos. Pentru aceasta s-au dozat concentrările în sînge ale cortizonului, stabilindu-se un ritm diurn. Perturbarea pragului diurn normal este considerată ca un indicator prețios, precoce și foarte sensibil de boală neuroendocrină. O altă metodă în identificarea unei boli neuroendocrine este



Scanned with OKEN Scanner

utilizarea mai multor stimuli de eliberare a hormonilor tropici, ca insulină, amino-acizi, arginină, vasopresină și bacterii pirogene. Scopul se bazează pe faptul că fiecare substanță acționează pe căi diferite iar răspunsul hipofizei este de asemeni diferit la fiecare substanță.

Acțiunea hormonilor asupra sistemului nervos uman este încă într-o fază încertă și relativ incipientă în comparație cu măsurătorile și răspunsurile obținute experimental în laborator. Ca indici obișnuiți sînt incluși: anomaliile de comportament, alterațiile unor senzații, perturbarea activității electrice a creierului, tulburarea controlului apetitului, setei sau temperaturii sau schimbările în eficiența transmisiei neurale. Progresele in ultimii 25 ani privind diagnosticul bolilor neurologice, dar mai ales al celor neurochirurgicale au făcut posibilă identificarea unor sindroame neuroendocrine asociate patologiei sistemului nervos îmbogățindu-se astfel aplicațiile clinice ale neuroendocrinologiei.

## SINDROAME NEUROENDOCRINE ÎN PATOLOGIA NERVOASĂ

Sediul leziunilor principale care ar sta la baza manifestărilor neuroendocrine ar fi:

1) Hipotalamusul.
2) Glandele cu secreție internă endocraniene.
3) Structuri cerebrale extrahipotalamice.
4) Formațiunile periselare ale bazei craniului.
5) Somato-viscerale, extraglandulare.

La punctul 1 leziunile se referă la hipotalamus socotit glandă endocrină a creierului care coordonează secreția hipofizei, aceasta avînd rol de intermediar pentru restul glandelor cu secreție internă.

La punctul 2 înțelegem hipofiza și epifiza care produc sindroame de hiper- sau hipofuncție.

La punctul 3 leziunile encefalului din jurul hipotalamusului, din pedunculii cerebrali, sistemul limbic, nucleii bazali etc. influențează indirect sistemul hipotalamo-hipofizar. De asemeni sindromul de hipertensiune intracraniană poate să influențeze indirect același sistem hipotalamo-hipofizar.

La punctul 4 leziunile formațiunilor periselare pot prin perturbările circulatorii sau compresiunile directe să influențeze funcția hipofizei sau a hipotalamusului.

La punctul 5 s-a constatat că unele cancere somatice prin substanțe proteice neidentificate încă, ar acționa asupra sistemului hipotalamo-hipofizo-suprarenalian.

Sindroamele neuroendocrine mai frecvent întîlnite în neurologie și neurochirurgie ar fi:

### SINDROMUL CUSHING

Sindromul Cushing se caracterizează prin adipozitate excesivă dispusă centripet, vergeturi cutanate roșiatice sau sidefii, facies „lunar", hirsutism, macromastie, amenoree, hipertensiune arterială, diabet steroid, osteoporoză,



Scanned with OKEN Scanner

tulburări psihice și manifestări hemoragice. Dacă osteoporoza coloanei vertebrale produce deformări în structura și alinierea vertebrelor se pot ivi fenomene de compresiune radiculo-mielinică cu consecințe paretice în grade diferite. Sindromul are la bază un exces de hormoni suprarenalieni eliberați fie din cauză centrală hipotalamo-hipofizară, fie de cauză periferică prin hiperfuncție suprarenaliană sau prin apart excesiv de cortizon la prescripția medicală (iatrogen). Unele tumori hipofizare (Arseni și colab., 1968), frontale (Arseni și colab. 1970) sau cu alte localizări emisferice cerebrale (Fahlbusch și Marguth, 1974), după tratamente îndelungate cu cortizon pentru diverse afecțiuni neurologice sau generale (Arseni și colab., 1972; Maretsis și colab., 1974), după unele sechele de encefalită cu dilatare de ventricul III (Arseni, Simionescu, Maretsis, 1974), după tumori de hipotalamus (Orthner, 1955) se pot întîlni sindroame Cushing. La ora actuală sindromul Cushing este considerat ca o dereglare a circuitului CRF-ACTH-cortex suprarenalian cu hiperplazie a ambelor glande suprarenale de origine centrală. Se spune că o dereglare a mecanismului de *feed back* în hipotalamus ar fi responsabil de producția în exces de cortizon (Rovit și Duane, 1969). Hipertonia axului hipotalamo-hipofizo-suprarenalian ar sta la baza sindromului Cushing.

Un proces expansiv intracranian prin hipertensiunea intracraniană sau prin fenomene vasculare de la distanță sau prin deplasarea masei cerebrale poate induce hipertonia axului hipotalamo-hipofizo-suprarenalian cu producere de sindrom Cushing.

## DIABETUL INSIPID

Diabetul insipid se caracterizează prin polakiurie, poliurie și polidipsie. Poliuria poate ajunge pînă la 20 litri în 24 ore, iar urinele sînt hipostenice, avînd o densitate maximă de 1005. Ea se datorează insuficienței sau absenței hormonului antidiuretic (ADH) care în mod normal este secretat de hipotalamus și stocat de posthipofiză. Se poate întîlni în tumori hipofizare (Arseni și colab., 1974) sau după ablația tumorilor hipofizare, în leziuni de ventricul III (tumorile vasculare sau inflamatorii), după traumatisme cranio-cerebrale severe, după secționarea tijei hipofizare sau hipofizioliz pentru diabet zaharat sau exoftalmie malignă. Diabet insipid se mai întîlnește după unele encefalite sau în absența congenitală a sistemului supraoptico-hipofizar (boala Laurence Moon-Bardet-Biedel).

## ACROMEGALIA

Acromegalia se caracterizează prin dezvoltarea deformată în grosime și lățime, somatică și viscerală, mai accentuată la extremitățile membrelor și la cap (Milcu, 1959). Are la bază un exces de hormon somatotrop hipofizar. Se întîlnește în adenoamele hipofizare eosinofile, rareori în cele cromofobe sau mixte (Arseni și colab., 1974). Puech și colab. (1960) au descris acromegalie în unele tumori cerebrale care prin variate mecanisme exercită influență asupra regiunii hipotalamo-hipofizare.



Scanned with OKEN Scanner

## GIGANTISMUL SAU MACROSOMIA HIPOFIZARĂ CU GIGANTISM

Gigantismul sau macrosomia hipofizară cu gigantism (Milcu, 1959) este un sindrom caracterizat prin dezvoltare excesivă și neproporțională în înălțime, care depășește cu cel puțin 20% media obișnuită speciei, vîrstei și sexului. Are aceeași cauză hormonală ca și acromegalia și se întîlnește uneori și în tumori hipofizare.

## NANISMUL HIPOFIZAR

Nanismul hipofizar este un sindrom caracterizat prin oprirea în creștere somatică. Nu sînt încă bine elucidate cauzele neurohormonale. Poate apărea în leziuni diencefalo-hipofizare: tumorale (craniofaringioame, teratoame, hamartoame, glioame etc.), encefalite în primii ani de viață, traumatisme severe ale encefalului în primii ani de viață etc.

## SINDROMUL LAURENCE MOON-BARDET-BIEDEL

Sindromul Laurence Moon-Bardet-Biedel este o distrofie genetică caracterizată prin obezitate, hipogonadism, întîrziere mintală, polidactilie sau sindactilie, plus alte anomalii congenitale. Se datorează unei displazii sau aplazii a regiunii supraoptico-hipofizare.

## SINDROMUL ADIPOSO-GENITAL SAU SINDROMUL BABINSKI—FRŐLICH

Sindromul adiposo-genital sau sindromul Babinski-Frölich se caracterizează prin obezitate și infantilism genital. La băieți, dezvoltarea insuficienței gonadice este prezentă mai de timpuriu, la fete în epoca pubertății, la adult se observă hipogonadism. Sindromul se datorează unei insuficiențe gonadotrope. Se întîlnește după encefalite, în gliom de nerv optic, în adenoame hipofizare cromofobe, în craniofaringiome.

## SINDROMUL MORGAGNI-STEWART-MOREL

Sindromul Morgagni-Stewart-Morel are ca semn constant și patognomonic hiperostoza tablei interne a calotei în regiunea frontală. Clinic, se manifestă prin menstre neregulate, dismenoree, mastodinii, sterilitate, hipersexualitate sau frigiditate, fibromatoză și miomatoză uterină, hipertricoză, obezitate, hipotiroidism, rareori diabet zaharat. În plus bolnavele prezintă insomnie, anxietate psihică și alte manifestări psihice care pot îmbrăca aspectul schizoid. Uneori se pot adăuga și crize epileptice. Tulburarea endocrină nu este pe deplin elucidată. Milcu și colab. (1959) opiniază că 58% din femeile suferinde de acest sindrom ar avea hiperfoliculinemie. La bărbat hiperostoza frontală internă are aceleași manifestări neuropsihice și metabolice plus impotența sexuală.



Scanned with OKEN Scanner

## SINDROM HIPOHIPOFIZAR

Sindromul hipohipofizar se caracterizează prin : paloare tegumentară, piele fină, subțire, uscată, peri răriți axilo-pubieni, rareori hipertricoză, obezitate, hipotensiune arterială, anemie normocitară, distrofie de creștere, impotență sexuală, tulburări menstruale (amenoree primară sau secundară), oligomenoree, hipotiroidism secundar. Se poate întîlni în adenoame hipofizare, craniofaringiom, gliom de chiasmă, sechele de encefalită, tumori de ventricul III, după traumatisme cranio-cerebrale și după hipofizioliză. În plus semne neuropsihice se pot nota în raport cu sediul și felul leziunii encefalice sau hipofizare.

## SINDROM HIPERHIPOFIZAR

Sindrom hiperhipofizar cu acromegalie, forma francă sau pasageră, plus sindrom hipercortico-suprerenal se pot întîlni în adenoame hipofizare sau craniofaringiom. De asemeni sindromul Cushing hipofizar și sindromul de galactoree—amenoree sînt sindroame hiperhipofizare.

## SINDROM PELLIZZI SAU MACROGENITOSOMIA

Sindrom Pellizzi sau macorgenitosomia este o maturație sexuală precoce și hipertrofie somatică. Apare numai la băieți sub vîrsta de 10 ani, în cazuri de tumori epifizare sau ale regiunii epifizare. O teorie neuroendocrină admite acțiunea distructivă, inhibitorie ce ar exercita-o pe centrii epifizari sau hipofizari, pe tractul hipotalamo-hipofizar și epitalamo-hipotalamo-pineal. Hamartomul regiunii hipotalamice sau inflamația acestei regiuni ar produce sindrom Pellizzi, ceea ce subliniază acțiunea inhibitorie sexuală a pinealei.

## SINDROMUL SIMMONDS

Sindrom Simmonds sau cașexia hipofizară este o insuficiență hipofizară lentă care uneori apare în faza finală a adenomului cromofob craniofaringiomului sau în abcese ale regiunii selare.

## SINDROMUL RUSSEL

Sindromul Russel descris în 1951 de autorul ce-i poartă numele, la copii mici, se caracterizează prin cașexie, absența țesutului subcutanat, hiperkinezii, nistagmus, mîini și picioare mari, euforie. Se întîlnește în leziuni hipotalamice ca tumori (glioame) sau gliom de nerv optic.

## SINDROMUL HIPERHIDROPEXIC

Sindromul hiperhidropexic (Parhon) se caracterizează prin urini concentrate, oligodipsie, repulsie pentru apă și creștere în greutate. Ar fi o hiperactivitate a posthipofizei. Ar fi inversul diabetului insipid, adică o creștere a activității antidiuretice. Se întîlnește în encefalite, unele tumori cerebrale sau traumatisme cranio-cerebrale.



Scanned with OKEN Scanner

## HIPERALDOSTERONISMUL

Hiperaldosteronismul se caracterizează prin retenție sodată, hipopotasemie, poliurie și edem. Cel primar se datorează unei tumori de suprarenală, iar cel secundar unei dereglări în mecanismul de secreție și metabolizare a aldosteronului. Edemul cerebral cu retenție sodată și apoasă intracelulară ar fi legat de aldosteronă (Baethmann și col. 1968 și Koczorez și colab., 1968). Sindromul secundar se întîlnește în come prelungite mai ales posttraumatice sau de altă cauză și s-ar datora unei dereglări nervoase centrale a mecanismului de secreție a aldosteronei la nivelul stratului glomerular al cortico-suprarenalei. Tratament cu antialdosteronice (spironolactone) se întreprinde în edeme cerebrale postoperatorii (Bokor, 1973).

## SINDROMUL EXOFTALMIC NEUROENDOCRIN

Sindromul exoftalmic neuroendocrin este urmare a dereglării funcției centrilor nervoși care secretă în exces un factor exoftalmotrop cu acțiune asupra conținutului orbitei, producînd exoftalmie unilaterală sau bilaterală. Se poate însoți de tireotoxicoză, eutiroidie sau hipotiroidie. Se pare că factorul exoftalmotrop ar fi legat de hormonul tireotrop; este o problemă încă neelucidată. Dar neurologul și neurochirurgul trebuie să fie avertizati și asupra exoftalmiei neuroendocrine.

* * *

Dificultatea în aplicarea neuroendocrinologiei în clinică rezidă în faptul că leziunile spontane neurologice nu sînt adesea nici limitate nici ușor de localizat clinic. Astfel că delimitarea leziunii cerebrale contînd pentru o tulburare endocrină anume, este dificilă (Kahama, Kahana și Mc. Pherson, 1967). În neurochirurgie, deși există posibilitatea unei localizări mai precise totuși factorii exacți care provoacă tulburări endocrine sînt încă ipotetici, mai ales pentru leziunile la distanță de complexul hipotalamo-hipofizar.

Extrapolarea la om a ceea ce se întîmplă la animalul de experiență este de asemeni limitată.

O altă dificultate ar mai fi faptul că glandele endocrine periferice posedă și o activitate secretorie independentă încît, oricît ar fi de importantă leziunea hipofizei, implicarea secreției glandei este redusă și chiar mai puțin redusă în caz de leziuni ale hipotalamusului sau altor regiuni ale creierului.

Recunoașterea tulburărilor endocrine din cursul unor boli neurologice sau neurochirurgicale este adesea dificilă, dar este de mare interes pentru actul terapeutic.

## 1. LEZIUNI ALE HIPOTALAMUSULUI

Achizițiile moderne de fiziopatologie a hipotalamusului în care neurologia și neurochirurgia contribuie în largă măsură impun o succintă inserare a datelor recente de anatomie și fiziologie hipotalamică înaintea descrierii sindroamelor patologice pentru o mai ușoară înțelegere a complexității acestora.



Scanned with OKEN Scanner

Hipotalamusul este o arie mică situată înapoia chiasmei optice și în fața pedunculilor cerebrali. Face parte din diencefal. Are dimensiunea unei nuci uscate și cîntărește 4 grame. Filogenetic este una din părțile cele mai vechi ale creeirului. Planul rostral cade între comisura anterioară dorsal, și marginea anterioară a chiasmei optice ventral. Limita posterioară se află într-un plan exact înapoia corpilor mamilari. Hipotalamusul se împarte în următoarele cinci arii:

1. *Aria preoptică;* ca dezvoltare nu ar aparține de hipotalamus dar morfologic pare să aibă legătură. Grupele celulare formează nucleii medial și lateral.

2. *Aria supraoptică* cuprinde nucleii supraoptic, paraventricular și anterior. Neuronii acestor nuclei dau principalele fibre care merg în neurohipofiză numit tractul supraoptico-hipofizar. Aria supraoptică este extrem de bogat vascularizată prin capilare abundente.

3. *Regiunea tuberală* este podișul hipotalamusului mărginit anterior de către chiasma optică, înapoi de corpii mamilari și lateral de tractul optic și pedunculii cerebrali. Centrul regiunii se numește *infundibul* de care atîrnă tija hipofizară. Grămezile celulare formează nucleii tubero-infundibular, dorso-medial și ventro-medial.

4. *Regiunea posttuberală* este situată înapoi față de *tuber cinereumului* și lateral de corpii mamilari. Are nucleul posterior.

5. *Regiunea mamilară* cuprinde corpii mamilari cu nucleii lor cărora li se disting cîte trei porțiuni mai importante: medială, intercalară și laterală. Porțiunea medială a nucleului mamilar formează structura majoră a acestuia și este sursa tractului mamilo-talamic; porțiunea laterală primește fornixul. Prin fornix, hipocampul ajunge la nucleul mamilar medial; căile aferente sînt mamilo-talamice și mamilo-tegmentale.

Nucleul mamilar lateral face parte dintr-un sistem vechi, primește aferențe din nucleii mezencefalici tegmentali și trimite colaterale nucleului medial mamilar și hipotalamusului rostral *(fig. 240)*.

*Conexiuni anatomice*: a) *Căile aferente* pornesc din bulbul olfactiv, tubercul și septum via bandeletei anterioare mediale, din amigdală via stria terminalis — acestea sînt bandelete din vechiul creier visceral. Legăturile de la cortexul frontal și alte părți ale neopaliului sînt indirecte, adică prin talamus. Incitația din creierul visceral prin hipotalamus domină pe cea din neopalium. Fornixul constituie cea mai mare bandeletă aferentă a hipotalamusului: pornește din celulele piramidale ale hipocampului și girusul dentat și se termină în nucleul intercalat și nucleul lateral al corpului mamilar, în hipotalamusul rostral și regiunea preoptică și în habenulă.

La om s-au identificat fibre cortico-hipotalamice din aria 6 spre nucleul mamilar medial; arii specifice ale lobului frontal 8 și 10 trimit fibre omolaterale la nucleii supraoptici; ariile 10 și 47 și părțile posterioare ale cortexului orbitar se leagă cu partea posterioară a hipotalamusului; ariile 43 și 6 se leagă cu nucleii mamilari. Regiunea orbitară în genere a lobului frontal și porțiunea anterioară a girusului cingular au legături hipotalamice (Ward și MacCullough, 1947; Mayer, 1949). Hipotalamusul se află sub influența reglatoare a scoarței cerebrale (Bîkov, 1949). Cortexul cerebral prin relațiile sale cu centrii subcorticali poate declanșa, dirija și corecta funcția organelor interne care sînt sub dependența hipotalamusului, adaptînd astfel neconte-



Scanned with OKEN Scanner

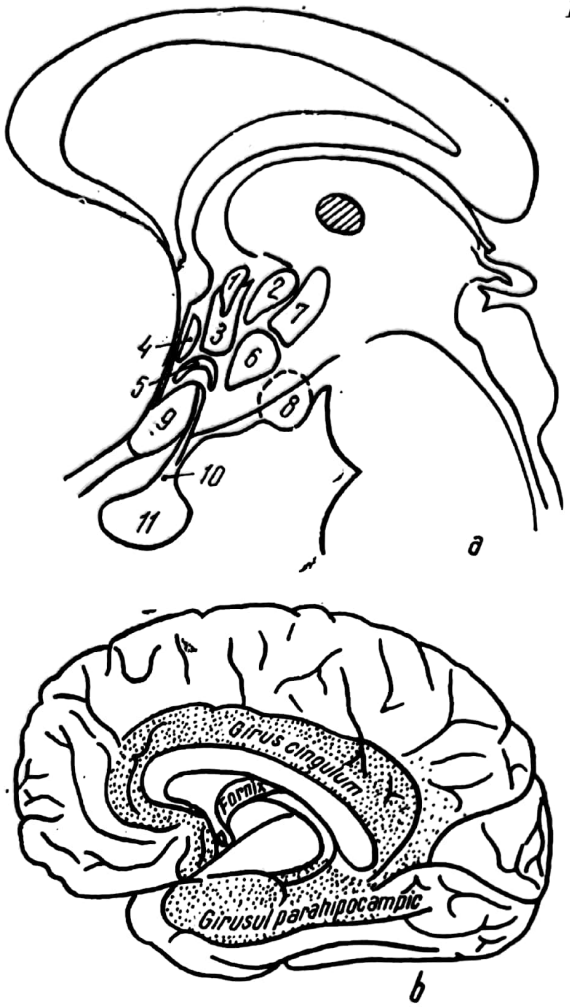


*Fig. 240.* — Ariile hipotalamusului *(A)* şi formaţiunile conexiale *(B)*.

nit activitatea organelor interne la condiţiile variabile ale mediului extern şi intern (Sager, 1960).

b) *Căile eferente* sînt mai reduse. Unele pornesc din nucleii periventriculari, mediali şi posteriori şi se duc spre tegmentum mezencefalic, aria vagului din bulb şi măduva spinării. Tractul important mamilo-talamic Vicq D'Azyr trimite o bandeletă la nucleul dorso-medial şi alta la nucleul anterior al talamusului unde se uneşte cu o bandeletă mare la cortexul cingular. Nucleul mamilar median proiectează o bandeletă importantă către porţiunea tegmentală a trunchiului cerebral, tractul mamilo-tegmentar. Un număr de fibre ce pornesc din hipotalamus pătrund în infundibul ca să se termine în hipofiză. La om fibrele tractului hipotalamo-hipofizar sînt în număr de 1 000 000, iau naştere din nucleii supraoptici şi paraventriculari; această conexiune neuro-endocrină este o mare descoperire la care şcoala românească are o contribuţie importantă (Niculescu I., Răileanu D., 1925). Există fibre ce pleacă de la hipotalamus, din nucleul supraoptic la scoarţa frontală (Sager şi colab., 1958) precum şi fibre ce pleacă din regiunea periventriculară şi ajung la scoarţa frontală prin intermediul nucleului dorso-medial al talamusului, formînd fasciculul hipotalamo-talamic Roussy-Mosinger (1946). De la nucleul supraoptic pornesc fibre la retină prin nervul optic (Roussy şi Mosinger, 1946).



Scanned with OKEN Scanner

Există de asemeni conexiuni ce pleacă de la hipotalamus prin nucleul dorso-medial al talamusului și ajung la rinencefal. Aceste fibre au fost puse în evidență de Sager și colab. (1958) prin metoda anatomică.

*Vascularizație:* sistemul arterial aparține poligonului Willis format din arteriole subțiri ce se încadrează în sistemul bazal al arterelor cerebrale. a) Partea anterioară a tuberului (lama anterioară) și aria preoptică (nucleul preoptic) sînt vascularizate prin ramuri trimise din segmentul inițial al cerebralelor anterioare (ramuri diencefalice) și din comunicanta anterioară. *b*) Porțiunea cea mai mare din tuber este vascularizată de arterele opto-tuberozitare anterioare și posterioare venite din partea terminală a carotidelor interne și comunicantelor posterioare. *c*) Regiunea corpilor mamilari este călare pe două teritorii vasculare 1:) înainte, aceea a comunicantelor posterioare, și 2) înapoi, aceea a cerebralelor posterioare. *d*) Hipotalamusul posterior este sub dependența cerebralelor posterioare.

## FIZIOLOGIE

1. **Reglarea metabolismului apei.** Hipotalamusul reglează secreția hormonului antidiuretic prin tractul supraoptico-hipofizar; hormonul este format în hipotalamus în special în partea infundibulară (Kaller, 1942, Melville și Kendrick, 1945) și stocat în posthipofiză.

Verney (1947) susține că reglorul osmolarității sîngelui ar fi localizat în celulele din sau de lîngă nucleii supraoptici ce determină eliberarea hormonului antidiuretic. Jowell (1953) a sugerat că veziculele intracelulare în nucleii supraoptici pot fi sediul osmoreceptorilor. Joynt (1966) crede că celulele neurosecretorii par să aibă 3 funcții: organ receptor, producător de hormon neurohipofizar și convertizor al informației de la receptor pentru eliberarea adecvată a hormonilor neurohipofizari din lobul posterior. Dar în afara acestor mecanisme, stresul emoțional poate să producă diureză sau inhibiție ca și cînd neurohipofiza ar fi activată în secreția hormonului antidiuretic prin acest stres (O'Connor și Verney, 1942; Anderson, 1946; Verney, 1948).

2. **Reglarea temperaturii.** Partea anterioară a hipotalamusului conține neuroni termosensibili, care răspund la temperatura crescută a sîngelui și incită la reacție de pierderea căldurii (termoliză) prin tahipnee, transpirație și vasodilatație. Partea posterioară a hipotalamusului este răspunzătoare de temperatura joasă a sîngelui și incită la producere de căldură — prin vasoconstricție, piloerecție și frisoane (termoproducție).

3. **Rol în fiziologia somnului.** Starea de somn și veghe are ca substrat anatomic sistemul reticular activator a cărui porțiune rostrală atinge sistemul centroencefalic la care ia parte și hipotalamusul prin porțiunea sa dorsală. Dar starea de veghe și somn mai este reglată și chimic prin amine biogenice ca serotonina și noradrenalina ce acționează asupra celulelor tegmentului pontin și locus coeruleus. Serotonina ar inhiba sistemul activator reticular. reticular. În cazul descris de Stănescu, Bona, Ionescu Florea, Arseni și Horvath (1966) se constată o inversare a ritmului nictemeral.

4. **Rol în mecanismul carbohidrat** relevat prin experiența pe animale prin care hipotalamusul ar interveni direct în hiperglicemie și glicozurie în orice leziune a hipotalamusului.



Scanned with OKEN Scanner

5. **Rol în expresia emoțională, reacția de furie.** Distrucția bilaterală a nucleului ventro-medial al hipotalamusului care primește fibre secundar din amigdală produce adesea ferocitate și sălbăticie la pisici (Wheatley, 1944; Bard și Mountcastle, 1948).

6. **Reglarea funcțiilor viscerale.**

a) *Sistemul cardio-vascular.* Stimularea electrică a hipotalamusului ar produce vasoconstricție, contractura miocardului și accelerare cardiacă. Acest răspuns vine, în principal, din regiunea laterală și caudolaterală.

Hipotalamusul are rol și în reglarea presiunii arteriale. Regiunea posterioară a hipotalamusului ar produce hipertensiune arterială. În experiențe pe cîini, Sager și colab. (1958) instilînd picături de clorură de sodiu în ventricul III au produs hipertensiune arterială. La om tensiunea arterială scade dacă se secționează tija hipofizară, ceea ce demonstrează rolul hipotalamo-hipofizar în tensiunea arterială.

b) *Sistemul gastro-intestinal.* Cushing (1932) a demonstrat că leziuni situate de-a lungul hipotalamusului rostral pînă la nivelul nucleilor vagali ai bulbului pot duce la ulcerări acute ale mucoasei gastrice, subțierea esofagului inferior și stomacului și perforare acută a esofagului, stomacului și duodenului.

Implantarea cronică a electrozilor cu stimulare zilnică a produs hemoragii gastro-intestinale sau ulcerații (Long și colab., 1962).

c) *Sistemul genito-urinar.* Stimularea regiunii mediane tuberale provoacă micțiune și defecare, iar activarea părții caudo-laterale produce incoordonare în aceste două acte. Hipotalamusul anterior (n. ventro-medial, nucleul supraoptic, paraventricular) activează funcțiile sexuale, iar cel posterior le frînează. Factorii emoționali influențează secrețiile de hormoni gonadotropi. O emoție puternică poate duce la oprirea menstruației (internare în lagăre) sau atrofie testiculară (condamnați la moarte), ginecomastie (la prizonierii de război), amenoree după șocuri electrice sau tumori hipotalamice.

d) *Influența asupra pigmenților.* Leziuni ale hipotalamusului mai ales la om au fost asociate cu modificări pigmentare ale pielii și părului. Dar și aici intervin chimic bioaminele în formarea pigmenților încît neurofiziologia și biochimia se întrepătrund.

e) *Răspunsuri somatice.* Hipotalamusul anterior și regiunea septală sînt implicate în mecanismele protectoare.

f) *Reglarea hrănirii și setei.* Centrul apetitului ar fi în porțiunea laterală a hipotalamusului la nivelul nucleului ventro-medial; tot aci este și centrul setei dar este separat de cel al apetitului.

g) *Reglarea secreției hipofizei.* Hipotalamusul reglează secreția hormonilor antehipofizei (sau adenohipofiziei), ce dețin rolul cel mai important în menținerea echilibrului hormonal al organismului Hipotalamusul prin „releasing factors" (RF sau RH) sau hormoni hipotalamici hipofiziotropi (H.H.H.) ca TRH (Thyrotropic releasing hormone), LHT/HFSH—RH (gonadotropine releasing hormone), GH—RH (growth hormone-releasing hormone), Prl RH (Prolactin releasing hormone), MSH—RH (Melanocyte-releasing hormone), reglează secreția hormonilor trofici antehipofizari. De asemeni prin factori sau hormoni inhibitori frînează secreția unor hormoni trofici antehipofizari cum ar fi: PRLIH (Prolactin releasing inhibitory h.), MSH—RIH (Melanocyt relase inhibitory h.), GHRIH (Growth hormone release inhibiting h.) (fig. 4).



Scanned with OKEN Scanner

Reglează și în același timp produce hormonii posthipofizari (Scharrer și Scharrer, 1954 și 1963) deci are rol neurosecretor; acționează ca o glandă iar hormonii elaborați coboară de-a lungul tractului nervos hipofizar în posthipofiză unde se stochează și apoi se eliberează în sînge după nevoile organismului.

## SINDROAME HIPOTALAMICE

**Diabetul insipid** se produce în leziunea nucleilor supraoptic și paraventricular. Bolnavul are sete sporită (polidipsie) și eliminare sporită de apă prin urină (poliurie). Densitatea urinei este mult scăzută la 1 000—1 005 iar cantitatea de urină în 24 ore este peste 7 litri. Diabetul insipid răspunde la extractul de posthipofiză care se administrează sub formă de pulbere în priză nazală sau injectabil uleios cu efect de 48 ore.

Diabetul insipid nefrogen este rezistent la administrare de pitresină și este un test de diferențiere. Un alt test de diferențiere este cel propus de Hickey-Hare (1949): se hidratează bolnavul pe gură, administrîndu-i-se apă (20 ml/kilocorp). 1 oră mai tîrziu primește perfuzie intravenos de soluție 2,5% clorură de sodiu timp de 45 minute 0,25 ml/kilocorp. Lipsa antidiurezei produsă rapid este o demonstrație că factorul antidiuretic lipsește. Din contră inhibiția prin injecția salină a unei diureze apoase preexistente este o probă că sistemul hipotalamo-hipofizar este în ordine.

Pitresina se administrează 15 minute după injecția salină pentru a se demonstra dacă diureza se datorează unei lipse de hormon antidiuretic sau unei deficiențe a celulei renale de a utiliza acest hormon ( iabet insipid nefrogen).

Dar poliuria poate să apară și în diabetul zaharat și boli renale cronice, hipopotasemie și unele stări psihotice cu care trebuie făcut diagnosticul diferențial.

Polidipsie se întîlnește și în diabetul zaharat. Stănescu, Bona, Ionescu Florea, Arseni și Horvath (1961) descriu un caz de tumoare hipotalamică (astrocitom) cu poliurie, cașexie, apetit exagerat și inversarea ritmului somnului.

**Hipernatremie, hiponatremie și osmoreglare.** Weitzmann și Triedmann (1960) au notat hiperosmolaritate în leziuni solitare ale hipotalamusului.

**Hiperglicemie și glicozurie** în leziuni ale oricărei părți a hipotalamusului.

**Hipertermie;** prin lezarea hipotalamusului anterior intră în joc mecanismul hipertermic al hipotalamusului; această hipertermie nu răspunde la antitermicele uzuale ci numai la măsuri exterioare de hipotermie (răcire cu gheață, comprese reci, ventilație etc).

**Narcolepsie** caracterizată prin atacuri repetate de somnolență. Atacul de somn este irezistibil, durează cîteva minute și se ivește în orice moment.

**Cataplexie**, scădere instantanee a tonusului muscular, cu mecanism încă neprecizat. Atît narcolepsia cît și cataplexia se asociază.

*Somnul* ar avea două faze: o primă fază cu mișcări lente ale ochilor numită prescurtat NREM (Non Rapid Eye Movement) și a doua fază cu mișcări rapide ale ochilor REM (Rapid Eye Movement) ce definesc narcolepsia ca pe un atac recurențial anormal de somn REM.

**Tulburare de nutriție** (emaciere-obezitate) în leziuni ale nucleilor ventromediali și ariei din jur ca și în leziuni tubero-infundibulare.

**Tulburări de malnutriție** cu pierdere rapidă în greutate ce apare la copii și la care se descriu: marasm, ochi nistagmici și euforie (tumori de ventricul III). Este așa-numitul sindrom Russel (1951).



Scanned with OKEN Scanner

**Tulburări în expresia emoțională și comportament.** În operații pe hipotalamus se produc reacții maniacale; în leziuni ale lobului temporal unit prin fornix cu nucleii mamilari, de asemeni se produc tulburări emoționale profunde.

Leziuni ale porțiunii rostrale ale hipotalamusului se asociază cu hiperactivitate pe cînd cele din partea posterioară cu hipoactivitate, cu apatie, somnolență, toropeală sau indiferență.

**Mutism akinetic**, cînd este implicat sistemul reticular activator (Cravioto și colab. 1960).

**Tulburări de memorie** prin leziunea corpilor mamilari.

**Epilepsie** diencefalică descrisă de Penfield (1929) manifestată prin: dureri abdominale, vertij, cefalee și sincopă, impulsivitate, acte necontrolate cu reacție neadecvată. Locul spik-urilor pozitive ar fi notate în hipotalamus-talamus dar unii cercetători consideră legătura dintre hipotalamus și cortexul superficial al ariei temporale posterioare ca o posibilă zonă de declanșare (trigger-zone). Se mai descrie o epilepsie autonomă (Penfield, 1952) caracterizată prin congestia feței, rărirea respirației, lăcrimare, transpirație, salivație, dilatarea pupilei, exoftalmie, puls amplu și rapid, apoi treptat congestia feței dispare, pulsul devine rar și slab, uneori apare și sughiț sau frison. Acestea sînt accese epileptice de tip vegetativ cu semne simpatice și parasimpatice.

**Pubertatea precoce** se poate ivi în cazuri de exces de neurosecreție hipotalamică.

**Hipotalamusul ca parte și totalitate a mecanismului central de reglare hipofizară.** Hipotalamusul, un extrem de important centru autonom, este sub o constantă influență a structurilor cerebrale extrahipotalamice. Strînsele relații între hipotalamus și alte structuri ale sistemului nervos central sînt evidențiate prin conexiunile anatomice și prin diverse experiențe care au arătat influența diverselor părți ale creierului asupra funcției hipotalamo-hipofizare. Pentru aceste motive hipotalamusul trebuie privit ca o parte a unui întreg mecanism al sistemului nervos central care controlează hipofiza.

## PARTICULARITĂȚI ETIOLOGICE ALE SINDROAMELOR HIPOTALAMUSULUI

Tulburările endocrino-metabolice din leziunile hipotalamusului se întîlnesc și în leziunile hipofizare ceea ce vine în sprijinul strînsei corelații dintre aceste două organe cu influență reciprocă.

**Tumori**. Primitive, infiltrative, compresive de vecinătate sau metastatice pot realiza sindroame hipotalamice în care predomină semne ca: diabetul insipid, obezitate sau emaciere, pubertate precoce sau involuția funcțiilor sexuale, epilepsie etc. Cele mai frecvente sînt craniofaringiomul, gliomul de chiasmă, hamartoamele, lipoamele, tumorile de ventricul III și rar pituicitomul de infundibulum. Dintre metastaze cele mamare și bronșice sînt cele mai frecvente.

Tumori care prin volumul lor comprimă regiunea hipotalamusului sînt în primul rînd adenoamele hipofizare exteriorizate și dezvoltate în sus, apoi meningioamele periselare ca unele meningioame de tubercul selar sau olfactiv, pinealoame, colesteatoame etc. Glioame infiltrative hipotalamice propagate de la lobul orbitar au fost descrise unilateral sau bilateral.

**Traumatismele** craniocerebrale pot acționa indirect asupra hipotalamusului prin hematoame epidurale sau subdurale prin acțiune directă sau ca manifestare cronică, consecința contuziei cerebrale.



Scanned with OKEN Scanner

Dintre manifestările hipotalamice în traumatisme acute diabetul insipip are un caracter de obicei tranzitor.

**Malformații vasculare** ca anevrisme ale carotidei interne, anomalii arterio-venoase sau angioamele regiunii pot produce sindroame variate hipotalamice.

Boli vasculare ca: arterioscleroza, hemoragia cerebrală sau embolia pot afecta hipotalamusul.

**Hidrocefalia** acută sau cronică prin distensia podișului ventriculului III poate determina perturbări de tip hipotalamic cu repercusiuni asupra homeostaziei și manifestări clinice endocrino-metabolice ca obezitate, macrogenitosomie etc.

**Boli degenerative** ca cele de demielinizare ale encefalului, abiotrofice, talamice.

**Boli de sistem** ca sarcoidoza sau xantomatozele (boala Hans-Schüller-Christian) se pot manifesta mai ales cu diabet insipid.

**Inflamațiile** se pot contura și în hipotalamus, lăsînd sechele de tipul epilepsiei diencefalice sau tulburări endocrine metabolice ca și sindrom Cushing sau sindroame adiposogenitale, sau diabet insipid etc. Toxoplasmozele, sifilisul și tuberculoza pot afecta hipotalamusul dînd mai ales diabet insipid.

**Sindromul Pellizzi** sau *macrogenitosomia* precoce considerat altădată a fi rezultatul numai al leziunii pinealei, se întîlnește și în leziuni ale hipotalamusului.

**Sindromul Kleine-Levin** este caracterizat prin atacuri de hipersomnie de cîteva zile pînă la cîteva săptămîni. Bolnavul se scoală, mănîncă excesiv, obișnuit ține cont de necesitățile sale, apoi se duce din nou la culcare. Bolnavul este neliniștit, iritabil, gîndește dificil, are tulburări de memorie, logoree, halucinații. Gilbert (1964) consideră sindromul ca o tulburare neuro-umorală-psihologică. Sarcoidoza, encefalomalacia și encefalita prin lezarea și a hipotalamusului produc semne de hipopituitarism.

**Toxicele.** Cel mai cunoscut și răspîndit este etilismul cronic care lezează în principal nucleii mamilari dînd sindromul Korsakow. Utilizarea de droguri în exces din grupa rezerpinei, clorpromazinei, dopaminei etc. produc leziuni acute hipotalamice ce împiedică eliberarea normală de gonadotropină, dar cu producerea excesivă de prolactină, realizîndu-se o galactoree nepuerperală cunoscută sub numele de sindrom Chiari-Frommel.

*Stresuri psihice,* ca emoții puternice, produc prin intermediul hipotalamusului modificări acute ca: inhibiție sau declanșarea diurezei, hipertensiune arterială, repartiția anormală a pigmentului (albire), amenoree, hipogonadism, etc.

Din cele spuse rezultă că și fiziologia și patologia regiunii hipotalamice sînt în strînsă corelație cu hipofiza, care la rîndul ei coordonează secrețiile celorlalte glande endocrine din economia organismului. De aceea, în accepțiunea modernă, fiziopatologia regiunii hipotalamusului trebuie strîns corelată cu a hipofizei, aceasta din urmă fiind controlată de prima. Separarea acestor două organe este artificială și de ordin didactic. Sindroamele hipotalamice sînt de fapt sindroame hipotalamo-hipofizare dacă ținem cont de interdependența funcțională a acestor două organe.



Scanned with OKEN Scanner

În plus fiziopatologia regiunii mai demonstrează rolul scoarței cerebrale și a altor structuri cerebrale extrahipotalamice asupra autonomiei hipotalamo-hipofizare răspunzătoare cibernetic de constanța homeostaziei și prin aceasta din urmă de starea întregului organism.

## 2. LEZIUNI ALE GLANDELOR ENDOCRINE ENDOCRANIENE:

### A. HIPOFIZA

#### ANATOMIE

Hipofiza, la om, este ovoidă, cu dimensiuni ce variază între 0,4—0,8 mm, cîntărind între 0,4—1,1 g. Atît dimensiunile cît și greutatea glandei variază în raport cu vîrsta, sexul, înălțimea corpului. La femeie este mai mare, crește în volum în sarcină și la climacteriu și scade la bătrînețe.

Hipofizei i se disting următoarele porțiuni:

| | | | |
|---|---|---|---|
| Adenohypophisis | Lobus glandularis | 1. Pars distalis<br>2. Pars tuberalis<br>3. Pars intermedia | Lobus ant. |
| Neurohypophisis | Lobus nervosus (lobul neural) | 1. Processus infundibuli | Lobus posterior |
| | Infundibulum (pediculul neurol) | 1. Pediculus infundibularis<br>2. Bulbus infundibularis<br>3. Labrum infundibularis (eminența mediană a tubercinereum) | |

Embriologic, adenohipofiza rezultă dintr-o evaginare a mucoasei bucale, iar neurohipofiza dintr-o evaginare a planșeului ventriculului al III-lea.

Pars intermedia este încadrată după unii autori în lobul posterior. Hipofiza, sau glanda pituitară, este situată în etajul mijlociu al bazei craniului, într-o scobitură de pe fața superioară a osului sfenoid numită șa turcească sau fossa Hyphophysea. Resturi embriologice ale hipofizei pot migra în faringe luînd naștere așa-zisa „hipofiză faringiană", care poate fi activă.

**Histologie.** *Adenohipofiza* este formată din cordoane celulare separate de capilarele sinusoidale printr-o fină rețea de reticulină; celulele sînt cunoscute a fi de trei feluri: eozinofile bazofile și cromofobe. O clasificare mai recentă funcțională, în raport cu natura hormonilor eliberați de celulele adenohipofizei, le împarte în celule alfa, beta, gama, delta, epsilon, denumire dată de Romeis (1940). Celulele alfa, beta și delta sînt constante, cele gama și epsilon apar periodic legate în special de funcția reproducătoare. Celulele beta, gama și delta au granulații cu glicoproteine, pe cînd alfa și epsilon conțin granulații formate din proteine simple. Proprietățile fizico-chimice apropiate conferă granulațiilor afinități amfofile.

De asemenea Ezrin și colab. (1959) și alții au stabilit cinci tipuri celulare în adenohipofiză, utilizînd colorația cu ac. paramino-salicilic feric PAS; alfa (acidofile), beta (bazofile), gamma (heterogene sau neutrofile), delta (bazofile) și cromofobele.



Scanned with OKEN Scanner

Tot Ezrin (1963) emite teoria unicelulară a adenohipofizei prin care dintr-o celulă mamă ce ar fi o cromofobă, ar lua naştere celule alfa acidofile, celule beta bazofile ce se împart în beta 1 şi beta 2, celulele gama sau cromofobe mari şi celule delta subîmpărţite în delta 1 şi delta 2.

Cromofobele mari, agranulare ar avea două origini: fie din celula suşe, fie din rîndul bazofilelor după ce au pierdut granulaţiile, fiind astfel considerate în stadiu de repaus. Aceste diferenţieri celulare ar lua naştere sub influenţele coordonatoare ale hipotalamusului care şi acesta la rîndul lui printr-un mecanism de *feed back* este stimulat de concentraţia hormonală periferică, de starea homeostaziei şi de incitaţiile cortico-talamo-tegmento-limbice. Pe baza cercetărilor se sugerează că ACTH este produs de celulele beta şi gama, că TSH ia naştere din celule gama (subgrup) ca şi din celule beta, iar din celule alfa ar lua naştere hormoni de creştere-diabetogen. Secreţia precisă a fiecărui grup de celule nu a fost încă stabilită.

Mai recent, H. D. Purves (1966) face o împărţire a celulelor adenohipofizei, propunînd o nomenclatură funcţională bazată pe interpretarea răspunsurilor funcţionale a tipurilor de celule ; astfel, distinge 6 feluri de celule subîmpărţind grupul beta şi teta şi zeta. După numele funcţional se înscrie numele morfologic, urmat de o descriere sistematică tinctorială şi acele sinonime care sînt mai clar recunoscute ca atare în literatură:

1. *Somatotrofe*: alfa după Romeis. Aurantifile. Synonime cu acidofile. Ar elabora hormonul de creştere, somatotrofică (GH).

2. *Tirotrofe:* celule theta, Cianofile $AF_1$. $AlB_1$. Synon, Beta albastre. Ar elabora hormonul tirotrop (TSH)

3. *Corticotrofe*: celule gamma după Romeis. Neurotrofile, ar elabora hormonul adrenocorticotrop (ACTH).

4. *Gonadotrofe*: celule delta după Romeis. Cianofile Al $B_2$—3 Syn. S 1 ar elabora gonadotrofinele (includ FSH şi LH).

5. *Melanotrofe:* celule zeta. Amfofil $AF_2$. Syn. beta purpurice ar elabora hormonul stimulator intermediar (beta 1), (Ezrin, 1963) (adică MSH).

6. *Lactotrofe*: Celule epsilon după Romeis. Erithrofile ar elabora h. lactogenic, prolactina.

*Pars intermedia* este săracă în celule ; celulele sînt mici, ciliate deseori agranulare; unele granule mari produse aci, migrează în pars infundibularis.

*Particularităţile hipofizei umane.* La om lipseşte pars intermedia—dar care este prezentă la majoritatea speciilor inferioare. Între hipofiza anterioară şi posterioară există foliculi chistici mari care conţin o substanţă ce se colorează cu PAS şi delimitată de epiteliu cuboidal. Aceşti foliculi se găsesc şi în hipofiza anterioară şi ar fi înconjuraţi de celule de formă stelată numite „celule foliculare" puse în evidenţă cu microscopul electronic. Nu se cunoaşte încă funcţia precisă a acestor celule care au fost puse în relaţie cu FSH fără a fi probată. Mai recent se crede că ar secreta ACTH.

Hipofiza umană în porţiunea posterioară posedă celule bazofile în legătură directă cu neuronii hipotalamici. Nu există sistem port între neuronii hipotalamici şi bazofilele posterioare hipofizare care produc ACTH.

Plecînd de la conceptul de celulă unică—hormon unic, Russfield (1967) emite teoria celulei „amfofile". La om una şi aceeaşi celulă gonadotropă secretă atît FSH cît şi LH. Deşi termenul de amfofil pare impropriu, totuşi



Scanned with OKEN Scanner

ipoteza că una și aceeași celulă ar putea să secrete mai mulți hormoni pare de acceptat.

*Microscopia electronică* a certificat multe date ale microscopiei optice dar a adus noutăți și precizări între tipurile celulare și producerea hormonilor. De asemenea a precizat situația celulelor hipofizare față de rețeaua capilară a sistemului vascular port. Se demonstrează morfologia producerii și aglomerării hormonilor hipofizari. După formare în reticulul endoplasmatic, complexele hormonale întîlnesc aparatul Golgi unde devin granule și de unde sînt eliberate în citoplasmă. Granulele apoi merg spre suprafața celulară care este orientată spre spațiul pericapilar unde apoi sînt eliberate.

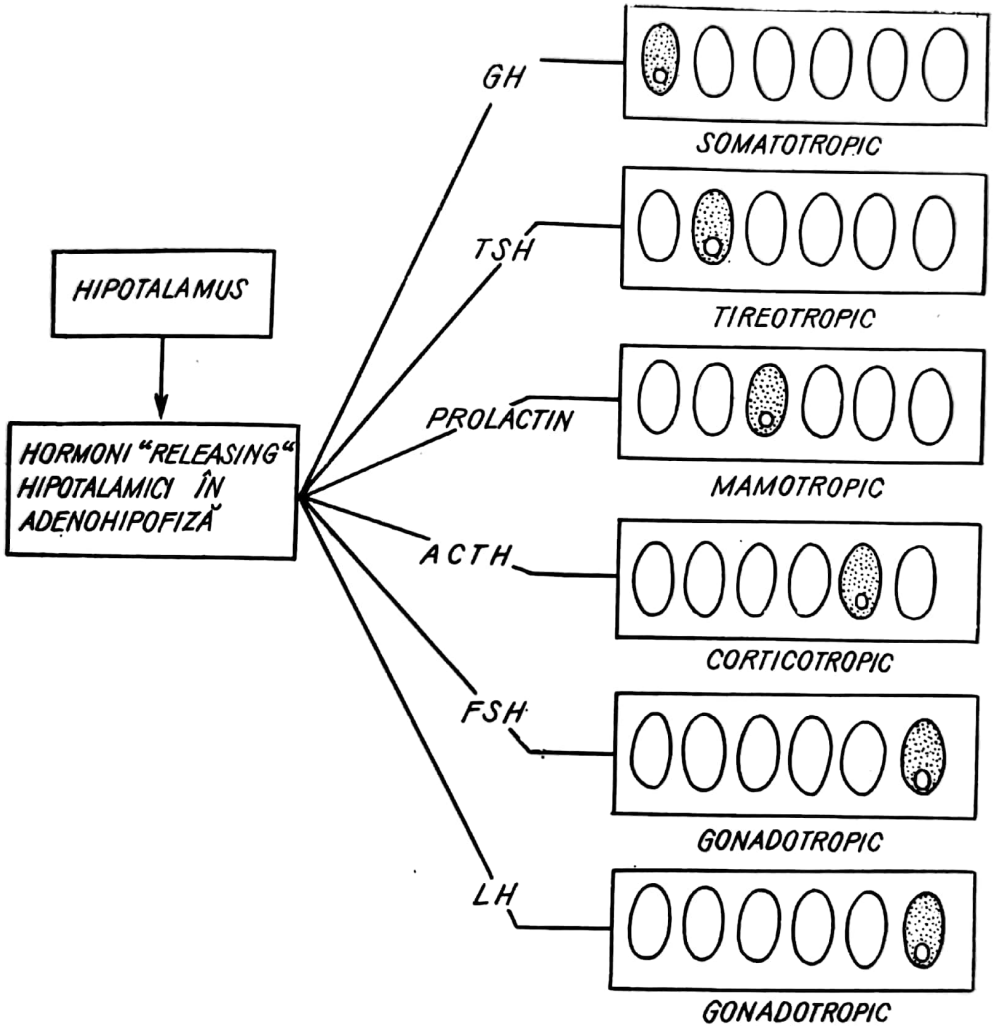


*Fig. 241.* — Diferențierea funcțională a celulelor adenohipofizare după secreția hormonilor tropici (metoda imunohistochimică a lui Nakane).

*Imunohistochimia* fluorescentă cu peroxidază din hrean a adus multe servicii în citologia hipofizară. S-au putut astfel identifica 5 tipuri de celule. De subliniat că microscopul electronic a certificat faptul că una și aceeași celulă produce și FSH și LH. Metoda lui Nakane (1968) cu tehnica peroxidazei din hrean a precizat corelația între structura hipofizară și funcția endocrină. Tehnica poate fi utilizată atît cu microscopul obișnuit cît și cu microscopul electronic (fig. 241).

*Neurohipofiza* este formată din pituicite polimorfe, strîns învecinate vaselor sanguine și fibrelor nervoase mielinice ale fasciculului hipotalamo-hipofizar. Granulațiile intracitoplasmice alternează cu cele pigmentare. Materialul neurosecretor se află totdeauna în interiorul axonilor neavînd o legătură directă cu pituicitele.

*Inervația* ortosimpatică a hipofizei este dată de ganglionii cervicali superiori ale căror fibre postganglionare urmează calea plexului carotidian. Inervația parasimpatică este dată de fibre pornite din ganglionii vidian și sfenopalatin și din plexul carotidian ca și de fasciculul infundibulo-hipofizar originar din nucleii supraoptic și paraventricular. Fasciculul infundibulo-hipofizar (Niculescu și Răileanu) se distribuie predominant neurohipofizei. În pars nervosa, fibrele se termină în contact cu capilarele circulației generale.

*Vascularizația.* Arterele provin din carotida internă și sînt în număr de patru: artera hipofizară inferioară, artera hipofizară mijlocie, artera hipofizară superioară și artera fasciculului conjunctiv lateral; primele două iau naștere din carotida internă în sinusul cavernos și pătrund în loja hipofizară lateral traversînd lama sagitală latero-hipofizară, pe cînd ultimele două iau naștere din carotida internă la ieșirea ei din sinusul cavernos, ele pătrund în loja hipofizară traversînd de sus în jos cortul hipofizei. Lobul anterior este foarte bogat vascularizat formînd capilare groase sinusoidale pe cînd lobul posterior este sărac vascularizat, nu are sinusoidale ci numai rețea de capilare simple. La nivelul lobului intermediar ar exista anastomoze de tipul glomusului între sistemele hipofizare.

*Venele* se împart în două sisteme: a) *sistemul venos al capsulei* de tipul sinusurilor durale ce se varsă în sinusurile venoase durale din vecinătatea hipofizei; b) sistemul venos al tijei pituitare constituit din vene subțiri, alungite, incluse în grosimea tijei; ele colectează în principal sîngele venos al părții centrale a lobului anterior și apoi, înainte de a atinge rețeaua venoasă a regiunii hipotalamice, aceste vene se desfac în numeroase capilare sinusoide. Ansamblul formează *sistemul port-hipofizar* descris de Popa și Fielding (1953) care susțin că hormonii secretați din lobul anterior s-ar vărsa pe această cale în centrii hipotalamusului. Pentru alții (Morato 1930), curentul sistemului porthipofizar ar fi invers, adică dinspre hipotalamus către hipofiză. Se pare că circulația hormonilor prin acest sistem, se poate face fie într-un sens, fie în altul în raport cu necesitățile de moment ale organismului pentru menținerea homeostaziei.

## DATE DE FIZIOPATOLOGIE

Este stabilit deja că adenohipofiza produce 7 hormoni: ACTH (corticotropin), — MSH (melanotropin), GH (hormon de creștere), TSH (h. tirotrop), FSH (foliculin stimulin hormon), LH (hormon luteinotrop), Prl (prolactin). Nu se cunoaște exact rolul fiziologic al — MSH; la ora actuală se pare că ar fi un subprodus al metabolismului corticotropinei (ACTH) sau că ar fi un rudiment filogenetic. S-au mai descris și alte substanțe hormonale cu rol în metabolism ca: adipokinina care ar semăna cu GH, dar pînă în prezent nu este cert. La om nu se cunoaște acțiunea substanței producătoare de exoftalmie EPS (exophtalamus producing substance) care se poate extrage din adenohipofiză și are efecte la pești. Recent s-au pus în evidență substanțe cu acțiune opioidă înrudite cu LPH (slipotrop), numite *„endorfine"* care ar scădea pragul la durere.



Scanned with OKEN Scanner

Din cei 7 hormoni antehipofizari, 4 sînt hormoni tropici reglînd secreţia glandelor periferice (ACTH, TSH, LH şi FSH). Pentru ceilalţi 3 hormoni adenohipofizari (GH, MSH şi Prolactin) organul ţintă nu-i glandular, ci ţesuturi. Producţia şi eliberarea hormonilor antehipofizari sînt sub dependenţa hipotalamusului care-i controlează pe cale hormonală (aşa-numiţii releasing factori sau hormoni R. F. sau R. H.). Astăzi aceste substanţe au fost extrase şi chiar sintetizate şi intră în grupa neurohormonilor hipotalamici nemaifiind de acum substanţe ipotetice. Pentru acest motiv aceşti neurohormoni nu se mai numesc „factori" (F) ci „hormoni" (H) şi în scrierea prescurtată se notează în loc de TRF (thyrotropin releasing factor) ca TRH (Thyrotropin releasing hormon). Numai 5 din neurohormonii tropici hipotalamici au fost elucidaţi şi 3 sintetizaţi. Hormonii adenohipofizari sînt deci sub controlul neurohormonilor sau factorilor eliberaţi din hipotalamus. Fiecare hormon tropic hipofizar are releasing-ul său sau inhibitorul său. Controlul glandelor endocrine periferice ce depind de hipofiză acţionează după un sistem de reglare care astăzi este bine cunoscut în cibernetică, de obicei prin *feed back*-ul negativ şi adaptare variabilă. În domeniul hormonilor prolactin şi gonadotropin ar fi un mecanism reciproc de control al secreţiei. Suptul este un stimul potenţial pentru secreţia de prolactină. Fenotiazinele, TRH, stresul şi hipoglicemia sporesc secreţia de prolactină, pe cînd L-dopa brom alfa ergocryptine o suprimă (tabelul 1).

**Hormonul de creştere** (GH) este un polipeptid. A fost sintetizat iar molecula constă într-un lanţ de 188 aminoacizi. Acţionează asupra tuturor celulelor din organism (nu are acţiune in vitro). Sinteza sa este reglată de GH hipotalamic, releasing factor (HRF), care ar fi o polipeptidă mai mică. Mai există un hormon inhibitor al GH tot hipotalamic GHIH (growth hormone inhibiting hormone) sau somatostatin. Astfel că hormonul pituitar de creştere (GH) este controlat de doi hormoni hipotalamici: GHRF şi GHIH, care în fapt sînt neurohormoni.

Secreţia GH în 24 ore, după măsurători plasmatice, ar fi de 500—900 mg/24 ore la adultul normal şi de 500—1 500 mg/24 h la femei. GH nu se elimină prin urină. Determinarea în plasmă a GH se face cu precizie numai prin tehnici radioimunologice. Factorii care influenţează concentraţia plasmatică de GH ar fi hipoglicemia, conţinutul proteic, exerciţiul fizic şi stresul.

Acţiunea GH de stimulare a creşterii este în special raportată la efectul anabolic-proteic. Efectul se traduce prin creşterea volumului şi numărului celulelor. Acromegalia se însoţeşte şi de visceromegalie. GH influenţează metabolismul hidrocarbonat avînd acţiune sinergică cu a insulinei sau „diabetogenică", aceasta depinzînd de faza în care acţionează. GH mobilizează grăsimile din ţesuturi. În metabolismul mineral reţine potasiul şi fosforul ca şi sodiul. Creşte excreţia calciului urinar dar balanţa calciului este pozitivă, fiindcă este stimulată creşterea absorbţiei intestinale.

*Corticotropin (ACTH) şi Melanotropin (MSH).* ACTH este o polipeptidă din 39 amino-acizi, astăzi sintetizat MSH, hormon ce stimulează melanocitele ; este probabil o rămăşiţă filogenetică la om şi constă în primii 13 amino-acizi ai ACTH ; are activitate corticotropă. ACTH însă ca un tot are un oarecare efect MSH. La om MSH are rol în stress (comportament la stress) în funcţie de adaptare faţă de un pericol oarecare. Numai în prezenţa ACTH cortexul suprarenal produce cantităţi normale de glicocorticoizi şi androgeni şi îi eliberează în sînge. De asemenea mai participă la reglarea aldosteronului, un hormon



Scanned with OKEN Scanner

mineralocorticoid. În afară de producere de hormon, ACTH reglează volumul și creșterea cortico-suprarenalei. Secreția în exces de ACTH induce hiperplazia, iar atrofia este rezultat al insuficienței secretorii. ACTH-ul stimulează sinteza hormonală mai ales la nivel de transformare al colesterinei în pregnenolon. ACTH de asemenea ajută la formarea proteinelor în cortex; sub influența sa sporește concentrația de acid ribonucleic în țesutul cortico-suprarenalian (Fiala și colab., 1956).

Puromycin și Cloranfenicolul inhibă in vitro și in vivo stimularea de către ACTH a cortico-suprarenalei.

La om concentrația de cortizon este direct dependentă de concentrația în plasmă de ACTH. Cu o concentrație de 3 m U/100 ml stimularea cortexului suprarenal este maximă (Labhart și Zachmann, 1975). Reglarea concentrării plasmatice a cortizonului și corticosteronului se realizează într-un circuit închis cu feed back negativ și adaptare variabilă. Stimulii periferici care incită secreția cortizonului sînt integrați în hipotalamus și pe calea eliberării neurohormonului corticotrop (CRH sau CRF) releasing factor sau hormone, aceștia stimulează producția de ACTH de către adenohipofiză care duce la o sporire în producerea și secreția de cortizon în cortico-suprarenală.

Cînd concentrația de cortizon în plasmă atinge punctul fixat, secreția de CRF se oprește în hipotalamus în scopul de a conversa nivelul concentrației de cortizon în plasmă. Cînd cortizonul plasmatic scade, efectul inhibitor al reglării hipotalamice este suprimat, CRH este din nou descărcat și restabilește concentrația plasmatică via eliberării ACTH și sporește producerea de cortizon. Circuitul reglator închis funcționează foarte strîns, cortizonul este produs în cîteva secunde după stimul și în 15 sec. de la acțiunile negative ale feed back-ului. Majoritatea cercetătorilor admit teoria că reglarea reflexă la concentrația cortizonului ar fi în hipotalamus (Ruf și Steiner 1967), pe cînd de Wied (1964) în experiențe pe animale indică că cortizonul poate inhiba direct adenohipofiza.

ACTH poate fi detectat în plasmă prin metode biologice. O altă metodă este radioimunologia. Valorile matinale obținute prin radioimunologie ar fi între 0,3 și 0,9 m U/100 ml. Activitatea ACTH este încă testată prin metode indirecte, evaluîndu-se hormonii suprarenali în plasmă sau urină, în special derivații cortizonului. În plasmă ar fi 30 mg/100 ml, iar în urină ar fi 3—13 mg/24 ore 17-hydroxicorticosteroizi.

Ca și secreția de ACTH concentrația de cortizon în plasmă este supusă unui ritm diurn. La subiecții normali cel mai înalt nivel este între 6—9 a.m. În cursul zilei scade progresiv, avînd cel mai scăzut nivel la miezul nopții. La 2 a.m. există o nouă creștere. Ritmul este independent de perceperea luminii, este direct legat de ciclul somnului. Ritmurile diverse sînt dirijate de sistemul nervos central și alterat sau suprimat de bolile nervoase. Mai variază cu secreția de ACTH. În sindromul Cushing ritmicitatea diurnă dispare.

Nivelele scăzute de cortizon plasmatic sau 17-hidroxicorticosteroizi urinari pot fi identificate prin teste cu ACTH și care permit să se diferențieze tulburarea prin cortico-suprarenală de cea prin deficiența de ACTH.

*Testul* de stimulare cu perfuzie de ACTH i.v. timp de 8 ore adică 25 US ACTH în 500 ml sol. salină, după care valorile corticosteroizilor plasmatici se ridică de la 2 ori cifra normală. În urină în 24 ore se ridică steroizii de asemenea de 2—3 ori cifra normală. În insuficiența primară a corticosuprarenalelor (ca în boala Addison) nu apare creștere sau este minimă.



Scanned with OKEN Scanner

Pentru testarea ACTH de rezervă, din adenohipofiză se utilizează testul cu methopyropone (Metopiron) care inhibă beta-hidroxylaza din cortexul suprarenal și astfel biosinteza cortizonului, corticosteronei și dezoxicorticosteronei. Apare o maximă secreție de ACTH cînd efectul inhibitor al cortizonului asupra hipotalamusului s-a suprimat care duce la o sporire a 17 hidroxicorticosteroizilor în sînge și urină. Condiția pentru acest efect este răspunsul normal al glandei SR la ACTH. Metopyrapon poate numai să suprime efectul inhibitor al cortizonului asupra CRF. Bolnavi cu test patologic la metopiron pot să răspundă totuși printr-o normală sporire a secreției la stres cum ar fi intervenția chirurgicală care se explică prin variate mecanisme de stimulare a secreției de ACTH.

*Testul la vasopresină* care acționează fie direct prin hipofiză fie prin stimularea secreției de CRF din hipotalamus. Un test normal la vasopresină impune un test patologic la metopiron, totuși confirmă că este o leziune în zona hipotalamusului. Se produc unele efecte locale la vasopresină ca paloare, deranjament abdominal și tensiune. Testul pyrogen care produce febră și cel insulinic care produce hipoglicemie sînt utilizate pentru diagnosticul ca stimuli neperiferici pentru sistemul hipofizo-suprarenală. Cînd sistemul este intact se produce o sporire cantitativă de corticoizi în plasmă.

*Testul de inhibare a ACTH* se face cu glucocorticoizi ca dexamethazona, care are efect mare în cantități mici fără să contribuie esențial la concentrația din urină și plasmă a 17-hidroxicorticosteroizilor. Testul face distincția între sistemul normal și patologic neinhibat hipotalamo-hipofizo-suprarenalian. În boala Cushing se produce o scădere nesemnificativă în plasma de corticoizi.

*Thirotropin* (TSH) este o glicoproteină bine identificată. TSH umană reacționează cu anticorpul la TSH bovin, dar cu o mai mică intensitate decît cu anticorpul la TSH uman. Concentrația plasmatică este de 0,5—5 ng/ml la subiecți sănătoși. În 24 ore s-ar secreta între 50—200 mg.

Nu se știe dacă EPS care poate fi extras din hipofiza umană și ser și care induce exoftalmia la unele specii de animale ca peștii, ar juca vreun rol în fiziologia și patofiziologia umană. Rolul TSH este de a produce și elibera hormonii tiroidieni. În multe situații glanda tiroidă poate să-și regleze activitatea autonom fără hipofiză cînd spre exemplu compensează lipsa de iod. Temperatura exterioară, presiunea atmosferică și variați stimuli ce interesează sistemul nervos influențează producerea și eliberarea hormonilor tiroidieni via hipotalamus și hipofiză.

Principal reglator de *feed back* negativ și adaptare variabilă se stabilește între hipotalamus, adenohipofiză, glanda tiroidă și nivelul hormonilor tiroidieni liberi în sînge. O scădere sau o creștere a concentrației tiroxinei libere și triiodothironinei în plasmă este probabil înregistrată de către hipotalamus ca și de adenohipofiză și rezultă în liberarea sau respectiv inhibarea TSH. Semnalul de transmitere între hipotalamus și adenohipofiză este umoral; TRH un neurohormon specific este bine cunoscut astăzi; structura sa a fost bine elucidată și sinteza sa este deja realizată. TRH induce creșterea de TSH și chiar o sporire cantificabilă a concentrației de tiroxină în sînge. În cîteva minute TSH induce în tiroidă mobilizarea hormonilor tiroidieni.

Astăzi TSH poate fi determinat în ser prin radioimunologie.

*Gonadotropine hipofizare.* Ovarele la femeia matură neînsărcinată sînt controlate de FSH și LH glucoproteine. FSH hipofizar și FSH urinar par să aibă greutate moleculară diferită ca și activități diferite deși au aceeași com-



Scanned with OKEN Scanner

poziție calitativă și efecte clinice. Hipofiza, după menopauză, conține cea mai mare cantitate de gonadotropine. Eliberarea lor ca și producerea lor probabil că este indusă de hipotalamus prin LHRH și FHRH. Astăzi LHRH este sintetizat și comercializat pentru uz terapeutic.

Foliculul se maturizează sub stimularea FSH care împreună cu LH induce producerea de estrogen. Este posibil ca sporirea de estrogen să stimuleze excreția de LH. Foliculul rupt este luteinizat sub influența secreției sporite de LH, sinteza progesteronului și estrogenului este stimulată în corpus luteum. Pe de altă parte progesteronul inhibă secreția directă de LH, sau pe calea efectelor antiestrogene astfel că aproximativ 10 zile după ovoluție se produce regresia corpului luteum, dacă nu este sarcină. Datorită scăderii estrogenului mecanismul de *feed back* nu acționează și există o creștere din nou a FSH în cadrul menstruației; nivelul LH rămîne scăzut odată ce producția redusă de estrogen nu-i poate stimula secreția. Apoi un nou ciclu ovarian începe.

Hipotalamus, hipofiză și gonadele formează în circuit de autoreglare cu un principal *feed back* negativ LH dar probabil tot atît de pozitiv și către LH. Periodicitatea menstruației este asigurată la femeie prin acest circuit fără să fie necesar „un mecanism de ceasornic" al SNC. Acest sistem de *feed back* are extrem de mici oscilații. Menopauza corespunde întreruperii acestui circuit de *feed back*.

La bărbat gonadele (testiculele) sînt controlate prin ambii hormoni gonadotropi FSH și LH. Acești hormoni hipofizari sînt foarte probabil identici pentru ambele sexe. La bărbați există un mecanism reglator de *feed back* negativ. Există o proporție inversă între testosteron și LH în sînge.

Determinarea gonadotropinelor hipofizare se face pe cale radioimunologică. Dozarea are importanță în diagnosticul tumorilor hipofizare. În insuficiență hipofizară, gonadotropinele sînt scăzute sau chiar absente. Gonadotropinele sînt crescute la femeie în epoca menopauzei.

**Neurohipofiza** eliberează hormonii: vasopresina și oxitocina. Acești hormoni sînt formați în hipotalamus iar posthipofiza servește drept depozit de unde sînt eliberați în raport cu necesitățile organismului în circulația generală.

*Sindroame tumorale hipofizare.* Tumorile antero-hipofizare din punct de vedere clinic afară de semnele neurologice ca defecte ale cîmpului vizual frecvent produc hipofuncții hipofizare parțiale sau destul de rar panhipopituitarism. Uneori hipotalamusul este interesat sau chiar sistemul hipotalamo-neurohipofizar. Există și situații cînd funcțiile hipofizare sînt intacte și bolnavul se consultă numai pentru deficit de cîmp vizual. Tumoarea hipofizară asimptomatică uneori este descoperită incidental. Există și tumori ale adenohipofizei cu sindroame de hiperfuncție ca: acromegalie, sindrom Cushing, amenoree cu galactoree etc. Recunoașterea timpurie a tumorilor hipofizare care evoluează de obicei rapid, este de o importanță capitală fiindcă tratamentul aplicat precoce poate să aducă vindecarea. Sistematizarea tablourilor clinice, ivite în tumorile hipofizare după criteriul hipo- sau hiperfuncțional are un caracter mai mult didactic și tradițional, pentru că în realitate hipo- sau hipersecreția poate coexista în unele sindroame conform noilor achiziții de patologie prin dereglarea sistemului diencefalo-hipofizar. Ar mai fi just să se vorbească de o *disfuncție hipofizară* (Bagdasar — Arseni, 1951) decît de un sindrom de hiper- sau hipofuncție pituitară.



Scanned with OKEN Scanner

Hiperpituitarismul s-ar produce în tumori formate din țesut endocrin funcțional; hipopituitarismul s-ar produce din cauza atrofiei sau degenerescenței celulelor specifice secretoare fie primitiv, fie secundar prin compresiune mecanică (tumoare, hidrocefalie etc.). Există tumori hipofizare care produc tablouri clinice atît de hiperpituitarism cît și de hipopituitarism.

Tumoarea dezvoltată din lobul anterior poate fi compusă din oricare din elementele celulare ale glandei: adenoame cromofobe, acidofile sau bazofile. Deasemeni pot lua naștere proliferări cu celule scuamoase (craniofaringioame) — resturi din punga Rathke—situate la baza tijei hipofizare. Întreaga glandă fiind îngrădită de un spațiu restrîns — șaua — va suferi efectele compresiunii cînd se hipertrofiază o porțiune din aceasta. Astfel că pe de o parte semnele endocrine vor fi complexe iar pe de altă parte vor fi acompaniate și de semne neurologice în raport cu formațiunile interesate din vecinătate.

Din porțiunea posterioară a hipofizei dezvoltarea unei tumori (pituicitom sau gliom) este o raritate. În ciuda marilor eforturi ale secolului XX ale anatomiștilor (histochimiști sau electron-microscopiști) tumorile hipofizare rămîn clasificate după colorațiile acido-bazice utilizate din 1890. Clinicianul (patologistul sau neurochirurgul) s-a prins de această clasificare fiindcă a considerat alte clasificări ale celulelor hipofizare ori prea confuze ori inadecvate (Bergland, 1975). Un interes deosebit îl prezintă probele histologice prelevate din microadenoamele hipersecretante intraselare recoltate pe cale transsfenoidală; astfel adesea sînt fie acidofile (acromegalie) fie bazofile (boala Cushing).

Tumorile mici intraselare hipersecretante sînt foarte adesea compuse din celule bogat granulate care se colorează bine cu substanță acido-bazică; tumori mari supraselare hipersecretante sînt mai des alcătuite din celule mai puțin granulate care au afinitate mică pentru coloranții acido-bazici. Microadenoamele pot fi histologic uniforme; tumorile mai mari au elemente histologice eterogene. Microscopia electronică a tumorilor hipofizare demonstrează o aranjare anarhică a traveelor celulare față de rețeaua capilară iar intracelular există frecvent nuclei bizari. Puține celule tumorale sînt lipsite de granule secretorii care se cunosc sub termenul de „cromofobe". Tumori cromofobe care apar agranulare la microscopul obișnuit sînt adesea alcătuite din celule ce conțin granule cînd sînt văzute la microscopul electronic, desigur însă granulele au diametru mai mic ce scapă microscopului obișnuit.

Dozările radioimunologice în tumorile hipofizare permit să se depisteze starea de hipersecreție a hipofizei înaintea apariției semnelor clinice. În diagnosticul și tratamentul tumorilor hipersecretante, dozarea hormonilor hipofizari circulanți a devenit o chestiune obișnuită. În acromegalie și gigantism diagnosticul este clarificat în eficiența tratamentului prin dozarea GH circulant. O corelație mai sigură sau o distincție între hipersuprarenalism și hiperpituitarism în boala Cushing este posibilă prin directa dozare a ACTH circulant.

De o și mai mare importanță este detectarea precoce a microadenoamelor hipersecretante prin metoda radioimunologică. În această fază abordul transsfenoidal al tumoarei este de preferat fiind mai puțin riscant pentru bolnav și mai eficient actul terapeutic. Dozările radioimunologice ale hormonilor sînt valabile pentru toți hormonii tropici antehipofizari, afară de gonadotropine.

Tehnicile imunohistochimice permit o clasificare a tumorilor hipofizare histologică și funcțională. Tumorile vor fi clasificate ca GH secretorii, ACTH



Scanned with OKEN Scanner

secretorii, Prolactin secretorii etc., ceea ce va înlocui vechea nomenclatură din clasificarea: cromofob, acidofil, bazofil.

Microscopia electronică aduce în plus date prețioase privind prezența sau absența capsulei tumorale și asupra stării capilarelor din rețeaua portală vasculară a tumoarei hipofizare.

**Sindroame hiperpituitare.** *Adenomul eozinofil.* Acromegalia este cunoscută în literatură ca boala Pierre Marie descrisă de acesta în 1885, și ea se datorează producerii în exces a hormonilor de creștere, la adult, după ce s-a completat dezvoltarea scheletului. Hipersecreția este dată de o tumoare a adenohipofizei cu celule eozinofile.

*Faza endocrină.* Dezvoltarea exagerată a oaselor mîinilor, picioarelor și feței; dintre oasele feței sînt interesate în special maxilarul inferior, oasele nazale și crestele supraorbitare. Picioarele și mîinile au dimensiuni mari obligînd pe bolnav să-și schimbe numărul la încălțăminte și mănuși. Degetele apar mult îngroșate. Coloana apare deformată cu o cifoză dorsală. Nasul și buzele apar îngroșate. Limba crește în dimensiuni (macroglosie); maxilarul inferior crește în volum (macrognatie). Pielea capului formează cute. Unghiile sunt curbate în formă de „cioc de papagal" iar degetele în formă de ciocănele de tambur. Părul este exagerat dezvoltat pe corp (hirsutism). Hipofuncție sexuală în stadiile timpurii, apoi atofia gonadelor și suprimarea funcției sexuale (amenoree la femei, impotență la bărbați) prin hipobazofilie ca rezultat al comprimării glandei de către adenomul eozinofil. Creștere exagerată de 17-cetosteroizi și de hormoni corticoizi cu excreție redusă a hormonilor gonadotropi.

Hipertrofie viscerală (splachnomegalie) : ficatul, splina, inima, plămînul apar mult mărite. Hipertrofii osoase. Hiperostoză frontală internă. Tiroida, paratiroidele și suprarenalele pot prezenta hipertrofii prin hiperplazii adenomatoase; galactoree. Hipertiroidie în primele stadii. Glicozurie și hiperglicemie. Creșterea fosforului anorganic în ser.

Creșterea metabolismului bazal (10—70%).

Astenie, apatie, frilozitate.

Sindromul de tumoare intraselară rămîne ani de zile atît de frust încît importanța tumoarei hipofizare trece pe planul secund. În această fază găsim o mărire a șeii turcești iar bolnavul se mai plînge de dureri retroorbitare. Timp îndelungat nu acuză tulburări oculare.

*Faza oculară.* Este o fază tardivă. Bolnavul începe să se plîngă de scăderea acuității vizuale. Apare hemianopsie bitemporală, decolorare papilară.

Radiologic șaua apare balonată sub efectul presiunii intraselare. Pereții sînt îngroșați; clinoidele sînt lungi și îngroșate; tuberculul selar anormal de proeminent formînd un adevărat cioc între cei doi nervi optici. *Ciocul acromegalic* este caracteristic adenoamelor acidofile.

*Faza de expansiune extraselară.* Este o fază și mai avansată cînd apar tulburări neuro-psihice prin compresiunea formațiunilor din vecinătate.

*Gigantismul* este rezultatul adenomului eozinofil la vîrsta preadultă cînd cartilajele de conjugare nu sînt încă sudate. Indivizii se dezvoltă exagerat avînd o statură enormă între 2,10—2,40 la om. Membrele sînt disproporțional de lungi. Viscerele nu sînt mărite în raport cu dimensiunile scheletului.

Se mai notează gigantism în afară de hipersecreția eozinofilă și în hipogonadism sau hipertiroidism.



Scanned with OKEN Scanner

P. Puech (1954) a raportat observații anatomice și clinice care probează că unele tumori intracraniene nehipofizare pot secundar să se însoțească de simptome de acromegalie indiscutabile și că în asemenea cazuri examenul microscopic al hipofizei pune în evidență existența unui adenom hipofizar acidofil.

Interpretarea acestor fapte este dificilă; se pare că iritația de vecinătate sau la distanță prin fenomene de hipertensiune intracraniană pot duce la formarea de reacții cromofile hipofizare.

*Forme clinice ale adenomului hipofizar eozinofil.* A. *Forma în care domină manifestările glandulare.*

Acestea corespund histologic adenoamelor hiperacidofile. Clinic se manifestă cu un sindrom de acidofilie hipofizară tipic și se manifestă în două moduri:

*1.* Forme morfologice la care domină manifestările externe ale acromegaliei.

*2.* Forme splanhnomegalice la care domină manifestările viscerale ale acromegaliei. În aceste forme semnele de tumoare rămîn timp îndelungat fruste, adenomul nu e mare dar e foarte acidofil.

B. *Forme în care domină simptomele tumoarei.* În mod precoce semnele tumorale domină, pe cînd cele ale acromegaliei ar putea fi nete sau fruste. Se manifestă în două moduri:

1) *Apariția și evoluția rapidă* a semnelor datorită unei degenerescențe chistice sau unei hemoragii în adenom. Aceste tulburări pot surveni spontan și chiar în cursul unei radioterapii.

2) *Apariție și dezvoltare lentă, progresivă,* în care semnele tumorale sînt legate de dezvoltarea unui adenom fără chist.

După predominanța simptomatologică în aceste forme tumorale distingem:

a) *Forme oculare* care traduc o dezvoltare supraselară precoce.

b) *Forme cefalalgice* în care cefaleea retroorbittară este repede înlocuită prin cefalee difuză predominant occipitală.

c) *Forme hipotalamice* în care predomină tulburările funcțiilor hipotalamice ca: tulburări ale somnului, tulburări psihice, tulburări ale reglării termice, tulburări circulatorii, tulburări în reglarea apei.

d) *Forme cu evoluție anormală,* forme neurologice cînd tumoarea se dezvoltă posterior.

C. *Adenoame cu acromegalie fugitivă sau tranzitorie.* Se datorează grupului de adenoame slab acidofile. Clinic se însoțesc de un tablou frust, de acromegalie dar și de fenomene de hipopituitarism cu scăderea funcțiilor genitale și a secreției de ACTH.

Din punct de vedere histologic, aceste adenoame sînt constituite din:

1. *Celule de tip embrionar* care par să fie adenoame de tranziție.
2. *Celule slab acidofile,* în care se decelează un inel slab de acidofile.
3. *Celule cu tendință la acidofilie.* Colorațiile actuale nu pun în evidență granulații acidofile dar protoplasma celulelor au o afinitate electrică pentrn coloranții celulelor acidofile și arhitectura adenomului seamănă cu aceea a adenomului acidofil.
4. Adenom eozinofil cu acromegalie și sindrom Cushing. În unele tumori hipofizare cînd se produce un exces de secreție de ACTH cu stimulare exce-



Scanned with OKEN Scanner

sivă a suprarenalelor (pe lîngă hipersecreția de GH caracteristică acromegaliei). Mecanismul poate fi prin hipertonia axului hipotalamo-hipofizo-suprarenal dar nu este exclus să fie și tulburări în mecanismul de inactivare al cortizonului avînd în vedere modificările metabolice din acromegalie cît și insuficiența hepato-renală din această boală.

**Adenomul bazofil.** Boala Cushing a fost descrisă inițial în 1932 de Harvey Cushing și a fost pusă în legătură cu hiperpituitarismul din cadrul unor adenoame bazofile. Susman a constatat pe un mare număr de hipofize prelevate la necropsie că 2,1% din glandă prezentau mici adenoame bazofile fără să fi fost descris vreun semn de bazofilism în timpul vieții. Cercetări ulterioare au constatat că sindromul poate apărea fie ca rezultat al unei tumori hipofizare (cu producere excesivă de ACTH și stimulare a corticosuprarenalei), fie printr-o hiperplazie primară ori tumoare primară a suprarenalei. În ambele situații există un exces în secreția corticosuprarenalei. Mai recent s-au descris sindroame Cushing în cadrul unor tumori maligne în afara sistemului endocrin ca și în cazuri fără nici un fel de tumoare ci numai printr-o hiperactivitate a axului hipotalamo-hipofizo-suprarenalian. S-a hotărît ca termenul de boală Cushing să fie atribuit cazurilor de tumoare hipofizară iar termenul de sindrom Cushing să se atribuie celorlalte cazuri cu semne clinice de hipercorticism.

Caracterele principale ale bolii sau sindromului sînt:

*a*) Obezitate la nivelul trunchiului mai ales abdominală, șoldurilor, feței (facies „în lună plină"). Grăsimea nu se depune la nivelul membrelor ceea ce face ca acestea să apară atrofiate. Este o depunere a grăsimilor centripetă.

*b*) Pe suprafața abdomenului, uneori pe torace și rădăcina membrelor se găsesc vergeturi roșii-violacee datorate distensiei țesuturilor.

*c*) Policitemie cu cianoza feței, mîinilor și picioarelor.

*d*) Creștere exagerată a părului (hirsutism) cu pigmentarea tegumentelor. La femei apare mustață sau barbă.

*e*) Osteoporoză, rarefiere cu friabilitate osoasă. Rarefierea osoasă la nivelul vertebrelor determină deformarea coloanei și fenomene de compresiune radiculară spinală și medulară în formele mai avansate.

*f*) Cifoza dorsală împreună cu grăsimea adunată în regiunea interscapulară dă aspectul cunoscut sub numele de „buffalo-hump" (ceafă de bizon).

*g*) Hipertensiune arterială.

*h*) Scăderea pînă la suprimarea funcțiilor gonadice.

*i*) Hiperglicemie cu glicozurie (diabet steroid).

*j*) Atrofia testiculilor sau ovarelor.

*k*) Hipertrofia corticalei suprarenale cu excreția în exces de corticoizi.

*l*) Excreție crescută urinară de 11-oxicorticoizi și adesea de 17-cetosteroizi.

*m*) Creșterea raportului acid uric/creatinină.

*n*) Eozinopenie, limfopenie.

*o*) Tulburări hidroionice; potasiu scăzut, retenție de clorură de sodiu, sporirea lichidelor organismului cu tendință la edeme.

*p*) Hipercolesterolemia.

*r*) Tulburări psihice ca apatia, diminuarea activității intelectuale și psihice, iritabilitate, accese de agitație psiho-motorie, confuzie tranzitorie, depresiune (Arseni și colab., 1967).



Scanned with OKEN Scanner

Sindromul Cushing se întîlneşte mai ales la femei decît la bărbaţi.

*Forme clinice.*

1) *După vîrstă:*

a) Formele prepubertare (trebuie să fie diferenţiate de sindromul Pellizzi ce se datorează leziunilor diencefalului).

b) *Formele menopauzice* (trebuie deosebite de obezitate, hiperpilozitatea şi hipertensiunea întîlnite adesea la această vîrstă).

2) *După evoluţie:*

a) *Forme rapid evolutive* ce duc la moarte în aproximativ 2 ani.

b) *Forme lente* cu evoluţie îndelungată de ani de zile.

3) *După simptome:*

a) Formă fără modificări selare sau oftalmologice.

b) Formă cu modificări selare şi oftalmologice din cadrul tumorilor hipofizare.

*Etiologia sindromului Cushing.* Numeroşi autori printre care Bagdasar şi Arseni (1951) neagă existenţa adenomului bazofil pentru că în afară de Cushing nimeni nu l-a mai întîlnit în forma prin care înţelegem tumora hipofizară. Olivecrona (1967) citează un singur caz de adenom bazofil cu şa mărită. Se admite existenţa unor grămezi celulare bazofile în cadrul unor hipofize de volum normal care într-un stadiu anumit ar produce secreţia în exces de hormon corticotrop.

Cercetări mai recente au conturat sindromului Cushing şase origini:

1. *Hipertonia axului hipotalamo-hipofizo-suprarenalian.* Perturbarea primitivă fiind intracraniană în regiunea hipotalamusului (sechele de encefalită, hidrocefalie etc.), ce stimulează hipofiza în producerea corticotropinelor de către celule beta (Arseni, Simionescu, Maretsis, 1974).

2. *Tumorile hipofizare* mai mult sau mai puţin voluminoase cu celule cromofobe, cromofile mixte sau adenocarcinoame hipofizare, decît tumori hipofizare ce se pot însoţi de sindrom Cushing. Explicaţia rezidă în teoria unicitaristă a celulelor hipofizare că din celula de origine pot lua naştere celule cromofobe sau cromofile aceasta depinzînd de faza de secreţie în care este surprinsă (Rovit şi Berry, 1965). Celula beta după faza secretorie se transformă în celulă cromofobă, această activitate fiind dependentă de stimulii secretori din hipotalamus. S-au descris sindroame Cushing şi în tumori hipofizare cu celule cu afinitate acidofilă.

3. *Tumoarea de suprarenală sau hiperplazia suprarenalelor primitivă* poate da naştere unui sindrom Cushing. În aceste cazuri androgenii urinari sînt mult sporiţi.

4. *Sindrom Cushing iatrogen:* A) Prin aport excesiv de cortizon în cazuri de tratamente îndelungate hormonale (Arseni, Maretsis, Mesteş, 1972; Maretsis, Mesteş, Arseni, 1974).

5. *Cancere primitive* în afara sistemului hipofizosuprarenalian, cum ar fi cancerul pulmonar, timic, pancreatic, tiroidian etc. pot produce sindroame Cushing prin exces de corticoizi secretaţi de suprarenale stimulate anormal.

6. *Sindroame Cushing reacţionale:* B) Sindroame Cushing reaţionale ca urmare a mecanismelor adaptive (Vahue şi Coulomb, 1958) sau după autorii anglosaxoni hipercorticism „secundar". Agentul patogen stimulează secreţia de suprarenală, care scade după încetarea acţiunii agentului stimulator. Cînd însă agentul patogen acţionează îndelungat hipercorticismul secundar se transformă în primar prin hiperplazia suprarenalelor ducînd la boala Cu-

Scanned with OKEN Scanner

shing. Astfel de cazuri se întîlnesc in suprasolicitare psihică, stresuri prelungite: emoții, infecții cronice, traumatisme, foame și însetare; administrare de insulină și sarcină; administrarea îndelungată de hidrazidă izonicotinică, salicilat și derivați (aspirină, PAS) stimulează secreția suprarenalelor în exces.

*Diagnosticul pozitiv* al sindromului Cushing necesită cel puțin patru din următoarele manifestări (Milcu, 1967):

*1.* Adipozitare cu distribuire predominant tronculară și cu pletoră.

*2.* Alterări cutanate (striuri roșii sau atrofice apreciabile, cu sau fără echimoze.

*3.* Virilizare.

*4.* Osteoporoză verificată sau atrofii musculare.

*5.* Hipertensiune arterială.

*6.* Tulburări de metabolism glucidic.

Facem aceste precizări pentru că din descrierea tabloului clinic anterior rezultă că unele din semne nu se întîlnesc totdeauna în sindromul Cushing.

*Modificările lui Crook constau* în hialinizarea, degranularea, vacuolizarea și balonizarea nucleilor celulelor bazofile hipofizare ce ar reprezenta un stadiu de inactivitate al acestor celule ca o consecință a corticoizilor circulanți în exces produși de tumoarea suprarenală sau după administrare terapeutică în exces de ACTH sau corticoizi. Aceste modificări celulare hipofizare însoțesc unele sindroame Cushing (Danowski, 1952).

C. *Tumoarea Nelson:* este o tumoare hipofizară ce apare după suprarenalectomii; continua stimulare a antehipofizei de către corticotropul hipotalamic (CRF), secreție care nu mai este frînată de hormonul periferic (cortizol) deoarece lipsește glanda care-l producea, cu timpul duce la formarea unei hiperplazii reactive adenomatoase a antehipofizei (Nelson și colab., 1958; Nelson, și colab., 1966).

**Sindromul hiperhidropexic** (Parhon). Se caracterizează prin urine concentrate, oligodipsie și repulsie pentru apă, edeme cu creștere în greutate. Se datorează unei hiperactivități a posthipofizei. Creșterea activității antidiuretice a vasopresinei se produce sub diverse cauze: efort fizic, emoții, temperaturi înalte, hidrazide, barbituricele, obezitatea, defecte în metabolizarea (inactivarea) vasopresinei ca în ciroza ficatului și boala Addison; dezechilibre grave hidrominerale tulburări în mecanismul de osmoreglare.

Hipersecreția de hormon antidiuretic a fost semnalată în cazuri de: tumori cerebrale, traumatisme craniene, boli psihice, după hipofizectomie, cancer bronșic, tuberculoză, porfirii intermitente și în stări fără o cauză aparentă. Mecanismul patogenic ar fi următorul: agentul patogen acționînd direct ca în tumori cerebrale sau indirect ca în diverse neoplasme, infecții sau tulburări metabolice alterează „osmostatul" încît devine fie hipersensibil la excitații osmotice inferioare pragului normal, fie osmostatul nu mai răspunde deloc la stimulii osmotici și continuă să supersolicite sistemul supraoticoretrohipofizar secretînd vasopresină numai la stimulii de volum.

În secreția neadecvată de vasopresină (hormon antidiureic sau ADH) setea dispare ca efect al scăderii osmolarității plasmei.

În cancerele bronșice s-a emis ipoteza că sindromul hiperhidropexic s-ar datora unei secreții „independente" de substanță antidiuretică — la nivelul leziunii. Ca o concluzie sindromul hiperhidropexic apare ca o hiperactivitate a ADH-ului și este opus diabetului insipid care se datorează hipofuncției ADH-ului.



Scanned with OKEN Scanner

**Sindrom de galactoree şi amenoree.** În tumorile hipofizare, sindromul de amenoree cu galactoree apare fără scăderea excreţiei de gonadotropină şi uneori chiar fără lărgirea şeii turceşti. Se datorează hiperproducţiei de prolactină care s-a găsit frecvent şi în cazuri fără tumori hipofizare. Factorii fiziopatologici ar fi doi: *1)* adenomul care cel mai frecvent este cromofob, sporeşte producerea sa de prolactină şi *2)* tumoarea hipofizară care este inactivă hormonal întrerupe legăturile sale cu hipotalamusul astfel că prolactin inhibiting factor (PIF) rămîne fără efect. Afară de adipozitate, hirsutismul şi seboreea s-au observat în asemenea cazuri. În majoritatea cazurilor 17 ketosteroizi au fost uşor sporiţi, excreţia de gonadotropină absentă sau insuficientă (de obicei este normală în cursul amenoreei de lactaţie).

La bărbaţi apare sindromul producînd feminizare şi hiperprolactinemie.

Diagnosticul diferenţial se face cu: sindromul Chiari-Frommel (lactaţie persistentă după naştere, cu amenoree a excreţiei gonadotropinei), galactoree iatrogenă la chloropromazină, imipramină, methyldopa, inhibitori ai ovulaţiei, reserpină şi secţionarea tijei hipofizare. La copii mai apare galactoree în pubertate precoce şi hipertiroidie.

În toate cazurile este vorba de o deficienţă în P.I.F. (prolaction inhibiting factor).

**Sindroamele hipopituitare**

I). *Caşexia hipofizară (Boala Simmonds).*

Se datorează atrofiei sau degenerescenţei lobului anterior al hipofizei. Insuficienţa hormonilor tropi hipofizari duce la o deprimare accentuată a activităţii corticosuprarenalelor şi a altor glande endocrine ca gonadele şi tiroida.

Simptomele principale se aseamănă cu acelea ale unei îmbătrîniri premature cu evoluţie acută.

*Semnele bolii.* 1. *Aspect general.*

— Pierderea perilor axilari şi pubieni; părul capului rarefiat şi cărunţit prematur.

— Pierderea dinţilor.

— Facies zbîrcit şi uscat; aspect senil al feţii.

— Emaciere înaintată.

— Mîini şi picioare mici. *2)* Anemie. *3)* Metabolism bazal scăzut şi hipoglicemie *4.* Amenoree sau impotenţă. *5.* Deficit al funcţiilor intelectuale. *6.* Atrofia gonadelor. *7.* Scăderea în volum a viscerelor (splanhnomicrie). *8.* Excreţia redusă a hormonilor ganadotropi, a 11-oxicorticoizilor şi a 17-cetosteroizilor, scădere a iodului legat proteic din sînge. Insuficienţa suprarenală acută poate să apară şi să ducă la moarte. Afecţiunea apare mai des la femei, după naşterea unui copil, în cursul căreia dacă se produce o hemoragie gravă datorită colapsului se produce necroză în adenohipofiză, ca o consecinţă a ischemiei. Această caşexie aparţine descrierii făcută de Simmonds (1954). Se mai cunoaşte încă o formă de caşexie hipofizară mai uşoară care apare tot după naştere descrisă de Sheehan (1937) (sindromul Sheehan).

Această insuficienţă neglijată duce la comă. Caşexia hipofizară poate să apară după traumatisme cranio-cerebrale sau în stadiul final al adenoamelor hipofizare prin epuizarea celulelor secretante. Se mai poate întîlni boala Simmonds şi în pineaioame (Bagdasag, Bazgan, Arseni, 1943).

**Diabetul insipid.** Este un sindrom caracterizat prin poliurie hipostenurică şi polidipsie datorită insuficienţei de secreţie a hormonului antidiuretic de către neuro-hipofiză sau a tulburării de utilizare a acestui hormon.

Scanned with OKEN Scanner

Se consideră că hormonul antidiuretic se formează în hipotalamus și că via tractului supraopticohipofizar ajunge în neurohipofiză de unde apoi este eliberat în raport cu necesitățile organismului.

*Clinic* bolnavul este slăbit, astenic, bea enorm de multă apă și elimină în același timp enorm de multă urină (peste 7 l în 24 ore) cu densitate sub 1 005.

*Patologic* sistemul antidiuretic supraoptico-retrohipofizar este considerat un sistem de reglare automată în care excitațiile osmotice transmise prin osmoreceptori reglează moleculele de hormon antidiuretic la derivații de 1—2% ale concentrației osmotice a lichidelor extracelulare. Astfel semnalele osmotice de la nivelul osmoreceptorilor (Verney) sînt traduse în moleculele hormonale prin intermediul unui aparat infrastructural neurosecretor ce elaborează octopeptizi (structura hormonilor posthipofizari). Scopul mesajului chimic antidiuretic emis de sistemul supraoptico-retrohipofizar este echilibrarea concentrației osmotice a lichidelor extracelulare. Adaptarea osmolarității și cu conexiunile acestuia, care provoacă ingestia sau repulsia de apă. Sistemul nefroglomerulo-adrenal care secretă aldosteron și care răspunde la excitații de volum și la excitații chimice (concentrația potasiului) este controlat de sistemul epitalamo-epifizar și ia parte la schema de organizare a reglării metabolismului hidromineral. De asemenea mecanismul de inactivare a hormonului ADH la nivelul ficatului și rinichiului completează schema mecanismului de menținere a osmolarității mediului intern. Se înțelege că leziuni la diverse etaje ce concură la menținerea echilibrului hidroelectrolitic pot produce diabet insipid.

A. *Leziuni ale sistemului hipotalamo-posthipofizar:*

1. *Traumatisme* ale regiunii optochiasmatice, fracturi de baza craniului, leziuni traumatice ale hipotalamusului.

2. *Leziuni chirurgicale* ale regiunii optochiasmatice sau după secționarea înaltă a tijei hipofizare.

3. *Infecții* ca encefalite virotice ce interesează hipotalamusul, meningite ale bazei (leptomeningite cu pachimeningite).

4. *Boli sistemice*: boala Besnier Boeck-Schaumann, histiocitoza, limfogranulomatoza Hodgkin, leucemia, granulomul eozinofil, boala Hans-Schüller-Christian.

5. *Boli degenerative*: leuconevraxite, neurolize etc.

6. *Tumori ale hipotalamusului*, ale posthipofizei sau adenohipofizei; tumori din vecinătatea regiunii hipotalamo-hipofizară (meningioame, craniofaringioame, ventricul III).

7. Leziuni vasculare.

8. Distrofii și anomalii ale sistemului supraoptico-posthipofizar ca boala Laurence-Moon-Biedle, absența congenitală a sistemului supraoptico-retrohipofizar sau hipoplazia acestuia congenitală.

B. *Insuficiența sistemului hipotalamo-posthipofizar* provocată prin:

1. Polidipsie voluntară, psihogenă.

2. Blocarea secreției de ADH după stress sau provocat prin diizopropilfluorofosfat.

C. *Tulburarea activității la periferie a ADH.*



Scanned with OKEN Scanner

a) *Hiperinactivare hormonală* în sarcină sau cauze necunoscute și prin substanțe anti-ADH (cortizol, aldosteron, tiroxină).

b) *Modificarea sensibilității rinichiului la ADH*: diabetul nefrogen, diabetul insipid corticosteroid (hiperaldosteronismul primar, hipertiroidism, hipercalcemie din hiperparatiroidism sau intoxicație cu Vit. $D_2$ sau hipercalcemia „esențială".

**Nanismul hipofizar.** Este cunoscut în literatură ca sindrom Levi-Lorain și se caracterizează printr-o insuficiență de creștere în înălțime (datorită absenței hormonului de creștere).

Nanii hipofizari sînt frecvent normali la naștere și cresc normal în primii ani. Aceasta sugerează că dezvoltarea copilului mic nu depinde de hormonul de creștere ci ar fi rezultatul tendinței de creștere intrinsecă a țesuturilor (Wilkins, 1965.) Pentru stabilirea dacă nanismul este hipotalamo-hipofizar în afara insuficienței hormonului de creștere se poate constata insuficiența de ADH (cu diabet insipid), insuficiența gonado-trofinelor, suprarenotrofinelor sau a tirotrofinelor.

Întîlnim nanism hipofizar în:

*1.* Tumori ale regiunii diencefalo-hipofizare ca: craniofaringioame, adenoame cromofobe, colesteatcame, teratoame, hamartoame etc.

*2.* Encefalite sau meningoencefalite.

*3.* Parazitoze cerebrale (toxoplasmoze).

*4.* Hidrocefalie cronică.

*5.* Craniostenoză.

*6.* Maladii de sistem: sarcoidoza, maladia Hans-Schüller-Christian.

7. Boli degenerative ale sistemului nervos central (boala Friedreich).

*8.* Traumatismele craniene cu repercusiuni asupra regiunii diencefalo-hipofizare.

*9.* Malformații diencefalo-hipofizare; hiperplazia sau absența hipofizei anterioare.

**Distrofia adipozo-genitală** (sindrom Babinski-Fröhlich). Se datorează unei leziuni a lobului anterior al hipofizei și hipotalamusului (sau hipofizei posterioare). Distingem două forme:

1. *Forma infantilă.* Apare la copii înainte de pubertate și poate fi consecința unui deficit congenital al hipofizei sau unei atrofieri a celulelor secretoare prin compresiune (ca în tumori hipofizare) sau unei lezări (prin plagă penetrantă) sau ca o consecință a unei boli infecțioase.

Boala se manifestă prin: poliurie, toleranță crescută la glucoză, somnolență, stare de letargie, dezvoltare intelectuală scăzută, bulimie, poftă exagerată pentru dulciuri, oprire în creștere (nanism). Exemplu este „băiatul gras" din „Pickwick papers".

Cu cît această boală se produce la o vîrstă mai mică cu atît va fi mai pronunțat gradul de oprire în creștere. Nanismul plus obezitatea realizează un tablou foarte caracteristic.

2. *Forma adultă.* Semnele la bărbații suferinzi de această afecțiune sînt: aspect feminoid al depunerii de grăsime, adipozitate predominînd în regiunea mamară, pe șolduri, pe coapse și deasupra pubisului. Perii pubieni și axilari sînt rari sau absenți. Pielea feței și a corpului este netedă, moale și fără păr. Șoldurile sînt largi. La femei obezitatea este exagerată, greutatea atingînd uneori 140—150 kg. La ambele sexe extremitățile sînt mici cu degetele efilate, vîrfurile fiind subțiri.

Scanned with OKEN Scanner

Metabolismul bazal este scăzut cu toleranță crescută pentru glucoză. Boala se însoțește de diabet insipid și uneori de narcolepsie.

Trebuie diferențiată afecțiunea de *sindromul Laurence-Biedl-Moon* care se datorează unei leziuni hipotalamice fără participarea hipofizei, are un caracter ereditar și în plus față de tabloul descris mai sus prezintă polidactilie, deficitul intelectual este mai important și retinopatie pigmentară. De asemenea trebuie diferențiat de sindromul Ellis Van Creveld care pe lîngă semnele de mai sus prezintă și modificări ale cordului.

**Adenomul cromofob hipofizar.** Este afecțiunea în care întîlnim fenomene de insuficiență hipofizară (sindrom Babinski-Fröhlich, scăderea metabolismului etc.). În evoluția sindromului se disting mai multe faze iar histologic adenomul este format din celule cromofobe.

A. *Faza endocrină* — Depresiune progresivă a funcțiilor sexuale. Femeile se plîng de tulburări ale ciclului menstrual sau instalarea unei amenoree. Scăderea libidoului la ambele sexe. Impotență sexuală la bărbat. La vîrsta tînără hipogenitalitate manifestă. Astenie, hipotensiune arterială permanentă. Caracterul bolnavilor se schimbă: scade activitatea, devin apatici, iritabili, friguroși. Tegumentele sînt palide, adipozitate moderată, predominînd la trunchi, modificări atrofice ale pielii și perilor. Bolnavii se plîng de dureri epigastrice, veziculare cu iradieri ascendente, dureri dorsale joase de tipul curbaturii, digestia este laborioasă. Uneori acuză diaree postprandială. Dispepsie hiperclorhidrică, dureri abdominale uneori și constipație.

Semne locale precoce ale tumorii selare: cefalee anterioară retro-orbitară sau fronto-temporală datorită distensiei capsulei hipofizare; șaua turcească este mărită de volum.

Evoluția semnelor de mai sus este lentă dar degenerescența chistică a adenomului sau o hemoragie în adenom poate să determine un debut brusc al tabloului clinic descris (Arseni, Maretsis, 1974).

B. *Faza oculară* apare odată cu creșterea în volum a tumorii care depășește șaua și comprimă căile optice.

La semnele de mai sus care treptat se accentuează se adaugă hemianopsie bitemporală, semn caracteristic al compresiunii chiasmei.

Începe cu quadrantul supero-extern apoi progresiv cuprinde întregul hemicîmp temporal. Pe lîngă deficitul de cîmp vizual se adaugă o paloare papilară cu scăderea acuității vizuale care poate merge pînă la orbire. Uneori tulburarea cîmpului vizual nu începe periferic ci printr-un scotom paracentral hemianopsic bitemporal, care alterează rapid vederea centrală. După modul cum sînt comprimate căile optice variază și deficitul de cîmp vizual: scotom de joncțiune Traquair, leziunea corpului chiasmei duce la deficit central sau periferic asociat, atingerea chiasmei de jos în sus dă deficite centrale și periferice bitemporale, atingerea bandeletelor va da hemianopsie omonimă. Mai pot apare tulburări de partea nervilor oculo-motori (III, IV și VI). Hemianopsia mai poate fi asimetrică și în rare cazuri poate fi binazală probabil prin atrofie interstițială a nervului optic prin ischemie sau abiotrofie ca în procesele toxice sau infecțioase.

Reacția hemiopică a lui Wernicke poate demonstra dacă sînt sau nu prinse fibrele reflexului pupilar.

*În această fază* șaua este balonată și mărită în toate diametrele. Apofizele clinoide anterioare și posterioare sînt subțiate. Pereții șeii sînt subțiați.



Scanned with OKEN Scanner

C. *Faza complicațiilor neuro-psihice.* În stadiul tardiv al evoluției tumoarea devine extraselară și se adaugă semne ca în tumorile cerebrale ce vor fi descrise mai jos la formele clinice.

*Tulburările oculare* se accentuează și apare cecitatea. Cecitatea poate fi unilaterală ca urmare a atrofiei optice și stază papilară sau edem papilar la celălalt ochi, realizîndu-se sindromul Foster-Kennedy.

D. *Faza de comă,* în cazurile neglijate cu mers la exitus.

*Forme clinice.*

a) *Forma adultului,* ce prezintă tabloul mai sus enunțat.

b) *Forma vîrstelor tinere,* realizează sindromul adipozogenital (Babinski-Fröhlich) și mai rar sindromul de dispituitarism slab Cushing.

c) *Forma fără tulburări morfologice la care diagnosticul este mai dificil.*

d) *Forme cu manifestări morfologice de tipul hiperpituitarismului* ca: sindrom Cushing, acromegalie, tirotoxicoză. Aceste forme s-ar putea explica prin faptul că celulele adenomului cromofob nu ar fi inerte ci ar secreta hormoni tropici, sau că prezența adenomului face să sporească capacitatea secretorie a cromofilelor.

e) *Forme după volum și topografie.* Aceste forme aparțin adenoamelor cromofobe expansive iar tabloul clinic variază în raport cu direcția expansiunii. Astfel se descriu:

1. *Expansiunea inferioară* se face traversînd planșeul selar și tumoarea invadează sinusul sfenoid, vine în contact cu mucoasa sinusului care se răsfrînge asupra tumorii. Radiologic apare o opacifiere și o dispariție a cavității sinuzale. Neoperată expansiunea își urmează cursul, erodează peretele inferior al sinusului sfenoidal și apar semne de obstrucție nazală uneori chiar fistulă de lichid cefalo-rahidian. Pătrunderea în cavitățile nazale este rară. Uneori poate invada și celulele etmoidale și poate chiar perfora jugumul și să se propage în etajul anterior al craniului.

2. *Invadarea sinusului cavernos* se traduce clinic prin triada: semne de obstrucție venoasă, trigeminale, paralizii oculomotorii.

Dar nu totdeauna sindromul este complet.

*a)* Exoftalmia, edemul palpebral și dilatarea venelor palpebrale ar fi semnele obstrucției venoase.

*b)* Prinderea ramului oftalmic al trigemenului se traduce prin durere, hipoestezie în teritoriul ramului respectiv, areflexie corneeană. În cazuri cînd invadarea cuprinde și ganglionul Gasser sînt interesate toate ramurile sensitive ale acestuia.

*c)* Semne din partea nervilor oculomotori (III, IV, VI) traduse prin diplopie, pareze sau paralizii ale acestor nervi care pot merge pînă la oftalmoplegie totală unilaterală excepțional bilaterală. Cînd apare brusc nu mai este invadarea sinusului ce-o provoacă ci o hemoragie în tumoare sau o degenerescență chistică instalată acut.

Un sindrom Claude-Bernard-Horner apare ca o consecință a atingerii simpaticului pericarotidian, dar este o eventualitate foarte rară. Ceea ce pledează mai precis pentru invadarea sinusului cavernos în absența semnelor de osbstrucție venoasă este atingerea obiectivă a trigemenului asociată cu o oftalmoplegie progresivă.

3. *Expansiunea superioară retrochiasmatică* este cea mai gravă dar are faze intermediare.

Scanned with OKEN Scanner

*a*) În stadiul de *nodul retro-chiasmatic* este clinic asimptomatic și este mascat de chiasmă. Cu greu se poate pune în evidență prin mijloace chiar paraclinice.

*b*) În stadiul de *expansiune-retrochiasmatică* umple cisterna interpedunculară, este coafat de planșeul ventricular, rupe corpii mamilari, împinge trunchiul cerebral înapoi pe furca cortului cerebelului și în sus intră în cavitatea ventriculului III pe care-l dilată progresiv mergînd pînă la obliterarea orificiilor interventriculare Monro. În raport cu volumul variază și semiologia: somnolență, accese adevărate de narcolepsie, diabetul insipid, tulburările termice și vasomotorii, glicozurie sînt atribuite suferinței hipotalamusului.

Tulburările mintale ca: psihoza confuzo-onirică, sindromul Korsakoff datorit atingerii corpilor mamilari. Semnele piramidale și atingerea nervilor cranieni (per. IX și XII) traduc suferința trunchiului cerebral. Comprimarea apeductului Sylvius și orificiilor Monro pot să antreneze semne de hipertensiune intracraniană.

4. *Expansiunea temporală* merge prin regiunea retrochiasmatică și laterală de-a lungul bandeletelor optice. Comprimă spațiul perforat anterior, înconjură carotida, ajunge în valea sylviană și sfîrșește prin a comprima lobul temporal pe care-l poate invada pînă la cornul ventricular. Mai rar fosa temporală este invadată, pe cale transcavernoasă sau extraduralâ. Se manifestă în plus prin crize comițiale și uncinate, hemianopsie în quadrant superior, afazie etc.

5. *Expansiunea prechiasmatică* se face către etajul anterior al craniului, este bine tolerată timp îndelungat și de aceea poate să atingă un volum enorm ceea ce l-a făcut pe Cushing să spună că „cele mai voluminoase tumori cerebrale sînt adenoamele hipofizare". Ele rămîn mediane și produc semnele ca și în meningiomul olfactiv: tulburări mintale, crize comițiale generalizate, anosmie, tulburări piramidale și prepiramidale etc. Uneori invadează parenchimul frontal ajungînd pînă în cornul ventricular frontal.

Aceste forme expansive ale adenoamelor cromofobe se complică cu semne ale tumorilor cerebrale propriu-zise și investigațiile neurochirurgicale se impun.

În aceste forme apar modificări pe traseele electroencefalografice care sînt în raport cu volumul tumorii și formațiunile encefalice interesate. Modificările e.e.g. sînt cu atît mai grave cu cît suferința hipotalamusului este mai accentuată. Anomalii electrice se evidențiază mai ales utilizînd și electrodul bazal (Arseni, Maretsis, Cristian, Terzi, Roman, Tudor, 1967).

6. *Expansiune în canalele optice* dă fenomene din partea nervului optic comprimat în canal.

a) *Forme după evoluție.* În mod obișnuit evoluția unui adenom cromofob este lent progresivă. Există cazuri cînd se manifestă și brusc; astfel ca în:

1. *Forma acută,* cînd tumoarea comprimă brutal formațiunile vecine (degenerescență acută chistică sau hemoragie în tumoare).

2. *Forma meningeală,* legată de o hemoragie acută în tumoare care invadează și spațiile subarahnoidiene.

3. *Forma supurată,* cînd adenomul cromofob se infectează de la o supurație din vecinătate sau prin metastază septică dintr-un focar de la distanță. Debutul este ca într-o meningită acută. Semnele meningeale domină tabloul.

**Adenoame mixte hipofizare.** Sindrom hipofizar este acel de hiper- și hipopituitarism. Se găsesc atît celule cromofile cît și cromofobe.



Scanned with OKEN Scanner

**Adenoame maligne hipofizare.** Malignitatea este caracterizată histologic după aspectul atipiilor celulare: adenocarcinoame care pot metastaza în restul organismului. Evoluția lor este rapidă dacă apar de la început și mai puțin rapidă dacă un adenom cromofob ulterior se malignizează. Semnele clinice endocrine și neuropsihice sînt în raport cu activitatea secretorie a celulelor și volumul tumorii.

**Craniofaringiomul.** Deși nu este un adenom propriu-zis al hipofizei, ci un teratom ce rezultă din resturi embrionare ale pungii Rathke, și care se dezvoltă în teritoriul hipofizei și tijei acesteia produce un sindrom hipofizar de hipopituitarism interesînd atît hipofiza anterioară cît și cea posterioară. Infantilismul și distrofia adipozo-genitală sînt semnele pregnante endocrine ce apar la bolnavii de vîrstă mică.

Semnele oculare sînt asemănătoare cu cele descrise la adenomul cromofob și depind de expansiune și volumul tumorii. De asemenea semnele de hipertensiune intracraniană și neurologice nu diferă de cele descrise la forma expansivă a adenomului cromofob. Semnul pregnant al craniofaringiomului ce îl deosebește de tumorile hipofizare este aspectul radiologic care constă în calcificări intra- și extraselare.

Semnele morfologice dependente de hipopituitarism și semnele de compresiune tumorală dependente de volumul craniofaringiomului determină formele clinice complete sau incomplete. Cel mai des craniofaringiomul apare la copii, dar se întîlnește și la adolescenți, și la adult între 30—40 ani. Ca localizare craniofaringioamele pot fi: intraselare, supraselare (cele mai frecvente) supra- și intraselare, și o localizare mai rară intrasfenoidală. Simptomele depind și de aceste localizări: cele intraselare vor da tulburări endocrine mai pregnante iar cele supraselare vor da semne mai des de tumoare cerebrală (Arseni, Maretsis, 1972).

**Sindrom hipopituitar terapeutic.** Se realizează prin hipofizectomie, sau secționarea tijei hipofizare sau prin implantare de izotopi radioactivi în hipofiză (Schaub, 1966) sau prin raza protonică sau ultrasunete aplicate pe hipofiză. Se practică în cancere de sîn avansate și în cancere de prostată pentru a ameliora durerile; în retinopatia diabetică pentru a opri evoluția afecțiunii și în exoftalmiile maligne. Se produce un hipopituitarism quasicomplet în care apare și diabetul insipid. Diabetul insipid este tranzitor dacă tija a fost secționată cît mai aproape de hipofiză și permanent dacă secționarea s-a făcut mai sus spre hipotalamus unde se produc leziuni ischemice prin secționarea și a vaselor portale lungi (Adams și colab., 1966).

După Roussy și Masinger (1946) poliuria prin leziune hipofizară se explică simultan prin deficiența secreției principiului antidiuretic și prin tulburarea funcției neurocrine. Mecanismul de răspuns ca beneficiu după hipofizectomie nu este clar (Danowski, 1963).

## DIAGNOSTICUL SINDROAMELOR TUMORALE HIPOFIZARE

Precizarea diagnosticului se face cu ajutorul metodelor clinice și paraclinice (radiologie, laborator etc). Dozările hormonale prin metode radioimunologice permite depistarea stărilor de hipersecreție sau hiposecreție a tumorilor hipofizare în faza de microadenoame, înaintea apariției semnelor clinice sau neuro-radiologice. Tumorile preselare sau la distanță de șa pot produce





sindroame neuroendocrine. Leziuni vasculare cerebrale sau periselare sau sechele encefalitice pot produce sindroame hipofizare.

Exoftalmia din tumorile hipofizare trebuie diferențiată de alte exoftalmii de variate etiologii. Studiul evolutiv al acuității vizuale și al cîmpului vizual ajută în diagnosticul tumorilor hipofizare.

**Tulburările acuității vizuale** sînt frecvente în adenoamele hipofizare în perioada de stare: 85,33% după Arseni — Maretsis (1974) și 89,4% după Walsh (1957). Cele mai frecvente tulburări ale acuității vizuale sînt întîlnite în adenoamele cromofobe și se datorează compresiunii nervilor optici de către adenomul exteriorizat. Diminuarea acuității poate fi unilaterală sau bilaterală de la început sau unilaterală la început și apoi cu creșterea tumorii, devine bilaterală. Scăderea vederii este progresivă și duce la cecitate unilaterală sau bilaterală. Scăderea vederii unilaterale constituie adesea unicul simptom de debut în tumorile hipofizare ceea ce face să fie interpretată ca o nevrită retrobulbară de către examinatorul neavertizat. Cecitatea vizuală odată instalată este ireversibilă, chiar dacă bolnavul se operează.

**Tulburările de cîmp vizual** sînt consecința compresiunii chiasmei sau bandeletelor optice. Comprimarea unui singur nerv duce la deficit temporal fără lezarea chiasmei prin comprimarea fibrelor nazale ce se încrucișează în chiasmă. Frecvent hemianopsiile sînt asimetrice (Arseni—Lascu, 1958) incongruente și pot fi bitemporale, omonime sau altitudinale; rareori hemianopsiile sînt congruente. Hemianopsiile din tumorile hipofizare sînt uneori greu de diferențiat de hemianopsiile ivite ce-i drept mai rar, din tumorile de fosă posterioară, prin dilatarea ventriculului III. La cele din urmă, hemianopsiile se însoțesc de edem sau stază papilară și apar într-un stadiu tardiv al evoluției tumorii de fosă posterioară. În adenoamele hipofizare, deficitul de cîmp vizual adesea debutează în cvadrantul superior extern, apoi cuprinde și pe cel inferior, realizîndu-se hemianopsia; este un semn de agravare în evoluția adenoamelor hipofizare.

Postoperator, revenirea treptată a cîmpului vizual este un indiciu de eficiență terapeutică, care adesea este îmbunătățită de terapia cu Röntgen postoperator.

**Fundul de ochi**. Paloare papilară plus defect de cîmp vizual sugerează existența unei tumori hipofizare. Paloarea papilară nu este însoțită totdeauna de interesarea acuității vizuale. După operație persistența paloarei papilare nu împiedică revenirea vederii (Arseni—Lascu, 1958). Cînd se adaugă și fenomene de HIC apare edem sau stază papilară. Dacă paloarea papilară se asociază cu escavarea discului, prognosticul este nefavorabil pentru acuitatea vizuală.

Hemoragiile intratumorale agravează simptomele oculare.

**Paralizia de oculomotori** este extrem de rară în tumorile hipofizare și s-ar datora comprimării peretelui sinusului cavernos de către tumoarea expansionată. Apariția paraliziei oculomotorilor precoce este prognostic benign; cînd apare tardiv prognosticul este nefavorabil.

**Valoarea tulburărilor vizuale în prgonosticul vederii după ablația tumorilor hipofizare** (Arseni—Lascu, 1958). Diminuarea precoce a acuității vizuale centrale și prezența scotomului central unilateral indică un prognostic vizual foarte rezervat căci tulburările vizuale sînt ireversibile, iar fasciculul macular este atins.



Scanned with OKEN Scanner

Scotoamele hemianopsice și sindromul chiasmatic indică un prognostic vizual favorabil.

Sindromul chiasmatic asimetric, hemianopsia omonimă, agravează prognosticul vizual (evoluție posterioară a tumorii).

Îngustarea concentrică a cîmpului, însoțită de hemianopsia instalată tardiv, indică modificări în nervul optic, independente de compresiune și agravează prognosticul vizual. Aceasta este mai favorabilă în evoluțiile rapide deoarece atrofia fibrelor nu a avut timp să se instaleze.

**Alte leziuni hipofizare** pot produce sindroame de hiper- sau hipopituitarism cum ar fi cele vasculare (anevrisme) inflamatorii (abcese), traumatice sau cancerele metastatice hipofizare de origine mamară, prostatică, pulmonară, gastrică etc. (Roussy și Mossinger, 1946). Clinic metastazele din hipofiză evoluează asimptomatic; biologic de asemenea sînt mute.

## B) EPIFIZA

### DATE DE ANATOMIE ȘI FIZIOLOGIE

Epifiza sau glanda pineală, are forma unui corn de unde și clasica denumire de ,,conarium'' sau ,,corpul pineal'', este turtită de sus în jos, avînd dimensiunile de 7 mm/4 mm/3 mm și o greutate la adult de 0,12—0,17 g (Simionescu, 1967). Are originea în acoperișul diencefalului, situată între comisura habenulară rostral și comisura posterioară caudal, este o formațiune epitalamică. La mamifere este un organ solid, parenchimatos cu excepția unor chisturi de origini variate care pot apărea în special în pineala umană. Este situată între colicului quadrigeminali anteriori, sub spleniul corpului calos în mijlocul leptomeningelor confluenței cerebro-cerebeloase. La unele specii, parte din porțiunea dorsală este acoperită de recesul suprapineal al celui de al III-lea ventricul. Aceasta este o protruzie a celui de al III-lea ventricul ce se dezvoltă rostral de comisura habenulară, apoi dezvoltîndu-se într-o direcție dorsocaudală. Între peretele ependimar al acestui reces și parenchimul pineal pe suprafața dorsală a organului există o pătură pială atît pentru reces cît și pentru glanda pineală ca și o porțiune variabilă de țesut pial arahnoidian formînd parte din așa numitul velum interpozitim. Acest velum este situat între fornix și acoperișul celui de al III-lea ventricul.

Astfel că secrețiile produse de parenchimul pineal nu pot fi vărsate direct în L.C.R.-ul conținut în recesul suprapineal și o astfel de revărsare este imposibilă pe calea recesului pineal (Kappers, 1971).

La om legătura glandei cu diencefalul este deseori formată din trei perechi de pedunculi: anteriori, mijlocii și inferiori.

Vascularizația arterială este dată de ramuri ale arterei cerebrale posterioare: coroidiana posterioară, cerebeloasă superioară, comunicantă posterioară și din unele ramuri pentru colicului quadrigemeni, corpul calos și regiunii talamo-geniculate. Arterele epifizare stabilesc anastomoze extraglandulare atît între ele cît și cu ramurile vecine capilare intraparenchimatoase. Au o microarhitectură dinamică, fiind de tip sistemic, parietale (în septuri) cît și de tip sinusoid (în lobuli). Pinealocitele au o polarizare vasculotropă cu o zonă juxtacapilară granuloasă sau fin vacuolară ce contrastează cu polul

periferic unde este situat nucleul. Melanocitele sînt dispuse perivascular. Reţeaua sinusoidală capilară este începutul căii hemocrinei glandei pineale.

Venele colectoare ale epifizei se adună în elemente care se anastomozează extraglandular şi care se varsă în venele endocraniene vecine habenulei şi epitalamusului.

Spaţiile perivasculare epifizare conţin de asemenea picături de coloid ce se pot întîlni şi în regiunile nervoase vecine: epitalamus şi mezencefal (unde ajung pînă în substanţa reticulară). Astfel epifiza prin interstitiocrinia din spaţiile perivasculare influenţează epitalamusul, mezencefalul şi substanţa reticulată. Debitul sanguin al epifizei este de aproape 1/5 din cel al adenohipofizei sau 1/3 din cel al neurohipofizei (Simionescu, 1967).

Celulele pinealei sînt sub formă de cordoane, adesea chiar şi ca foliculi. Între cordoanele celulare există ţesut conjunctiv cu arteriole şi venule. Spaţiile perivasculare mai sus amintite pătrund adînc între celulele parenchimului ca să se unească cu spaţiile intracelulare.

Cordoanele celulare sînt formate din celule specifice, *pinealocite*. Nucleul este adesea lobulat, mitocondrii în pericarion şi reticulum endoplasmatic şi ap. Golgi bine dezvoltat care produce vezicule strălucitcare. Aceste vezicule migrează de-a lungul prelungirilor pinealocitelor care ajung în final la marginea muriformă terminală. Veziculele lucioase sînt expulzate de reticulul endoplasmatic prezent în aceste terminaţii ca şi în prelungirile secretorii ale pinealocitelor. Eliberarea conţinutului vezicular prezent în terminaţiile uniforme ale prelungirilor pinealocitelor în spaţiile intracelulare sau pericapilare a fost observată la microscopul electronooptic (Kappers şi colab., 1974).

La unele mamifere, ca la iepure, la microscopul electronic se disting pinealocite clare şi întunecoase.

Atît microscopia obişnuită cît şi cea electronică atestă că pinealocitele sînt într-adevăr celule secretorii. Produsele lor sînt eliberate în sîngele capilar via spaţiilor capilare şi peretele endotelial care la multe specii este ferestruit şi apoi ajunge în sistemul circulator-direct pe calea venelor ce se varsă în venele mari intracraniene.

Fiindcă pinealocitele sînt derivate ontogenetic din neuroepiteliu embrionar şi fiindcă produsele lor se varsă în sînge glanda pineală la mamifere poate fi definită în final după structură ca organ neuro-endocrin. Aceasta nu înseamnă că compuşii secretaţi sînt produşi de celule nervoase ci de celule *de origine* nervoasă.

S-a subliniat de către Kappers (1971) asemănarea în structura celulară dintre glanda pineală şi alte organe neuroendocrine ca posthipofiza şi eminenţa mediană.

Filogenetic, pinealocitul la mamifere derivă din celule fotoreceptoare prezente în organul pineal al vertebratelor submamiferelor. Deşi pineala mamiferelor nu mai este direct fotosensibilă, funcţia sa este încă reglată de stimuli fotici.

Printre pinealocite se disting un număr variat de astrociţi care altă dată au fost confundaţi cu celule interstiţiale. Celule nervoase de asemenea pot fi prezente. De asemenea s-a mai demonstrat prezenţa celulelor de origine mezodermală ca: fibrocite, celule mast şi plasmatzellen.

Stroma epifizei suferă modificări involutive de tip hialinotic cu precipitări ale coloidului secretat interstiţial forme de calcosferite, transformări chistice şi fibroză interlobulară. Transformările involutive ale epifizei alcătuiesc



Scanned with OKEN Scanner

un aspect al ilikibiologiei glandulare care morfofuncțional este activă și la bătrînețe.

Fragmente ectopice pot fi întîlnite și în alte regiuni ale creierului. Pe aceste țesuturi pineale aberante se pot uneori dezvolta pinealoame ectopice.

*Inervația.* Glanda pineală la mamifere este inervată exclusiv de sistemul anterior. Fibre postganglionare simpatice avînd origine în ganglionul cervical superior, pătrund în organ de-a lungul spațiului perivascular al vaselor sanguine parcurgînd glanda pe toată suprafața ei și pe calea celor doi nervi cranieni simetrici bilaterali ce merg în teritoriul cerebelului. Unele fibre nervoase se termină în spațiul perivascular dar unele pătrund în parenchimul pineal și unele fibre parenchimale de asemenea pătrund în spațiile perivasculare. Foarte recent s-a susținut existența alături de simpatic și a inervației parasimpatice a pinealei deși la mamifere chestiunea nu a fost încă elucidată pe deplin. Unele fibre simpatice fac sinapsă cu pinealocite. S-a spus că fibrele parasimpatice preganglionare ale pinealei este fasciculul ce merge în marele nerv petrosal.

Glanda pineală este o parte din creier, nu pare să fie conectată nici prin fibre aferente nici eferente cu centrii din creierul propriu-zis. Dar prin conexiunile nervilor simpatici care au legătură și cu rinencefalul stimulii olfactivi joacă un important rol în reglarea sistemului epitalamo-epifizar. Epifiza ca și hipofiza sînt controlate de hipotalamus care exercită controlul prin nucleii periventricularotalamici, nucleii periventriculari hipotalamici, hipocamp, tectum, regiunea mezencefalică, periependimară și alții. La rîndul ei epifiza prin secrețiile sale, poate influența structurile nervoase din jurul ei.

*Biochimie.* În glandă s-au găsit amine biogenice; dintre catecolamine se citează: histamina, noradrenalina și dopamina. Histamina ar fi produsul mastzellen-elor. Noradrenalina ar fi rezultatul fibrelor postganglionare simpatice, care sînt abundente în glandă. Dopamina este stocată în pinealocite. Serotonina (sau 5-hydroxytryptamina) se află din abundență în pineală. Serotonina care este produsă în pineală din triptofan, este o substanță precursoare a N-acetil-5-metoxitriptamină, numită *melatonină* fiindcă adună granulele de pigment în melanoforele din pielea amfibiilor. Melatonina a fost mult timp considerată ca hormon pineal prin excelență din cauza efectelor endocrinologice asupra melanocitelor și mai mult pentru că s-a crezut că sinteza ei este specific pineală.

Alte derivate ale indol-ului au fost izolate și identificate în pineala mamiferelor ca 5-methoxyindol-3-acetic acid și 5-hydroxyindol-3-acetic acid. Probabil ambele rezultă din metabolismul serotoninei de către monoamin oxidază.

Fiind derivați ai serotoniei se pune întrebarea dacă sînt specifici pinealei, știut fiind că serotonina se află și în alte elemente tisulare decît numai în pinealocite.

Ritmul circadian al componenților pinealei ar depinde de factori exogeni ca lumina/întuneric și de factori endogeni cum ar fi noradrenalina din fibrele simpatice. Căile multineuronale de-a lungul cărora lumina și întunericul reglează ritmul circadian al majorității compușilor pinealei ar fi: retina — nervii optici — tracturile optice accesorii încrucișate inferior care se unesc cu bandeleta mediană a telencefalului în hipotalamusul lateral și se termină în partea rostrală a tegmentului mezencefalic — un sistem încă rău definit tegmento-spinal — poțiunea rostrală a nucleilor intermediolaterali în segmentele toracice superioare ale măduvei spinării — fibre nervoase preganglionare





care se termină în ganglionul cervical superior și în final fibrele simpatice postganglionare care se termină în glanda pineală. Nu se cunoaște acțiunea parasimpaticului pinealei, dar s-ar părea că ritmul circadian reglat endogen ar depinde de parasimpatic.

*Fiziologia*. Privitor la funcția glandei principala activitate este cea antigonadotropică. Lumina și întunericul mai sus menționate exercită efect nu numai asupra conținutului pinealei în numeroși compuși, dar și asupra funcției organelor primare și secundare ale reproducerii. Funcția pinealei este în genere inhibată la animale expuse la mari cantități de lumină care influențează glanda indirect pe calea lanțului multineuronal enunțat, cînd sub aceste condiții dezvoltarea și funcția de reproducere este stimulată.

Pinealectomia, realizată la animale supuse la condiții normale de mediu, produce o sporire în greutatea gonadelor, uterului, veziculelor seminale și prostatei ca și în pubertatea precoce la animalele prepuberale. Efectele pinealectomiei pot fi anihilate prin administrarea de extracte de pineală sau unor compuși pineali.

*Hiperepifiza experimentală* a fost realizată la animale și păsări prin administrare de extracte și prin implante epifizare.

Hiperpinealismul, după Parhon (1938) se caracterizează prin hipoplazia organelor genitale, întîrzierea sau absența pubertății, creșterea în lungime exagerată, slaba dezvoltare a caracterelor sexuale secundare și un grad de obezitate variabil. Hormonii pinealei sînt dificil de izolat, astfel că la îndemînă avem extracte epifizare cu acțiuni complexe. Factorul *antiandrogen* sau *androhalona* după cum îl denumește Milcu (1957) ar fi un proteohormon obținut prin hidroliza alcalină a epifizei, termostabil cu molecule mici, dializabil prin membrana de celofan. Se găsește în epifiză, se elimină în urină sub o formă activă, dispare din organismul animalelor epifizectomizate și scade sau dispare din urină după pubertate.

Androhalona epifizară inhibă secreția de 17-cetosteroizi secretați de cortico-suprarenală și de testicul.

Factorul antigonadotrop pineal este apropiat sau identic cu androhalona problemă încă neclarificată.

Epifiza intervine ca antagonist în variațiile de volum și funcție ale testiculului, acțiune rezultată din inhibiția secreției de gonadotropine. Inhibiția se exercită asupra factorului hipotalamic care stimulează gonadotropinele hipofizare. Moszkkouska (1962) susține că acțiunea inhibitorie s-ar exercita și asupra celulelor hipofizare. Din epifiză s-au mai extras substanțe cu acțiune metabolică:

Astfel s-a extras *glomerulotropina* (Farrel, 1959) cu acțiune asupra glomerularei corticosuprarenalei care reține apa și sodiul în organism.

*Pinealina* este un polipeptid pineal cu acțiune hipoglicemiantă (Ioana Milcu, 1957).

Nici glomerulotropina și nici Pinealina nu au fost încă identificate în sînge sau alte umori.

Pentru investigații o metodă de laborator care indică dereglarea relațiilor epifizo-hipofizo-gonadice este dozarea foliculinostimulinei (FSH) ce aduce date semnificative în maturația precoce sexuală. Dozarea hormonului antiandrogen (androhalonei) pineal în urină nu este suficient de pusă la punct pentru uz clinic.



Scanned with OKEN Scanner

**Sindroame epifizare**

1. *Sindromul hipoepifizar. Macrogenitosomia precoce pineală* sau *sindromul Pellizzi* se datorează unei tumori epifizare. Tabloul la început poate fi dominat fie de patologia neurologică fie de cea endocrină.

*Tabloul endocrinologic* se caracterizează prin *macrogenitosomie*, precoce sexuală ce apare la băieți sub vîrsta de 10 ani. Se produce o creștere accelerată în înălțime atingînd aspectul unui tînăr puber.

Această macrosomie se asociază cu dezvoltare precoce a penisului și a testiculelor; de asemenea se dezvoltă precoce prostata, apare spermatogeneză, diferențiere masculină a corpului, apare păr facial, pubian și axilar; se schimbă vocea. Instinctul sexual nu apare, în cele mai multe cazuri. Bolnavii rămîn copilăroși și dependenți de părinți. Rareori s-a observat și activitate sexuală.

*Tabloul neurologic* este variabil depinzînd de volumul tumorii. Astfel se descriu semne de H.I.C. cu cefalee, vărsături, stază papilară, crize convulsive, inegalitate pupilară, absența reflexului la lumină, deficit de acomodare, paralizia oculomotorului comun, sindrom Parinaud, tulburări piramidale, cerebeloase, de auz etc. Dacă tumoarea invadează ventriculul III apar semne din partea hipotalamusului ca diabet insipid, tulb. trofice, caşexie etc. Tumorile pinealei care apar după pubertate nu realizează macrogenitosomia, ci numai sindromul neurologic tumoral.

Patogenia sindromului este incertă. a) *Teoria endocrină* susține că tumoarea pineală distruge parenchimul secretor al factorului inhibitor sexual epifizar. Astfel gonadele se eliberează de inhibiție și încep să se matureze. O altă teorie endocrină susține că tumoarea secretă substanțe stimulante de maturație somatosexuală și că teratomul pineal ar secreta gonadotropine. *b)* Teoria neurologică susține că leziunile iritatorii sau distructive ale pereților III, hidrocefalia și hipertensiunea intracraniană ar avea rol în geneza tulb. nervoase și a maturației precoce sexuale.

Se pare că patogenia neuro-endocrină a macrogenitosomiei precoce ar corespunde realității. Tumorile epifizare sau hormonii epifizari pot acționa asupra centrilor endocrino-secretori ai epifizei și hipofizei ca și pe tractusul hipotalamo-hipofizar și epitalamo-hipotalamopineal.

Existența în pineală a unui factor inhibitor sexual neprobat încă în sînge sau alte tumori face incertă ipoteza activității antigonadale a pinealei.

2. *Sindromul hiperepifizar* (infantilism sexual cu macrosomie). Se caracterizează prin: întîrzierea sau absența pubertății, creșterea somatică prelungită, microgenitalismul și o adipozitate inconstantă. S-ar putea individualiza două forme: 1) eunucoidă în care predomină infantilismul sexual și 2) adipoasă apropiată de sindromul adipozo-genital.

Acest sindrom a fost individualizat de Parhon în 1937 și publicat în 1938. Apare adesea în tumori ale pinealei. Patogenia sindromului este tot neuro-endocrină în care este interesat tractul epifizo-hipotalamo-hipofizo-gonadal.

*Tumorile epifizare.* Sînt 3 feluri de tumori la nivelul regiunii epifizare: pinealoame eutopice, pinealoame ectopice și tumorile extraglandulare ale regiunii. În genere se disting tumori epiteliale din pineocite: tumori neurogliale din țesutul nervos și glial al glandei; tumori mezenchimale din celulele mezenchimului pinealei; tumori disembrioplazice (teratoame, germonoame) și tumori metastatice (secundare din plămîn, ficat etc.).

Scanned with OKEN Scanner

### 3. LEZIUNI PERISELARE

Afecţiunile tumorale nehipofizare ale regiunii selare care împrumută semne din sindromul hipofizar ca: meningioamele etajului anterior mijlociu şi posterior (Arseni, Maretsis, Rodin, Guran, Carp, 1968) craniofaringioame extraselare, glioamele chiasmei, colesteatoamele supraselare (Olivecrona, 1932). Afecţiunile netumorale din jurul chiasmei ca anevrismele carotidei interne, arahnoiditele optochiasmatice sau anevrismul arterial cu dezvoltare intraselară (Arseni, 1974). Hidrocefalia cronică prin dilatarea ventriculului III poate să producă sindrom hipofizar (Arseni, Simionescu, Maretsis, 1974).

Cancerele metastatice ale bazei în jurul şelei de origine mai ales mamară, tiroidiană, prostatică şi mai rar gastrică sau pulmonară pot determina leziuni secundare hipofizare.

## LEZIUNI CEREBRALE EXTRAHIPOTALAMICE

Hipotalamusul trebuie considerat ca o parte a unui mecanism integral al SNC ce controlează funcţia hipofizară şi prin aceasta din urmă glandele endocrine periferice. Dar există şi alte părţi ale creierului care participă la reglarea sistemului endocrin.

### A. SISTEMUL LIMBIC SAU CREIERUL OLFACTIV

Sistemul limbic sau creierul olfactiv este implicat în reglarea funcţiilor endocrine din organism. După stimularea electrică a *complexului amigdalian* la om se constată o creştere în sînge şi urină a 17-hydroxicorticosteroizilor şi mai ales cînd se excită structurile amigdaliene implicate în declanşarea emoţiilor. Extirparea amigdalelor a dat rezultate diferite la diverşi autori ceea ce a produs impresia că în amigdală ar fi şi celule excitatoare şi inhibitoare ale funcţiei hipofizo-suprarenaliană.

*Hipocampul* inhibă funcţia hipofizo-suprarenaliană cînd este stimulat chiar în condiţii de stress, atît la animalele de experienţă cît şi la om. Aceasta se traduce prin scăderea concentraţiei de corticosteroizi în sîngele periferic şi urină.

Distrugerea la animale a cornului Amon (pisici, şoareci) a produs o creştere a corticosteroizilor în sînge.

*Septumul* de asemenea influenţează concentraţia corticosteroizilor plasmatici după cum este stimulat anterior sau periferic.

*Lobul orbitar* al lobului frontal stimulat electric produce o creştere în secreţia cortico-steroizilor. Excizia sau distrugerea porţiunii orbitare a lobilor frontali este urmată de inhibarea răspunsului sistemului hipofizo-suprarenal la stress (Endroczi şi Nagy, 1951).

*Girus cinguli* influenţează funcţia suprarenaliană în mod echivoc. Astfel sistemul limbic prin diversele sale formaţiuni fie inhibă, fie stimulează complexul hipofizo-suprarenalian (Naumenko, 1973).

### B. MEZENCEFALUL

Mezencefalul la animalele de experienţă a produs răspunsuri diferite şi contradictorii atît la stimularea ventrală cît şi dorsală.



Scanned with OKEN Scanner

Formațiunea reticulată mezencefalică joacă rol în influențarea sistemului hipofizo-suprarenalian, dar studiile de pînă acum nu au putut clasifica cu exactitate care sînt centrii inhibitori și care excitatori ai secreției de adrenocorticotrop.

## CORTEXUL CEREBRAL

### C. FACTORII EMOȚIONALI (STRESS)

Factorii emoționali fac să crească uneori cantitatea de steroizi în sînge. Alteori dacă mediul din jur nu produce emoții ci atrage pur și simplu numai atenția, steroizii în sînge scad. Același lucru se constată în somn cînd steroizii sînt scăzuți în sîngele circulant.

Emoțiile cu caracter negativ (anxietatea, frica, eroarea ș.a.) stimulează funcția adrenocorticală. O creștere sporită în activitatea suprarenaliană se observă la soldații de pe cîmpul de luptă (Pace și colab., 1956). De asemenea același efect se constată și la pacienții în preajma operației. La atleți în ziua competițiilor sporește activitatea suprarenalelor. Această sporire se datorează mai ales agitației psihologice decît solicitării fizice fiindcă se constată numai în ziua concursului și nu în zilele obișnuite de antrenament. Animalele de experiență supuse stress-ului reacționează printr-o creștere a nivelului de corticoizi în sînge. Rezultă clar că diverse regiuni ale sistemului nervos central de la hipotalamus la cortex sînt implicate în controlul funcției hipofizo-suprarenaliene. Dar acest mecanism este valabil și pentru alte funcții hipofizare care controlează tiroida, gonadele, lactația, creșterea etc.

Întrebarea este dacă reglarea hipotalamo-hipofizară se face via mediatorilor chimici eliberați de terminațiile nervoase. În nucleii hipotalamici s-au pus în evidență neurotransmițători ca: dopamina, noradrenalina, adrenalina, serotonina, histamina, acetilcolina și acidul gamma-aminobutiric (Gaba) aflate în celulele acestor nuclei — celule care ar constitui calea finală comună în reglarea cerebrală a antehipofizei. Această problemă este încă deschisă necesitînd probe prin studii în viitor.

Procese expansive intracraniene: tumori, chisturi, anevrisme etc. în apropiere de hipotalamus și de hipofiză sau la distanță de acesta pot produce tulb. endocrine prin acțiune mecanică, vasculară sau alte modalități încă neelucidate. Glioame de ventricul III sau dilatarea de ventricul III din cursul hidrocefaliilor pot produce compresiuni ale hipotalamusului cu rezultat — tulburări endocrine (sindrom Russel), diabet insipid, sindrom Cushing, obezitate etc.

Tumori frontale (Arseni și colab., 1970) meningiomatoză corticală frontală (Arseni și colab., 1968) pot produce sindrom Cushing fie prin întreruperea conexiunilor cortico-hipotalamice fie prin distorsionarea structurilor hipotalamice prin deplasarea creierului. Puech și colab. (1960) în unele tumori cerebrale la distanță de complexul hipotalamo-hipofizar au descris sindroame acromegalice.

## 5. LEZIUNI SOMATO-VISCERALE EXTRAGLANDULARE

Tumori pulmonare, tumori digestive, cancere bronșice sau ale altor viscere, ar secreta substanțe cu efect adrenocorticotrop ducînd la o intensă stimulare a suprarenalelor cu hiperplazie.





Hiperactivitatea suprarenaliană poate fi realizată și prin alterarea secundară a mecanismului cibernetic de control suprarenal, realizîndu-se hipercorticismul „secundar" (după anglo-saxoni) sau „reacțional" (după francezi). În aceste cazuri suprimarea agentului stimulator duce la încetarea hiperactivității suprarenaliene.

Astfel de situații întîlnim în stress-uri prelungite mai sus citate, infecții cronice, traumatisme, foame, însetare, administrare de insulină, tratamente prelungite cu cortizon (Maretsis, Mestes, Arseni, 1975) substanțe, chimice medicamentoase ca: hidrazida-izonicotinică, salicilatul, PAS-ul ș.a.

Lipsa de inactivare a cortizonului circulant de către celula hepatică insuficientă poate să producă un hipercorticism secundar cu semnele clinice și anatomopatologice cunoscute (Arseni, Maretsis, Mestes, 1972).

## NEUROENDOCRINOLOGIA ÎN TRAUMATISMELE CRANIO-CEREBRALE

Sistemul hipotalamo-hipofizar este în special afectat în traumatismele cranio-cerebrale. Schereschewsky (1927) a descris hemoragii în planșeul ventriculului III și Henzi (1952), atrofii ale nucleilor supraoptic și paraventricular în cadrul contuziilor cerebrale. Crompton (1971) a descris leziuni ce sînt aproape unanim acceptate. După opinia acestuia leziunile traumatice prind atît hipotalamusul cît și hipofiza împreună sînt evidente în traumatisme severe ale capului cu dilacerare cerebrală, mai frecvente la tineri de sex bărbătesc asociate cu răni temporo-parietale și fracturi ale etajului mijlociu al craniului. Forța traumatică de forfecare acționează asupra hipotalamusului și porțiunii fixe ale tijei hipofizare lezîndu-se atît vasele portale hipofizare cît și cele perforante ale hipotalamusului. De unde leziunea ambelor regiuni: hipotalamus și hipofiză. S-a constatat că fracturi ale fosei pituitare nu sînt asociate cu vreo incidență mare a leziunilor hipofizare ceea ce arată că nu lezarea directă a glandei este importantă ci forfecarea vaselor portale și axonilor ce trec prin infundibul și tija pituitară. Crompton (1971) pe 106 autopsii consecutive a găsit în 42% leziuni ale hipotalamusului la accidentați care au murit rapid după un traumatism craniocerebral închis. Autorul a găsit hemoragii de dimensiuni diferite localizate în nuclei supraoptic probabil datorită bogăției în plexuri capilare. Microhemoragiile în nucleii paraventriculari și supraoptici pot apărea și ca urmare a unui edem cerebral care produce hipertensiune intracraniană sau prin deplasarea trunchiului cerebral. S-a mai spus că ar fi un centru paraventricular hipotalamic ce ar controla tonusul vaselor cerebrale și astfel ar fi afectată presiunea intracraniană. În tot cazul este o problemă fiziopatologică complexă. S-au descris și leziuni hipofizare în traumatismele capului. Verron (1921) a descris necroza tijei hipofizare asociată cu diabet insipid.

Frankenthal (1916) a descris hemoragii ale lobilor anterior și posterior în trei cazuri de traumatisme cranio-cerebrale. Daniel și colab. (1959) au descris 12 cazuri cu infarctizare a lobului anterior al hipofizei. Mai tîrziu Daniel și Treip (1961) au găsit hemoragii de variate dimensiuni în lobul posterior al hipofizei în 69 din 152 cazuri de raumatisme cranio-cerebrale frontale. Cushing (1912) a raportat hemoragii în posthipofiză într-un singur caz care a murit la scurt timp după accident. Hipopituitarismul prelungit posttraumatic cu diabet insipid, hipogonadism și mixedemul hipofizar este



Scanned with OKEN Scanner

încă o chestiune nerezolvată definitiv. Debutul hipopituitarismului traumatic poate apărea la numai cîteva ore de la traumatism sau chiar după accident. În cazurile tardive legătura este dubioasă. Poate că apariția imediată a diabetului insipid imediat după traumatism ar fi cea mai bună demonstrație de traumatism al hipotalamusului sau hipofizei. Leziunile pot fi hemoragice sau ischemice. Traumatism cranian cu mișcări oscilatorii ale creierului în calotă poate să lezeze prin forfecare vasele și axonii tijei hipofizare. În cazuri grave tija poate fi ruptă. În cazuri mai ușoare forfecarea axurilor duce la denervarea parțială a posthipofizei și aceasta împreună cu hemoragia lobului posterior și leziunile nucleului supraoptic ar fi probabil principala cauză a diabetului insipid posttraumatic. De aci se poate deduce că vindecarea s-ar datora rezoluției hemoragiilor și revenirii proprietăților de conducere în axonii tijei care au fost numai contuzionați și nu rupți. De altfel și un spasm vascular al regiunii ca urmare a forfecării cu acțiune tranzitorie poate fi incriminat.

În literatură există părerea că eroziunile acute gastrice și duodenale sau ulcerele și hemoragia difuză gastrointestinală s-ar datora leziunilor hipotalamice; alți cercetători nu au putut demonstra o cauzalitate hipotalamică pentru aceste leziuni gastrointestinale acute.

În tratamentul edemului cerebral traumatic se preconizează administrarea de glucocorticoizi în doze eficiente timp de maximum 1 săptămînă (Long și Maxwell, 1976) pentru a se evita efectele secundare (hemoragiile digestive) induse uneori de corticoterapia prelungită.

## NEUROENDOCRINOLOGIA ȘI HIPERTENSIUNEA ARTERIALĂ

Hipertensiunea rezultă din ruperea echilibrului între multipli factori responsabili în menținerea unei presiuni sanguine normale cum ar fi starea inimii, volumul sanguin, vîscozitatea sanguină, elasticitatea arterială și rezistența periferică care sînt controlați de mai mulți factori printre care și cei neuroendocrini joacă un rol important.

*1.* Se știe că stimularea sistemului nervos simpatic care acționează prin noradrenalină produce hipertensiune. Astfel de situații în clinică se întîlnesc în poliomielita bulbară, tabes, tumori cerebrale, hemoragii sau ischemii cerebrale sau în emoții sau după secționarea nervului glosofaringian. Tumorile cromafine (chromocytomul) produce hipersecreție de noradrenalină cu hipertensiune de tip neuroendocrin. Întrebarea este dacă noradrenalina are vreun rol în patogenia hipertensiunii esențiale?. Toate studiile efectuate pînă în prezent nu pot stabili încă vreo interrelație între catecholamine și hipertensiunea esențială și nici între rolul cauzal al ortosimpaticului și geneza hipertensiunii esențiale.

*2.* Rolul suprarenalelor în hipertensiune este cunoscut și că hiperfuncția primară a corticosuprarenalei se însoțește de hipertensiune ca în sindromul Conn și sindromul Cushing; hiperplazia suprarenalelor prin deficiența de 11-β-hydroxilază se însoțește de hipertensiune. În sindromul Conn este sporit aldosteronul datorită adenomului cortico-suprarenalei; în sindromul Cushing hipertensiunea se datorează hipersecreției de cortizon.

În hipertensiunea arterială esențială benignă există alterări ușoare și în secreția corticosuprarenalei. În hipertensiunea malignă perturbarea secreției

Scanned with OKEN Scanner

corticosuprarenalelor cu preponderență asupra mineralo-corticoizilor contribuie la agravarea posibilă a hipertensiunii.

*3.* Rolul reninei nu ar fi determinant în ivirea hipertensiunii arteriale. Se pare că presiunea perfuziei renale ar fi un factor determinant. Sporirea secreției de aldosteron în stările hipertensive ar fi secundară scăderii presiunii de perfuzie renală și ar trebui considerată ca o parte din efortul organismului în restabilirea presiunii normale de perfuzie renală.

*4.* S-a observat o hiperactivitate tiroidiană mai ales la tineri în hipertensiunea esențială. Dar tratamentele antitiroidiene au avut puține succese în hipertensiunea esențială.

*5.* Ar fi o corelație între funcția ovariană și hipertensiunea esențială. Femeile fac mai rar hipertensiune arterială decît bărbații, iar la menopauză hipertensiunea arterială apare și la femei. Vermeulen și Van Der Straeten (1963) au raportat o descreștere a excreției de pregnandiol la un grup cu hipertensiune esențială — se cunoaște și efectul antialdosteronic al progesteronei.

## FACTORII NEUROENDOCRINI ÎN BOLILE VASCULARE CEREBRALE

Modificările arteriosclerotice în creier care de obicei însoțesc îmbătrînirea ar putea să afecteze și funcția hipofizei: *1*) direct, *2*) modificări ischemice în hipotalamus sau *3*) modificărilor ischemice afectînd alte arii ale creierului, mai ales sistemul limbic sau sistemul reticular mezencefalic. Reglarea secreției antehipofizei este controlată de arii specifice din hipotalamus prin sistemul de comunicare al venelor portale. Există numeroase legături între hipotalamus și alte zone din sistemul nervos central. Cortizonul din plasma sanguină influențează activitatea hipotalamusului. Sistemul limbic are numeroase legături ca hipotalamusul, cel mai important fiind fornixul: stria terminalis și bandeleta mediană anterioară. Acestea ar fi căile anatomice ce servesc stressul emoțional și posibil modifică activitatea hipotalamusului și hipofizei. Există de asemenea conexiuni aferente spre hipotalamus din tegmentul pedunculilor cerebrali și sistemul reticular prin bandeleta mediană anterioară tractul mamilo-talamic și prin numeroase fascicule ce trec prin sistemul reticular multisinaptic spre hipotalamus.

Modificări ischemice și infarctizări la indivizii arteriosclerotici pot afecta și alte regiuni ale creierului cum ar fi trunchiul cerebral și lobii temporali care au legături cu hipotalamusul. Este posibil ca declinul în activitatea hipofizară la arteriosclerotici să se datoreze unui stimul diminuat fie din sistemul limbic fie din sistemul reticular al pedunculilor spre hipotalamus. Declinul sever în activitatea hipofizară la arteriosclerotici duce la insuficiență vertebro-bazilară.

Perturbarea constă în modificările ischemice în sistemul reticular mezencefalic sau sistemul limbic și lipsa stimulilor de la această sursă spre hipotalamus ceea ce ar fi responsabil de insuficiența hipofizară. Mai departe scăderea secreției ACTH ar duce la o activitate suprarenaliană scăzută cu diminuarea producerii de cortizon și hipotensiune progresivă. În prezența unei diminuări a cortizonului, acești bolnavi nu răspund la agenții obișnuiți hipertensori și necesită terapie de substituție cu hydrocortizon.

Unii arteriosclerotici sînt la limita compensării insuficienței suprarenale sau hipofizare (Henderson, Gilroy și Meyter, 1964). Aceasta o dovedește slaba lor resorbție la stress care nu este rară la bolnavii cu boli vasculare



Scanned with OKEN Scanner

cerebrale care au tendință să dezvolte o stare ca de șoc în stressuri care la tînăr nu are nici un efect.

Sînt numeroase stările în care se produce hipotensiune la suferinzii de boli cerebro-vasculare: ischemia cardiacă, infarctul miocardic, aritmia paroxistică. Hipotensiunea ortostatică poate fi văzută în boala Addison, diabet zaharat, anemie severă, siringomielie, după simpatectomie chirurgicală, ședere prelungită la pat și interesarea răspunsurilor vasoreceptoare la indivizi vîrstnici.

Hipotensiunea ortostatică descrisă de Say și Drager (1960) se deosebește de cea prin insuficiență hipofizară la arteriosclerotici prin datele de laborator și prin răspunsul la terapia cu steroizi (hidrocortizon) în doze de 20 mg zilnic, fără pericol de osteoporoză.

Hipotensiunea ortostatică Say-Drager sau idiopatică descrisă de Schatz și colab. (1963) se datorează unei progresive disfuncții a SNC și se acompaniază de anhidroză, incontinență de urină, atrofia irisului, slăbiciunea distală a mușchilor, fasciculații, diminuarea reflexelor tendinoase, hipotermie și răspuns normal la factorii hipertensivi.

## NEUROENDOCRINOLOGIA STRESSULUI CHIRURGICAL

Secreția de ACTH, cortizon, aldosteron, tiroxină, hormon antidiuretic, adrenalina și noradrenalina sînt sporite în cursul actului chirurgical Fiecare din acești hormoni iau parte la adaptarea la stress, dar ACTH și cortizonul au rol deosebit de important.

*Triada*: ACTH, cortizon și mecanismul de reglare a hipofizei sînt considerate ca părți componente fiziologic. După această relație ACTH stimulează secreția de cortizon iar cortizonul la rîndul său se opune mecanismului de stimulare al hipofizei. Rezultă o scădere în cortizonul circulant și o sporire în secreția de ACTH. Invers o creștere în cortizonul circulant fie endogen, fie exogen duce la o restrîngere a acțiunii de stimulare a hipofizei și la o diminuare în secreția de ACTH. Relația reciprocă între ACTH și cortizon de autoreglare se conformează mecanismului de *feedback*. Ritmul circadian al concentrației plasmatice de ACTH și cortizon nu este sub dependența mecanismului de *feedback* ci ar fi sub dependența modificărilor ritmului ce conduce hipofizar (pituitary driving mecanism) (Liddle și colab., 1962). Mecanismul de *feedback* ar exercita un control asupra variațiilor diverse imprimînd unele limite în fluctuațiile în plasmă a ACTH și cortizonului.

În majoritatea operațiilor chirurgicale forța mecanismului de reglare al hipofizei este așa de mare încît nivelul cortizonului plasmatic care normal suprimă ACTH sînt ineficiente în această situație. Răspunsul la stress pare să fie reglat de un mecanism care este deosebit de cel al *feedback*-ului sau controlului diurn (Estep, 1967). La om și la animale s-a constatat că răspunsurile hipofiză-suprarenală la unele operații ar fi parțial suprimate prin aport exogen de glicocorticoizi. Yates și colab. (1961) au demonstrat că la experiențe pe șoareci în stressul operator, administrarea de corticosteron, prin mecanismul de *feedback*, suprimă secreția de ACTH, ceea ce la om nu se întîmplă. Totuși în unele operații secreția de ACTH este inhibată dacă se administrează steroizi în cantitate superioară celor produși prin secreția endogenă, la om. Tratamentul prelungit cu glicocorticoizi are ca rezultat atrofia

suprarenalelor și o lipsă de răspuns temporară la ACTH — exogen sau endogen. În aceste condiții un răspuns la actul chirurgical nu va fi de așteptat și bolnavii vor trebui acoperiți cu steroizi exogeni în cursul stressului.

Unii agenți nesteroizi, ca morfina, pot parțial să inhibe mecanismul de stress în anumite condiții, dar dozele obișnuite la om nu au vreun efect. Boli hepatice preexistente pot altera revenirile la normal a nivelelor de cortizon plasmatic. În cursul operațiilor creșterea de 17-OHCS plasmatic la persoanele sănătoase este un indiciu de sporire a secreției suprarenalei.

Alterarea nivelelor plasmatice ale cortizonului prin stress, dacă apare, nu are rol semnificativ în răspunsul hipofizo-suprarenală la stress.

## INFLUENȚA HORMONILOR ASUPRA SISTEMULUI NERVOS

Expunerea se bazează mai ales pe articolul lui Abrams (1971). Efectele hormonilor asupra sistemului nervos la om sînt evaluate după parametrii care sînt socotiți relativi și imprecișsi dacă-i raportăm la datele de laborator unde răspunsurile sînt cantificate, De obicei indicii se referă la anomaliile de comportament, bizarerii ale unor senzații, perturbarea activității electrice, alterarea în controlul apetitului, setei sau temperaturii sau modificările în eficiența transmiterii neurale.

### TIROIDA

Bolnavul hipotiroidian, în plus față de aspectul fizic, se manifestă cu o lentoare în gîndire, dificultate în concentrare, o apatie generalizată și prostrație. În evoluția bolii ocazional apare o activitate paradoxal sporită în ciuda înrăutățirii hipometabolismului. Activitatea sporită poate să includă deliruri paranoide, halucinații, dezorientare și confuzie, o situație de obicei atribuită unei „nebunii mixedematoase". Rareori, complicații neurologice s-au descris în mixoedem ca mers ataxic, anomalii în activitatea nervilor cranieni, comă sau convulsii. O asociere interesantă este între mixedem și schizofrenie uneori. Cînd tulburările metabolice nu sînt tratate bolnavul devine agitat, anxios și suspicios. Odată cu instituirea terapiei hormonale eficiente se ameliorează și starea psihică anormală.

În hipotiroidism este tulburată și activitatea E.E.G.: scădere în frecvența și în amplitudinea alfa și o sporire în activitatea undelor lente. La stimuli răspunsul este ciuntit, leneș. Revenirea traseului electric de obicei se face paralel cu normalizarea funcției tiroidiene.

Tulburarea abilității la învățătură și implicarea în dezvoltarea creierului este limpede demonstrată de situația hipotiroidismului congenital, cretinismul.

Hipertiroidismul, deși nu este asociat cu nivel sporit de TSH, este precis însoțit de modificări în funcția sistemului nervos. Printre anomaliile motorii sînt întîrzierea clipitului, dificultate în convergența ochilor, uneori paralizie de mușchi oculomotori.

Bolnavul este anxios, agitat, labil, emoțional și prezintă tremurături. Exagerarea acestor simptome formează așa-numita „furtună tiroidiană". Acest din urmă sindrom de obicei include febră și delir ceea ce poate reprezenta un efect hormonal asupra funcției corticale.



Scanned with OKEN Scanner

Activitatea E.E.G. în hipertiroidism este caracterizată printr-o sporire în ritmul alfa. Modificările în activitatea creierului asociate cu hipertiroidism nu sînt în primul rînd consecința creșterii metabolismului celular deoarece consumul de oxigen cerebral nu sporește dezordonat în această boală.

## SUPRARENALELE

Hiperfuncția glandei suprarenale poate să producă modificări profunde emoționale, comportamentale și somatice. „Psihozele steroide" sînt întîlnite frecvent în legătură cu sporirea glucocorticoizilor. Caracterul dominant al comportamentului cuprinde aspectul amical sau depresiv sau psihoză organică cu componente paranoide și halucinatorii (Parhon).

Sindromul Cushing iatrogen este adesea asociat cu stare euforică în contrast cu hiperfuncția spontană a suprarenalelor cînd bolnavul este depresiv (Abrams, 1971). Administrarea de steroizi sau creșterea endogenă a steroizilor din sînge se asociază cu o sporire a activității crizelor. La tineri cu anomalii motorii centrale, administrarea de ACTH și steroizi este eficientă avînd acțiune asupra procesului de mielinizare. Excesul de steroizi produce tulburări de somn. La copii cu hiperplazia suprarenalelor se produce precocitate sexuală datorită sporirii pragului androgenilor. Aceștia au o foarte mică activitate sexuală în contrast cu copiii care devin precoci sexuali datorită anomaliilor din sistemul nervos central. Administrarea de steroizi rareori se asociază cu o hipotermie severă indusă, probabil ar fi o consecință a schimburilor de apă intracelular.

Scăderea hormonilor steroizi de asemenea poate să producă efecte asupra funcției sistemului nervos. „Encefalopatia addisoniană" este caracterizată prin alterarea memoriei, apatie, depresiune, iritabilitate, stupoare sau comă. Aceste anomalii se însoțesc de modificări EEG care se manifestă printr-o activitate cu unde lente cu amplitudine mare, difuze.

Comițialitatea în boala Addison pare să fie consecința unei insuficiențe cortico-suprarenaliene decît a unei hipoglicemii. Numeroase lucrări raportează apariția de crize la addisonieni cu glicemie normală și care în antecedente nu avuseseră asemenea crize. La pacienții addisonieni se mai notează unele bizarerii senzoriale ca perceperea gustului, mirosului și auzului la un nivel mai ascuțit decît normal. Revenirea la normal se face odată cu instituirea terapiei.

Addisonianul este mai sensibil la anumite droguri ca barbituricele. Se presupune că modificările senzoriale mai sus enunțate s-ar datora unei prelungite transmiteri la sinapsele terminale decît ca o consecință a modificării conducerii impulsurilor de-a lungul neuronilor. În prezent, importanța reținerii extraneuronale a noradrenalinei în SNC este de ordin speculativ. Rolul celulelor gliale în neurotransmisiune este cel de valvă de siguranță. O cantitate excentrică de noradrenalină la nivelul sinapsei ar determina ca noradrenalina să stimuleze SNC și ar produce în SNC o hiperexcitabilitate cunoscută ca apărînd în tratamentul cu cortizon (Woodbury, 1958). Funcția celulelor gliale în neurotransmisie s-ar părea că ar varia după vîrstă. La creierul în dezvoltare celulele gliale ar fi implicate în *creșterea neuronală*, cum ar fi mielinizarea. După maturare, celulele gliale ar începe să acționeze ca *coordonatoare* ale mediului extraneuronal incluzînd unele funcții neuronale iar reținerea de noradrenalină scade apreciabil în emisferele cerebrale dar nu și în cerebel (Vernadakis, 1973).

Cele mai dificile situații de clarificat sînt acele legate de perturbarea axului hipotalamo-hipofizo-gonadal. Dificultatea constă în a găsi sediul leziunii primordiale.

Anorexia, de exemplu, se asociază cu hipogonadotropism. Există în această situație și perturbări comportamentale. Metodele curente tehnice ne obligă să credem că modificările umorale ar fi secundare unei probleme psihologice manifestate. Dar este tot atît de posibil ca perturbările de personalitate să fie consecința unei tulburări în sinteza neurohormonală și mecanismelor de eliberare și ar fi logic să se clasifice sindroamele în anorexie nervoasă, amenoree psihogenă, galactoree nepuerperală ș.a.m.d. ca influențe hormonale asupra funcției sistemului nervos.

Odată cu apariția neurohormonilor purificați pentru uz clinic adăugați la dezvoltarea metodelor de stimulare și suprimare a neurohormonilor izolați, este de așteptat o clasificare a acestei chestiuni. Pseudocyesis, sindrom de falsă sarcină este un exemplu de situație clinică rău definită ca situație neuroendocrină. Pseudocyesis se asociază cu tulburări psihice și cu modificări uterooovariene plus galactoree. Unde este factorul de incitație?—Anomalia ar fi în întreruperea relațiilor neurotransmitere-neurohormonală. Se poate aminti că un singur simptom neuroendocrin s-ar putea asocia cu multiple stări secretorii hormonale divergente. De exemplu amenoreea psihogenă poate fi întîlnită în hipogonadism cu hipotiroidism, anorexie nervoasă, galactoree nepuerperală ș.a.

EEG nu are ceva specific în insuficiența androgenă. În insuficiența testosteronică activitatea epileptică sporește. Cea mai evidentă eficiență neuronală a administrării androgenilor este dezvoltarea potenței și libidoului. Comportamentul se modifică odată cu administrarea androgenilor. Timiditatea, modestia, morăcăneala apatică din clasicul hipogonadism este înlocuit prin agresiune sporită, autosuficiență și agilitate intelectuală. Supradozarea cu androgeni produce insomnie, iritabilitate și anxietate.

Cefalee prepuberală, tensiunea premenstruală, activitatea sporită a crizelor la indivizi predispuși în cursul menstruației reprezintă răspunsuri ale sistemului nervos la modificările în relațiile estrogen-progesteron. Încetinirea traseului EEG se constată în administrarea de progesteronă. Disgenezia gonadică se însoțește de anomalie în miros și gust.

La menopauză se constată o perturbare în relația dintre apetitul sexual, potența sexuală și dinamica hormonală. Se observă o separare între secreția hormonală și apetitul sexual la femeia pre- și postmenopauzică. Nu este încă clar dacă comportamentul sexual este legat de periodicitatea hormonală sau de descărcarea hipotalamică.

Efectele steroizilor gonadali asupra creierului sînt utilizați clinic în a identifica ovulația ca o consecință a progesteronei înmagazinat de mecanismul hipotalamic pentru controlul temperaturii corpului.

Fiecare din organele producătoare de hormoni din corp exercită influență semnificativă asupra funcțiilor sistemului nervos, fie direct, fie pe calea modelării metabolismului proteic, lipidic sau glucidic. Importanța acestor efecte este poate cel mai bine subliniat de comă și moarte care se produce rapid în cursul crizei hipercalcemice din hiperparatiroidism (Abrams, 1971).



Scanned with OKEN Scanner

În culturile de țesuturi, celulele gliale proliferează intens în prezența hormonilor steroizi, iar activitatea acelorași celule *in vivo* este modificată în cursul maturării lor în SNC (Vernadakis, 1971).

Acestea sînt numai unele din influențele hormonilor periferici asupra SNC; altele urmează să fie elucidate atît clinic cît și biologic prin progresele metodelor de identificare calitative și cantitative a diverșilor hormoni care acționează asupra celulelor nervoase și gliale.

## BIBLIOGRAFIE


ABRAMS, R. L. — Clinical Neuroendocrinology. În : „Influence of Hormones of The Nervous System" (ed. *Ford*), S. Karger, Basel, 1971.

ADAMS, HUME, J., DANIE, M., PRICHARD, P., MARJORIE, M. L. — *J. Neurol. Neurosurg. Psychiat.*, 1966, *29*, 6, 545—555.

ANDERSON, M. — *Brit. med. J.*, 1946, 1, 776.

ARSENI, C. — Anevrismele intraselare cu simptomatologie de tumori hipofizare. În : „Procese expansive intracraniene", vol. II (ed. *C., Arseni* și colab.), Edit. Acad. R. S. R., București, 1974.

ARSENI, C., IONESCU SOFIA, MARETSIS, M., DĂNĂILĂ, L. — *Rev. Roum. Endocr.*, 1970, 7, 281.

ARSENI, C., MARETSIS, M. — *Neurochirurgia (Stuttg.)*, 1972, 15, 1.

ARSENI, C., MARETSIS, M. — Tumorile hipofizare. În : „Procese expansive intracraniene", vol. II, (ed. *C. Arseni* și colab.), Edit. Acad. R. S. R., București, 1974, p. 88.

ARSENI, C., MARETSIS, M., CRISTIAN, C., TERZI, A., ROMAN, I., TUDOR, D. — *Stud. Cercet. Endocr.*, 1967, *18*, 1, 79—89.

ARSENI, C., MARETSIS, M., MESTES, E. — *Rev. Roum. Endocr.*, 1972, *9*, 6, 401—407.

ARSENI, C., MARETSIS, M., RODIN, Z., GURAN, C., CARP, N. — *Neuroendocrinology*, 1968, 3, 257.

ARSENI, C., RODIN, Z., OPRAN, H., MARETSIS, M., DAMIAN, AL., TEODORU, M., STRASSMAN, E. — *Stud. Cercet. Endocr.*, 1967, 18, 421.

ARSENI, C., SIMIONESCU, M., MARETSIS, M. — *Rev. Roum. Endocr.*, 1974, *11*, 2, 127—132.

BAETHMANN, A. și colab. — Die Beeinflussung des traumatischen hirnoedems, durch Aldosteron, Aldosteron antagonisten und Dexametason im die rexperiment. În : „Postoperative Storungen des Elektrocyt und Wasserhaushaltes", Karlsruhe Symposium, 1967, F. K. Schattauer, Stuttgart — New York, 1968.

BAGDASAR, D., ARSENI, C. — Traité de neurochirurgie, Edit. Acad. R. P. R., București, 1951.

BAGDASAR, D., BAZGAN, I., ARSENI, C. — *Soc. Méd. Hôp. Buc.*, 1943, 7—8, 147—171.

BAJUSZ, E. — Modern Trands in Neuroendocrinology with Special Reference to Clinical Problems. În : „An Introduction to Clinical Neuroendocrinology" (ed. *E. Bajusz*), S. Karger, Basel — New York, 1967, p. 428—534.

BARD, P., MOUNTCASTLE, N. B. — *Res. Publ. Ass. nerv. ment. Dis.*, 1948, *27*, 362, 404.

BAUER, H. G. — *J. nerv. ment. Dis.*, 1959, 128, 323—338.

BENSON, G. K., COWIE, A. T., FOLLEY, S. T., TINDAL, J. S. — Recent Developments in Endocrine Studies on Mammary Growth and Lactation. În : „Recent Progress in The Endocrinology of Reproduction, Proceedings of The Conference on Endocrinology of Reproduction", (ed. *C. W., Lloyd*), Syracuse, N. T., 1958, New York Academic Press, 1959, p. 457.

BERGLAND, R. M. — Pathological Considerations in Pituitary Tumors. În : „Progr. Neurol. Surg., vol. VI, S. Karger, Basel, 1975, p. 62—94.

BERNARD, CL. — Leçons sur la physiologie et la pathologie du système nerveux, J. B. Baillière et Fils, Paris, 1858, vol. I, p. 397—447.

BIKOV — Scoarța cerebrală și organele interne, Edit. de stat, București, 1949.

BOKOR, J. — Contribution à l'étude de l'activité d'une Spirolactone Injectable sur l'oedeme cérébral post-operatoire en milieu neurochirurgicale, Thèse, Université Scientifique et Médicale de Grenoble, 1973.

CRAVIOTO, H., SILBERMAN, J., FEIGEN, I. — *Neurology (Minneap.)*, 1960, 10, 10—21.

CROMPTON, M. R. — *Brain*, 1971, 94, 165—172.

CUSHING, H. — The Pituitary Body and Its Disorders, J. B. Lippincott, Philadelphia, 1912, p. 265.

# XVII

# DUREREA

## A. BAZELE MORFOLOGICE ŞI FIZIOPATOLOGICE

I. OPRESCU

### INTRODUCERE

Durerea este, fără îndoială, unul dintre motivele principale şi cele mai frecvente pentru care bolnavul cere ajutor medical, dar este în acelaşi timp una dintre cele mai dificile probleme cu care este confruntat medicul. Aceasta explică în mare măsură progresele care s-au realizat pe plan terapeutic, atît medicamentos cît şi chirurgical, dar care sînt încă insuficiente în rezolvarea multor aspecte ale fenomenului de durere. Pe planul cercetărilor fundamentale, progresele realizate în special în ultimele decenii au fost impresionante dar, cu toate acestea, de multe ori, au ridicat mai multe probleme decît au putut rezolva.

Cu toate că durerea este de fapt *un simptom*, în foarte multe cazuri terapeutica se adresează în special acestuia, fie din cauză că durerea este fenomenul dominant al suferinţei bolnavului, fie pentru că ea reprezintă elementul rezolvabil al sindromului din care face parte. Astfel se explică de ce uneori durerea este cea care dă denumirea însăşi a unui sindrom (de exemplu sindromul migrenos), sau chiar a unei boli (de exemplu nevralgia trigeminală).

Multe dintre problemele legate de durere sînt încă greu de soluţionat deoarece, la om, studiul durerii este lipsit de vastele resurse pe care experimentul pe animal le poate aduce în alte domenii ale fiziopatologiei. La animal, interpretarea durerii experimentale este limitată deoarece ea nu se poate aprecia cantitativ şi calitativ decît prin anumite reacţii mai mult sau mai puţin stereotipe ale animalului, şi care sînt negradate şi nenuanţate. Pentru aceste motive, experimentul animal este puţin sau deloc apt să servească, de exemplu, la studiul pragului la durere, care este una dintre metodele esenţiale de cercetare; de asemeni, la testarea sensibilităţii după una sau alta dintre meto-



Scanned with OKEN Scanner

dele chirurgicale de tratament al durerii. Numai omul este în stare să redea, prin control intelectual și prin limbaj adecvat, varietatea aspectelor cantitative și calitative ale durerii. Dar omul oferă foarte puține posibilități de experiment direct și în majoritatea cazurilor se pretează numai la un pseudoexperiment, indirect, prin urmărirea și interpretarea efectelor drogurilor antialgice sau a diferitelor metode chirurgicale.

## DEFINIȚIA ȘI CONCEPTUL DE DURERE

Se pare că durerea este un fenomen care face parte din categoria experiențelor personale nedefinibile. Încercările de a o defini au utilizat fie formule evazive, fie unele negative. Astfel, s-a definit durerea ca o „senzație neplăcută", ca o „emoție opusă uneia plăcute" sau ca o „senzație particulară asociată la stimuli nociceptivi".

În concepția sherringtoniană, care are însă o marcată nuanță finalistă, durerea este definită ca „un element psihic asociat cu un reflex imperativ de protecție" față de stimuli nociceptivi. Nu numai caracterul finalist al acestei concepții este inadmisibil, dar ea nu poate fi acceptată și din alte motive, printre care și faptul cunoscut că o durere violentă produce în mod frecvent un „stress" dureros, deci un fenomen contradictoriu celui de protecție.

Dacă durerea este greu de definit, ea poate fi *descrisă* sau *evocată*. Dar atît descrierea, cît mai ales evocarea unei dureri este mai mult sau mai puțin precisă, în funcție de cantitatea și de calitatea coeficientului afectiv asociat ei, de gradul de instruire al bolnavului ca și de gradul de autocontrol. În descrierea durerii are mare importanță gradul de atenție îndreptat asupra ei precum și deturnarea atenției către o altă senzație de altă natură. În evocarea durerii, un rol important îl are memoria experiențelor dureroase anterioare, care poate avea sau nu legătură cu factorii nociceptivi.

Toți acești factori sînt în măsură *să moduleze* senzația dureroasă. Această modulare a durerii este realizată și pe plan anatomo-fiziologic la diferite nivele nevraxiale: prin efectele inhibitoare la nivel neocortical, prin efecte emoționale și comportamentale la nivel arhi- și paleocortical (rinencefalic) precum și prin sistemul multisinaptic din formațiunea reticulată în care fiecare neuron are un larg cîmp dendritic și extinse ramificații axonale.

*Conceptul de durere* apare ca fiind un model cerebral („Cerebral Gestalt") rezultînd dintr-o suprasumațiune de stimuli transmiși ascendent prin sisteme specifice și nespecifice, cu rol de filtru, spre structurile analitice și integrative din creier, a căror activitate normală este astfel perturbată. În constituirea unui astfel de „model cerebral" intervin, pe lîngă factori fizici, chimici și structuri anatomice, cu o importantă pondere factorii emotivi, mnezici, educaționali, motivaționali etc.

Acest concept de durere se referă practic exclusiv la *durerea patologică* (durerea clinică), adică la acele forme de durere care rezultă din diferite leziuni sau perturbări fiziologice. În acest tip de durere intervine întregul complex de factori care fac ca durerea să nu fie o simplă senzație analizabilă și cantificabilă, ci un fel de reacție globală a unui întreg sistem algogen.

Spre deosebire de durerea patologică, există *durerea provocată experimental*, la indivizi sănătoși. Aceasta este mai apropiată de simpla senzație și în consecință este mai ușor analizabilă și cantificabilă. În acest tip de durere



Scanned with OKEN Scanner

intervin mai puțin sau aproape deloc factorii afectiv-emoționali sau motivaționali și în orice caz în alt fel factorii educaționali și culturali. Stimulii algogeni pentru durerea experimentală, și care sînt aproximativ aceiași cu cei utilizați pentru stabilirea pragului la durere, nu reprezintă decît în mică măsură calitățile stimulilor care induc durerea patologică. Singura durere experimentală mai apropiată de cea patologică este cea utilizată ca metodă de către Smith (1966, 1969) și care rezultă din exerciții repetate de suprasolicitare kinetică a unui membru în condiții de ischemie.

Ceilalți stimuli experimentali, indiferent de natura lor (electrici, calorici, mecanici, chimici etc.) induc o senzație dureroasă care este deosebită de durerea patologică, clinică.

Distincția între senzația dureroasă indusă experimental și durerea patologică este un element fundamental în corecta interpretare a fiziopatologiei, clinicii și terapeuticii durerii.

**Stimulii algogeni.** Durerea pare a rezulta dintr-o *stimulare multimodală* în care factorii cei mai importanți sînt de natură fizică (mecanică, termică) sau chimică. Stimulii electrici au fost utilizați numai în tehnicile de testare a pragului la durere și de altfel fără rezultate foarte concludente. Stimularea multimodală dă naștere somesteziei, care este modul de informare al organismului asupra propriei condiții precum și asupra condițiilor mediului exterior. Perturbări ale somesteziei produc senzația de inconfort și, dacă acestea sînt grave, apare durerea. Pentru a se ajunge la aceasta, este necesară o *intensitate supraliminară* a stimulilor algogeni.

Aceasta nu înseamnă însă, așa cum vom vedea, o reîntoarcere la vechea teorie a intensivității, emisă de Darwin încă din 1794. Această teorie, potrivit căreia durerea este efectul unei stimulări excesive a oricărei modalități stimulative, implică nespecificitatea senzației dureroase. Cu toate că a avut o îndelungată dominanță în timp, în lumina cunoștințelor actuale această teorie apare ca prea simplistă.

După dominanța unora sau altora dintre elementele stimulării algogene, durerea este resimțită sau descrisă ca înțepătoare, ca arzătoare, ca pulsatilă, sub formă de crampă sau de junghi etc.

Principalele elemente ale stimulării multimodale sînt următoarele:

*Stimulii mecanici* sînt folosiți în special pentru măsurarea durerii experimentale utilizînd ace de diferite calibre racordate la variate sisteme de măsurare. Dispozitivul cel mai uzual este esteziometrul de tip von Frey. Metoda are dezavantajul că nu este specifică pentru durere, ci implică și tactul și presiunea. De aceea, determinarea precisă a pragului la durere are un coeficient de aproximație.

Pentru durerea patologică, prototipul de stimulare mecanică este reprezentat de distensia organelor cavitare și a capsulei unor organe parenchimatoase, precum și de tracțiunile și distorsiunile vasculare.

*Stimulii termici* au avantajul că în provocarea și în cantificarea durerii experimentale, nu implică tactul și presiunea, inerente în stimularea mecanică. Tehnic, se folosesc dispozitive (radiometre) emițătoare de energie radiantă, reglabile ca intensitate și durată. Prototipul unui astfel de dispozitiv a fost realizat de către Hardy și colab. (1936; 1952). În acest mod este posibil să se determine pragul la durere cu mai multă precizie și consistență, mai ales dacă se elimină variațiile de temperatură ale pielii, inatenția, oboseala. Cu această metodă, pragul la durere este atins cînd temperatura radiată ajunge

Scanned with OKEN Scanner

la valori de 45°C, ceea ce echivalează cu cantitatea de căldură necesară pentru a produce leziuni tegumentare. Se apreciază că pentru a se produce durere, este necesară o cantitate de energie calorică de cca 2000 de ori mai mare decît cea necesară producerii senzației termice. Între atingerea pragului dureros și intensitatea maximă au fost stabilite 21 de grade, între care există o diferență abia perceptibilă. Unitatea de măsură este *dolul*, echivalînd diferența abia perceptibilă între două grade. Notarea clasică este 1 dol = 2 j.n.d. (just noticeable difference). Clinic, durerea patologică determinată de stimuli termici este cea indusă de arsuri.

*Stimulii electrici* nu constituie un mod fiziopatologic de inducere a durerii clinice, ci numai a celei experimentale.

*Stimulii chimici* par a fi, în fapt, cei care induc durerea clinică, cea patologică, în producerea căreia stimulii fizici au un rol mai puțin important, limitat cel mult la efectul nociceptiv. De aceea, cunoașterea modalităților de stimulare chimică a dobîndit o importanță majoră.

Rolul algogen al agenților chemoceptivi a început să fie cunoscut încă din ultimele decenii, odată cu observațiile că injectarea intraarterială de soluții acide, alcaline sau saline concentrate produc durere (Moore, 1938; Braun și colab., 1961; Guzman și colab., 1962). Durerea indusă de ischemie apare ca efectul acidozei prin hipoxie. După Lindahl (1961) durerea începe să fie percepută la un pH de 6,2 și atinge maximum de intensitate la un pH de 3,2. Concomitent, se pare că se produce și o pierdere de $K^+$ precum și acumulare de peptide de tip bradikinină.

Stimulii chimici algogeni sînt în special din grupul *aminelor* (histamină, serotonină, acetilcholină) și mai ales din grupul *peptidelor*. Dintre acestea, cele mai eficiente sînt *bradikininele* (arginil, lysyl, methionyl-lysyil bradikinine) precum și substanța P, angiotensina, vasopresina ș.a.).

Bradikininele au fost cunoscute ca stimuli algogeni de la lucrările lui Rocha e Silva (1949) atît în mod experimental cît și la om. Se pare că ele sînt apte să stimuleze atît fibrele cu conductibilitate lentă, cît și pe cele cu conductibilitate rapidă. Sînt necesare doze foarte mici (2—4 $\mu$g), deci asemănătoare cu cele ale hormonilor sau ale altor mediatori chimici și nu produc leziuni. Încă din 1937, Werle și colab. au arătat că bradikinina este rezultanta acțiunii kalikreinei asupra globulinei $\alpha$-2 plasmatice. Bradikinina, eliberată de către lisosomii celulari, este relativ rapid inactivată de către kininaza plasmatică, dar ea poate persista timp mai mult sau mai puțin îndelungat în arii traumatizate sau inflamate. După Lim (1967) în aceste arii se produce o lentoare în circulația capilară datorită eliberării de substanțe vasodilatatoare (serotonină, histamină), extravazări și alterări celulare, condiții favorabile producerii de bradikinină.

Atît la animalul de experiență cît și la om, răspunsul de durere evocată la bradikinină comportă practic aceleași elemente: o reacție motorie reflexă, un răspuns vegetativ (tahicardie, hiperpnee, hipertensiune) și o reacție psihică. Primele două elemente sînt practic superpozabile la animal și la om dar reacția psihică este mai diferită. La animal există o reacție psihică stereotipă, de agresivitate și comportamentală, în timp ce la om reacția este afectiv-emoțională cu anxietatea memoriei și anticipării durerii, cantitativ și calitativ variabilă de la individ la individ.

Bradikinina, și în mai mică măsură alte peptide, este aptă nu numai să reproducă caracterele unei inflamații (Konzritt și Stürmer, 1960; Horton,



Scanned with OKEN Scanner

1963; Lewis, 1964) dar și să scadă pragul de sensitivitate atît al chemoreceptorilor cît și al mecanoreceptorilor. În acest fel, stimuli în mod normal infraalgogeni pot deveni algogeni.

Cu tot rolul preponderent al factorilor chimici, durerea rămîne un fenomen rezultat dintr-o stimulare multimodală. În funcție de predominanța unora sau a altora dintre modalitățile de stimulare, durerea are caracter predominant înțepător, de arsură, de presiune-distensie, de disconfort local etc.

**Pragul la durere.** Pragul la durere a fost utilizat atît în experiment animal cît și la om în dublul scop — pe de o parte pentru a determina „sensitivizarea" receptorilor periferici și a activa căile de conducere ale durerii și — pe de altă parte — pentru a testa eficiența diferitelor substanțe analgezice. Studiile au fost foarte numeroase, dar rezultatele mai curînd sărace și supuse criticii.

O definiție clară și concisă a pragului la durere a fost enunțată de către Beecher (1957) ca fiind prima senzație dureroasă abia perceptibilă provocată de un stimul minim și pe care un individ prevenit o poate semnaliza verbal. Pragul poate fi măsurat prin cea mai scăzută intensitate a stimulului care evocă durerea.

Tehnic, pentru determinarea pragului la durere au fost imaginate și realizate diferite dispozitive utilizînd variate tipuri de stimuli. Cele mai uzuale esteziometre sînt cele de tip von Frey (pentru stimuli mecanici), de tip Hardy (pentru stimuli termici) sau de tip Cosyns și Gybels (pentru stimuli chimici).

Utilizarea acestor tehnici a dus inițial la unele rezultate aparent concludente ca, de exemplu, determinarea tegumentară de „puncte sensibile la durere" precum și de „arii (spoturi) nedureroase". De asemeni, ele au fost larg utilizate în cercetările asupra specificității sau nespecificității în sistemele de recepție și de conducere ale durerii, dar fără rezultate concludente.

Criticile care au fost aduse asupra eficienței metodelor de stabilire a pragului la durere constau în special în faptul că există mari variații individuale și că stimulii uzual utilizați nu sînt decît în mică măsură adecvați pentru a reproduce un tip de durere clinică. Aceste critici sînt fundamentate de numeroase fapte dintre care mai semnificative par a fi următoarele. În 1956, Critchley a încercat să stabilească un spectru de apreciere a senzației dureroase avînd ca limite pe de o parte indivizi congenital sensitivi la durere și, pe de altă parte, rarele cazuri cu complet indiferentism la durere din naștere. Între aceste limite au existat indivizi fie sub- fie suprareactivi la stimuli dureroși similari. Valoarea clinică a testării pragului la durere mai este criticabilă și prin faptul că în majoritatea cazurilor sînt utilizați stimuli electrici fie în dinți (Harris, 1962), fie în ureche (Siker, 1968) fie pe piele (Wolff, 1969; Cosyns și Gybels, 1972) sau stimuli termici ca imersiunea în apă rece (Wolff, 1966), condiții de fapt rar întîlnite în viață.

Cercetări efectuate în ultimii ani în special de către Chapman și colab. (1965), Schelling (1968), Cosyns și Gybels (1972) și care au utilizat metode diferite atît pentru măsurarea pragului la durere cît și în testarea diferitelor substanțe analgezice, au putut demonstra *în mod surprinzător că pragul dureros nu este în mod sensibil influențat de substanțele analgezice.* El rămîne la valori medii, de la placebo la o întreagă serie de analgezice (droxaryl, paracetamol, palfium etc.) și chiar la derivatele morfinice. Aceste cercetări ridică în mod necesar problema mecanismului de acțiune al analgezicelor, care *în mod clasic este acceptat ca fiind de creștere a pragului la durere.* Faptele relatate mai sus par

a sugera că aceste mecanisme au parametri de mai mare complexitate decît simpla modificare a pragului la durere.

**Receptorii periferici.** În stadiul actual al cunoştinţelor morfologice — atît de microscopie optică, cît şi electronică — nu este posibil să se precizeze cu absolută certitudine că există un anumit tip de terminaţii nervoase care să fie selectiv receptive pentru durere.

Din punct de vedere histologic, în tegumentele şi în structurile profunde umane există mai multe tipuri de t erminaţii nervoase (Miller şi colab., 1960).

În tegumentele glabre există trei tipuri de terminaţii:

1. *Terminaţii libere* în derm şi în epiderm. Cele epidermale sînt localizate în special în stratul bazal, iar cele dermale sînt mai dense în ariile perivasculare. Majoritatea acestor fibre sînt mielinice, cu un diametru sub 5—6 $\mu$, cele amielinice au o aparenţă plexiformă, ele intricîndu-se dar nefuzionîndu-se.

2. *Terminaţii neincapsulate complexe*, de tip Merkel şi Ruffini şi care sînt corelate în special cu schimbările de poziţie în ţesuturi.

3. *Terminaţii incapsulate*, de tip Meissner, Krause şi Vater-Pacini, corelate în special cu senzaţiile de tact şi de presiune.

În tegumentele cu păr există două tipuri de terminaţii:

1. *Terminaţii libere*, epidermale şi dermale.

2. *În jurul foliculului pilos*, ca fibre libere sau ca discuri Merkel, uneori întregul folicul fiind analog unei terminaţii incapsulate.

În structurile profunde există patru tipuri de terminaţii:

1. *Terminaţii libere*, amielinice în mare majoritate, se regăsesc în toate ţesuturile profunde.

2. *Reţele terminale* în jurul tuturor structurilor vasculare, inclusiv în pericard şi în pleura viscerală, sînt constituite din fibre mielinice.

3. *Terminaţii complexe neincapsulate* sînt larg distribuite în toate structurile organismului.

4. *Terminaţii nervoase incapsulate* în care una sau mai multe fibre mielinice sînt conţinute în formaţiuni conjunctiv-fibroase de diferite tipuri (corpusculi Golgi, Vater-Pacini, Ruffini, Krause şi Meissner) se regăsesc în toate structurile conjunctive profunde precum şi în pereţii marilor vene. Se pare că sînt receptori pentru alte modalităţi sensitive decît cele de durere, poate cu excepţia corpusculilor Meissner conţinînd fibre Remak şi a căror excitaţie electrică izolată poate induce o senzaţie dureroasă (Bishop, 1959). Stimularea electrică nu face însă parte dintre stimulii fiziologici uzuali ci este un fapt experimental practic fără corespondent clinic.

Toate aceste tipuri de receptori reprezintă structurile terminus ale fibrelor nervoase de dimensiuni (diametre) diferite şi cu structură mielinică sau amielinică, constituind aşa-numitul „spectru de fibre".

Problema cu care au fost îndelung confruntaţi neuropatologii şi neurofiziologii a fost cea de a şti dacă — şi în caz afirmativ—care dintre receptorii periferici şi fibrele aferente au sau nu o specificitate algogenă.

Confruntarea clasică iniţială a fost între două teorii: *Teoria specificităţii*, susţinută de către von Frey încă din 1894, considera durerea ca fiind *o modalitate sensitivă specifică* şi dotată cu *receptori periferici de asemeni specifici* (în speţă terminaţiile nervoase libere).

*Teoria nespecificităţii* receptorilor periferici a fost emisă de către Goldscheider cu puţin înainte (1885) de precedenta. În cadrul acestei teorii se neagă existenţa de dispozitive periferice specifice receptoare ale senzaţiilor dureroase



Scanned with OKEN Scanner

și se afirmă că durerea este rezultanta depășirii unui anumit prag de intensitate al stimulilor și sumațiunii lor peste o limită critică la nivelul structurilor centrale.

Multe lucrări ulterioare acestor teorii princeps au dus la *concluzia clasică* și anume că receptorii periferici — dacă sînt adecvat stimulați — induc răspunsuri evocate pentru tact, temperatură, presiune și durere și că aceasta din urmă ar fi în mod special corelată cu terminațiunile libere. Această statuare clasică nu a putut însă dobîndi un suport valabil asupra specificității sau nespecificității algogene a receptorilor periferici, ceea ce a făcut ca Weddell (1964) să poată afirma că „după 25 de ani de cercetare nu se poate nici afirma, nici respinge o astfel de ipoteză, cu toate că s-au acumulat numeroase fapte care eventual ar putea ajuta la soluționarea acestei probleme".

Aceste fapte preconizate au apărut treptat atît în ceea ce privește receptorii periferici, cît și privitor la medierea extranevraxială și intranevraxială a durerii. Pentru receptorii periferici, stimulii uzuali nu par a fi izolați, ci ajung *sub formă codificată*, ca pachete de potențiale de acțiune, și care la nivele ulterioare sînt decodificați, analizați și astfel devin senzații de diferite tipuri, inclusiv de tip durere, în cadrul unui *model temporo-spațial somestezic* (Weddell și Miller, 1962; Weddell, 1964).

Problema care se pune este dacă există realmente o dualitate între teoria specificității (absolute) și teoria spațio-temporală. Discuția poate fi purtată pe planul practic-terapeutic cu concluziile fiziopatologice posibile, sau pe planul datelor pur științifice, de cercetare experimentală și clinică.

Pe plan practic-terapeutic, respingerea totală a concepției de specificitate ar face greu de înțeles rezultatele obținute prin diferitele metode chirurgicale de întrerupere a căilor cunoscute ca algoconductoare. De fapt, specificitatea nu trebuie înțeleasă la modul absolut și anume că trebuie să existe *o relație constantă* între gradul de activare a unui receptor presupus dureros și gradul de intensitate a durerii resimțite.

Pe plan pur științific, teoria temporo-spațială este bine fundamentată și nu implică, așa cum vom vedea, o respingere „de plano" a oricărei forme de specificitate. Situația ar părea paradoxală și ar fi insolubilă fără cunoașterea actuală a faptului că — pe lîngă medierea propriu-zisă a senzațiilor — intervin *fenomene modulatorii* ale tipurilor de durere induse.

Influențele modulatorii, care fac ca senzația de durere (și altele) să nu fie percepută cu brutalitatea fenomenului pur fizic, se produc la multiple nivele ale sistemului nervos. Astfel, există influențe modulatorii la nivel extranevraxial, la nivelul joncțiunii extra-endonevraxiale (substanța gelatinoasă a cornului posterior medular: teoria „porții de control" a lui Melzak și Wall din 1965), prin interferențele cu formațiunea reticulată la diferite nivele, precum și modularea diencefalică și corticală.

**Medierea extranevaxială a durerii.** Ca și celelalte tipuri de senzații, durerea este mediată, de la receptorii periferici la structurile intranevraxiale, prin unele dintre fibrele aferente ale nervilor periferici, ale plexurilor și ale rădăcinilor posterioare. Inregistrările electrice culese din nervii periferici sînt de tip compus, ele reprezentînd sumațiunea activității electrice a mai multor tipuri de fibre, diferite atît din punct de vedere al structurii histologice, cît și al caracterelor lor fiziologice.

Este un fapt de cunoaștere clasică existența unui raport direct proporțional între diametrul unei fibre nervoase și viteza de conducere stabilită inițial

Scanned with OKEN Scanner

prin înregistrarea potențialelor de acțiune din fibre izolate. Astfel, încă din ultimele decenii (Erlanger și colab., 1925; Gasser și Erlanger, 1929; Heinbecker și colab., 1934; Bishop, 1959, 1964 ș.a.) se știe că fibrele cu diametrul cel mai mare au viteza de conducere cea mai rapidă, pragul de sensibilitate mai scăzut și o mai scăzută rezistență la compresiune, în timp ce fibrele cu diametrul cel mai mic au viteza de conducere cea mai lentă. Este de menționat că acest fapt își menține valabilitatea și pentru fibrele intranevraxiale.

Limitele între care variază diametrul fibrelor într-un nerv (sau într-un tract) constituie *spectrul de fibre*, limita maximă fiind apreciată la 16μ (fibrele din grupul A) iar cea minimă de cel mult 1,2μ (fibrele din grupul C). Numai puține fibre au un diametru mai mare (pînă la 21μ) sau mai mic (pînă la 0,3μ) cuprinse în clasificarea lui Lloyd (1943) și care este îndoielnică.

Între fibrele cu diametrul cel mai mare și ,cele cu un diametru *imediat inferior* există o importantă diferență atît în viteza de conducere cît și în pragul de excitabilitate, raportul fiind de aproximativ 2: 1.

După aceste criterii s-a stabilit că există trei tipuri importante de fibre (cu unele subdiviziuni) și acestea sînt următoarele:

*Fibrele de tip A*, cu diametrul între 16μ și 2μ (Bishop, 1959) sau între 21μ și 1μ (Lloyd, 1943) și sînt fibre mielinizate cu conductibilitate atît aferentă cît și eferentă. În ordinea descrescîndă a diametrului, în spectrul fibrelor de tip A există fibre A alfa și A beta, Agamma și A delta (și poate și A epsilon). Fibrele din grupul A, în funcție de diametru, au o viteză de conductibilitate între 120 și 10m/sec.

*Fibrele Aα* cu viteza de conducere și cu diametrul cel mai mare își au originea în dispozitivele receptoare proprioceptive. Cea mai mare parte fac sinapsă în coloana Clarcke, constituind apoi tractul spino-cerebelos.

*Fibrele Aβ*, de asemeni cu diametru mare, puține dintre ele pot fi identificate în rădăcinile ventrale, cea mai mare parte intrînd în constituția tracturilor medulare posterioare. Ele ar fi în legătură cu medierea sensibilităților tactilă, de presiune și musculară.

*Fibrele Aγ și Aδ* au diametrul cel mai mic din spectrul fibrelor mielinizate, mediază sensibilitățile tactilă, termică și dureroasă iar la nivel intranevraxial intră în constituția tractului spino-talamic („tractul durerii", Mehler, 1957). Din aceste două variante, fibrele delta sînt în mod particular corelate medierii unui anumit tip de durere, *durerea primară*, care are caracter dominant de înțepătură, de străfulgerare dureroasă, și care este percepută rapid, practic instantaneu.

*Fibrele de tip C* sînt fibrele cu cel mai mic diametru al spectrului (1,2 — — 0,3μ) și histologic sînt fibre *nemielinizate*. Ele corespund grupului IV din clasificarea lui Lloyd (1943) și ar prezenta două varietăți: d-r.C. (fibre aferente algoconductoare) și s.C. (fibre simpatice postganglionare). Se acceptă (cu cautiune) că fibrele de tip C mediază un al doilea tip de durere, *durerea secundară*, avînd caracter dominant de arsură și care ar fi percepută mai tardiv („delayed pain").

*Fibrele de tip B* sînt fibre vegetative preganglionare. Atît ca diametru, cît și ca viteză de conducere, ele sînt asemănătoare cu fibrele cele mai subțiri din grupul A. Potențialele electrice culese din grupul fibrelor B sînt practic uniforme, fără variațiile pe care le prezintă fibrele din grupul A, ceea ce denotă o constanță în viteza de conducere.

Concepția existenței a *două tipuri de durere*, generate de receptori diferiți și mediate de fibre diferite este mai veche (Alrutz, 1901; Thunberg, 1901),



Scanned with OKEN Scanner

dar în parte și prin diferite metode a fost confirmată ulterior. Încă din 1934 Zotterman afirma că prima durere (durerea primară) este mediată de fibrele delta din grupul A, și că cea de a doua durere (secundară), care survine după un interval de latență de 0,5 — 0,8 secunde, este mediată de fibrele C amielinice. De la lucrările lui Landau și Bishop (1953) și Bishop (1964) este cunoscut faptul că blocajul, prin compresiune sau prin alți agenți, a fibrelor mielinizate poate conserva conductibilitatea fibrelor amielinice de tip C. Dacă se aplică, spre exemplu, pe antebraț o manșetă cu o presiune de 250—300 mmHg timp de 35 — 40 de minute, senzația tactilă și cea de durere cu caracter de înțepătură nu mai este percepută (deci medierea lor prin fibrele mielinizate este blocată), dar al doilea tip de durere (cea secunară, cu caracter de arsură și cu o mai lungă perioadă de latență) rămîne perceptibilă. Acest fapt denotă conservarea conductibilității în fibrele cele mai subțiri ale spectrului (fibrele amielinice de tip C).

Acest mod de prezentare a datelor clasice are meritul de a fi suficient de clar acceptînd că cele două tipuri de durere sînt mediate de două tipuri de fibre: fibrele mielinice subțiri — din grupul gamma și delta — sînt mediatoare pentru durerea primară (care este echivalentă cu cea „epicritică" descrisă de Head în 1905), și fibrele amielinice C, mediatoare pentru durerea secundară (echivalentă cu cea denumită „protopatică").

Medierea extranevraxială a durerii — ca de altfel și a celorlalte sensibilități — pare însă a fi mult mai complexă. În realitate, se pare că grupul de fibre amielinice C mediază un adevărat set de senzații cutanate: de durere (secundară), de atingere, de cald și de rece. Grupul de fibre delta mediază un set asemănător, cu deosebirea că durerea este de tip primar, de tact propriuzis și de cald-rece. Fibrele cu diametru mai mare decît grupul gamma-delta nu ar media durere, ci numai senzații proprioceptive și tactile. Dintre fibrele cu diametrul cel mai mare, grupul alfa drenează impulsuri spre neocerebel iar grupul beta constituie componentul care postsinaptic formează lemniscul medial proiectîndu-se în nucleul talamic postero-lateral.

*Modularea durerii* la nivel extranevraxial precum și la nivelul joncțiunii extra-endonevraxiale este un aspect de actualitate în medierea durerii, deși este încă foarte controversat. Modularea la aceste două nivele este dificil a fi disjunctă, dar poate fi discutată pentru fiecare dintre ele.

La nivelul *nervilor periferici* și al *rădăcinilor posterioare* ar exista un tip de modulare care a fost recent descris de Gybels (1976). Stimularea fibrelor aferente mielinice și de mare diametru dintr-un nerv periferic induc în rădăcina posterioară un potențial electric negativ, în timp ce fibrele amielinice C dau naștere la un potențial pozitiv. Activarea fibrelor mielinice ar fi eficientă pentru declanșarea medierii durerii, dar ulterior ia naștere un *feedback negativ* cu originea în neuronii substanței gelatinoase. Activarea repetitivă a fibrelor amielinice C are un efect cumulativ pentru neuronii intermediari. Un alt sistem de modulare a durerii la nivel extranevraxial a fost propus de Crue, Carregal și Kenton (1975) utilizînd unele cercetări anterioare asupra *activității antidromice* în rădăcinile dorsale în legătură cu fizio-patologia nevralgiei trigeminale. În cercetări ulterioare, autorii cred că activitatea antidromică existentă în rădăcinile trigeminale poate fi considerată ca un fenomen comun pentru toate structurile periferice aferente, deci că ar exista o activitate (un reflex) antidromic în toate rădăcinile dorsale, în fibrele lor de orice tip și de orice diametru. Ar exista deci *o activitate inhibitoare presinaptică* sub

Scanned with OKEN Scanner

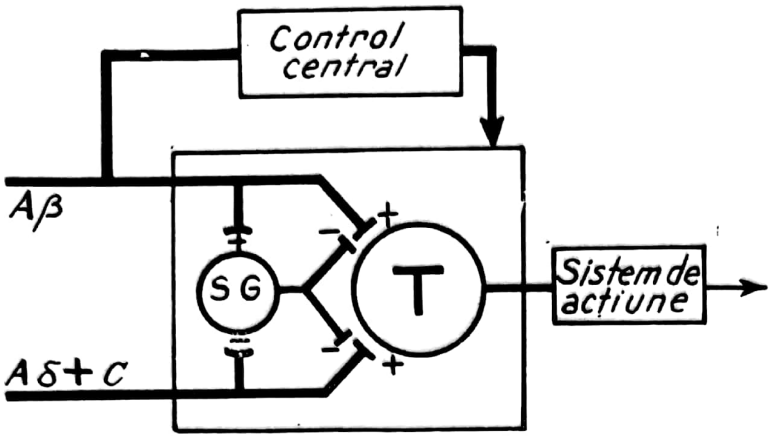


*Fig. 242.* — Schema mecanismului modulator al durerii la nivel spinal („bariera de control", potrivit teoriei lui Melzack).

*Aβ* — fibre mielinice cu diametru mare din grupul A; *Aδ + C* — fibre cu diametru mic, mielinice *(A)* și amielinice *(C)*; *SG* — substanța gelatinoasă Rolando; *T* — neuroni „în T" din substanța gelatinoasă Rolando și straturile Rexed; + excitație; — inhibiție.

formă de activitate antidromică în rădăcinile dorsale, și care ar fi inițiată, într-o măsură, de celulele polimodale din straturile profunde ale cornului medular dorsal. Acest mod de a vedea este ipotetic.

La nivelul *joncțiunii extra-endonevraxiale* pare să existe un mai complex sistem de modulare a durerii și care a fost descris de către Melzack și Wall (1965) sub denumirea de *barieră* (*sau poartă*) *de control* („gate control theory"), reprezentat schematic în fig. 242. Aceasta a constituit un important progres în cunoașterea mecanismului durerii, a inițiat o serie de interesante cercetări dar în același timp a fost supusă unei severe critici. Conform acestei teorii, neuronii din substanța gelatinoasă ar avea un rol modulator prin activitatea inhibitoare asupra neuronilor „în T" din cornul medular posterior și care sînt neuronii de origine ai tractului spino-talamic. Acești neuroni inhibitori primesc aferențe atît periferice — prin fibre mielinice cu diametru mare (Aβ) sau cu diametru mic (Aδ) precum și prin fibre amielinice C — cît și aferențe centrale prin sistemul cordoanelor medulare posterioare și anume prin componentul fibrelor *descendente*. Numărul de impulsuri transmise pe unitatea-timp de către celulele „în T" este în funcție deci de rata impulsurilor primitive via fibrelor aferente groase și subțiri precum și de activitățile cerebrale care exercită un control central asupra acestei bariere via eferențelor cerebrale (Casey și Melzack, 1967). În mod normal, neuronii intermediari din substanța gelatinoasă își pot exercita rolul lor inhibitor și neuronii „în T" rolul lor modulator, în condiții de aferențe normale și de control cerebral permanent. O perturbare a acestui control face ca impulsurile mediate de fibrele A delta și C să treacă „necontrolate" în tractul spinotalamic care — astfel activat — deteriorează la rîndul său sistemele de control și modulare supraiacente și astfel apare durerea. Dacă aferențele periferice, prin intensitatea și natura impulsurilor mediate, depășesc posibilitățile inhibitorii ale neuronilor intermediari și, dacă se asociază și o dereglare a controlului central, *nivelul critic modulator* este atît de mult depășit încît — pe lîngă durere — se declanșează și *sistemul de acțiune*. Acesta este implicat în apariția reacțiilor motorii, comportamentale și de experiență personală la durere. Morfologic, dispoziția sinaptică la nivelul joncțiunii radiculo-medulare (fig. 243) este bine sistematizată în lucrările lui Sindou (1972), Sindou și colab. (1973; 1974), și a servit ca model în numeroase lucrări ulterioare. Citînd pe Mazars și colab. (1976), fibrele din grupul A delta și fibrele din grupul C s-ar termina în aria pericornuală precum și în straturile 1, 2 și 3 Rexed unde au loc dense sinapse cu neuronii bipolari; în special în straturile 2 și 3, precum



Scanned with OKEN Scanner

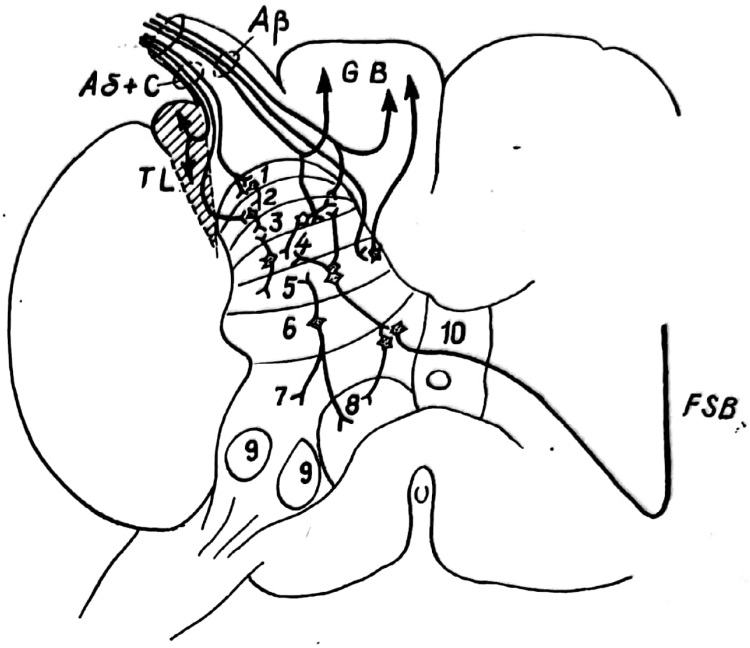


*Fig. 243.* — Aferențele radiculare la nivelul joncțiunii radiculo-medulare.

*1—10* — straturile Rexed; *TL* — tractul Lissauer; *GB* — cordoanele medulare posterioare Goll și Burdach; *FST* — fasciculul spino-talamic; *Aβ* — fibre aferente mielinice cu diametru mare; *Aδ* — fibre aferente mielinice cu diametru mic; C — fibre aferente amielinice.

și în straturile mai profunde 6 și 7 au loc sinapsele cu fibrele groase din grupul A.

Această teorie, atît de seducătoare și care a constituit mult timp un punct de plecare pentru numeroase cercetări, are totuși unele aspecte vulnerabile asupra cărora mai mulți cercetători au atras atenția în ultimă decadă (Zimmermann, 1968; Franz și Iggo, 1968; Dawson și colab., 1970; Carregal, 1975 ș.a.). Aspectele vulnerabile ale acestei teorii ar fi următoarele: (1). Însăși existența celulelor „în T" nu este indiscutabil certă, ci mai curînd conjuncturală și de aceea nu se poate afirma peremptoriu că aferențele cutanate (subțiri sau groase), au un efect excitatoriu asupra celulelor „în T" (Carregal, 1975). (2). Topografia celulelor „în T" este presupusă a fi în stratul 5 Rexed, dar nu există o probă certă că celulele din stratul 5 sînt cele care activează sistemul de percepție al durerii (Hillman și Wall, 1969) (3). Nu s-a putut încă demonstra postulatul teoriei „barierei de control" și anume că aferențele cutanate groase *excită* celulele substanței gelatinoase în timp ce aferențele subțiri le *inhibă*. În realitate nu se cunoaște cu exactitate care sînt raporturile sinaptice între celulele substanței gelatinoase și aferențele lor. (4). Nu s-a putut realiza o stimulare selectivă a celulelor substanței gelatinoase în scopul de a se putea preciza cu exactitudine rolul lor în cadrul teoriei lui Melzack și Wall.

Carregal (1975) încearcă să remanieze într-un fel teoria „barierei de control" în modul următor. Stimulii cutanați activează simultan atît fibrele groase cît și fibrele subțiri. Activarea fibrelor groase ar avea ca efect *excitarea* celulelor „în T" dar simultan sînt excitate celulele substanței gelatinoase care la rîndul ei exercită un *efect presinaptic inhibitor* asupra fibrelor groase și a celor subțiri, evitînd astfel ca efectul lor să ajungă ca atare la celulele „în T" dar ajungînd la celulele substanței gelatinoase. Impulsurile periferice fiind continue, celulele substanței gelatinoase ar fi supuse unor efecte opuse: excitatorii din partea fibrelor groase și inhibitorii din partea fibrelor subțiri. De aci, totul ar depinde de potențialele din rădăcinile posterioare. Dacă predomină activitatea din fibrele subțiri, celulele din substanța gelatinoasă nu





sînt activate, inhibiția presinaptică nu se produce (ceea ce echivalează cu o desinhibiție), în consecință „bariera" rămîne deschisă și astfel celulele „în T" sînt activate *direct* de către stimulii periferici. În acest fel „pragul critic" este atins și depășit, durerea este percepută și, mai mult, se declanșează sistemele de acțiune.

Medierea extranevraxială a durerii mai pune încă următoarele probleme:

*Medierea durerii via rădăcinilor ventrale.* Existența de fibre aferente în rădăcinile ventrale a fost semnalată încă de la sfîrșitul secolului trecut de către Sherrington (1894) și confirmată ulterior și la om de către Foerster și Gagel (1933), Frykholm (1951) ș.a. Histologic, rădăcina ventrală comportă cel puțin două tipuri de fibre: fibre mielinice cu diametru mare care sînt eferente și inervează musculatura tributară și fibre subțiri, aferente, care ulterior se integrează căilor algoconductoare. Originea lor este în fibrele musculare iar durerea pe care o mediază este cea de tip „mialgic", în opoziție cu durerea de tip „nevralgic" mediată de rădăcinile dorsale. Existența unei dureri mialgice, mediată de către rădăcinile ventrale a fost demonstrată la om, intraoperator, de către Frykholm (1951) prin excitarea unei rădăcini ventrale chiar dacă rădăcina dorsală corespunzătoare a fost chimic blocată. Structurile musculare inervate de o rădăcină ventrală constituie *miotomul*, care este un component al sclerotomului dar care nu se suprapune sistematizării dermatomice.

*Medierea extranevraxială a durerilor cutanate.* Repartiția și sistematizarea fibrelor algoconductoare în nervii periferici nu pare a fi suficient de bine cunoscută — dacă există — și aceasta nu permite o identificare a lor care să permită blocaj sau secționare în scop terapeutic. În rădăcinile dorsale pare a exista o oarecare sistematizare, ceea ce a permis a se încerca sporadic o chirurgie a durerii la acest nivel sub forma de radicotomii selective sau radicelotomii (Sindou și colab., 1974 a, 1974 b; Vlahovitch și Fuentes, 1975; Sindou, Fischer și Mansuy, 1976). Studiile au fost efectuate atît clinic, cu microscopul operator, cît și histologic optico-microscopic. Concluziile acestor studii sînt următoarele: fiecare rădăcină dorsală comportă un număr de 4—10 radicule care mezoscopic (sub microscopul de disecție) devin evidente și pot fi disociate la aproximativ 1 cm înainte de locul de penetrație în măduvă. Diametrul radicelelor variază între 0,25 mm și 1,50 mm iar fine structuri leptomeningeale le mențin reunite. Analiza fibrelor componente este mai ușoară și mai certă în segmentul de 1 cm înainte de penetrația medulară. Cantitativ, pare să existe aceeași proporție de fibre mielinizate și de fibre amielinice. La aproximativ 1 mm înainte de penetrația intramedulară există un inel pial (inelul Tarlov). S-a putut constata că la aproximativ 1 mm înainte de perforarea inelului Tarlov fibrele subțiri sînt situate periferic și în special lateral, în timp ce fibrele groase mielinice sînt situate central. Fibrele subțiri, care se recunosc la suprafața radiculelor, sînt grupate în două fascicule de fiecare parte a grupului central de fibre groase. Fasciculul lateral este în general mai bogat în fibre comparativ cu fasciculul medial.

După perforarea inelului Tarlov și penetrația intramedulară, fibrele subțiri se regrupează situîndu-se în segmentul ventro-lateral al joncțiunii în timp ce fibrele groase dobîndesc o topografie dorso-medială.

Identificarea unei astfel de sistematizări a fost verificată și optico-microscopic prin tehnica Bodian care permite aprecierea diametrului fibrelor cît și prin tehnica cu albastru luxol care poate diferenția fibrele din grupul A de cele din grupul C.



Scanned with OKEN Scanner

*Determinarea ariilor tegumentare dependente de structurile extranevraxiale.* Leziunile tronculare și cele radiculare produc de regulă deficite senzitive globale, dar delimitarea ariilor este mai facilă pentru durere decît pentru alte modalități senzitive. Aria de anestezie dureroasă are de regulă limite mai întinse decît cea tactilă în cazurile de leziuni radiculare și fenomenul este invers pentru leziunile tronculare (Mumenthaler, 1965). Delimitarea ariilor tronculare este mai dificilă deoarece limitele ei se întrepătrund cu limitele ariilor învecinate. Analgezia care este exclusiv monotronculară — „aria cutanată autonomă" — are de regulă limite foarte restrînse, uneori dificil de detectat. În jurul acesteia există o „arie intermediară" care la rîndul său se întrepătrunde cu aria intermediară tronculară limitrofă. Stimulii algogeni aplicați pe aria autonomă nu induc durere, dar aplicați pe aria intermediară necesită o intensitate mai crescută pentru a obține o senzație dureroasă modificată cantitativ și calitativ.

*Dermatoamele pentru durere.* Determinarea ariilor tegumentare dependente de fibrele radiculare algoconductoare (dermatoamele algezice) poate fi stabilită cu suficientă precizie (fig. 244), și de aceea constituie un important ele-

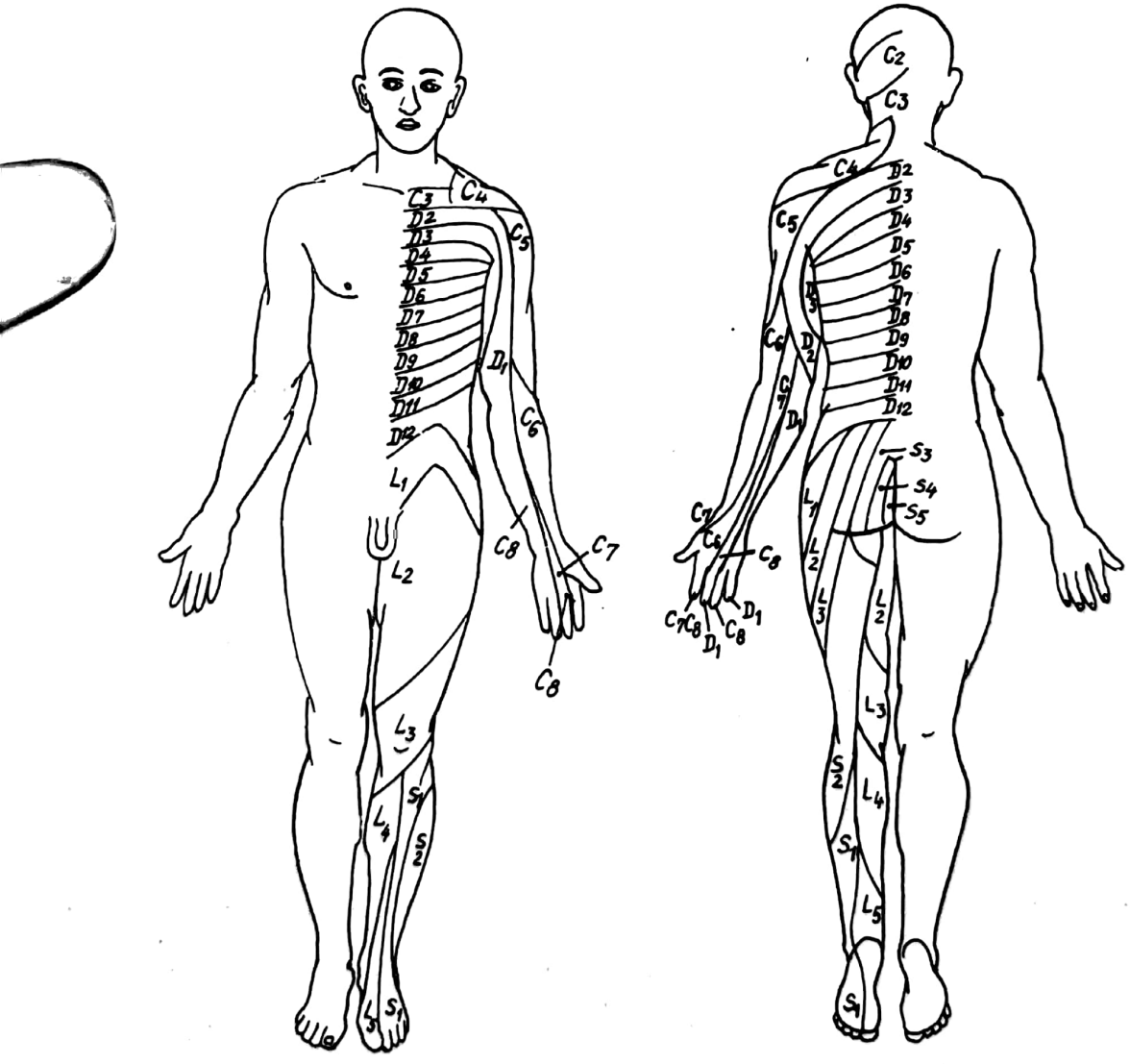


*Fig. 244.* — Schema clasică a delimitării dermatoamelor.



Scanned with OKEN Scanner

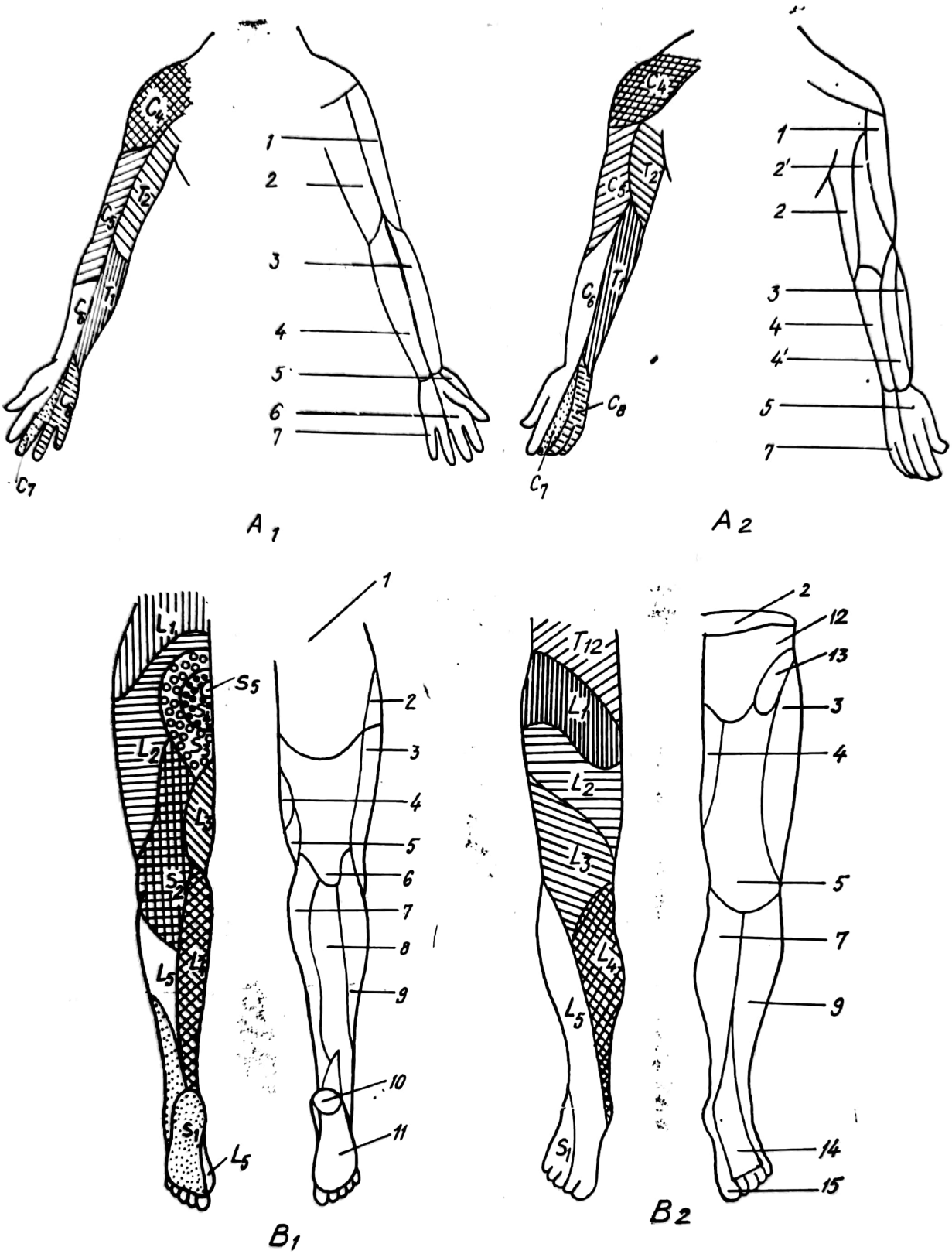


*Fig. 245.* — Schemă arătînd diferențele topografice între dermatoame (*stînga*, în litere numerotate corespunzător rădăcinilor) și ariile cutanate dependente troncular.

$A_1$ — membrele superioare, fața palmară; $A_2$ — membrele superioare, fața dorsală; $B_1$ — membrele inferioare, fața posterioară; $B_2$ — membrele inferioare, fața anterioară; în $A_1$ și $A_2$: *1* — n. axilar; *2* — n. brahial cutanat intern; *2'* — n. brahial cutanat posterior; *3* — n. cutanat antebrahial extern; *4* — n. cutanat antebrahial intern; *4'* — n. cutanat antebrahial posterior; *5* — n. radial; *6* — n. median; *7* — n. cubital; în $B_1$ și $B_2$: *1* — n. fesier; *2* — n. iliohipogastric; *3* — n. cutanat femural extern; *4* — n. obturator; *5* — n. cutanat femural anterior; *6* — n. cutanat femural posterior; *7* — n. safen; *8* — n. tibial; *9* — n. cutanat tibial extern; *10* — n. calcaneu; *11* — n. plantar; *12* — n. ilioinghinal; *13* — n. genitofemural; *14* — n. peroneal superficial; *15* — n. plantar medial.



Scanned with OKEN Scanner

ment semiologic pentru localizarea unei leziuni radiculare. Cu toate acestea, există și variații de la schema clasică a delimitării dermatoamelor. Este important de semnalat și faptul că nu există o suprapunere între ariile cutanate dependente troncular și dermatoame, fapt care este comparativ reprezentat pentru membrele superioare (fig. 245 $A_1$ $A_2$) și cele inferioare (fig. 245 $B_1B_2$).

Variațiile în precisa stabilire a hărții dermatoamelor este explicabilă prin mai mulți factori dintre care unii țin de examinator, alții de subiectul examinat și în sfîrșit, dar nu mai puțin important, de înseși dispozitivele anatomo-fiziologice.

*Factorii care țin de examinator* ar fi următorii: atenția și răbdarea de a examina în mod repetat sensibilitatea dureroasă. Punerea în condiții optime a subiectului care trebuie instruit asupra importanței acestei investigații și eliminarea eventualelor anxietăți legate de ea. Asigurarea că nu i s-au administrat în prealabil analgezice sau tranchilizante. Examinarea să se facă în condiții de temperatură normală.

*Factorii care țin de subiectul examinat* se referă în primul rînd la integritatea psihică și la nivelul de intelect, elemente de care depinde gradul de colaborare cu examinatorul.

*Factorii care țin de dispozitivele anatomo-fiziologice* variază în mică măsură de la individ la individ dar sînt comuni. Cel mai important este faptul că nici o arie tegumentară nu este supleată de o singură rădăcină, ci de cel puțin de încă două și anume de una supraiacentă și de una subiacentă. Acest fapt a fost experimental demonstrat încă de către Sherrington (1894) și confirmat la om de către Foerster (1933), Sicard și colab. (1926) și deci este devenit clasic și unanim acceptat. Consecința practică este că cea mai restrînsă radicotomie trebuie efectuată pe cel puțin trei rădăcini pentru a se obține un efect cert și constant în controlul durerii pe un dermatom. Explicația întrepătrunderii, respectiv a depășirii („overlap") a teritoriului unui dermatom de către cele adiacente a fost inițial dată de Freeman (1935) și ulterior confirmată de Schwartz (1956) ca fiind atribuită anastomozelor difuze existente între rădăcinile dorsale. Dacă secționarea unei singure rădăcini nu este suficientă pentru obținerea unei anestezii în dermatomul corespunzător, ci în cel mai bun caz al unei reduse zone de hipoestezie, secționarea mai multor rădăcini mai ales în segmentele cervicale și lombo-sacrate se însoțesc de importante disabilitări funcționale.

Metoda inițială de delimitare a dermatoamelor aparține lui Sherrington (1894) și constă din efectul conservării unei singure rădăcini dorsale după secționarea celor supra- și subiacente. Această metodă experimentală nu putea da rezultate satisfăcătoare deoarece este știut faptul că în orice arie cutanată, sensibilitatea este efectul interferenței mai multor rădăcini și că este foarte dificil de a se delimita o arie aparținînd unei singure rădăcini. În 1920 Head și în 1936 Foerster au utilizat clinic radicotomia dorsală, și au obținut rezultate care au devenit clasice dar nu se poate afirma că sînt și foarte precise.

Metode diferite de blocaj chimic radicular au fost utilizate de asemeni cu rezultate nesatisfăcătoare.

Keegan (1943) și Keegan și Garret (1948) au obținut rezultate mai veridice în delimitarea dermatoamelor pentru durere utilizînd observațiile de efect al compresiunilor radiculare prin hernii discale, în special în segmentele lombo-sacrate și într-o măsură în cele cervicale.

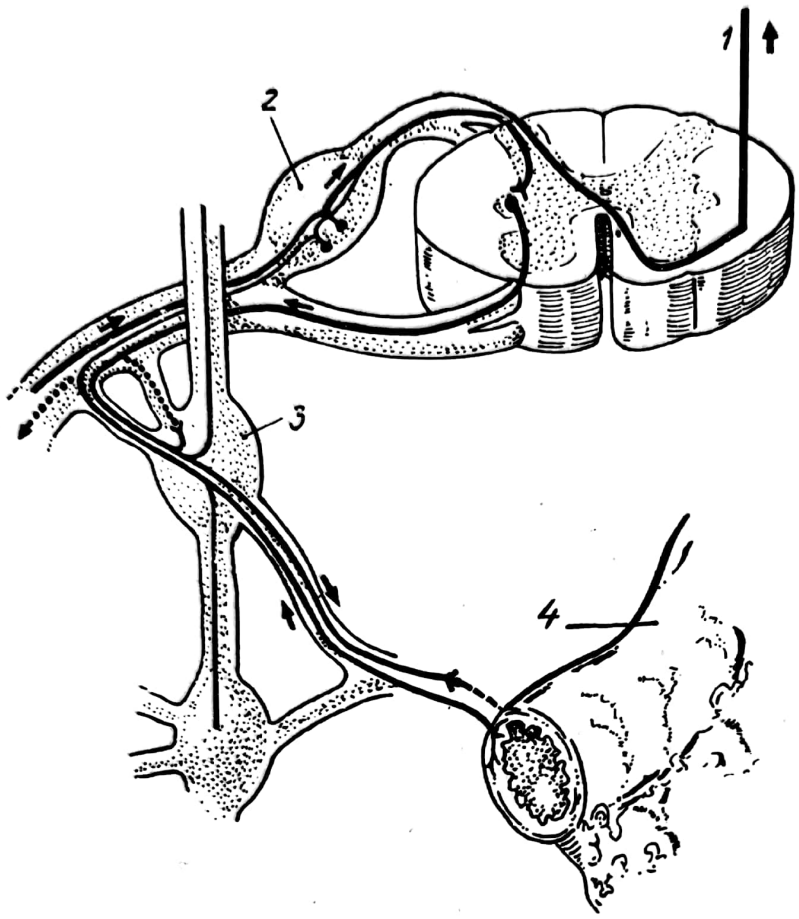


*Fig. 246.* — Schema medierii durerii viscerale.

*1* — tract spino-talamic; *2* — ganglion spinal; *3* — ganglion simpatic; *4* — viscer.

Cu toate aceste vicisitudini, harta dermatoamelor este utilă deoarece permite diferențierea între o leziune tronculară și una radiculară, precum și nivelul acestora. Este de remarcat că dermatoamele sînt mai bine sistematizate la nivelul trunchiului și mai puțin la nivelul membrelor.

**Medierea durerii viscerale.** Între durerea de origine somatică și durerea de origine viscerală există unele deosebiri care în trecut au condus la consecințe de comportament terapeutic diferite. Deosebirile cele mai importante ar fi următoarele:

Stimulii algogeni uzuali pentru durerea cutanată, dacă sînt aplicați visceral, nu induc durere. Stimulii visceroalgici pentru organele cavitare sînt distensia și contracția lor rapidă, iar pentru viscerele perenchimatoase, distensia capsulei.

Senzația dureroasă viscerală are un caracter mai difuz și este asemănătoare durerii „secundare" iar în unele cazuri este resimțită heterotopic, ca „durere referită".

Aferențele care mediază durerea viscerală utilizează în parte calea fibrelor vegetative, dar acestea *nu sînt algomediatoare*. Este unanim admis că durerea viscerală ca de altfel și cea din structurile somatice profunde și din vase, este mediată de fibre în special din grupul C, aceleași care mediază durerea secundară. Aceste fibre *nu fac sinapsă în ganglioni vegetativi*, ele sînt conexe fibrelor vegetative, *traversează* ganglionii vegetativi apoi trec — via rami comunicantes — în sistemul spinal. Ele își au protoneuronul în ganglionul rahidian spinal iar aferența centrală pătrunde intramedular împreună cu fibrele rădăcinii posterioare (fig. 246) urmînd apoi aceleași căi intranevraxiale.



Scanned with OKEN Scanner

Pe lîngă durerea generată de stimuli patogenici din înseşi organele viscerale, există un alt tip de durere care ia naştere din stimularea de către viscere a seroaselor parietale adiacente (endocard, pleură, peritoneu). Acest tip de durere este cunoscută sub denumirea de „durere parietală". Ea face parte însă din durerea somatică şi medierea ei este via sistemului cerebro-spinal.

Nu trebuie confundată o categorie de dureri care sînt generate de leziuni viscerale (în special tumorale) dar care se datoresc invadării plexurilor şi nervilor rahidieni de către procesul neoplazic visceral. Acestea sînt dureri „pseudoviscerale" dar în fapt somatice.

Durerea viscerală nefiind mediată de fibre vegetative explică de ce *chirurgia simpatică a durerii*, care a beneficiat de multă dar trecătoare vogă în trecut, este actualmente practic abandonată şi transferată chirurgiei antialgice intranevraxiale. Voga de care s-a bucurat chirurgia simpatică s-a datorat în mare măsură faptului că rezultatele obţinute erau asupra numai unor anumite tipuri de durere şi nu prin întreruperea aferenţelor aglomediatoare. Este posibil ca unele rezultate să fi fost datorate unei ameliorări de irigaţie prin vasodilataţia secundară, ştiut fiind că o insuficientă supleere circulatorie este frecvent un factor algogen, chiar dacă nu se ajunge la ischemie propriu-zisă. Explicaţia cea mai plauzibilă este însă că în intervenţiile pe sistemul vegetativ, odată cu secţionarea căilor simpatice, sînt inevitabil implicate şi fibrele algoconductoare de tip C, care au acelaşi traseu dar nu sînt de aceeaşi natură cu fibrele vegetative.

Durerea referită. Prin durere „referită" se înţelege durere şi fenomenele asociate ei (redori musculare, disfuncţii vegetative) resimţite pe un teritoriu superficial (dermatomic) situat necorespunzător (heterotopic) faţă de sediul leziunii algogene.

Localizarea durerii referite este relativ constantă şi previzibilă pentru aceeaşi leziune algogenă, ceea ce indică existenţa aceloraşi căi anatomice mediatoare.

Exemple de durere referită sînt multiple şi cunoscute: durerea referită în zona umărului şi a membrului brahial stîng în special pe faţa ulnară în cazurile de angină pectorală; durerea referită în mediastin sau epigastru în cazuri de infarct miocardic; durerea referită în zona inghino-scrotală în cazurile de colică nefretică; durerea referită dorsal în cazurile de colică colecistică etc.

**Durerea referită** poate fi generată de leziuni viscerale, şi aceasta este regula, dar poate apare, mai rar, în cazuri de dureri somatice cu caracter cronic. În această eventualitate, durerea referită se însoţeşte şi de modificări psihice.

Mecanismul fenomenului de durere referită este puţin clar. O interpretare ingenioasă sub aspect filogenetic dar neverificată clinic a fost propusă de Sinclair şi colab. (1948), plecînd de la principiul axonilor bifurcaţi, cert existenţi la unele mamifere. Mecanismul ar consta dintr-o eronată interpretare a sursei reale la nivel integrativ şi deci „proiectarea" durerii în zona tegumentară. Mai verosimilă pare concepţia lui Wolff şi Hardy (1947) bazată pe existenţa unor grupe neuronale intercalate (neuroni internunciali) între căile mediatoare ale impulsurilor de origine viscerală sau din structurile profunde, pe de o parte, şi cele cutanate, pe de altă parte.

Nici una dintre aceste încercări de a explica apariţia durerii referite, inclusiv ipoteza eliberării de metaboliţi la nivelul terminaţiilor nervoase din zona de durere referită, nu se sprijină pe date certe, demonstrabile.





Scanned with OKEN Scanner

**Medierea intranevraxială a durerii.** În structurile intranevraxiale, stimulii algogeni vehiculați de fibrele din grupul A delta și din grupul C sînt mediați și modulați la diferite nivele medulare, din trunchiul cerebral, la frontiera mezencefalo-diencefalică, la nivel talamic și (cu cautiune) la nivel cortical. La toate aceste nivele există structuri și sisteme complexe de mediere și de modulare despre care se știu foarte multe fapte experimentale și clinice, dar care sînt încă departe de a fi bine cunoscute. Multe din datele clasice au rămas valabile, altele au fost remaniate și, în plus, au apărut noi cunoștințe dintre care unele au adus realmente clarificări, dar multe au ridicat mai numeroase probleme decît au încercat să rezolve. Fapt este că, în lumina tuturor acestor cunoștințe, chiar dacă nu s-au realizat progrese esențiale în înțelegerea fenomenului de durere, au devenit posibile metode terapeutice neurochirurgicale și medicamentoase mai eficiente.

Structurile și sistemele mediatoare intranevraxiale ale durerii ar trebui înțelese ca un totum, așa cum și sînt în realitate, dar o încercare de expunere a lor în acest fel este mult prea dificilă și riscă a pierde din claritate. De aceea, se preferă o redare pe sisteme și pe nivele, încercîndu-se în final o recompunere, o sinteză care ar putea fi aptă să ducă la o înțelegere a fenomenului de durere.

**Medierea durerii la nivel medular.** Fibrele algoconductoare periferice din grupul A delta și din grupul C fac sinapsă cu ceea ce clasic se denumește *al doilea neuron* mediator al sensibilității dureroase, la nivelul substanței gelatinoase Rolando și acest al doilea neuron constituie *tractul spino-talamic*, principalul și cel mai bine cunoscut mediator nevraxial al durerii. Aceasta este forma de exprimare cea mai simplă dar în același timp și simplistă, deoarece sistemul spino-talamic este foarte complex și nu este nici singurul sistem algoconductor.

*La nivelul substanței gelatinoase Rolando*, fibrele Aδ și C fac sinapsă cu neuroni din zona pericornuală (stratul 1 Rexed) precum și din stratul 2 și 3 Rexed. Aceștia sînt de regulă neuroni bipolari scurți, probabil în legătură sinaptică cu neuroni din straturile mai profunde (6 și 7 Rexed) ale cornului posterior și astfel se stabilesc raporturi cu fibrele groase Aα și Aβ (Mazars și colab., 1976). Aceste fibre groase ar fi unul din elementele cu efect inhibitor (modulator) asupra neuronilor cu care fac sinapsă fibrele A delta și C. Zona densă neuronală din substanța gelatinoasă pare a fi un loc de puternică convergență și a altor fibre descendente, centromedulare, reticulate ș.a. cu influențe inhibitoare sau excitatoare. Această organizare este unul din fundamentele filtrului modulator de la acest nivel, cunoscut ca „bariera de control" („gate control") argumentată de Melzack și Wall (1965). Unele dintre celulele substanței gelatinoase Rolando ar conține *serotonină*, mediator cu efect inhibitor.

Lynn (1976) sintetizînd date din studiile lui Christesen și Perl (1970), Trevino și colab. (1972), Willis și colab. (1974), Handwerker și colab. (1974) ș.a., aduce unele precizări asupra caracterelor celulelor din substanța gelatinoasă. Neuronii din „zona marginală" (pericornuală, respectiv stratul 1 Rexed) ar fi activați exclusiv de stimuli nociceptivi și ar fi de două tipuri: un tip activat numai de stimuli mecanici puternici mediați de fibre A delta; un al doilea tip activat de stimuli polimodali nociceptivi (mecanici, termici și chimici) și mediați atît de fibre din grupul A delta, cît și adițional de fibre amielinice din grupul C. Totuși, nu toți neuronii marginali sînt *specific nociceptori*, unele grupe răspunzînd și la stimuli nenoxici.



Scanned with OKEN Scanner

Neuroni activabili specific nociceptiv există și mai profund situați decît în stratul 1 Rexed (Bryan și colab., 1973) Price și Browe (1974).

Un deosebit accent în medierea informațiilor induse de stimulii algogeni a fost atribuit neuronilor din stratul 5 Rexed (Hillman și Wall, 1969; Melzack, 1973).

*Tractul spino-talamic* reprezintă principala cale de mediere a durerii la nivel medular, dar actualmente se știe că nu este și singura cale. Pe de altă parte, tractul spino-talamic mediază nu numai durerea, ci și senzațiile tactile și termice. Pentru fiecare dintre aceste tipuri de sensibilități există o sistematizare anatomo-funcțională în structura tractului spino-talamic.

La om, *originea tractului spino-talamic* este în neuroni din substanța gelatinoasă Rolando și probabil din unele straturi Rexed mai profunde în cornul posterior, așa cum a fost descris mai sus în expunerea asupra structurii substanței gelatinoase și a ariilor adiacente ei. Fibrele cu originea în acești neuroni, după un scurt traiect intracornual, încrucișează linia mediană la nivelul comisurii anterioare (cu cel puțin două segmente medulare mai cranial decît locul de penetrație radiculară) și trec controlateral în cvadrantul ventrolateral unde se organizează tractul spino-talamic (fig. 247). Acesta este de fapt tractul „neo-spino-talamic" cu maximum de dezvoltare la om, spre deosebire de un alt tract „paleo-spino-talamic" mai bine evidențiabil la mamiferele inferioare și rudimentar la om.

Nu există o certitudine dacă fibrele mediatoare ale durerii *încrucișează în totalitate* la nivelul comisurii anterioare și deci dacă există sau nu și un contingent de fibre ipsilaterale. Majoritatea cercetătorilor par a rămîne de acord cu vechea afirmație a lui Petrén (1902) și anume că fibrele mediind durerea (și cele mediind temperatura) încrucișează în totalitate la nivelul comisurii anterioare. Nu pot fi însă ignorate observațiile altora, începînd cu cele ale lui Foerster și Gagel (1929) asupra degenerărilor ispilaterale secundare unor cordotomii. Existența unui contingent de *fibre spino-talamice directe, ipsilaterale*, ar explica persistența unor dureri reziduale după cordotomii impecabil realizate tehnic. Argumentul este însă criticabil deoarece se știe că tractul neo-spino-talamic nu este singura cale mediatoare a durerii la nivel medular.

Diametrul fibrelor din tractul neo-spino-talamic nu este uniform: fibrele mai dorsale au un diametru mai mare, cele mai ventro-mediale un diametru mai mic. Viteza de conducere nu depășește 25 m/sec.

În tractul neo-spino-talamic există o sistematizare a fibrelor atît din punct de vedere somatotopic, cît și din punct de vedere funcțional.

*Sistematizarea somatotopică* (fig. 248) constă în faptul că, în traiectul lor ascendent, fibrele spino-talamice sînt supuse unei deplasări din ce în ce mai laterale deoarece noi contingente de fibre din segmente mai rostrale vin să se plaseze în arii mai mediale ale tractului. În consecință, fibrele cu originea cea mai caudală (cele sacrate) sînt situate cel mai lateral — și prin aceasta sînt și cele mai superficial dispuse — urmînd în sens medial — deci din ce în ce mai profunde — fibrele cu origine în segmentele lombare, toracale și cervicale. De la această somatotopie există însă și excepții. Astfel, încă din 1945 Voris a putut demonstra posibilitatea ca fibrele cu origine sacrată să fie situate nu în poziția cea mai dorso-laterală, ci mult mai medială, deci mai în profunzime sau, uneori, chiar dorsal de planul ligamentului dințat. Consecința practică a acestui fapt este că, dacă după o cordotomie medulară corect efectuată nu se obține totuși analgezia corespunzătoare, trebuie luată în considerare posibilitatea





Scanned with OKEN Scanner

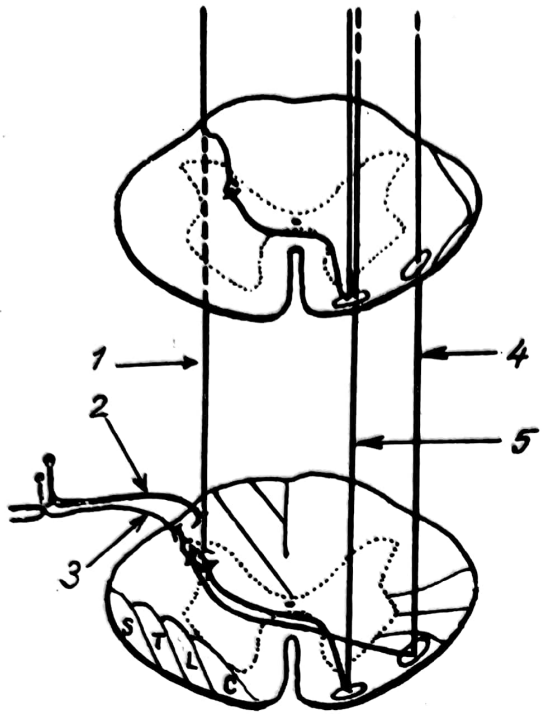


*Fig. 247.* — Schema originii și organizării tractului spinotalamic.

*1* — fibră ascendentă cordonală dorsală; *2* — fibră mielinică groasă din rădăcina dorsală; *3* — fibră mielinică subțire sau amielinică din rădăcina dorsală; *4* — tractul spino-talamic lateral (durere + temperatură); *5* — tractul spino-talamic ventral (tact) (după *Ranson* și *Clark*, 1959).

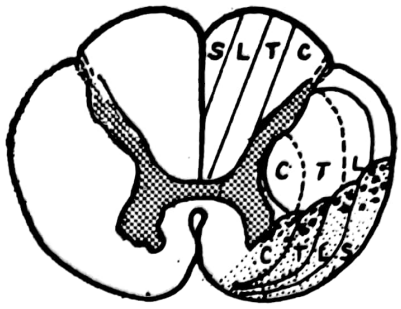


*Fig. 248.* — Sistematizarea somatotopică în tractul spino-talamic *(punctat)*.

*S* — fibre sacrate; *L* — fibre lombare; *T* — fibre toracale; *C* — fibre cervicale.

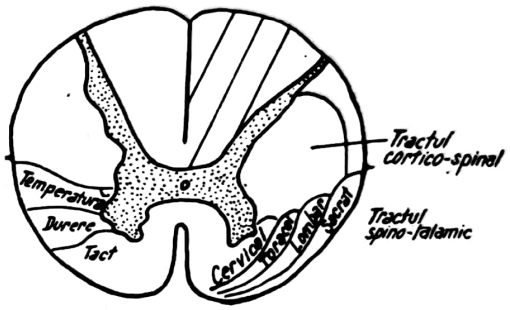


*Fig. 249.* — Sistematizarea funcțională a tractului spino-talamic.

existenței unei astfel de variații somatotopice. În acest caz, se poate reinterveni, completînd incizia medulară fie mai medial, fie mai dorsal sub controlul intraoperator al nivelului de anestezie cerut de localizarea durerii.

*Sistematizarea funcțională* în tractul spino-talamic este în raport cu specificitatea de conducere a fibrelor componente ale tractului (fig. 249). Astfel, fibrele mediatoare de temperatură au situația cea mai dorsală, fiind juxtapuse tractului cortico-spinal de care le separă planul ligamentului dințat. Fibrele mediatoare ale durerii se situează într-un plan imediat mai ventral, iar cele mediatoare ale tactului au topografia cea mai ventrală.

Ca și pentru sistematizarea somatotopică, și în cadrul sistematizării funcționale există variații mergînd chiar pînă la a se accepta ideea că fibrele mediatoare ale durerii nu sînt topografic distincte de cele care mediază senzațiile termice. De aceea, în unele cazuri efectul unei cordotomii medulare anterolaterale este de analgezie plus termoanestezie. Cu toate acestea, încă de mult s-a reușit (Stookey, 1929; Grant, 1930 ș.a.) să se realizeze tractotomii cu efect numai analgezic, cu conservarea sensibilității termice.

*Alte variante* posibile în sistematizarea tractului spino-talamic sînt următoarele: (1) Decusația fibrelor algoconductoare la nivelul comisurei anterioare să se realizeze cu mai mult de două segmente mai rostral de locul de penetrație medulară. Există posibilitatea ca această decusație să se situeze cu 3 sau chiar cu 4 segmente mai rostral. În consecință, tractotomia spino-talamică la nivel medular trebuie efectuată cu cel puțin 4 segmente mai rostral decît nivelul segmentar de anestezie dorit. Termenul de „cel puțin" vrea să exprime



Scanned with OKEN Scanner

nu numai posibilitatea unei variante anatomice, dar și a unei realități fiziopatologice legată de menținerea nivelului de anestezie după tractotomii. Acest din urmă fenomen va fi comentat în partea clinică a acestui capitol în legătură cu efectele imediate și tardive ale tractotomiilor. (2) Absența decusației fibrelor spino-talamice și ascensiunea lor în totalitate ipsilateral constituie cazuri excepționale (French și Peyton, 1948; Voris, 1951; Sweet și White, 1963). Rezultatul este că tractotomia are ca efect o analgezie ipsilaterală, deci de partea opusă durerii.

*Tractul spino-reticulo-talamic* (sau „paleo-spino-talamic") este puțin individualizat la om (și la primate) în special la nivel medular, unde componentele sale nici nu au caracterul unui tract bine individualizat și de aceea nici nu este abordabil la nivel medular. Componentele acestei căi sînt de tip multineuronal, polisinaptic, după un sistem scalariform și se pare că au numai o decusare parțială (Noordenbos, 1959; Basbaum, 1973). Acest sistem de fibre cu conductibilitate lentă (1,5 m/sec) și care au strînse conexiuni cu componentele reticulate, par să recepționeze informații de la grupele de fibre A delta și C (Collins, 1966). Fibrele spino-reticulo-talamice se individualizează mai bine la nivele mai rostrale, în special la frontiera mezo-diencefalică și în structurile talamice. După Mazars și colab., (1976) calea paleo-spino-talamică, respectiv spino-reticulo-talamică, ar avea un rol nu atît în conductibilitatea propriu-zisă a durerii, cît în „organizarea multisegmentară a reflexelor de apărare", dar că „activarea sau inhibiția ei prin intermediari chimici probabil că joacă un rol în nocicepțiune".

Ar mai fi de semnalat posibilitatea participării la medierea durerii la nivel medular a încă a unui component cunoscut ca „tractul spino-cervical" (Bryan și colab., 1974; Price și Bowe, 1975). Activarea acestui component de către stimuli nociceptivi a fost obținută în parte în condițiuni experimentale dar nu pare să existe nici o dovadă că *la om* acest component are un rol în medierea durerii.

**Medierea durerii la nivelul trunchiului cerebral.** Sistemul de mediere a durerii la nivelul trunchiului cerebral este supus la unele remanieri în comparație cu nivelul medular. Acestea sînt de ordin topografic, de ordin cantitativ cît și al gradului de participare a diferitelor componente algomediatoare.

*Cantitativ*, în traversarea structurilor trunchiului cerebral, tractul spino-talamic pierde o canitate de fibre. Acestea nu mai rămîn grupate în tractul ascendent spre talamus, ci îl părăsesc spre a se termina fie în nucleul fasciculului solitar (explicînd în acest fel perturbările circulatorii și respiratorii asociate durerii), fie și mai ales *în formațiunea reticulată* la diferite nivele ale trunchiului cerebral (fig. 250 și 251). La nivel bulbar în diferiți nuclei reticulari, precum și la nivel pontin există conexiuni la nucleii serotoninici ai rafeului și la nucleul reticulat pontin caudal, iar la nivel mezencefalic se detașează de asemeni fibre spre formațiunea reticulată atît paramediană cît și periapeductală. La frontiera mezodiencefalică, din tractul spinotalamic se detașează un fascicul de fibre mediale de diametru mai mic și care se proiectează în nucleul limitant, în nucleii talamici intralaminari și poate în nucleii talamici mediani, toți aceștia fiind considerați ca „nespecifici" din punct de vedere al medierii durerii. Acest fascicul ar reprezenta, la nivel mezencefalic, individualizarea căii spino-reticulo-talamice, nesistematizată la nivel medular. *Topografic*, la pătrunderea *în bulb*, tractul spino-talamic este situat superficial, imediat ventral de tractul trigeminal descendent și dorsolateral de oliva inferioară (fig. 252). În *traiectul pontin* fibrele spino-talamice sînt situate medial de pedunculul cerebelos mijlociu și lateral

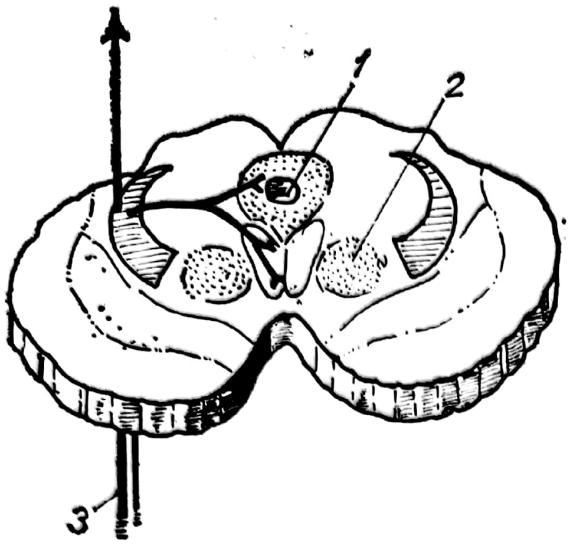


*Fig. 250.* — Conexiuni între tractul spino-talamic și formațiunea reticulată la nivel pontin.

*1* — apeduct și substanța cenușie periapeductală; *2* — nucleul roșu; *3* — tractul spino-talamic.

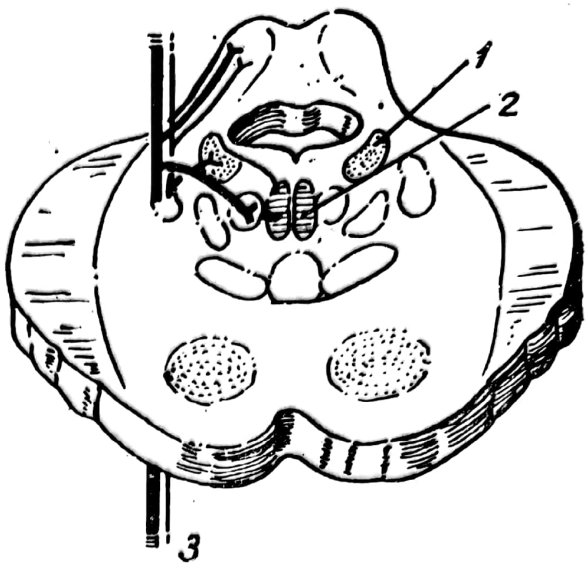


*Fig. 251.* — Conexiuni între tractul spino-talamic și formațiunea reticulată la nivel mezencefalic.

*1* — nucleul subcoeruleus; *2* — formațiunea reticulată; *3* — tractul spino-talamic.

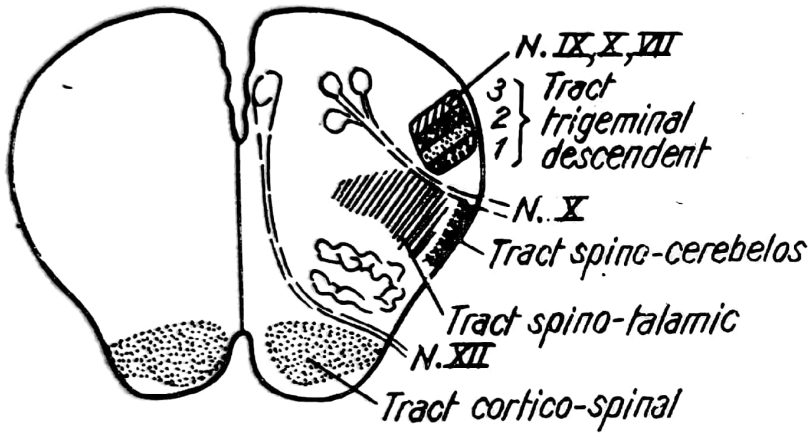


*Fig. 252.* — Topografia tractului spino-talamic la nivel bulbar.

de lemniscul medial. În *mezencefal*, fibrele spino-talamice se separă de cele tectale, trec medial de brachium colliculare inferior apoi deasupra lui și se orientează abrupt în sens lateral spre complexul nuclear talamic ventrobazal.

*Gradul de participare al diferitelor componente algomediatoare* nu este încă suficient de bine elucidat. Dacă la nivel medular se poate afirma că tractul spino-talamic este principala cale algomediatoare la om, și că existența altor căi este acceptată dar bazată pe puține date certe și în majoritate experimentale, la nivelul trunchiului cerebral calea multisinaptică din formațiunea reticulată pare să dețină un rol cert în medierea și modularea durerii. Încă de la primele cercetări ale lui Magoun, Moruzzi și colab. (1952) s-a putut observa că la stimularea unui nerv periferic se pot obține răspunsuri din formațiunea reticulată a trunchiului cerebral. Ulterior, Collins și O'Leary (1954) au obținut, tot experimental, prin stimulări ale nervilor periferici, răspunsuri din tegmentul ventral (și mai puțin din talamusul ventral și mezial). Collins și Randt (1958) au urmărit, prin metode electrofiziologice, calea postsinaptică a fibrelor din grupul C și au obținut răspunsuri repetitive din substanța reticulată medială



Scanned with OKEN Scanner

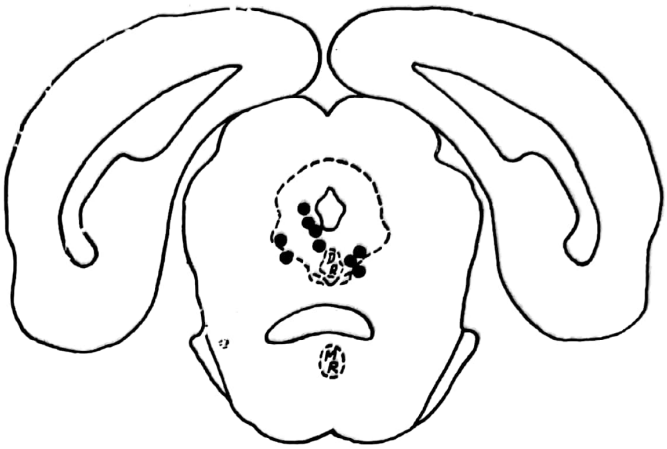

*Fig. 253.* — Ariile din substanța cenușie periapeductală mezencefalică (punctele negre) ale căror excitații induc anestezie fără alterări ale altor modalități senzitive sau ale stării de conștiență (după *Mayer*, 1971).

bulbară, dar nu și din segmente mai rostrale. Încă din 1957, Mehler, utilizînd metoda Nauta pentru studiul degenerărilor axonale, a putut demonstra existența unui contingent de fibre subțiri care se proiectează în nucleii intralaminari talamici și pe care a interpretat-o ca fiind *o cale colaterală* celei principale și că această cale ar fi omologul tractului paleo-spino-talamic al premamiferelor. Casey și Melzack (1967) sub denumirea de „sistem ascendent paramedial" înțeleg individualizarea la nivelul trunchiului cerebral, al mezencefalului și talamusului median al complexului de fibre spino-reticulate, spino-mezencefalice și componentele paleo-spino-talamice ale căilor algomediatoare. Acest sistem ascendent paramedian nu este organizat pentru medierea discriminativă și nici spațio-temporală a informațiilor spre structurile reticulate ale trunchiului cerebral și al proiecțiilor talamice ale acestora, ci probabil al durerii nediscriminative, difuz și dezagreabil resimțită și cunoscută ca durere „protopatică".

S-a putut constata că arii din formațiunea reticulată a trunchiului cerebral sînt apte să exercite, și *pe căi descendente, o acțiune algo-inhibantă*. În 1971, Meyer și colab. prin stimulare electrică în unele arii ale substanței gri periapeductale mezencefalice (fig. 253), au obținut o anestezie pe anumite arii tegumentare ale animalului de experiență, neînsoțită de modificări ale altor modalități de sensibilitate și nici de alterări ale stării de conștiență. Gybels (1976) interpretază acest fapt ca fiind o „analogie frapantă" cu mecanismele antidurere ale morfinei. Microinjectări de morfină în substanța gri periapeductală mezencefalică au o puternică acțiune analgezică iar leziuni ale acestor arii în vecinătatea rafeului dorsal (bogate în serotonină) blochează acțiunea antinociceptivă a morfinei. Stimularea electrică a acestor arii potențează efectul antinociceptiv al morfinei. Efectul analgezic cu punct de plecare în substanța gri periapeductală se produce, probabil, printr-o acțiune inhibitorie descendentă, pînă la nivel medular, în special implicînd neuronii din stratul 5 Rexed, adică una dintre principalele surse de origine ale tractului spino-talamic. Aceste fapte de ordin încă experimental ar putea avea în viitor importante consecințe pe plan practic, terapeutic.

Într-un astfel de sistem multisinaptic, în care fiecare neuron are un larg cîmp dendritic și extinse ramificații axonale, multe dintre dendrite și numeroși axoni fac sinapse în sisteme învecinate. Unele fibre nu încrucișează, rămînînd ipsilaterale, altele încrucișează și reîncrucișează linia mediană.





Sistemul polisinaptic poate avea, datorită acestor caracteristici, importante implicații clinice. Una dintre cele mai evidente este legată de posibilitățile actuale ale chirurgiei durerii. Cea mai corectă și mai completă tractotomie, mai ales la nivele mai rostrale, nu poate întrerupe total un sistem atît de difuz și anatomic mai puțin sistematizat. Fibre întotdeauna remanente pot restabili o suficientă conductibilitate pentru a realiza o percepție centrală a durerilor. Aceasta pare a fi una dintre principalele explicații ale revenirii durerilor sau a apariției de fenomene parestezice secundare tractotomiilor. Aceasta poate fi deasemeni explicația pentru apariția ipsilaterală sau controlaterală a durerilor sau a disesteziilor.

După o concepție relativ recentă a lui Noordenbos (1967) sistemul multisinaptic ar fi implicat sau chiar determinant în apariția de dureri de tip central în cursul evoluției unor sindroame neurologice. Aceste dureri imprecis localizate, cu caracter hiperalgezic sau hiperestezic, cu răspuns disproporționat față de stimuli sînt echivalente cu ceea ce clasic se cunoaște ca *hiperpatie.*

Din nefericire, nu putem ști actualmente mai mult și mai bine despre sistemul multisinaptic, nici măcar foarte sigur dacă face parte de fapt din sistemul reticulat sau dacă numai topografic coexistă sau se termină în structurile lui.

**Releul și reprezentarea talamică a durerii.** Ceea ce se știe despre rolul talamusului atît ca releu în sistemul de conducere, cît și ca structuri implicate în reprezentarea durerii este poate mai puțin clar decît pentru alte modalități funcționale ale talamusului. În ultimii ani, unele noi date anatomice și mai ales studiile asupra efectelor diferitelor metode stereotaxice în terapia durerilor — mai ales al celor zise intratabile — au adus noi elemente de cunoaștere și o mai bună clarificare.

Clasic se considera că cel mai semnificativ releu și cea mai amplă reprezentare talamică a sistemelor de proiecție a căilor ascendente algoconductoare este reprezentată de nucleii ventral postero-lateral (VPL) și postero-medial (VPM) și că nici un component al tractului spino-talamic nu ar avea vreo proiecție în alți nuclei talamici. Tot din datele clasice, se accepta că fibrele spino-talamice se intrică într-o măsură cu cele lemniscale și că în nucleul talamic ventral posterolateral ar exista o somatotopie (Dusser de Barenne și Sager, 1937; Walker, 1940) în sensul că fibrele cu originea cea mai caudală sînt dispuse mai lateral, iar cele cu origine mai cranială au o topografie mai medială. De asemeni, încă din datele clasice se știa că în talamus există o dublă reprezentare a sistemelor algoconductoare, majoritatea fiind controlaterale și un contingent mai puțin important ipsilateral.

Datele actuale sînt foarte controversate și foarte dificil de interpretat din mai multe motive dintre care principalele ar fi următoarele: (1) Nu există un consens asupra sistematizării și cu atît mai puțin asupra nomenclaturii diferitelor structuri talamice (complexe nucleare) astfel încît variabilitatea acestora în multiplele cercetări pretează deseori la confuzii. (2) Nu există, de asemeni, un consens asupra topografiei exacte a proiecțiilor diferitelor contingente de fibre ascendente, precum și asupra naturii și releurilor lor. Toate aceste incertitudini au condus la mai multe variante de soluții asupra relațiilor durere — talamus cu cele două extreme: una care susține că nu au putut fi demonstrate proiecții talamice specifice pentru durere (Kruger, 1966 ș.a.) și o alta opusă, bazată pe date experimentale și clinicostereotaxice, conform căreia proiecțiile și releurile căilor algoconductoare au în talamusul uman o reprezen-



Scanned with OKEN Scanner

tare somatotropică foarte precisă. Astfel, după Hassler (1968), „pe schema nucleilor talamici se poate desena *un homunculus sensibil*" (fig. 254). În nucleul ventro-caudal medial extremitatea cefalică și în special limba ar avea o bogată reprezentare iar în complexul nucleilor ventro-caudali laterali, din ce în ce mai lateral, sînt reprezentate membrele superioare și partea superioară a trunchiului, cel mai lateral membrele inferioare și partea inferioară a trunchiului.

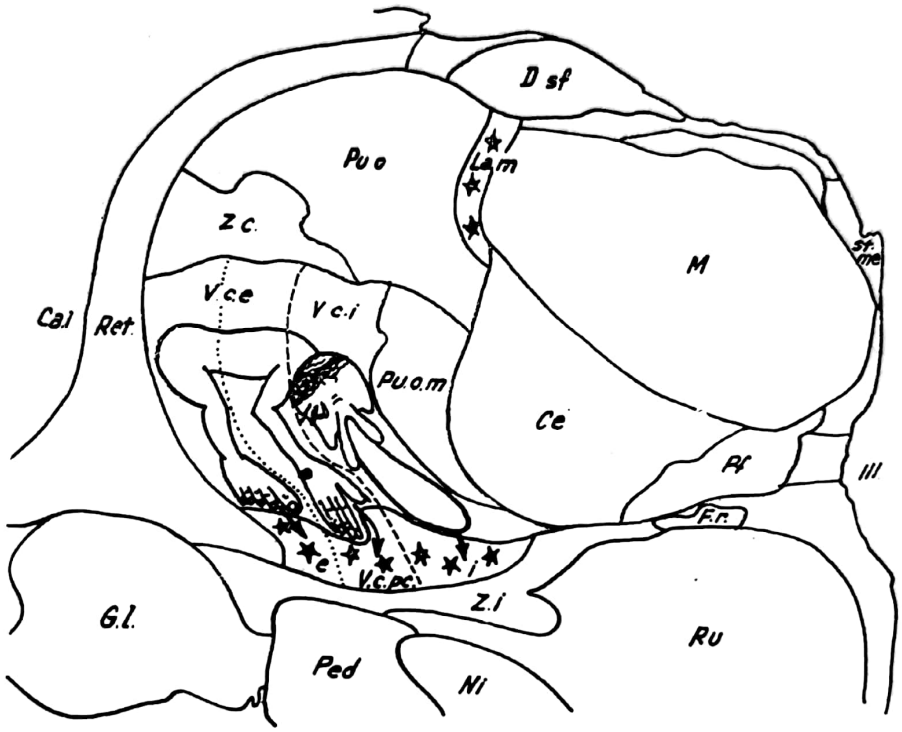


*Fig. 254.* — Secțiunea nucleilor bazali și a pedunculilor cerebrali, în care se vede homunculul talamic.

În realitate, cunoștințele actuale certe sînt mai curînd fragmentare și pe grupe de complexe nucleare talamice ar fi următoarele:

*Complexul nuclear talamic ventro-bazal* (VB) reprezintă, după părerea celor mai autorizați cercetători (Bowsher, 1957; 1961; LeGros Clark, 1936; Getz, 1952; Mehler și colab., 1951; Rose și Mountcastle, 1959; Sweet, 1959 ș.a.), principala arie de proiecție a tractului spino-talamic, care însă se intrică cu proiecția lemniscală. Față de aceasta, fibrele spino-talamice se proiectează mai caudal. Nu este foarte concludentă problema unei proiecții bilaterale. Mountcastle și Henneman (1952), Rose și Mountcastle (1952) au putut demonstra o somatotopie controlaterală dar și o oarecare reprezentare ipsilaterală a feței, confirmată de datele furnizate de către Torvik (1957).

*Complexul nuclear talamic posterior* este de asemeni considerat ca o importantă arie de proiecție și ca un releu al căilor ascendente algoconductoare (Poggio și Mountcastle, 1963; Mehler, 1961; 1964) dar modul de participare al acestor structuri este încă foarte controversat, mai ales în ceea ce privește participarea nucleului magnocelular al corpului geniculat medial (Whitlock și Perl, 1959, 1961). Rezultatele obținute prin metode stereotaxice în tratamentul unor dureri zise „intratabile" (Spiegel și Wycis, 1953; Roeder și

Othner, 1961; Mark și colab., 1962) au adus un important sprijin datelor anatomice și electrofiziologice. Rezultatele multiplelor cercetări asupra proiecțiilor căilor ascendente algoconductoare în complexul nuclear talamic posterior sînt foarte controversate, dar pare admis că proiecția este bilaterală și că nu există o somatotopie la fel de evidentă ca cea din complexul ventro-bazal. Un aspect controversat este și cel al caracterului funcțional al neuronilor din acest complex nuclear și anume dacă sînt realmente sensibili la stimuli noxici (Perl și Whitlock, 1961) sau numai la căldura cu caracter noxic. Perl (1950) a mai emis ipoteza că ar fi vorba de proiecția receptorilor vibratori și în acest caz reala proiecție ar fi în aria magnocelulară a corpului geniculat medial „interpus între releul talamic tactil și auditiv". Concluzia este mai curînd descurajatoare în ceea ce privește rolul precis al acestui complex nuclear.

*Nucleii laminari, limitans și centrum medianum.* Este foarte greu de afirmat dacă aceste structuri au realmente un rol bine definit în medierea și modularea durerii. Dificultățile sînt generate în primul rînd — ca și pentru alte structuri talamice — de deosebirile de nomenclatură în studiile diferiților cercetători. Dar chiar dacă această dificultate poate fi depășită, există dificultăți datorate deosebirilor de topografie și de structură a acestor formațiuni la om, la primate și la subprimate. Majoritatea cercetărilor efectuate au fost experimentale și numai o parte oferă rezultate pe material uman fie în cursul operațiilor stereotaxice, fie prin studiul degenerărilor cu metoda Marchi sau metoda mai diferențiată Nauta-Gygax.

Primele studii ale lui LeGros Clark (1936) și ale lui Walker (1938) la primate păreau să demonstreze existența de proiecții ascendente spinale trecînd în jurul și prin centrum medianum și ajungînd în ariile intralaminare, în special lamina medulară internă. Se părea că aceste proiecții au o origine atît trigeminală (Nauta și Kuypers, 1958) cît și spinală (Bowsher, 1957; Anderson și Berry, 1959).

Cercetările experimentale au adus rezultate atît de controversate, încît nici o concluzie certă nu poate fi susținută.

În studii pe material clinic după operații stereotaxice, Hassler (1960, 1966) este ferm în a susține că grupul medial de fibre din tractul spino-talamic se proiectează în nucleul limitans (la frontiera mezo-diencefalică) și în nucleii intralaminari. Acești nuclei nu ar avea proiecții corticale, ci numai proiecții pallidale (Mehler, 1962; Hassler, 1972).

*Nucleii parafasciculari.* În studii clinice prin metode stereotaxice, Ervin și Mark (1960) au reușit să obțină dispariția durerilor talamice și hipalgezie prin leziuni induse în nucleii parafascicular și centrum medianum.

Datele expuse mai sus și încă multe altele existente în literatură nu sînt în măsură să precizeze rolul exact al structurilor talamice în medierea și modularea durerii. Tractul neo-spino-talamic, care se proiectează în complexul nuclear talamic ventro-bazal, este predominant un sistem tactil care, în anumite condiții, poate media senzațiile de durere. Rămîne însă de explicat modul în care un stimul tactil, deci nenociceptiv, poate provoca un răspuns de durere. Această problemă și încă altele neclarificate sugerează că probabil s-a pus prea mult accentul pe diferite sisteme, s-a căutat prea mult să se stabilească localizări și specificități de mediere, mai ales în funcție de diametrul fibrelor. Se știe însă că spectrul de fibre poate varia la diferite nivele medulare sau mai rostrale și deci nu poate fi considerat la modul absolut în medierea durerii.



Scanned with OKEN Scanner

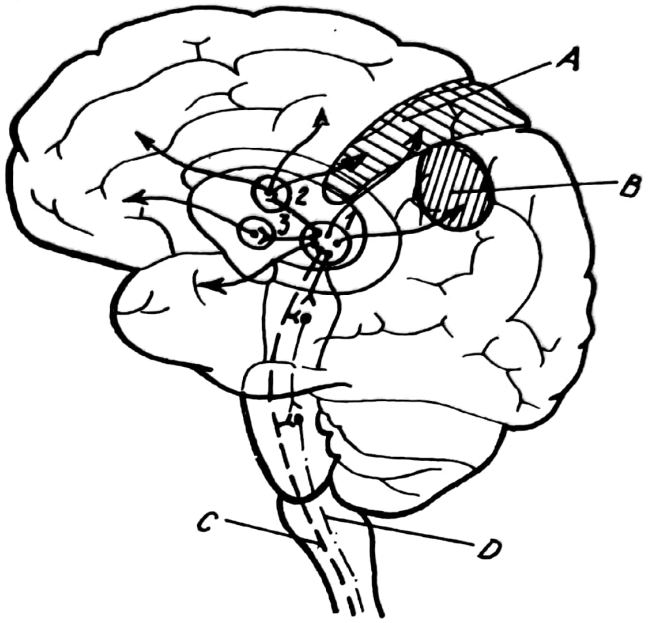


*Fig. 255.* — Schema relaţiilor dintre sistemele specific şi nespecific de mediere a durerii cu structurile talamice şi ariile de proiecţie corticală.

*A* — aria senzitivă I; *B* — aria senzitivă II; *C* — tractul spinotalamic; *D* — căi secundare şi colaterale algomediatoare: *1* — nucleul talamic posterior; *2* — sistemul reticulat; *3* — nucleul dorso-medial talamic.

**Semnificaţia participării corticale.** Încă din 1909, Cushing iniţiase unele încercări asupra efectului stimulării electrice a cortexului, intraoperator, la bolnavi conştienţi. Ulterior, Foerster şi Gagel (1937), Penfield şi Boldrey (1937) au delimitat unele arii corticale electric excitabile dar numai foarte rar au obţinut răspunsuri de senzaţie dureroasă clară şi mai curînd de parestezii, dureri difuze viscerale, senzaţii de descărcare electrică, toate cu caracter tranzitoriu şi nesuperpozabile nici durerii clinice, nici celei experimental induse prin stimuli algogeni.

Mult mai tîrziu, prin metoda potenţialelor electrice evocate (Adrian, 1941; Woolsey şi Fairman, 1946) ca şi prin studii de degenerescenţă, s-au putut delimita trei arii corticale senzitive (fig. 255): aria S1 include în special girusul postcentral şi lobulul paracentral extinzîndu-se anterior şi pe girusul precentral iar posterior puţin peste sulcusul postcentral; aria S2 a putut fi delimitată în partea posterioară a buzei superioare a şanţului silvian; o arie S3 pe suprafaţa medială a emisferelor cerebrale nu a fost unanim confirmată. Ariile senzitive corticale S1 şi S2 au o existenţă certă, o somatotopie destul de precisă şi se cunosc proiecţiile talamice în legătură cu complexul nuclear ventrobazal şi grupul nuclear posterior. Este însă foarte problematic dacă aceste arii corticale au realmente un rol sau o semnificaţie în mecanismele complexe ale durerii. De altfel, nici extirpările circumscrise ale acestor arii nu au adus rezultate concludente: inconstant s-a observat o hipoalgezie tranzitorie la stimuli algogeni.

Semnificaţia participării corticale la mecanismul durerii nu poate fi deci una neocorticală, limitată la arii de proiecţie somestezice. Participarea corticală la fenomenul de durere nu priveşte atît senzaţia dureroasă ca atare, ci în mod predominant şi determinant *evaluarea senzaţiei dureroase* şi *reacţia motivaţional-afectivă*, elemente care ţin de structurile arhi- şi paleo-corticale, deci de *sistemul rinencefalic*. Structurile rinencefalice (hipocampul, complexul amigdalian, complexul habenular, dentat, septal etc.) au strînse conexiuni hipotalamice, talamice şi în mod tot atît de semnificativ cu formaţiunea reticu-

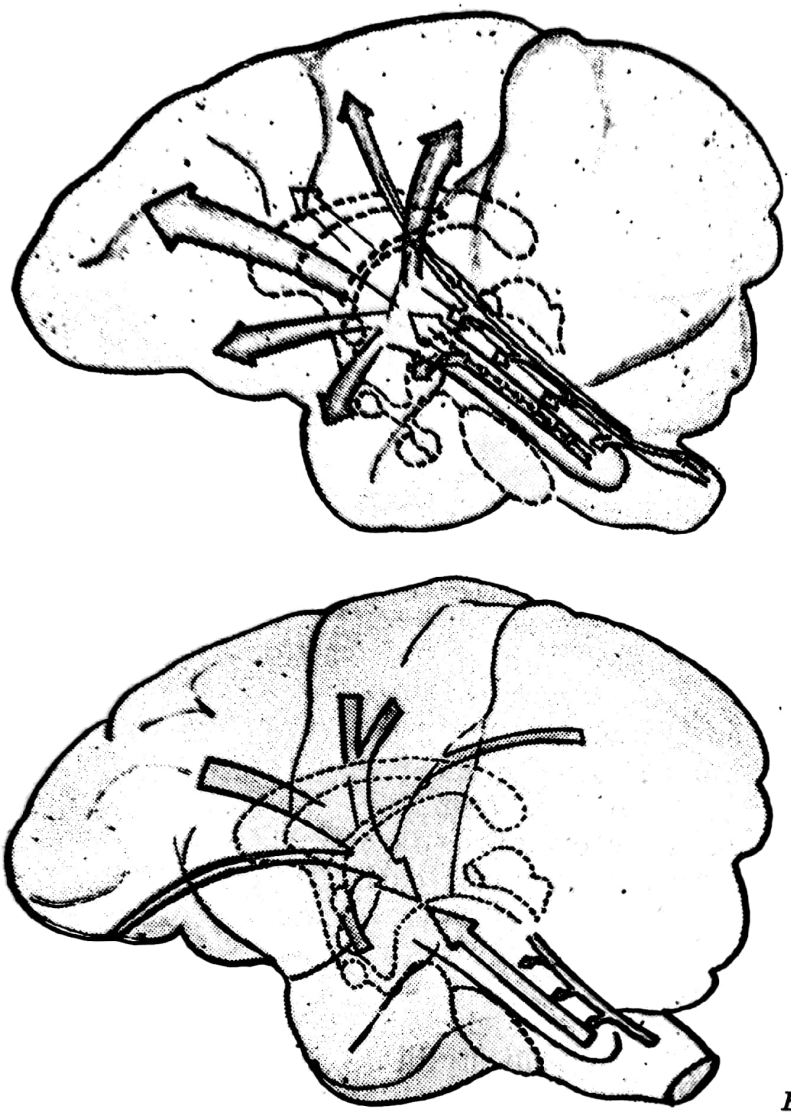

*Fig. 256.* — Schema sistemului reticulat cu componentele ascendente *(A)* și descendente *(B)*.

lată din trunchiul cerebral și proiecțiile ei difuze ascendente și descendente (fig. 256 A și 256 B).

**Necesitatea unor noi parametri pentru durere.** Fără îndoială că actualmente există un imens stoc de cunoștințe asupra substratului anatomic, electrofiziologic, fiziopatologic și biochimic asupra durerii. Acest stocaj de informații a condus la concepții ingenioase și în parte fundamentate, apte de a explica atît succesele terapeutice neurochirurgicale și farmacodinamice, cît și insuccesele uneori atît de persistente (chirurgia simpatică a durerii, repetatele rezecții în nevroamele de amputație sînt numai cîteva exemple).

Datele certe asupra durerii ca fenomen fizic nu pot fi negate și ele rămîn valabile pentru durerea considerată ca senzație. Ele au marele merit de a fi transpus un fenomen subiectiv pe baze mai obiective. Cu toate acestea, durerea rămîne *un fenomen de experiență personală* avînd la bază sistemele algomediatoare cunoscute, peste care se suprapun sistemele tot atît de complexe grupate în noțiunea de „reacție la durere".

Studiul fenomenului de durere are marele dezavantaj că nu poate beneficia de experimentul riguros științific, ci numai de unul indirect, de clinică umană.



Scanned with OKEN Scanner

Dacă ar exista o durere experimentală, fenomenul ar beneficia de factorul fundamental şi anume de posibilitatea de a fi măsurată, cantificată. Or, singura posibilitate de cantificare a durerii este determinarea pragului. Dar durerea clinică, patologică, nu este o senzaţie pură, deci nu poate exista un prag în sensul liminar, ci doar *un prag de toleranţă* care însă nu poate fi măsurat.

Relatările verbale ale bolnavului, ca şi reacţiile sale afectiv-emoţionale poartă amprenta dominantă a reacţiei la durere. Din acest punct de vedere, unele observaţii ale lui Beecher (1959) sînt suficient de demonstrative. Astfel, aceleaşi întrebări asupra naturii durerii au fost puse unui acelaş număr de soldaţi grav răniţi şi de civili cu practic tot atît de grave leziuni. Rezultatul a fost că dintre soldaţi (care datorită rănirii au fost scoşi de pe cîmpul de luptă), numai 25% au solicitat un tratament antialgic iar 75% nu au făcut-o. Din grupul de civili, 80% au solicitat antialgice şi numai 20% nu au făcut-o. Tot Beecher relatează că un acelaşi tip de durere este influenţat de opiacee în 52% din cazuri şi doar de placebo în impresionanta incidenţă de 40%. Placebo se dovedeşte a fi cu atît mai eficient cu cît stresul afectiv asociat durerii este mai puternic.

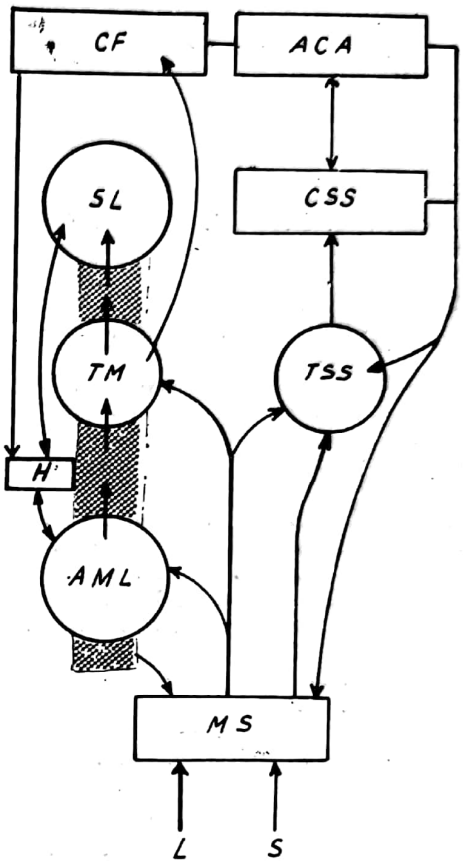


*Fig. 257.* — Schema reprezentării anatomice a concepţiei lui Casey şi Melzack asupra medierii şi modulării durerii.

*CF* — cortex frontal; *AC* — arii corticale somatosenzitive de origine a căilor descendente; *SL* — structurile limbice; *CSS* — cortex somatosenzitiv; *TM* talamus median; *TSS* — talamus somatosenzitiv; *AML* — aria n.ezencefalolimbică; *MS* — măduva spinării (după *Casey* şi *Melzack*, 1967).

Contribuţii esenţiale în stabilirea de noi parametri pentru durere au fost aduse de mai multe concepte şi fapte. Unul dintre cele mai semnificative este remanierea vechiului concept de „creier olfactiv" convertită în actuala concepţie asupra rinencefalului ca substrat al reacţiilor afectiv-emoţionale şi vegetative, concepţie iniţiată de Papez (1937) dezvoltată şi fundamentată ulterior de o întreagă serie de cercetări care au validat-o. De asemeni, o remarcabilă contribuţie au avut cercetările iniţiate încă din 1948 de către Moruzzi, Magoun şi o întreagă serie de alţi cercetători asupra rolului şi importanţei formaţiunii reticulate printre altele şi în modularea durerii. În schema din fig. 257 este reprezentată, după Casey şi Melzack (1967), fundamentarea anatomică şi interrelaţiile dintre neocortex, rinencefal, formaţiunea reticulată, talamus şi căile mediatoare medulare ascendente. În medierea şi modularea durerii la nivelul joncţiunii radiculo-medular, ipoteza „barierei de control" propusă şi în parte fundamentată de către Melzack (1961), Melzack şi colab. (1962; 1965) şi reinterpretată critic de către Carragal (1976) poate avea un viitor în cercetări ulterioare. Tot în cadrul viitorilor parametri în cunoaşterea şi interpretarea feno-

Scanned with OKEN Scanner

menului de durere se înscriu încă de pe acum concepţiile lui Mazars şi colab. (1976) asupra aspectelor de cibernetică şi asupra sistemelor algogene autoîntreţinute.

## BIBLIOGRAFIE


ADRIAN, D. E. — *J. Physiol. (Lond.)*, 1941, 100, 159.
ALRUTZ, R. (1901) — Cit. în „The Peripheral Nervous Mechanism of Pain : a Brief Review". În : „Pain and Itch" *(Y. Zotterman,)*, Churchill, London, 1959.
ANDERSON, F. D., BERRY, C. M. — *J. Comp. Neurol.*, 1959, 111, 195.
ARSENI, C., OPRESCU, I. — „Durerea — fiziopatologie, clinică şi terapeutică", Edit., Acad. R.S.R., Bucureşti, 1967.
BASBAUM, A. I. — *Exp. Neurol.*, 1973, 30, 699.
BEECHER, A. K. — *Ann. Surg.*, 1946, 123, 96.
BEECHER, A. K. — *Pharmacol. Rev.*, 1957, 9, 59.
BEECHER, A. K. — Mesurement of Subjective Responses, Oxford University Press, New York, 1959.
BISHOP, G. H. — *J. Nerv. Ment. Dis.*, 1959, 128, 28.
BISHOP, G. H. — În : „Pain" *(ed. Knighton, Dumke)*, (Henry Ford Hospital Internat. Symp.), cap. VII, J. and A. Churchill, Ltd. London, 1964, p. 23.
BOWSTER, D. — *Brain*, 1957, 80, 606.
BRAUN, C., GUZMAN, F., HORTON, E. W., LIM, R. N. S., PORTER, G. D. — *J. Physiol. (Lond.)*, 1961, 155, 13.
BRYAN R. N. şi colab. — *Exp. Brain Res.*, 1973, 17, 177.
BRYAN R. N. şi colab. — *Exp. Neurol.*, 1974, 42, 574.
CARREGAL, E. J. A. — Neurophysiology of Pain. Present Status. În : „Pain, Research and Treatment", cap. II, Academic Press, New York — London, 1975, p. 2—33.
CASEY, L. K., MELZACK, R. — Neural Mecanisms of Pain. A Conceptual Model. În : „New Concepts in Pain", cap. III, (ed. *Lelong Way*) F. A. Davis Comp., Philadelphia, 1967, p. 13—31.
CHAPMAN, L. F., DINGMAN, H. F., GINZBERG, J. P. — *Brain*, 1965, 88, 1 011.
CHRISTENSEN, B. N., PERL, E. R. — *J. Neurophysiol.*, 1970, 33, 293.
COLLINS, W. F., O'LEARY, J. L. — *Electroenceph. clin. Neurophysiol.*, 1954, 6, 619.
COLLINS, W. F., RAND, C. T. — *J. Neurophysiol.*, 1958, 21, 345.
COLLINS, W. F., NULSEN, F. E., SHEALY, C. N. — Electrophysiological Studies of Peripheral and Central Pathways Conducting Pain. În : „Pain", (ed. *Knighton, Dumke*), cap. III, J. and A. Churchill Ltd., London, 1966, p. 33—46.
COSYNS, P., GYBELS, J. — *Acta neurol. belg.*, 1972, 72, 18.
CRITCHLEY, M. — *Ann. intern. Med.*, 1956, 45, 737.
CRUE, L. B., CARREGAL, A. J. E., KENTON, B. — The Dorsal Root Reflex as a Possible Physiological Modulating Mechanism of Sensory Input. In : „Pain, Research and Treatment", (ed. Crue, jr.), cap. V, Academic Press, New York — London, 1975, p. 83—91.
DAWSON, G. D., MERRILL, E. G., WALL, P. D. — *Science*, 1970, 167, 1 385.
DUSSER DE BARENNE, J., SAGER, O. — *Arch. Neurol. (Chic.)*, 1937, 38.
ERLANDER, J. şi colab. (1924) — Cit. în : „The Peripheral Mechanism of Pain ; a Brief Review", *Zotterman, Y.*, J. and A. Churchill, London, 1925.
ERVIN, F. R., MARK, V. H. — *Arch. Neurol. (Chic.)*, 1960, 3, 368.
FOERSTER, O. — *Brain*, 1933, 56, 1.
FOERSTER, O. — În : „Handbuch der Neurologie", Springer Verlag, Berlin, 1936.
FOERSTER, O., GAGEL, O. — *Z. ges. Neurol. Psychiat.*, 1932, 138, 1.
FOERSTER, O., GAGEL, O. — *Z. ges. Neurol. Psychiat.*, 1933, 144, 313.
FRANZ, D. N., IGGO, A. — *Science*, 1968, 162, 1 140.
FREEMAN, W. — *Ann. Surg.*, 1935, 101, 133.
FRENCH, L. A., PEYTON, W. T. — *J. Neurosurg.*, 1948, 5, 403.
FRYKHOLM, R. — *Acta chir. scand.*, 1951, *suppl.* 100, 1.
FREY, VON (1894—1929) — Cit. de White şi Sweet : „Pain — Its Mechanism and Neurosurgical Control", Ch. C. Thomas, Springfiled, 1955.
GASSER, H. S., ERLANDER, J. — *Amer. J. Physiol.*, 1929, 88, 581.
GETZ, B. — *Acta anat. (Basel)*, 1952, 16, 271.
GOLDSCHEIDER, A. — *Pflügers Arch. ges. Physiol.*, 1885, suppl. 1, 1.
GOLDSCHEIDER, A. — Das Schmertz Problem, Springer, Berlin, 1898.




Scanned with OKEN Scanner

WOLFF, H. G. şi colab. — *Clin. Pharmacol. Ther.*, 1969, 10, 217.
WOOLSEY, C. N., FAIRMAN, D. — *Surgery*, 1946, 19, 684.
ZIMMERMANN, M. — *Science*, 1968, 166, 896.
ZIMMERMANN, M. — *Proc. Int. Union Physiol. Sci. (Abstr.)*, 1968, 7, 1 443.
ZOTTERMAN, Y. — *Acta med. scand.*, 1933, 80, 185.
ZOTTERMAN, Y. — *J. Physiol. (Lond.)*, 1939, 95, 1.

# B. SEMIOLOGIE, CLINICĂ ŞI TERAPEUTICĂ

C. ARSENI şi I. OPRESCU

## INTRODUCERE

Durerea fiind un fenomen subiectiv resimţit şi care în variată măsură, dar constant, implică şi o reacţie afectiv-emoţională şi în unele cazuri chiar o modificare de personalitate, *o corectă semiologie* este foarte dificil de precizat şi de redat. Ea nu se poate baza numai pe descrierea furnizată de bolnav într-un anumit moment al suferinţei dureroase. Unele dureri sînt discontinue şi rememorarea sau reactualizarea unei dureri trecute este încă o problemă discutabilă. Pe de altă parte, personalitatea bolnavului în timpul unui paroxism dureros este modificată de reacţiile afectiv-emoţionale şi poate reveni sau nu la normal în perioadele intercritice. Dificultăţile sînt încă mai mari la bolnavii cu suferinţă dureroasă foarte îndelungată, ca la cei cu dureri zise „intratabile", la care durerea afectează în mod inevitabil personalitatea. Şi mai dificile din punct de vedere semiologic sînt cazurile în care suferinţa dureroasă este asociată cu un grad de disabilitare neurologică. Frecvent, această categorie de bolnavi, ştiindu-se incurabili, nu mai sînt interesaţi să coopereze cu medicul şi deseori sînt refractari la furnizarea de detalii asupra caracterelor suferinţei lor dureroase. Tot atît de adevărată este şi situaţia inversă, a bolnavilor revendicativi, care, în mod interesat sau nu, tind să amplifice intensitatea şi să modifice calitativ durerea relatată. Pentru toate aceste motive, o semiologie a durerii este foarte dificilă. Ea implică o competentă incursiune în personalitatea bolnavului, un fin descernămînt între durerea propriu-zisă ca fenomen fiziopatologic, şi reacţiile afectiv-emoţionale din perioadele sau din cursul paroxismelor dureroase.

Un corect *studiu clinic* al sindroamelor dureroase trebuie să fie minuţios şi multidimensional. În fond, durerea nu este decît un simptom, chiar atunci cînd reprezintă o suferinţă majoră. Acest simptom, cu toate vicisitudinile semiologice menţionate mai sus, din punct de vedere clinic trebuie considerat în coralaţie cu simptomatologia asociată, neurologică sau somato-viscerală. Chiar dacă bolnavul apelează la medic numai pentru durere şi chiar dacă neagă orice alt simptom, examinarea clinică şi investigaţiile paraclinice trebuie să fie cele adecvate, fără omisiuni care să poată deturna de la posibilitatea unui diagnostic corect. Se poate spune că nici un simptom nu este mai dificil de interpretat şi uneori mai paradoxal decît durerea.

Pe plan *terapeutic* o distincţie majoră există între durerile de determinism *benign*, rezolvabile prin tratament cauzal adecvat, şi cele de determinism *malign*, zise şi dureri „intratabile". Aceste două categorii de dureri nu sînt



Scanned with OKEN Scanner

însă net distincte. Există forme intermediare precum și stadii evolutive în care un sindrom dureros poate fi tratat cauzal, și stadii în care sînt necesare metode terapeutice adecvate durerilor „intratabile". De aceea am încercat ca la fiecare sindrom dureros să indicăm posibilitățile terapeutice uzuale iar în partea finală să expunem tehnicile actuale de control al durerilor „intratabile".

## DURERILE PRIN LEZIUNI DE NERVI PERIFERICI

Cea mai frecventă condiție care determină apariția de dureri în teritoriul unuia sau mai multor nervi periferici este de natură traumatică, directă sau indirectă. Alte condiții, mult mai puțin frecvente, sînt de natură inflamatorie sau metabolică (polinevrite, neuropatia diabetică ș.a.) și care nu sînt cuprinse în acest capitol, deoarece durerea nu este unul dintre simptomele dominante iar terapeutica nu este una neurochirurgicală.

Durerile prin leziuni traumatice de nervi periferici se datoresc, în marea majoritate a cazurilor, *nevroamelor*, fie că sînt de tip terminal, marginal sau interstițial. Cu o incidență mai redusă sînt durerile de *iritație-compresiune* prin leziuni de vecinătate a trunchiurilor sau ramurilor unor nervi periferici. Astfel sînt durerile cicatriceale, durerile din sindromul scalenic (de coastă cervicală), din sindromul de canal carpian sau de ligament Poupart (meralgia parestezică), durerile din cursul artritelor degenerative, ale fracturilor osoase cu calus vicios precum și cele din *contuziile* de nerv accidentale sau cele iatrogene.

Durerile induse prin leziuni traumatice de nervi periferici au aspecte foarte *polimorfe* din punct de vedere semiologic și uneori foarte *complexe* sau foarte *simple* din punct de vedere fiziopatologic. Durerea de tipul cel mai frecvent, cea de nevrom, își poate păstra caracterul de durere periferică și cu răspuns favorabil la terapia chirurgicală adecvată, dar poate deveni o durere complexă, cu participarea structurilor centrale, ca în cazul nevroamelor de amputație (durerea de bont de amputație) și mai ales durerea din membrul fantomă și cauzalgia. Acesta este numai un exemplu în cadrul concepției dobîndite că *o durere prin leziune traumatică de nerv periferic se poate centraliza* și astfel să intre în grupul durerilor zise „intratabile".

**Semiologic,** durerea prin leziuni traumatice de nervi periferici poate să apară sub două forme, fie separate, fie asociate:

— Durerea cu *caracter de arsură* și limitată la teritoriul nervului lezat.

— Durerea cu *caracter hiperpatic* (descrisă inițial de către Foerster, 1927) care depășește de regulă teritoriul nervului lezat, este dificil localizată (are un prag ridicat (indusă de stimuli de mică intensitate care în mod normal nu declanșează durere), este asociată cu puternice reacții vasomotorii și în general vegetative și comportă o mai lungă perioadă de latență între momentul aplicării stimulului și declanșarea reacției hiperpatice.

Durerea prin leziuni traumatice a nervilor periferici poate fi un simptom dominant sau comun în numeroase sindroame clinice dintre care neurochirurgul este în special confruntat cu următoarele:



Scanned with OKEN Scanner

Preferința pentru această denumire vrea să însemne că se exclud din această categorie durerile din nevroamele bontului de amputație, durerile din membrul fantomă precum și durerile din sindromul cauzalgic care, prin participarea sistemelor algomediatoare intranevraxiale, fac parte din grupul durerilor zise „intratabile".

În nevroamele comune, durerea este frecvent simptomul dominant. Caracterul de *arsură* și uneori de hiperalgezie sau de *hiperpatie* se explică prin faptul că în structura nevromului atît fibrele remanente, cît și cele în curs de regenerare, sînt dominant fibre amielinice (de tip C) sau puțin mielinizate (din grupul A), deci fibre cu conductibilitate lentă. Cu cît predomină fibre mai puțin mielinizate și mai ales amielinice, cu atît caracterul de arsură al durerilor sau cel de hiperpatie este mai pregnant.

Din punct de vedere *terapeutic* se impune o foarte atentă distincție între durerile apărute în cursul dezvoltării unui nevrom interstițial (nevrom „în continuitate") sau al unui nevrom terminal. În cazul nevroamelor interstițiale, dacă durerea nu este simptomul dominant și nu are net caracter de arsură chinuitoare și dacă nevromul este localizat într-un nerv funcțional important, indicația chirurgicală nu este absolută și riscul disabilitării printr-o incompletă regenerare postoperatorie trebuie bine gîndit. Dacă însă durerile au caracter de arsură chinuitoare sau de hiperpatie, riscul deteriorării psihice și al abuzului de droguri impune rezecția nevromului. O astfel de rezecție trebuie să fie *completă* iar sutura capetelor nervului să fie efectuată după tehnicile actuale, sub controlul microscopului operator. În cazul nevroamelor terminale, nu se recomandă o excizie just proximală de nevrom deoarece prin această metodă reapar durerile prin reconstituirea nevromului. Este deci necesar ca neurotomia să se efectueze la un nivel cît mai distal de nevrom. S-au preconizat, încă de mult timp, tehnici care ar fi apte să evite reconstituirea nevromului prin protejarea capătului proximal al nervului cu diverse materiale inerte (silastic, tantalum, silicon, millipor etc.) iar în 1965 Farley a relatat rezultate bune prin rezecția proximală a nevromului, neurotomie cît mai distală și resuturarea segmentului de nerv în poziție, ca și cum s-ar efectua o autogrefă.

## SINDROAME DUREROASE PRIN IRITAȚIE—COMPRESIUNE

**Sindromul scalenic anterior.** Denumirea de sindrom scalenic anterior este preferabilă denumirii clasice de „sindrom de coastă cervicală". În fond, simptomatologia este determinată de compresiunea exercitată de mușchiul scalen și nu de o coastă supranumerară, care în multe cazuri poate chiar lipsi. Existența unei coaste supranumerare este numai un factor favorizant, contribuind la micșorarea spațiului dintre mușchii scaleni și prima coastă, spațiu care este traversat de plexul brahial și de vasele subclaviculare. Sindromul este produs de un spasm al mușchiului scalen, care poate fi de determinism post-traumatic sau postural.

*Durerea* este simptomul inițial, dominant, și în unele cazuri exclusiv. Calitativ, durerea este resimțită ca o senzație de arsură, uneori cu caracter lancinant sau de străfulgerare electrică. Localizarea durerii este cel mai frecvent în mînă și antebraț și poate iradia cu același caracter dar cu o intensitate mai redusă în segmentele proximale ale membrului brahial. Există

Scanned with OKEN Scanner

totuşi în multe cazuri un fond dureros continuu cu exacerbări fie spontane, fie provocate de unele mişcări sau posturi pe care bolnavul ajunge să le cunoască şi să le evite.

*Perturbările vasculare* sînt practic constant existente. Membrul dureros prezintă un grad de edem în segmentele distale, mîna este mai rece, tegumentele mai lucioase şi discret pigmentate. Pe lîngă aceste fenomene vasomotorii, există în unele cazuri şi semne vasculare ţinînd de compresiunea directă pe artera subclaviculară. Iniţial apare o diminuare a amplitudinii pulsului şi o scădere a tensiunii arteriale la membrul afectat iar în stadii tardive, cu compresiune prelungită şi masivă a arterei subclaviculare, pot să apară tulburări trofice, de tip ischemic.

*Tulburări de sensibilitate* şi *deficite motorii* survin mai rar şi în stadii foarte tardive.

Există unele *manevre clinice* care pot evidenţia elemente fruste sau inconstante ale sindromului şi care pot contribui la precizarea diagnosticului.

*Compresiunea pe muşchiul scalen anterior* poate declanşa şi reproduce durerea intermitentă iar *palparea* poate revela un muşchi contracturat. Alte manevre pot produce scăderea de amplitudine sau chiar dispariţia pulsului radial :

*Manevra Halstead* : tracţiune în jos în axul membrului brahial, cu gîtul în extensie şi capul rotat controlateral.

*Manevra Adson* : rotarea ipsilaterală a capului, cu membrul brahial balant şi în condiţie de inspir profund.

*Manevra Allen* : rotarea controlaterală a capului cu braţul orizontal iar antebraţul flectat la 90° şi rotat extern.

*Examenul radiologic* poate revela sau nu o coastă supranumerară dar valoarea lui constă mai ales în diagnosticul diferenţial cu discopatia vertebrală cervicală şi cu tumorile de tip Pancoast.

*Tratamentul* este exclusiv chirurgical şi constă în *scalenotomie*, cu sau fără simpatectomie periarterială (după cum există sau nu tulburări vasculare). Abolirea durerilor survine imediat iar tulburările vasculare se ameliorează în timp.

## SINDROMUL DE DISRUPŢIE A PLEXULUI BRAHIAL

Disrupţia (smulgerea) plexului brahial realizează o desaferentare a membrului superior cu plegie globală, anestezie totală şi în 2/3 din cazuri există *dureri* puternice, intolerabile. În fond, membrul brahial desaferentat şi dureros este analog cu membrul fantomă dureros.

*Durerea* survine de regulă la cîteva zile sau cîteva săptămîni de la leziune fie sub formă de hiperpatie, fie ca anestezie dureroasă.

*Hiperpatia* implică membrul brahial practic în totalitate, cea mai discretă atingere declanşează dureri fulminante dar în unele cazuri compresiunea membrului brahial atenuează în parte durerile. Hiperpatia poate fi intermitentă sau pe un fond dureros continuu.

*Anestezia dureroasă*, fenomen încă incomplet elucidat, constă în dureri cu caracter de arsură sau fulgurante în membrul brahial global anesteziat prin desaferentare.

Durerile din disrupţia de plex brahial fac parte din grupul durerilor zise „intratabile" dar numai puţine dintre metodele neurochirurgicale sînt



Scanned with OKEN Scanner

eficiente în acest grup de dureri și pot aduce o ameliorare de durată variabilă. Radicotomiile dorsale între $C_4$—$T_1$ sau mai extinse (între $C_2$ și $T_2$) sînt apte să suprime hiperpatia (Mazars și colab., 1976) dar dau o disabilitate a membrului. Tractotomiile spino-talamice constituie tratamentul. Stimularea electrică a cordoanelor posterioare medulare a adus ameliorări tranzitorii în unele cazuri. Stimularea talamică intermitentă pare să fie metoda cea mai eficientă, cu toate dificultățile ei tehnice (Mazars și colab., 1976).

## SINDROMUL DE TUNEL CARPIAN

Sindromul descris de Wright și colab. (1947) este determinat de modificări de tip iritativ sau compresiv asupra nervului median la trecerea prin tunelul carpian. Iritația-compresiunea este exercitată de ligamentul carpian (flexor retinaculum) și numai în rare cazuri s-au evidențiat leziuni osoase, colagene sau mușchi supranumerari în tunel.

*Etiologia* nu este întotdeauna cert traumatică, dar cum sindromul este mai frecvent de partea dreaptă la dreptaci, se pare că suprasolicitarea mîinii drepte și eventual microtraumatisme sînt în cauză.

*Simptomatologia* inițială este aparția de dureri și parestezii în teritoriul nervului median, de regulă unilateral.

*Durerile* sînt inițial intermitente, apoi devin permanente. Durerea are caracter de arsură-mîncărime și, din teritoriul median, este dominantă în degetul mare. În unele cazuri durerile iradiază mai proximal de nivelul ligamentului. Într-un stadiu mai tardiv, cînd apare hipoestezie, durerile pot persista în zonele hipoestezice.

*Deficitele motorii* survin mai tardiv și debutează cu dificultatea de utilizare a primelor trei degete ale mîinii, mai accentuată pentru police.

*Diagnosticul* poate fi precizat precoce prin măsurarea vitezei de conducere în fibrele nervoase, care este diminuată la valori de minimum 4,5 m/sec.

*Tratamentul* de elecție este chirurgical și constă în secționarea ligamentului care este urmată de imediata dispariție a durerilor. O mecanoterapie ulterioară este utilă dacă au existat deficite motorii preoperator.

**Meralgia parestezică.** Sindromul constă în dureri asociate cu parestezii în teritoriul de distribuție al nervului femuro-cutanat lateral și poate fi de natură traumatică sau netraumatică.

Descrierea și denumirea actuală a sindromului datează încă din secolul trecut dar cunoștințele actuale asupra patogeniei lui sînt legate de studiile lui Stookey (1928), Lee (1936), Ecker și Woltman (1938), Moritz (1962), White și Sweet (1969) ș.a.

Nervul femuro-cutanat lateral își are originea în rădăcinile plexului lombar ($L_2$—$L_3$) și poate fi iritat sau compresat în tot lungul traiectului său. De regulă însă, nervul este supus microtraumatismelor în segmentul său între creasta iliacă și ligamentul inghinal. La nivele mai proximale, nervul poate fi iritat-compresat la nivel vertebral (discopatie vertebrală $L_2$ — $L_3$), la locul unde intră în contact cu mușchiul psoas (psoită, afecțiuni retroperitoneale) sau mai distal prin afecțiuni pelvine și chiar de o sarcină. Aceste eventualități sînt însă rare.

*Simptomatologia* este dominată de *durere* asociată cu *parestezii*. Durerile sînt resimțite cu o componentă de arsură, înțepătură sau constricție. Ele survin fie aparent spontan, fie după ortostatism sau mers preleungit sau după

posturi anormale. Simplul contact vestimentar accentuează durerile și conferă un caracter mai dezagreabil paresteziilor. Relativ frecvent dar inconstant există un grad de hipoestezie pe teritoriul nervului.

*Tratamentul* meralgiei parestezice este în majoritatea cazurilor nechirurgical și constă în blocajul chimic al nervului la nivelul spinei iliace antero-superioare, rar la nivel lombar. Tehnica *blocajului* chimic este simplă: se injectează 10 ml procainã sau xilocainã imediat sub spina iliacă antero-superioară cu acul înclinat ușor în sens medial.

Tratamentul *chirurgical* constă fie în neurectomie, fie în transpoziția nervului dacă acesta este angulat pe planul osos. Dacă sindromul este datorat unor leziuni la nivele mai proximale decît cel iliac, se va trata afecțiunea cauzală.

## CONTUZIILE DE NERVI PERIFERICI

Contuziile de nervi periferici, impropriu denumite și „nevrite interstițiale traumatice", survin de regulă prin traumatisme directe ale nervilor la locurile de contact cu planuri osoase, sau prin microtraumatisme repetate directe sau indirecte.

Nu este vorba de o „nevrită interstițială", ci de leziuni de neurothmesis sau axonothmesis, în urma cărora procesele de regenerare de fibră produc *micronevroame* și acestea sînt responsabile de durerile care survin. Mai rar efectul contuziv este de constituire a unui *hematom* în nerv care evoluează spre organizare conjunctivă și ulterior constituirea unui nevrom.

*Tratamentul* contuziilor de nervi periferici depinde de amploarea leziunii și de stadiul evolutiv. În stadiul imediat post-contuziv tratamentul este cu droguri antialgice și fizioterapie. Dacă durerile persistă mai mult de 10—15 zile, este indicată *perineuroliza* care constă în disecția și liberarea nervului (care de regulă este edematiat și hiperemiat) de conjuntivul care tinde să compreseze nervul deja lezat. O mecano- și fizioterapie ulterioară este necesară.

## DURERILE DIN BONTUL DE AMPUTAȚIE

Durerile din bontul de amputație se datoresc de regulă constituirii unui nevrom terminal. Cu toate acestea nu toate bonturile de amputație sînt dureroase și — pe de altă parte — este greu de explicat de ce excizia sau excizii repetate ale nevroamelor nu aduc rezultate satisfăcătoare. Mai mult încă, există cazuri cu amputații multiple în care un singur bont devine dureros.

Durerile din bontul de amputație au caracter de arsură, frecvent devin lancinante și au tendința de a se extinde în sens disto-proximal.

Pentru neurochirurg este dificil de apreciat eficiența exciziilor nevroamelor deoarece acestea sînt de regulă efectuate de chirurgi sau de ortopedişti iar neurochirurgului îi revin numai cazurile de insucces.

*Posibilități terapeutice.* În primele 6 luni și pînă la maximum 1 an se pot obține rezultate, dealtfel foarte inconstante, prin metodele clasic utilizate de excizii ale nevroamelor, de neurotomie proximală de nevrom sau prin simpatectomie. Peyton și apoi Farley (1965) fac neurotomie la mare distanță de nevrom și resuturare în același timp operator. Radicotomiile dorsale au un efect pasager asupra durerii și marele inconvenient prin faptul că desaferentarea face practic imposibilă utilizarea unei proteze iar proteza însăși determină frecvent leziuni ale planurilor moi datorate insensibilității regiunii prin desa-



Scanned with OKEN Scanner

ferentare. Singura posibilitate neurochirurgicală care poate evita uzul și abuzul de droguri este *tractotomia spino-talamică* efectuată la nivel corespunzător, cu rezultate bune. Durerea poate să treacă după 1—2 injecții intrarahidiene de sulfat de magneziu 33%, 1 cc la interval de o săptămînă (Arseni, 1977).

## DURERILE DIN MEMBRUL FANTOMĂ

Durerile resimțite într-un membru sau segment de membru amputat sînt considerate ca fiind dintre cele mai terifiante, întrucîtva asemănătoare cu cele din nevralgia trigeminală și din cauzalgie. Datorită mecanismului lor încă neelucidat și mai ales precarității și paucității posibilităților terapeutice, ele fac parte din categoria durerilor zise „intratabile".

Pentru a dobîndi o bună înțelegere a durerilor din membrul fantomă sînt necesare, în prealabil, unele considerațiuni asupra fenomenului de membru fantomă care nu este obligatoriu însoțit de dureri sau de alte senzații dezagreabile.

*Fenomenul de membru fantomă*, descris inițial de către Ambroise Paré (1551) și mai tîrziu dar mai aprofundat de către Weir-Mitchell (1872) și Arbatucci (1894), a fost mult timp legat de concepția clasică a percepției persistente a unui segment corporal care a fost amputat. O perioadă foarte îndelungată nu a adus importante remanieri ale concepției inițiale. Experiența bogată furnizată de primul și de cel de al doilea război mondial a reactualizat preocupările asupra fenomenului de membru fantomă (dureros sau nu).

Trebuie specificat de la început că însuși termenul de membru fantomă nu este total adecvat deoarece în rare cazuri poate exista senzația de fantomă și pentru un viscer extirpat, în special pentru stomac, mai rar pentru testicul, penis, sîn sau glob ocular.

Concepția clasică și anume că senzația de membru fantomă apare *după amputații*, de regulă segmentale și în special distale, nu mai este unanim acceptată deoarece s-au semnalat cazuri de apariție de membru fantomă *la neamputați* cu alte tipuri de leziuni nervoase periferice și, mai mult încă, în cazuri de leziuni intranevraxiale atît medulare, cît și cerebrale.

În leziuni de nervi periferici, membrul fantomă poate să apară după desaferentarea membrului superior la nivel de plex brahial. În aceste cazuri, senzația de membru fantomă se supraadaugă membrului existent, cu toate caracterele acestuia.

În leziuni radiculo-medulare, apariția senzației de membru fantomă este mai frecventă în condiții posttraumatice, mai rară în cazuri de compresiuni medulare sau mielite. În astfel de condiții, senzația de membru fantomă este mai puțin clară și mai puțin netă decît cea de după amputație. De regulă, postura membrului fantomă este alta decît cea a membrului real și uneori reproduce postura din momentul impactului.

În leziuni cerebrale apariția senzației de membru fantomă este posibilă dar o reală existență a acesteia necesită discernămînt deoarece se poate preta la confuzie cu stări halucinatorii. Este deci necesar de a se obține de la bolnav detalii precise asupra senzației de fantomă ca fiind supradăugată segmentului real, cu limite și caractere posturale bine definite. În majoritatea cazurilor leziunile sînt subcorticale în emisferul cerebral controlateral.

Clinic, senzația de membru fantomă apare imediat după o amputație, astfel încît cei mai mulți dintre bolnavi caută să se convingă cu privirea dacă amputația a fost realmente efectuată. Acest fapt este valabil de regulă pentru adulți, deoarece la copiii sub vîrsta de 6—7 ani nu apare senzația de membru

Scanned with OKEN Scanner

fantomă sau apare mai tardiv (Simmel, 1965), este intermitentă, de scurtă durată şi mai puţin clară. Acest fapt s-ar explica prin insuficienţa de timp necesară creierului de a primi cantitatea de stimuli necesari pentru o integrare somestezică stabilă. Există totuşi cazuri de existenţă a unui membru fantomă la copii. Critchley (1955) relatează un exemplu la un copil de $2^1/_2$ ani care fusese amputat la vîrsta de 18 luni . La adult, membrul fantomă este resimţit iniţial în dimensiunile şi forma celui real. În timp însă, dimensiunile se modifică, limitele devin mai vagi şi mai restrînse, de regulă apare o ,,telescopare'', adică o scurtare a segmentului dintre marile articulaţii. Extremităţile distale sînt mai clar şi uneori exclusiv resimţite, astfel încît bolnavii au impresia că numai mîna sau numai piciorul sînt inserate la bontul de amputaţie. Ca postură membrul sau segmentul de membru fantomă este resimţit în poziţia pe care o avea înainte de amputaţie, ,,ca şi cum modelul postural ar fi îngheţat cînd stimularea normală a încetat să mai existe'' (Riddoch, 1941). Numai rareori postura fantomei este alta sau una bizară. În membrul fantomă poate exista uneori senzaţia de mişcări spontane sau chiar de mişcări voluntare, cu predominanţa celor elementare sau sinkinetice. Este mai greu de explicat dar totuşi există senzaţia de membru fantomă în unele cazuri de absenţă congenitală a membrului normal, deoarece niciodată cortextul nu a primit vreun impuls extero- sau proprioceptiv de la un segment corporal absent şi deci nu a fost posibilă o integrare somestezică. Astfel de cazuri au fost relatate în literatură (Weinstein şi Sersen, 1961).

*Fenomenul de membru fantomă dureros* apare mai curînd rar după amputaţii (aproximativ în 5% din cazuri) în comparaţie cu membrul fantomă nedureros care apare de regulă şi imediat după amputaţie (aproximativ în 90—95% din cazuri).

Durerea din membrul fantomă are aspecte foarte polimorfe şi deseori nu are caracterul de pură durere, ci este asociată cu alte senzaţii dezagreabile (de înţepătură, de distorsiune, de crampă, de contorsiune, de arsură, de străfulgerare, de izbitură etc.) Uneori, aceste parestezii preced, apoi însoţesc sau nu durerile propriu-zise. După Melzack (1971) durerea din membrul fantomă ar avea următoarele patru caracteristici:

*1.* Durată lungă după amputaţie: în 70% din cazuri cel puţin 1 an, dar poate să persiste ani sau chiar decade.

*2.* Există o zonă de declanşare a durerilor (,,trigger zone'') heterotopă ipsi- sau controlaterală a cărei excitaţie să declanşeze dureri în membrul fantomă. Aceste zone pot fi şi sînt de regulă tegumentare, dar autorul citează un caz în care durerile în membrul fantomă erau declanşate de criza dureroasă anginoasă.

*3.* Durerea din membrul fantomă se dezvoltă cu atît mai uşor cu cît preexista o durere în segmentul amputat. În astfel de cazuri, ambele dureri sînt asemănătoare.

*4.* Durerile sînt uneori permanent abolite de creşterea sau descreşterea impulsurilor periferice. Astfel, injectarea locală de procaină la nivelul bontului de amputaţie poate suprima durerea pentru un timp variat şi cu atît mai lung cu cît injecţiile sînt mai repetate. Injectarea de procaină la nivel interspinos lombar poate induce o atenuare a durerilor, dar injectarea de soluţii saline hipertonice produce o durere scurtă şi localizată, cu iradiere în segmentul fantomă dar urmată de atenuare sau abolire a durerilor pentru o perioadă sau definitiv (fig. 258). În mod aparent paradoxal, o creştere a cantităţii de stimuli



Scanned with OKEN Scanner

periferici poate induce o abolire a durerilor. Acest fenomen poate constitui, așa cum vom vedea, punctul de plecare a unor metode terapeutice.

La aceste caracteristici, se mai pot adăuga următoarele: durerile pot fi continue sau intermitente, cu exacerbări spontane sau provocate. Ele pot fi influențate de diferiți factori ca mișcări involuntare, micțiune sau defecație. Declanșarea durerilor poate face mai precisă în formă și în dimensiuni senzația de membru fantomă (Bonica, 1954).

Stresurile emoționale și instabilitatea psihică pot declanșa durerile (Kolb, 1954). În unele cazuri, un conflict de viață personală sau socială poate fi cel puțin cronologic legat de apariția durerilor, iar o psihoterapie bine condusă este aptă să le amelioreze sau chiar să dispară (Merskey și Spear, 1967; Sternbach, 1968 ș.a.).

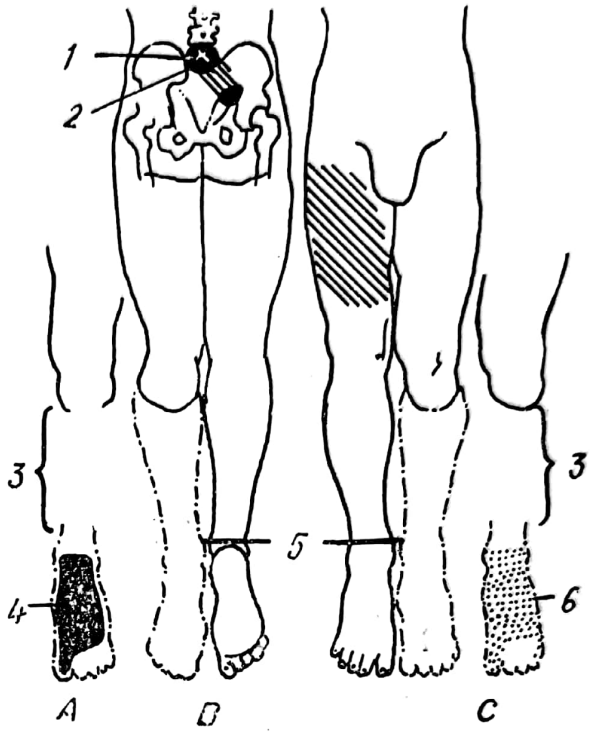


*Fig. 258.* — Injectarea soluțiilor saline hipertonice la nivel interspinos lombar *(1)* produce imediat o durere scurtă și pe o arie limitată *(2)*, urmată de atenuarea sau abolirea durerilor în membrul-fantomă; *(3)* — absența segmentului-fantomă; *A4* — segment de membru fantomă dureros, în care durerea a dispărut după injectare; *B5* — membru-fantomă nedureros, după injectare; *C6* — parestezii reziduale în segmentul de membru-fantomă dureros înainte de injectare.

*Patogenia* durerilor din membrul fantomă este complexă și are un lung dar interesant istoric. Cronologic, mecanismele invocate s-au succedat de la periferie către sistemele centrale. Au fost invocate *mecanisme periferice* datorită aparentei relații de cauză-efect între amputație și apariția imediată a durerilor precum și datorită existenței ariilor declanșatoare. Acestei concepții i se opun însă temeinice argumente. Însăși imediata apariție a durerilor după amputație devansează timpul minim necesar constituirii unui nevrom. După orice tip de blocaj al aferențelor periferice, chiar dacă se produce o temporară ameliorare a durerilor, reapariția lor nu poate fi explicată prin același mecanism periferic. Excitarea mecanică sau de altă natură a unui nevrom nu declanșează durerile de membru fantomă. În sfîrșit, posibilitatea de existență a unui membru fantomă dureros prin leziuni cerebrale în absența unei amputații. Toate aceste argumente (și fiecare în parte) conduc către ipoteza unor mecanisme centrale, fie la nivel medular, fie la nivel cerebral.

Pentru o patogenie *la nivel medular*, Livingston (1943) sugerează un mecanism în care impulsuri de la bontul de amputație activează în mod anormal grupe neuronale din coarnele posterioare medulare care, la rîndul lor, trimit seturi de impulsuri noxice spre structurile cerebrale. Această activare reverberatorie s-ar extinde și la grupe neuronale din coarnele medulare anterioare și laterale explicînd astfel fenomenele motorii și vegetative asociate durerii

din membrul fantomă. Acestea, la rîndul lor, constituie stimuli nociceptivi și astfel s-ar constitui un veritabil cerc vicios între structurile periferice și cele centrale, întreținut la nivel spinal. Gérard (1959) elaborează o teorie oarecum asemănătoare: leziunea periferică, prin suprimarea aferențelor care controlează activarea grupelor neuronale internunciale spinale, face ca acestea să aibe o activitate sincronă ceea ce ar duce la descărcări excesive și anormale de impulsuri către sistemele cerebrale. Aceste teorii ingenioase sînt însă greu de demonstrat. Cazul relatat de Brihaye (1958) este poate mai convingător în susținerea unei participări medulare. Referința este asupra unui bolnav care, fiind amputat la nivelul gambei pentru arterită, a suferit ulterior o compresiune medulară cervicală prin protruzie discală și prezenta un grad de spasticitate cu hipalgezie la nivel toracal mediu. În aceste condiții, durerile din membrul fantomă au dispărut, dar după înlăturarea compresiunii și odată cu revenirea sensibilității au reapărut și durerile în segmentul fantomă. În susținerea unei participări medulare mai pot fi citate și rezultatele unor intervenții chirurgicale la nivel medular. Cu toate că în general se afirmă că o chirurgie medulară în cazurile de membru fantomă nu aduce decît rezultate trecătoare și care nu sînt compensate de complicațiile frecvente și inerente cordotomiilor, White și Sweet (1969) afirmă că aceasta „este singura operație rezonabilă în scopul abolirii durerii pentru timp îndelungat și cu o acceptabilă incidență de complicații". Falconer (1953) relatează de asemenea rezultate considerate ca favorabile în 75% din cazuri pentru o durată de 2—7 ani. Mai recent, Nielson și colab. (1975) prin metoda stimulării electrice a cordoanelor medulare posterioare publică rezultate „bune sau excelente" în 5 din 6 cazuri.

Există argumente importante pentru *o patogenie cerebrală* a durerilor din membrul fantomă. Încă din 1941 Riddoch a prezentat o amplă sinteză. Ca și alți predecesori, el face o distincție între membrul fantomă ca senzație somestezică și membrul fantomă dureros, dar consideră că ambele fenomene implică un model postural cîștigat, rezultat din stimularea în timp și integrarea senzației la nivel cortical. Această concepție poate explica mai multe fapte clinice: postura fantomei, mai ales în cazuri de imobilitate îndelungată, este de regulă cea din momentul amputației și ea nu poate fi influențată decît la nivel cortical. Numai în cazul cînd modelul postural nu este fixat în timp, unele intervenții periferice sau la nivel medular pot atenua — temporar — senzația sau durerea din membrul fantomă. Atît senzația de membru fantomă, cît și asocierea de dureri, ar fi rezultatul repercutării prelungite asupra cortexului, a stimulilor proprioceptivi și nociceptivi, creîndu-se astfel „modelul" postural și algic. Acest fel de a vedea ar explica, cel puțin în parte, de ce extremitățile distale ale membrelor — care din cauza funcțiilor lor mai complexe au și dispozitive senzitive mai diferențiate — sînt mai bine și mai clar percepute. Existența durerii definește mai clar segmentul fantomă poate fiindcă o senzație dureroasă, prin intensitatea ei, fixează mai net „modelul" postural, sau poate fiindcă atenția este mai intens solicitată de durere decît de elementele proprioceptive. Participarea cerebrală la fenomenul de membru fantomă precum și la fantoma dureroasă s-a încadrat deci în concepția „engramatică" sau de „schemă corporală" care, oricît de atrăgătoare ar fi, nu poate explica totuși unele fapte clinice certe. Astfel, nu s-ar putea explica existența de membru fantomă la amputați congenital sau apariția la o vîrstă foarte precoce, cazuri în care stimularea senzitivă sau nu s-a produs deloc, sau a fost insuficientă și incompletă pentru stabilirea „modelului" postural din cadrul



Scanned with OKEN Scanner

schemei corporale. De asemenea, în cadrul teoriei schemei corporale, ar fi greu de explicat variabilitatea cu tendința de atenuare în timp a senzației de membru fantomă, precum și variabilitatea în intensitate sau reapariția durerilor după intervenții chirurgicale periferice, spinale sau cerebrale. Toate aceste dificultăți de interpretare a participării cerebrale, dar mai ales unele fapte clinice, au adus o pondere din ce în ce mai mare factorilor *de ordin psihologic* sau chiar *psiho-patologic*. Nu poate fi negat faptul, asupra căruia printre alții a insistat în mod special Kolb (1954) și anume că durerile din membrul fantomă pot fi declanșate, pot fi influențate cantitativ și calitativ de stress-uri emoționale și, invers, durerile pot fi abolite de distragerea atenției, de relaxare și de confort psihic (Morgenstern, 1964), de hipnoză (Cedercreutz și Uusitalo, 1967) sau de o psihoterapie inteligent condusă (Kolb, 1954; Merksley și Spear, 1967; Sternbach, 1968). În unele cazuri, dominanța factorilor psiho-patologici este atît de marcată și rezultatele psihoterapiei atît de evidente, încît Bailey și Moersch (1941) etichetau durerile din membrul fantomă ca o „nevroză obsesivă".

Toate aceste fapte și concepții, cu argumente pro și contra, tind să demonstreze că sindromul de durere în membrul fantomă nu poate fi explicat în mod satisfăcător printr-un singur mecanism și că fenomenele fiziopatologice nu se desfășoară la un anumit nivel. Este foarte probabil vorba de mecanisme mult mai complexe și mai extinse. Din acest punct de vedere concepția propusă de către Melzack (1971) nu este lipsită de interes și poate constitui modelul unor cercetări ulterioare. În cadrul acestei concepții, un rol de prim ordin îl are formațiunea reticulată din trunchiul cerebral prin efectul său tonic inhibitor la toate nivelele sinaptice ale sistemului de proiecție somatic. Prin amputație, sînt distruse o mare parte din fibrele aferente și deci se produce o descreștere a cantității de stimuli spre formațiunea reticulată al cărei efect inhibitor este astfel diminuat. Impulsurile transmise prin fibrele remanente declanșează o activitate autosusținută la toate nivelele. Aceasta este declanșată de excitarea fibrelor remanente care, din cauza proceselor de regenerare, sînt în majoritate de diametru mic, cu conductibilitate lentă. În acest tip de fibre, stimulii generați la bontul de amputație produc seturi de impulsuri sincrone și mai puțin de natură complexă, ca cele din spectrul normal al unei fibre. Deoarece efectul tonic inhibitor al formațiunii reticulate este menținut de impulsuri periferice normale, o marcată descreștere a acestora face să scadă efectul inhibitor. În consecință, seturile de impulsuri via fibre subțiri tind să declanșeze activitatea autosusținută din grupele neuronale la nivel spinal, talamic și cortical. Mai mult, grupele neuronale inhibitoare cu activitate autosusținută ar influența alte grupe de neuroni care în mod normal sînt activați de stimuli din alte arii corporeale. În acest fel s-ar explica existența de „zone declanșatoare" ale durerii cu situație heterotropă.

*Posibilități terapeutice.* Mecanismele atît de complexe și mai ales incerte ale durerilor din membrul fantomă au dus în mod inevitabil la pesimism asupra posibilităților neurochirurgicale. După o analiză a cazurilor din Mayo Clinic (55), Bailey și Moersch conchideau că nici o metodă chirurgicală nu poate aduce decît rezultate temporare. Au fost efectuate blocaje periferice chimice (Livingston, 1943) și chirurgicale (Campbell, 1966; Livingston, 1943), simpatectomii (Kallio, 1950), cordotomii și tractotomii mezencefalice (Spiegel și Wycis, 1962), talamotomii (Spiegel și Wycis, 1962; Stone, 1950), girectomii (Pool și Bridges, 1954), leucotomii (Kolb, 1954 ș.a.) dar în general fără rezul-

Scanned with OKEN Scanner

tate stabile și concludente. Cu toate acestea, acest pesimism nu este unanim. White și Sweet (1959) relatează bune rezultate obținute prin tractotomie anterolaterală medulară la 17 din 18 bolnavi dintre care numai la 6 au reapărut dureri după un interval de 1 lună pînă la 2 ani. Prin aceeași metodă Falconer (1953) afirmă rezultate asupra durerilor în 9 din 12 cazuri urmărite timp de 2—7 ani și incluzînd 4 din 6 bolnavi cu membru fantomă brahial. Nielson și colab. (1975), bazîndu-se pe teoria inhibiției centrale, au obținut rezultate apreciate de autori ca foarte bune la un număr de 5 din 6 bolnavi cu dureri în membrul fantomă și cărora li s-a aplicat metoda stimulării electrice a cordoanelor medulare posterioare. Bolnavii au fost urmăriți timp de 7—25 de luni.

## CAUSALGIILE

Din grupul causalgiilor face parte atît *sindromul causalgic clasic*, descris inițial de Weir-Mitchell și colab. (1864), cît și unele *sindroame pseudo-causalgice* sau causalgii minore (Homans, 1940). Deosebirea dintre aceste două grupe este că veritabila causalgie este influențată de factori emoționali, în timp ce sindroamele pseudocausalgice nu.

**Sindromul causalgic.** Ca și sindromul dureros din membrul fantomă sau din bontul de amputație, sindromul causalgic este unul dintre cele mai complexe, avînd la origine o leziune periferică dar în a cărui patogenie și terapeutică sînt implicate structurile centrale. De aceea, cel puțin în parte, sindromul este cuprins în grupul durerilor zise „intratabile".

Descrierii inițiale a sindromului i s-au adăugat studii mai largi și mai recente dintre care cele mai importante sînt ale lui Schumacker (1948) rezultate din experiența ultimului război mondial, ale lui Barnes (1953), Bonica (1964), Noordenbos (1959; 1974), White (1948; 1955; 1976) ș.a.

*Definiția* cea mai simplă și poate cea mai exactă a sindromului pare să fie cea dată de Bonica (1964) ca „existența de dureri puternice, constante și spontane, survenind după leziuni parțiale sau complete de nervi periferici, cu caracter de arsură, agravate de stimuli emoționali sau periferici și frecvent asociate cu modificări vasomotorii, secretorii și trofice".

*Clinica* sindromului causalgic este dominată de durere. *Durerea* are caracter pregnant de *arsură* (etimologic causa = arsură), este continuă dar poate fi exacerbată de stări emoționale sau de stimuli mecanici. Chiar stimuli tactili ușori sau stimuli proprioceptivi pot fi intolerabili pentru bolnav, declanșînd reacții de „hiperpatie". Atît durerea, dar mai ales reacția de hiperpatie tind să depășească teritoriul nervului lezat, însă topografia este foarte dificil de precizat deoarece reacția hiperpatică și starea de hiperemotivitate fac bolnavul refractar la examinare. Durerea este frecvent exacerbată și reacția hiperpatică declanșată de simplul contact cu lenjeria ușoară de corp, de un ușor curent de aer sau de expunerea la soare ori la temperaturi scăzute. Momentul apariției durerii după traumatism este mai curînd precoce și uneori imediată. După Barnes (1953) în 60% din cazuri durerile apar imediat sau în primele 24 ore după traumatism, în 10% din cazuri după 48 ore și în procentaje egale după 3 zile și înainte de 3 săptămîni. Durerea apare mai frecvent (60%) după leziuni ale membrului brahial și mai puțin (40%) ale membrului crural. Durata de persistență a durerilor este de cîteva luni pînă la 1 an, excepțional mai mult.



Scanned with OKEN Scanner

*Tulburările vasomotorii și trofice* există constant în sindromul causalgic și absența lor face ca o durere cu caracter de arsură să fie îndoielnic considerată ca fiind realmente causalgică. Vasodilatația ar fi mai frecventă în stadiile precoce și ar fi datorată unui fenomen reflex antidromic via rădăcinile dorsale (de Takats, 1945). Tegumentele sînt calde și umede în faza precoce, reci și uscate în faze mai tardive. Mai rar se observă fenomene de vasoconstricție. În cazurile cu evoluție prelungită, apar *tulburări trofice* dintre care mai frecvente sînt osteoporoza la nivelul degetelor, modificări ale unghiilor, diferite grade de redoare sau chiar de anchiloză la micile articulații ale degetelor.

*Tulburările psihice* fac parte integrantă din sindromul causalgic încît s-a sugerat chiar că acesta este o formă de psihonevroză. Nu se poate considera că tulburările psihice sînt preexistente instalării sindromului, că ar fi un factor predispozant sau determinant și nici consecința unei suferințe dureroase îndelungate. Ele dispar de regulă odată cu durerea. Un caz sugestiv este relatat de White și Sweet (1959) al unui pilot (deci om bine echilibrat somatic și psihic) care fiind rănit în cursul unui zbor în timpul războiului din Pacific, la reîntoarcerea la bază avea deja constituit în plin sindromul causalgic.

Din punct de vedere *evolutiv* se pot distinge 3 stadii:

*Stadiul 1* cu dureri de tip causalgic pe teritoriul aferent leziunii și în care există posibilități terapeutice eficiente.

*Stadiul 2* cu dureri mai extinse, cuprinzînd întreg membrul respectiv (causalgia regională), cu eficiență terapeutică incertă.

*Stadiul 3*, cu dureri extinse aproape la o jumătate de corp sau chiar controlaterale (causalgia difuză) considerată ca durere „intratabilă".

*Date de patologie generală.* Ca *frecvență*, causalgia „vera" survine relativ rar (2—5%) din cazurile de leziuni parțiale ale nervilor periferici. Aproape toate cazurile descrise sînt prin leziuni traumatice de război, foarte puține în viața civilă. Procentajele mai mari includ, de regulă, și alte dureri cu un caracter de arsură, dar care nu se încadrează strict în limitele sindromului causalgic. Ca *localizare*, causalgia survine cel mai frecvent după leziuni combinate de nervi median + radial (50%), după leziuni de nerv median (25%) de plex brahial (25%), după leziuni de nerv sciatic inclusiv ramurile sale (18%). Ca *natură a leziunii*, este unanim admis că practic (exclusiv leziunile parțiale de nerv) induc causalgie transsecțiunile de nerv numai în mod excepțional și îndoielnic. Părerea că leziunile supurative ar fi urmate într-un procentaj mai ridicat de causalgie nu poate fi susținută deoarece în majoritatea cazurilor sindromul apare imediat după traumatism sau la foarte scurt interval, timp insuficient pentru constituirea unei supurații.

*Patogenie.* Nu există încă o explicație clară și indiscutabilă asupra mecanismelor care induc causalgia. Termenii majori în care se pune în discuție patogenia causalgiei sînt eficiența simpatectomiilor — pe de o parte — și concepția că sistemul simpatic nu este un mediator al durerii — pe de altă parte. Eficiența simpatectomiilor, oricît de cert ar fi afirmată, nu poate constitui o bază patogenică deoarece cazurile relatate au fost selecționate după criteriul răspunsului favorabil la blocajul chimic simpatic prealabil operației. În aceste condiții rămîne de răspuns la întrebarea ce se întîmplă în cazurile care nu au răspuns favorabil, deci care nu au fost supuse simpatectomiei și care totuși se încadrează în causalgia „vera". Aceasta, precum și necesitatea unei rezolvări a aparentei contradicții între eficiența simpatectomiilor și

Scanned with OKEN Scanner

neacceptarea medierii simpatice a durerii, a dat naştere la o serie de cercetări şi de concepţii, unele interesante ca fundamentare, altele ingenioase ca valoare explicativă. Simultan cu cercetările experimentale ale lui Granit şi colab. (1944) asupra stimulării încrucişate între fibrele motorii şi cele senzitive la nivelul leziunii de nerv, Doupe, Cullen şi Chance (1944) au propus ca mecanism al causalgiei stabilirea de scurtcircuite între fibrele senzitive ale nervului lezat şi fibrele simpatice eferente. Dacă acesta ar fi realmente mecanismul, el ar putea să explice de ce durerea se asociază cu perturbări vasomotorii, sudorale, pilomotorii precum şi de ce ea este influenţată de factori de mediu, atît fizic, cît şi psihic. Această concepţie nu explică însă de ce întreruperea scurtcircuitelor *numai* la nivel simpatic este eficientă. La acest punct de vedere s-au mai raliat şi Nathan (1947), Walker şi Nulsen (1948), White şi Sweet (1959), Barnes (1955) ş.a. În 1955 Barnes a propus un mecanism asemănător dar mai complex. Punctul de plecare este tot existenţa unui scurtcircuit, a unei sinapse artificiale senzitiv-simpatice dar care este generatoare de impulsuri atît centripete (algoconductoare) cît şi antidromice, centrifuge şi care induc manifestările vasomotorii. Acestea din urmă ar pune în libertate o substanţă indirect algogenă şi care, acţionînd prin scăderea pragului la durere, este în măsură să potenţeze impulsurile senzitive centripete. Concepţia iniţială a lui Noordenbos (1959) decurgea din principiul general că orice stimul în nervii periferici este vehiculat de un spectru de fibre cu viteză de conducere diferită şi că, dacă proporţia de fibre cu conductibilitate rapidă este mai scăzută şi deci există o activare mai crescută a conductibilităţii lente, se produce un dezechilibru („state of inbalance"). Acest punct de vedere ar explica într-o măsură faptul că numai leziuni parţiale de nerv induc causalgie. Ulterior, Noordenbos (1974) îşi remaniază concepţia şi susţine că durerea este mediată de fibrele simpatice care inervează arterele membrelor, dar nu s-au putut încă aduce argumente că fibrele simpatice sînt algomediatoare. Este foarte probabil că cea mai credibilă concepţie patogenică rămîne totuşi cea a interacţiunii fibrelor (la care se raliază dealtfel şi Bergan şi Conn, 1964) şi care ar explica atît producerea elementelor sindromului causalgic, cît şi eficienţa simpatectomiilor.

*Posibilităţi terapeutice.* În funcţie de stadiu (1, 2, 3) causalgia este apreciată ca o durere tratabilă sau ca una „intratabilă". *În stadiul 1* se pot obţine rezultate prin intervenţii locale (neuroliză, excizia leziunii de nerv şi sutură cap la cap ulterioară după procedeul lui Mayfield, 1951) şi foarte bune rezultate prin simpatectomie. În seriile lui Ulmer şi Mayfield (1946), Shumacker (1948), White şi Sweet (1969) totalizînd un număr de 312 simpatectomii, au existat numai 18 eşecuri. Pentru causalgia brahială este suficientă rezecţia ganglionilor 2 şi 3 toracici iar pentru causalgia crurală ganglionii 2 şi 3 lombari. În stadiile 2 şi 3 se pot obţine bune rezultate prin metode chirurgicale intranevraxiale proprii durerilor zise „intratabile" (cordotomie anterolaterală).

## DURERILE RADICULARE

Durerile radiculare sînt efectul unui factor iritativ asupra rădăcinilor rahidiene dorsale sau ventrale. Astfel de dureri pot să existe ca atare pe toată durata persistenţei factorului iritativ sau pot precede o compresiune radiculară sau radiculo-medulară dacă factorul etiologic este evolutiv. Acestea din urmă reprezintă faza radiculară a unei compresiuni medulare lente.



Scanned with OKEN Scanner

Există două tipuri de dureri radiculare: durerea de tip nevralgic, mediată de rădăcinile dorsale, și durerea de tip mialgic, mediată de rădăcinile ventrale.

*Durerea de tip nevralgic* este resimțită ca o durere vie, ascuțită, pătrunzătoare, acută și poate avea fie caracter continuu, fie intermitent sub formă de străfulgerări pe care bolnavul le compară deseori cu descărcări electrice. Dacă durerea are caracter continuu, se asociază mai mult sau mai puțin frecvent cu parestezii iradiind de regulă proximo-distal pe întreg teritoriul radicular dureros. Durerea însăși are maximum de intensitate și optimum de localizare în segmentele mai distale și devine mai difuz percepută în segmentele mai proximale. Durerea de tip nevralgic cuprinde, de regulă de la început, tot teritoriul rădăcinilor implicate dar poate apărea inițial în segmentele proximale și ulterior în cele distale.

Durerea de tip nevralgic are două aspecte în funcție de dominanța efectului iritativ-compresiv asupra fibrelor mediatoare ale sensibilităților superficiale sau asupra celor profunde din rădăcinile dorsale. Aceste două aspecte sînt resimțite:

— Ca o durere superficială cu caracter de înțepătură, localizată predominant în segmentele distale și care se poate extinde proximal, fiind frecvent asociată cu parestezii.

— Ca o durere resimțită profund, surdă, chinuitoare, uneori cu caracter constrictiv sau sfredelitor și care se accentuează la mișcări ale segmentelor. Nu este asociată cu parestezii dar frecvent apare o redoare musculară, de regulă circumscrisă, rareori mai extinsă. Această durere este mediată de fibrele cu originea în structuri profunde (articulații, fascii, periost, sinoviale etc.). Topografia acestor dureri nu se suprapune cu teritoriile dermatomice, ci mai curînd cu cele sclerotomice care sînt mai puțin sistematizate.

*Durerea de tip mialgic* este resimțită ca o durere profundă, lancinantă, intensă și continuă, mai rar ca o arsură și mai frecvent sub forma de constricție asociată cu contractură musculară. Durerea poate să apară sau să se exacerbeze în timpul mersului, în cursul unui efort, cînd se poate transforma în veritabilă crampă care blochează mișcarea sau produce fenomene de claudicație. În timpul somnului, durerea mialgică se poate accentua sau exacerba datorită proceselor congestive. Durerea mialgică este resimțită preferențial în segmentele proximale și poate să apară fie spontan, fie provocat. Durerea mialgică provocată rezultă din compresiunea exercitată pe așa numitele „puncte mialgice" situate de regulă la locul unde ramuri ale unui nerv sînt în contact sau perforează o fascie. Prototipul de durere mialgică este realizat de compresiunea iritativă pe care o protruzie discală, în special în segmentele cervicale, o exercită asupra uneia sau mai multor rădăcini. În protruziile discale lombare, punctele mialgice sînt cele clasice după schema lui Valleix: la nivelul incizurii sciatice, pe fața posterioară a coapsei, la nivelul capului peronier, a maleolei laterale și calcanean.

Durerea mialgică, atît spontană cît și provocată, este resimțită pe o arie mai întinsă și mai puțin bine delimitată în comparație cu durerea nevralgică. Dealtfel, topografia durerilor mialgice nu se suprapune schemei de sistematizare dermatomică valabilă pentru durerea de tip nevralgic, chiar dacă sînt implicate aceleași rădăcini.

Durerea nevralgică și durerea mialgică pot fi resimțite separat dar de regulă ele coexistă, cu predominanța unuia sau al altui tip. Durerea nevralgică



Scanned with OKEN Scanner

are mult *mai mare valoare localizatorie* decît durerea mialgică în precizarea nivelului rădăcinilor implicate. De asemenea, în cazurile de compresiune radiculomedulară, tulburările de sensibilitate constituie principalul element semiologic de localizare lezională ; dintre acestea, prioritatea o au fenomenele radiculare față de cele medulare. Cum însă nu întotdeauna se poate face un discernămînt cert între efectele radiculare și cele medulare, *durerea radiculară (și în special cea de tip nevralgic) are cea mai mare valoare localizatorie.*

*Caracteristicile generale* ale durerilor radiculare pot fi sintetizate în modul următor:

— Fixitatea teritoriului pe care sînt resimțite și care se suprapune (în special pentru tipul nevralgic) sistematizării dermatomice.

— Discontinuitatea în intensitate, existînd în mod frecvent exacerbări paroxistice sau chiar un caracter fulgurant, pe un fond dureros continuu, excepțional discontinuu.

— Declanșarea sau accentuarea durerilor prin creșterea bruscă a presiunii lichidului cerebro-spinal în tuse, strănut, efort de defecație etc.

— Accentuarea sau exacerbarea durerilor în decubit prelungit datorită congestiei venoase peridurale, precum și în condiții climatice, higrometrice, anormale.

Durerile sînt mai rar *monoradiculare* și mai frecvent *poliradiculare* chiar în cazul cînd lezional este implicată o singură rădăcină. Acest fenomen este datorit efectului compresiunii asupra plexurilor venoase periradiculare și perimedulare care produc o stază-congestie pe un teritoriu mai extins.

Din punctul de vedere al lateralității, durerile pot fi *unilaterale* sau *bilaterale*. Acestea din urmă sînt mai frecvente la nivelul rădăcinilor toracale și durerile au un caracter constrictiv „în centură" sau „în corset".

Dacă durerile radiculare sînt datorite unui proces compresiv, se mai pot asocia durerii pur radiculare și alte manifestări, fie dureroase, fie musculare sau de ordin neurologic.

— Durerea de distensie a durei-mater este o durere mai surdă, mai profundă, mai difuză dar cu o topografie paravertebrală, ca o bandă dureroasă longitudinală.

— Un grad de redoare musculară („muscle tenderness") este de asemenea un efect meningeal.

— Dacă durerea este determinată de o leziune iritativ-compresivă evolutivă, inițial — în stadiul iritativ — durerea este unicul simptom. Ulterior—în stadiul compresiv—se produce o întrerupere funcțională și apoi anatomică a rădăcinii și durerea dispare, fiind înlocuită cu hipo- sau analgezie. În rare cazuri, pot să persiste dureri pe teritoriul anestezic, fenomen cunoscut sub denumirea de „anestezie dureroasă" și care este foarte refractar la posibilitățile terapeutice.

Durerile radiculare pot fi induse de numeroși și variați factori etiopatogenici și în funcție de natura acestora durerile radiculare pot fi *benigne* (tratabile prin mijloace terapeutice adecvate factorului etio-patogenic), sau *maligne* (cînd factorii etio-patogenici nu pot fi direct influențați de mijloace terapeutice). Sînt așa zisele „dureri intratabile" care nu pot fi ameliorate sau abolite decît prin posibilitățile de blocaj chimic sau chirurgical al căilor algomediatoare, fie la nivel radicular, fie mai ales, la nivele endonevraxiale.

Din categoria *durerilor radiculare benigne* fac parte în primul rînd radiculalgiile din *discopatiile vertebrale* netraumatice sau traumatice și care



Scanned with OKEN Scanner

pot fi tratate medicamentos, fizioterapic și mecanoterapic în stadii inițiale, și chirurgical în stadii tardive. Mai fac parte din această categorie radiculalgiile din tumori benigne intrarahidiene extramedulare (neurinoame, meningioame, epidermoide etc.) în care extirparea tumorii este urmată de dispariția durerilor. Radiculalgiile din traumatismele vertebro-medulare pot fi benigne în cazuri de fracturi-dislocații vertebrale care se corectează chirurgical, sau pot fi maligne, de patogenie mai complexă, ca „durerile paraplegicilor" posttraumatice, care fac parte din grupul durerilor zise „intratabile".

Din categoria *durerilor radiculare maligne* fac parte în primul rînd radiculalgiile induse de invadarea rădăcinilor de către tumori maligne de vecinătate precum și cele determinate de procese degenerative vertebrale sau osteoarticulare. Acestea beneficiază numai de metodele adecvate durerilor „intratabile".

## DURERILE GANGLIO-RADICULARE

**Durerile din herpeszoster.** În infecția zosteriană, localizarea predominantă a virusului este în ganglionii rahidieni dar se extinde atît radicular cît și medular.

Evoluția clasică a afecțiunii este în trei stadii:

1. *Stadiul preeruptiv*, în care dureri de tip radicular constituie practic unicul simptom timp de cîteva zile. Inconstant pot să survină semne infecțioase generale (cefalalgii, mialgii, subfebrilitate, discret sindrom meningeal). În acest stadiu, diagnosticul este dificil. Radiculalgiile asociate cu un grad de pleiocitoză și creștere a proteinelor în lichidul cerebro-spinal pot fi un indiciu de diagnostic.

2. *Stadiul eruptiv* este ușor de recunoscut prin apariția și caracterul veziculelor. Durează cîteva zile sau cîteva săptămîni și este sau nu asociat cu dureri radiculare. Atît erupția, cît și durerile sînt localizate pe un teritoriu net radicular.

3. *Stadiul posteruptiv* are ca unic simptom dureri cu caracter radicular. *Durerile* sînt intense, lancinante, cu senzație de arsură și sînt net localizate pe teritoriul radicular pe care a evoluat erupția. Durerile posteruptive sînt mai rar tranzitorii și sedabile; de regulă sînt persistente, chinuitoare, rezistente la droguri antialgice. Uneori, pe teritoriul radicular dureros există o hipoestezie mai marcată în zona centrală și mai atenuată spre periferie.

*Diagnosticul* este simplu dacă a existat un stadiu eruptiv clar. Erupția însă poate să lipsească sau să fie discretă, neremarcată de bolnav care solicită ajutor medical numai pentru dureri persistente, chinuitoare, pe un teritoriu net radicular și care sînt rebele la analgezice.

*Posibilități terapeutice.* În primele 2 stadii (preeruptiv și eruptiv), analgezicele uzuale, pudrajul cu oxid de zinc și talc, aplicări locale cu unguente cortizonice, administrarea de derivate cortizonice ca și de gammaglobulină pot fi utile. În stadiul posteruptiv, radioterapia, asociată cu analgezice și tranchilizante, poate ameliora durerile în primele 6 luni. După acest interval, durerile devin de tip „intratabil". În unele cazuri blocajul alcoolic sau fenolic radicular sau rizotomiile dorsale chirurgicale dau rezultate însă instabile. În acest stadiu,



Scanned with OKEN Scanner

terapia de elecție este tractotomia spino-talamică de la care se pot spera rezultate bune și stabile. Dacă durerile sînt foarte vechi (peste 2—3 ani), se va face tractotomie spino-talamică cu rezultate bune.

## DURERILE MENINGEALE

Leziuni inflamatorii sau factori mecanici pot produce dureri cu origine fie pahimeningeală, fie leptomeningeală, fie mixte. Durerile meningeale sînt frecvent asociate cu dureri radiculare în special în cazurile de compresiuni radiculo-medulare în stadii mai avansate.

*Durerea din meningite* (meningoencefalite) evolutive este o durere complexă : cefalalgii paroxistice pe fond de puternică cefalee continuă, durere cu redoare nucală și dureri cu caracter profund, asemănătoare durerilor de tip mialgic, avînd o topografie „în bandă paravertebrală" mai mult sau mai puțin întinsă. Se asociază grețuri, vărsături, febră, alterări ale stării de conștiență.

*Durerea din leptomeningite* (arahnoidite spinale adezive, fibroplastice). Astfel de arahnoidite pot să apară și să se dezvolte după traumatisme vertebro-medulare, după infecții leptomeningee sau să aibă o patogenie iatrogenă (injectarea de substanțe de contrast în scop diagnostic, rahianestezie, operații pentru afecțiuni vertebro-medulare etc.). Pot fi sau nu însoțite de paraplegie. Aceasta din urmă este descrisă ca o entitate aparte sub denumirea de „durerile paraplegicilor".

Durerea prin arahnoidite spinale adezive (fără paraplegie) apare în mod insidios și capricios. Inițial durerile sînt intermitente, apar sau dispar fără cauze precise, uneori în legătură cu condițiile higrometrice sau cu efortul. Perioadele algice au o durată variată, sînt mai difuze în stadii inițiale, apoi devin de tip destul de net radicular. În stadiile tardive durerile sînt continue, puternice, cu caracter constrictiv, sub formă de rahialgii cu iradieri radiculare și pe un fond algic continuu apar paroxisme dureroase. În aceste stadii tardive apar de regulă semne neurologice radiculare și apoi medulare.

*Posibilități terapeutice.* Caracterul chinuitor al durerilor și perspectiva apariției ulterioare de deficite motorii și sfincteriene a făcut să se încerce multiple procedee terapeutice. Diferitele metode de lizã arahnoidiană în scop de degajare radiculară nu au avut nici o eficiență. Metodele de blocaj radicular chimic sau chirurgical nu au influențat caracterul și persistența durerilor. Administrarea de derivate cortizonice sau radioterapia au fost urmate de eșec constant.

Singura metodă terapeutică de la care se pot spera rezultate asupra durerilor este *tractotomia spino-talamică bilaterală* efectuată corect și la nivel corespunzător.

## DURERILE PARAPLEGICILOR

Durerile paraplegicilor constituie un sindrom complex nu numai din punct de vedere clinico-terapeutic și fiziopatologic, dar și din punct de vedere psihologic și psihopatologic avînd și multiple impicații de ordin social. Fiecare dintre aceste aspecte cît și complexul lor sînt atît de dificil de rezolvat, încît multe dintre aceste cazuri rămîn disabilitate nu numai din punct de vedere



Scanned with OKEN Scanner

motor şi al durerilor, ci şi sub aspect psihic, dependente atît de droguri analgezice, cît şi de asistenţa socială şi umană.

*Frecvenţa* durerilor paraplegicilor este mai mare în epoca contemporană decît în trecut datorită în mare măsură progreselor tehnice în tratamentul paraplegiilor, cît şi utilizării antibioticelor care au prelungit durata de supravieţuire prin evitarea complicaţiilor septice, în trecut practic inevitabile. Actualmente, se apreciază că aproximativ în 10% din cazurile de paraplegii cu durată de supravieţuire prelungită apar dureri de diferite tipuri. Cea mai mare parte dintre durerile paraplegicilor survin după traumatisme vertebro-radiculo-medulare şi foarte rar din alte cauze. În funcţie de nivelul lezional, durerile apar mult mai frecvent în leziuni ale cozii de cal şi mai rar prin leziuni ale segmentelor mai craniale. În mod excepţional survin dureri la tetraplegici.

*Patogenia* durerilor paraplegicilor este una de iritaţie-compresiune asupra rădăcinilor, în special în segmentul intradural, mai puţin în cel intraforaminal, de către aderenţe constrictive care uneori pot avea acelaşi efect şi asupra segmentelor medulare corespunzătoare. Astfel, durerile paraplegicilor sînt de fapt analoage durerilor din stadiile tardive ale arahnoiditelor spinale adezive, fibroplastice. Ceea ce face ca durerile paraplegicilor să constituie un sindrom aparte este componenta afectiv-emoţională care poate deveni predominantă şi astfel durerea să se discute în termeni de psihalgie.

*Durerile* paraplegicilor sînt de mai multe tipuri în funcţie de timpul de apariţie, de mecanismele care le induc, precum şi de gradul de echilibru psihic al bolnavului care este mai mult sau mai puţin dispus să coopereze la metodele de reabilitare sau psihoterapice. După Davis şi Martin (1947), Freeman şi Hamburger (1947) şi Scarff (1960) ar exista următoarele tipuri de dureri care pot coexista cu predominanţa uneia dintre ele.

*Durerile de tip radicular* sînt poate cele mai tolerabile şi mai distincte şi care alterează în mai mică măsură psihicul bolnavului prin caracterul lor intermitent. De aceea, bolnavul este mai cooperant şi descrie mai net durerile ca fiind acute, uneori ca exacerbări pe un fond dureros continuu şi cu o localizare superpozabilă dermatoamelor.

*Durerile de tip difuz*, neclar superpozabile sistematizării dermatomice, au o componentă de durere-arsură (din care cauză au fost impropriu denumite „simpatalgice"). Sînt dureri continue, puternice, greu suportabile şi care pot varia ca intensitate în funcţie de statusul psihic al bolnavului. Acest tip de dureri pot să apară imediat după instalarea paraplegiei sau mai tardiv, după cîteva săptămîni sau chiar luni.

*Durerile psihogene* sînt cele mai puţin bine definite calitativ şi topografic, bolnavul descriindu-le în cele mai variate moduri. Apar mai ales la vechi paraplegici cu stare psihică deteriorată sau revendicativă ori după sevraj de droguri.

*Posibilităţi terapeutice.* Este recomandabil şi indispensabil ca înainte de a lua vreo hotărîre asupra tipului şi metodei de tratament să se studieze cu atenţie şi discernămînt starea psihică a bolnavului. Orice paraplegic are personalitatea modificată de disabilitarea fizică şi, mai ales dacă apar dureri, această modificare se poate transforma în alterare sau deteriorare, ceea ce face ca reacţia la durere să fie mai intensă. Importanţa factorului psihologic este în mod constant subliniată în literatură atît ca o condiţie agravantă a durerii cît mai ales în aprecierea şanselor de reuşită sau de eşec a terapeuticii aplicate. În consecinţă, o investigare psihică competentă precum şi o preala-



Scanned with OKEN Scanner

bilă psihoterapie bine condusă trebuie să preceadă orice tip de tratament intenționat.

*Metode terapeutice nechirurgicale.* Analgezicele și drogurile neuroleptice sau tranchilizante nu dau rezultate stabile decît în măsura în care există sau domină un component psihogen.

*Blocajul chimic radicular* conferă rezultate inconstante deoarece agentul chimic (alcool sau fenol) ia un limitat contact cu rădăcinile inclavate în aderențe.

*Metodele chirurgicale.* Decompresiunea prin laminectomie și liză a aderențelor cu sau fără rizotomie dorsală a dat unele rezultate (Krueger, 1960; White și Sweet, 1969) mai ales în cazurile cu dureri de apariție precoce. În cazurile cu apariție tardivă a durerilor, și mai ales dacă sînt persistente și difuze, caracterul de durere de tip ,,intratabil'' poate fi stabilit și singura șansă terapeutică este *tractotomia spinotalamică bilaterală,* de preferință în același timp operator și respectîndu-se principiul diferenței de nivel între cele două incizii medulare.

## DURERILE DE ORIGINE INTRANEVRAXIALĂ (,,DURERILE CENTRALE")

Durerile de origine intranevraxială, cunoscute în mod curent sub denumirea de ,,dureri centrale'' constituie o condiție clinică mai curînd rară. Noțiunea este bine precizată, fiziopatologia destul de controversată iar posibilitățile terapeutice sînt limitate și cu rezultate inconstante. Cunoștințele clasice asupra durerilor de origine centrală se datoresc în special lucrărilor lui Déjerine și Roussy (1906), Head și Holmes (1912), Garcin (1937), Riddoch și Critchley (1937), White și Sweet (1955, 1969) și încă multor altora.

Prin durere de origine intranevraxială (durere ,,centrală'') se înțelege durerea indusă de o leziune patologică sau iatrogenă, situată în sistemul nervos central la orice nivel (cerebral, trunchi cerebral, medular). Cu toate că noțiunea pare a fi clar definită, există totuși unele tipuri de dureri care fie că sînt de un determinism mixt (extra- și intranevraxial) — cum ar fi durerile paraplegicilor — fie că sînt inițial de origine extranevraxială și devin ulterior de determinism intranevraxial.

Dacă ar fi să ne conformăm strict planului acestui capitol, expunerea durerilor centrale ar trebui să urmărească nivelurile lezionale în sens caudocranial. Cu toate acestea, considerăm că este mai didactic să aibă prioritate în expunere durerile din sindromul talamic, deoarece acestea sînt cele mai caracteristice, mai frecvente și ele reprezintă prototipul de durere centrală.

### DURERILE DIN SINDROMUL TALAMIC

Sindromul talamic, descris inițial de către Déjerine și Roussy (1906) are ca element semiologic dominant durerea, asociată cu un număr de alte fenomene neurologice care definesc sindromul.

*Durerea talamică* are de regulă caracter spontan, difuz, indefinisabil chiar pentru bolnavii cei mai cooperanți și pare a fi una dintre durerile cele mai insuportabile nu atît prin intensitate, cît prin caracterul desagreabil (mixt: de arsură-înțepătură-sfîșiere, cu o importantă participare afectiv-emoțională).



Scanned with OKEN Scanner

Localizarea durerilor este controlaterală leziunii, de regulă nesistematizate topografic, mai rar cu o oarecare somatotopie. Pe fondul dureros continuu pot să survină paroxisme dureroase, fie în mod spontan, fie declanşate de stimuli (chiar minimi) exteroceptivi (în special frigul), proprioceptivi, senzoriali sau chiar emoţionali. În acest fel, durerea dobîndeşte un caracter de *hiperalgezie* sau de *hiperpatie*, după cum se exacerbează pe un fond de normoestezie sau de hipoestezie. În rare cazuri există fenomenul de *sinestezalgie*, cînd un stimul aplicat pe hemicorpul nedureros, declanşează sau exacerbează dureri talamice controlaterale. Între momentul aplicării stimulului şi declanşarea durerilor există de regulă o perioadă de latenţă.

Semnele neurologice asociate durerilor sînt următoarele:

— Hemipareză sau hemiplegie, cu caracter remisiv sau tranzitoriu.

— Hemihipoestezie persistentă, mai pronunţată pentru sensibilităţile profunde şi mai discretă pentru cele superficiale. Ca şi durerile, hemihipoestezia poate fi globală sau segmentară, în unele cazuri foarte localizată; astfel se citează forma cheirooralâ (Garcin şi Lapresle, 1954) sau pseudoradiculară, posibil în legătură cu somatotopia talamică (Dusser de Barenne şi Sager, 1937).

— *Hemiataxia* apare ca explicabilă prin alterarea sensibilităţilor proprioceptive datorită implicării conexiunilor cerebelo-rubro-talamice.

— *Mişcări involuntare de tip coreo-atetozic* survin prin implicarea lezională a conexiunilor dintre centrul median şi nucleul lenticular.

— *Hemianopsia homonimă* este datorită leziunii care cuprinde şi corpul geniculat lateral.

Există mai multe variante de sindrom talamic, dar cel în care durerile reprezintă simptomul dominant este de regulă datorit unei leziuni în teritoriul arterei talamo-geniculate în care sînt implicaţi nucleii talamici ventro-laterali precum şi corpul geniculat lateral. În majoritatea cazurilor, leziunea este de natură vasculară, de regulă de tip ocluziv şi mai puţin hemoragic, rar de natură tumorală (1%) şi excepţional traumatică.

*Patogenia durerilor talamice* a fost încă de la început mult controversată şi a rămas actualmente neclarificată. De aceea, şi posibilităţile terapeutice sînt limitate şi cu rezultate neprevizibile.

În concepţia iniţială a lui Head şi Holmes (1912), durerile talamice ar rezulta din suprimarea efectului sensibilităţilor epicritice (discriminative şi inhibitorii) asupra celor protopatice (nediferenţiate, difuze) şi „liberarea" acestora din urmă datorită întreruperii căilor cortico-talamice prin leziune, acolo unde aceste căi converg, adică în ariile latero-talamice.

*Posibilităţile terapeutice* în durerile din sindromul talamic sînt foarte reduse şi puţin consistente. Analgezicele simple sau combinate cu fenotiazine (tifluotiazină) pot ameliora durerile de intensitate moderată. În cazurile cu dureri insuportabile au fost citate rezultate foarte bune prin administrarea de inhibitori de monoamine oxidazice (Hayward, 1977).

*Metodele neurochirurgicale* au fost mai curînd sporadic utilizate şi cu rezultate fie contradictorii, fie incerte. Iniţial, Frazier, Lewy şi Rowe (1937) ca şi Turnbull (1939) par să fi obţinut rezultate satisfăcătoare prin tractotomii cervicale înalte $C_2$ şi $C_3$, dar ulterior nu mulţi autori au confirmat eficienţa acestei metode. White şi Sweet (1969) nu au obţinut dispariţia durerilor talamice prin tractotomie spinotalamică la nivel $C_2$ cu toate că nivelul analgeziei

a fost corespunzător și stabil. Acești autori relatează însă rezultate favorabile în 2 cazuri de dureri talamice la care au efectuat *corticectomie orbitală. Chirurgia stereotaxică talamică* efectuată inițial de către Hécaen și colab. (1949) interesînd grupele nucleare ventro-postero-medial, centrum medianum și nucleii dorso-mediali au dus numai la o dispariție sau ameliorare temporară a durerilor. Reichert (1960) prin leziuni induse stereotaxic în nucleii ventro-postero-mediali și postero-laterali au obținut de asemenea rezultate tranzitorii în 2/3 din cazuri. Încercări ulterioare nu au putut aduce rezultate mai încurajatoare. Au fost de asemenea propuse și realizate o serie de intervenții *la nivel cortico-subcortical* ca leucotomia frontală (deschisă sau prin radiofrecvență), girectomia postcentrală (ablația ariilor corticrle 1—3 și în parte 5) dar rezultatele au fost numai tranzitorii sau nule. Astfel, toate aceste tipuri de operații, adresîndu-se mai mult „suferinței dureroase" decît durerii însăși, nu mai sînt actualmente practicate în mod uzual.

## DURERILE CENTRALE DE ORIGINE BULBO-PONTINĂ

Durerile centrale de origine bulbo-pontină sînt rare și au, după Garcin (1957), următoarele caractere: sînt de tip deșirant sau de arsură; au un fond dureros continuu cu posibile exacerbări paroxistice; localizarea este predominant trigeminală și în hemicorpul controlateral, unde pot fi globale sau cu oarecare somatotopie.

Prototipul acestor dureri este regăsit în *sindromul Wallenberg* în care leziunea este un ramolisment în teritoriul arterei cerebeloase postero-inferioare și anume artera fosetei laterale a bulbului. Sindromul debutează brusc, cu cefalee, vertij, vărsături, ataxie cerebeloasă ipsilaterală, tulburări de deglutiție și de fonație, tulburări de sensibilitate și dureri. Tulburările de sensibilitate sînt alterne: analgezie și termoanestezie ipsilaterală în teritoriul trigeminal, conservarea sensibilităților tactilă și proprioceptivă în hemicorpul controlateral. Intensitatea durerilor este variabilă, de la parestezii desagreabile pînă la dureri puternice, arzătoare, violente, uneori exacerbate de stimuli discreți („over reaction"). În unele cazuri durerea sugerează pe cea din nevralgia trigeminală. Dureri prin leziuni bulbare au mai fost citate în unele cazuri de siringobulbie, precum și de scleroză în plăci.

Dureri centrale de origine *pontină* sînt foarte rare și în literatură există numai cîteva relatări de cazuri, toate prin leziuni neurochirurgicale. Primul caz, relatat de către von Economo (1911) era de tuberculom lateropontin.

## DURERILE CENTRALE DE ORIGINE MEDULARĂ

Condițiile în care pot surveni dureri centrale de origine medulară sînt fie traumatice, fie de natură netraumatică.

Durerile medulare *de origine traumatică* (contuzie medulară) survin mai ales în leziuni înalte (cervicale), sînt difuze și au un caracter complex, atît calitativ, cît și topografic. De regulă sînt continue, cu caracter hiperalgic, dar se citează și cazuri cu dureri de tip causalgic sau de descărcare electrică.

Durerile medulare *de origine netraumatică* pot să apară în cazuri de siringomielie, scleroză în plăci, mielite sau compresiuni extra- sau intramedulare.



Scanned with OKEN Scanner

Semiologic, principalele tipuri de dureri medulare sînt următoarele:

*Durerile cordonale posterioare* au un caracter fulgurant și prototipul este reprezentat de durerile tabetice. În unele cazuri, compresiuni medulare posterioare pot induce acest tip de dureri.

*Durerile prin leziuni ale tractului spino-talamic* reprezintă tipul cel mai frecvent. Sînt dureri puternice, cu caracter de arsură, uneori hiperalgic sau hiperpatic. Survin mai frecvent în leziuni tumorale și vasculare, mai puțin în leziuni inflamatorii sau traumatice.

*Durerile prin compresiuni medulare* au un caracter lancinant, în salve, și nu trebuie confundate cu durerile radiculare care preced de regulă compresiunile medulare. În compresiunile extramedulare laterale nivelul durerii este resimțit mult mai distal de sediul leziunii, în timp ce în compresiunile intramedulare, nivelul lor este mai apropiat de cel al leziunii. Acest fenomen diferențial s-ar explica prin somatotopia fibrelor tractului spino-talamic.

*Durerile prin leziuni de corn posterior* sînt mai curînd fugace, ele fiind repede substituite de hipoestezie și de anestezie. Leziunile cele mai frecvente sînt de mielomalacie, siringomielie, mai rar tumori intramedulare.

*Dureri medulare în scleroza în plăci* survin foarte rar și constituie forma clinică descrisă de către Ajuriaguerra (1937) ca „sclerosis multiplex dolorosa".

*Durerile medulare în siringomielie* apar inconstant, uneori în faza de debut, alteori în cursul evoluției bolii. Caracterul lor este variabil, de la simple parestezii desagreabile la dureri puternice, cu caracter de arsură și uneori lancinant. De regulă durerile sînt exacerbate de stimuli exteroceptivi și pot persista chiar în faza de termoanalgezie sub forma de anestezie dureroasă.

*Durerile medulare prin leziuni chirurgicale ale tractului spino-talamic.* Din îndelungata experiență de practicare a tractotomiilor spino-talamice, se știe că acestea nu conferă nici obținerea unui nivel constant de anestezie și nici o constantă și persistentă abolire a durerilor. Persistența durerilor sau reapariția lor precoce, tardivă sau foarte tardivă după tractotomii a încercat a fi explicată prin diferite condiții anatomice sau fiziopatologice și una dintre aceste explicații este însăși leziunea chirurgicală a tractului spino-talamic. Această explicație pare mai plauzibilă pentru durerile de reapariție tardivă și *mai ales modificate calitativ* față de calitatea durerilor pentru care s-a efectuat tractotomia. Astfel de dureri, denumite „monomelalgice" s-ar datora în parte leziunii tractului spino-talamic și în parte efectuării unei incizii medulare prea profunde implicînd și substanța cenușie medulară.

## TEHNICI DE CONTROL ANTIALGIC

### RIZOTOMIILE DORSALE

Întreruperea căilor algoconductoare la nivelul rădăcinilor dorsale poate fi efectuată fie prin metode de blocaj chimic, fie prin metode chirurgicale.

*Metodele de blocaj chimic.* Blocajul chimic al rădăcinilor dorsale se realizează utilizînd ca substanță „neurotoxică" fie alcoolul, fie fenolul.

*Blocajul alcoolic intratecal* al rădăcinilor dorsale a fost inițiat de către Dogliotti care și-a publicat primele rezultate în 1931. În decada următoare metoda a fost larg utilizată și la tehnica inițială au fost aduse ulterior modificări de către White (1938; 1943) și de către Horrax (1946). Este de menționat că blocajul alcoolic a fost utilizat și în tratamentul spasticității (Guttmann,



Scanned with OKEN Scanner

1947) dar nu numai la nivel radicular ci și intramedular (Shelden și Bors, 1948; Stellar, 1953; Guttmann, 1953).

Metoda se bazează pe principiul că alcoolul absolut este mult mai hipobar (greutate specifică 0,775) în comparație cu lichidul cerebro-spinal (greutate specifică 1,005) și deci, injectat în spațiul subarahnoidian, fuzează deasupra LCS. Practic, dacă bolnavul este astfel poziționat încît rădăcina sau rădăcinile spinale în suferință să aibă situația mai înaltă decît celelalte, alcoolul injectat se fixează selectiv pe acestea. Se pare însă că există și un grad de selectivitate de fibră în sensul că alcoolul se fixează preferențial pe fibrele subțiri (puțin mielinizate sau amielinice) și implicînd într-un grad restrîns fibrele groase. Metoda are avantajul că este foarte simplă dar are dezavantajul că nu poate fi complet controlată, leziunile neurolitice fiind uneori mai extinse decît cele dorite. Cu toate că metoda este actualmente depășită de introducerea a noi posibilități terapeutice, relativ recent au fost publicate rezultate destul de satisfăcătoare de către Tank și colab. (1963) în dureri implicînd plexul sacrat și de către Kuzucu și colab. (1966) în dureri cervico-toracice prin cancer pulmonar.

În tehnica originală a lui Dogliotti (1931) bolnavul este așezat în decubit lateral, fie în poziția Trendelenburg dacă se urmărește blocajul tuturor rădăcinilor sacrate, fie cu coloana flectată lateral (pe masa de operație frîntă) dacă se intenționează blocajul a una sau două rădăcini lombare. În una sau alta din aceste poziții, se injectează în spațiile subarahnoidiene alcool absolut în cantitate de maximum 1 ml, bolnavul rămînînd în această poziție timp de 15—20 minute, interval în care se controlează limitele ariei de anestezie obținute.

În varianta tehnică introdusă de White (1943) bolnavul este așezat în poziția Kraske (decubit ventral cu regiunea sacrată mai sus) și în spațiul intervertebral $L_5$ — $S_1$ se injectează 1 ml alcool absolut. Acesta difuzează ascendent în fundul de sac dural și se fixează pe rădăcinile sacrate. În mod normal, se instalează imediat o anestezie perineală totală și durabilă.

În varianta tehnică realizată de Horrax (1946) se injectează aceeași cantitate (1 ml) de alcool absolut dar repartizat la 2 sau 3 nivele radiculare lombare adiacente prin efectuarea a 2 sau 3 puncții subarahnoidiene topografic corespunzătoare rădăcinilor afectate. Depășirea acestei cantități riscă o mai largă difuziune a alcoolului fie mai cranial producînd leziuni medulare ireversibile, fie mai caudal, implicînd ultimele rădăcini sacrate, consecința fiind incontinența sfincteriană.

Rizotomia chimică prin alcoolizare este în principiu o metodă cu eficiență imediată dar cu utilizare limitată. Ea poate fi fără risc numai în cazurile de dureri unilaterale. Efectuarea bilaterală nu este uzuală deoarece nu pot fi evitate tulburările sfincteriene și deficitele motorii crurale. În cazurile în care există deja paraplegie și lipsă de control sfincterian, efectuarea bilaterală ar avea o indicație numai pentru suprimarea durerilor în cazuri de leziuni maligne la bolnavi în stadii de marasm preterminal.

*Blocajul fenolic intratecal.* Substituirea alcoolului cu fenol în realizarea rizotomiei chimice de către Maher (1955) a adus substanțiale ameliorări atît în precizia tehnică, cît și în calitatea rezultatelor. Nathan (1970) indică următoarele avantaje pe care le aduce utilizarea fenolului în locul alcoolului: (a) Fenolul utilizat în soluții uleioase (glicerină sau substanțe iodate) este hiperbaric și în acest fel este mai ușor de a-l plasa corect la nivelul rădăcinilor țintă. (b) Substanța își atinge efectul maxim numai după cîteva minute,



Scanned with OKEN Scanner

ceea ce oferă timpul necesar de a corecta poziția bolnavului dacă inițial nu s-a realizat atingerea exactă a rădăcinilor implicate. (c) Efectul distructiv poate fi limitat la una sau două rădăcini. (d) Se pot utiliza soluții radioopace, fapt care permite un control radiologic în plasarea soluției la nivelul intenționat. (e) Durerile care de regulă reapar la cîteva luni după rizotomia chimică alcoolică sînt mult mai rare dacă se utilizează fenolul. La acestea se mai poate adăuga avantajul, semnalat încă din primele rapoarte ale lui Maher (1955; 1957) și anume că fenolul ar avea un efect selectiv în care sînt implicate numai fibrele amielinice din grupul C, ceea ce presupune că se poate realiza numai o abolire a durerii fără a fi implicate alte modalități senzitive sau motilitatea. Această presupusă selectivitate este însă discutabilă.

*Soluțiile utilizate* sînt de două tipuri. Inițial, Maher în 1955 utiliza soluții 5% fenol în glicerină (în unele cazuri adăugînd cantități mici de nitrat de argint) iar ulterior soluții 5% și 7,5% fenol în myodil (iophendilat). Concentrațiile mai mari în fenol pot fi utilizate numai în spasticitate. Actualmente au fost statuate următoarele tipuri de soluții:

1. *Fenol în glicerină anhidră* cu concentrație de 5%. Este necesar ca glicerina să fie strict anhidră și în prealabil filtrată și sterilizată la 150° C timp de cel puțin 1 oră. Soluția de fenol-glicerină este apoi din nou încălzită la 60° C și din nou filtrată prin filtre de sticlă, repartizată în fiole de 5 ml și sterilizate din nou la 150°C timp de 4 ore (White și Sweet, 1969).

2. *Fenol în soluții iodate* (Myodil sau Pantopaque) cu concentrație de 7,5%, ceea ce se realizează prin adăugarea de 225 mg fenol într-o fiolă de 3 ml în care cristalele de fenol se dizolvă rapid prin agitare.

3. *Fenol în glicerină anhidră + clorocresol* a fost utilizat de către Mehta (1973). Clorocresolul are o acțiune mai intensă și mai rapidă decît fenolul care este eliberat mai lent în LCS. Papo și Visca (1976) nu au observat însă deosebiri notabile în adăugarea de clorocresol. O soluție 2% clorocresol în glicerină fără fenol a fost utilizată de Maher (1966).

*Modul de acțiune* al soluțiilor utilizate este în principiu același: fenolul este eliberat din soluțiile lipoide (iodate sau glicerină) în mod treptat, mai lent din soluțiile iodate și mai rapid din glicerină, trece în LCS și blochează conductibilitatea fibrelor dorsale ca o soluție apoasă de fenol. Principalele probleme care se pun sînt dacă fenolul realizează un blocaj fiziopatologic sau prin efect distructiv, și dacă are sau nu un efect selectiv asupra diferitelor componente ale spectrului de fibre.

Studii atît experimentale (Baxter și Schacherl, 1962; Nathan, 1965; Papo și colab., 1967; Knott, 1969; Papo și Visca, 1976), cît și clinice (Mark și colab., 1962; Berry și Olszlewski, 1963; Smith, 1964; Wolman, 1966; Papo și Visca, 1976 ș.a.) au putut demonstra că fenolul produce *leziuni atît mielinice cît și axonale*. Cantitatea de fibre lezate este în funcție de concentrația și de cantitatea de fenol din soluția introdusă. În unele cazuri se produce o distrucție totală radiculară, în special dacă se administrează soluții în concentrații crescute. De regulă, leziunile mielinice și axonale nu sînt totale și în cazuri examinate histologic tardiv după fenolizare, s-au putut observa fenomene de regenerare de fibră. Leziunile ganglionare sînt rare și discrete. Spre deosebire de acțiunea alcoolului, fenolul nu produce decît foarte rar leziuni medulare și aceasta numai la nivelul cordoanelor posterioare. Se consideră că aceste leziuni sînt secundare celor radiculare, de tipul degenerescenței walleriene (Papo

Scanned with OKEN Scanner

și Visca, 1976). În mod cu totul excepțional au putut fi observate leziuni vasculare. Cazul descris de către Hughes (1970) de tromboză a arterei spinale posterioare pare a fi unicat.

Problema dacă fenolul are sau nu un efect selectiv asupra diferitelor tipuri de fibre din rădăcinile dorsale a fost mult timp controversată. În rapoartele sale inițiale, Maher (1955; 1957) susținea că efectul distructiv al fenolului implică numai fibrele subțiri, cu conductibilitate lentă, adică cele amielinice din grupul C și cele puțin mielinizate din grupul A delta. În mod experimental, Iggo și Walsh (1960) afirmau că „există o mai mare sensibilitate a fibrelor mielinice subțiri și o rezistență a fibrelor mielinizate groase la fenol", dar experimentul a fost făcut prin aplicare directă de fenol pe nervul sciatic de broască. Clinic, Mark și colab. (1962) au aplicat fenol pe rădăcinile cele mai caudale la un bolnav paraplegic în cursul unei rizotomii chirurgicale și au constatat că mai întîi apare abolirea undelor de tip C și ulterior a celor de tip A delta. Numeroase cercetări ulterioare atît experimentale cît și clinice (Mark și colab., 1962; Smith, 1964; Nathan și colab., 1965; Papo și Visca 1976 ș.a.) au putut demonstra că *nu există nici o selectivitate de fibră* în efectul fenolului care implică nu numai toate tipurile de fibre din rădăcinile dorsale, dar în oarecare măsură și fibrele din rădăcinile ventrale precum și în mod discret ganglionul spinal și fibrele cordoanelor posterioare. La concluzii asemănătoare a ajuns și grupul de cercetători de la „Queen Square" din Londra (cit. după White și Sweet, 1969). În consecință, se pare că efectul fenolului nu este în funcție de tipul de fibră, ci mai curînd de cantitatea de fibre lezate.

Au fost semnalate de asemenea modificări lichidiene după injectarea de fenol: discretă pleiocitoză în jur de 70 pe $mm^3$ și ușoară creștere de proteine cu valori între 90—140 mg %.

*Tehnica fenolizării* necesită un număr de precauții care sînt judicios expuse în studiul lui Papo și Visca (1976). Înainte de a proceda la fenolizare, este necesară o delimitare foarte precisă a topografiei durerii precum și o exactă identificare a rădăcinilor dorsale implicate. Soluțiile de fenol fiind hiperbare, rădăcinile implicate trebuie să fie situate, la poziționarea bolnavului, la nivel inferior. Dat fiind că fenolul acționează rapid, contactul său cu rădăcinile implicate trebuie să fie imediat, exact și verificat fie radiologic (în cazul utilizării soluțiilor iodate radioopace), fie prin monitorizarea sensibilității (în cazul utilizării soluției în glicerină). Este necesar ca fenolizarea să se efectueze pe o masă de operație pliabilă și rabatabilă astfel încît poziționarea bolnavului să poată fi cu ușurință modificată dacă din primul moment nu au fost afectate rădăcinile corespunzătoare. Substanța trebuie să fie injectată puțin cîte puțin în scopul de a se putea controla efectul ei. Capul bolnavului trebuie menținut întotdeauna pe un plan mai ridicat. Dacă nu sînt implicate rădăcinile sacrate, este indicat ca pelvisul să fie pe un plan mai ridicat în scopul de a evita contactul fenolului cu rădăcinile sacrate și deci complicațiile sfincteriene.

În *tehnica cu fenol în soluții iodate* bolnavul este așezat în decubit lateral și cu anteflexiune a coloanei vertebrale astfel încît să se corecteze curbura lombară și rădăcinile dorsale să fie în plan orizontal. Puncția subarahnoidiană se efectuează la nivelul imediat deasupra sau dedesubt de rădăcina cea mai cranială, respectiv cea mai caudală dintre rădăcinile implicate, reperînd în



Scanned with OKEN Scanner

prealabil sub control radiologic spațiul intervertebral corespunzător, fie cu un marker metalic, fie cu cerneală indelebilă pe tegumente. White și Sweet (1969) apreciază la 2 ml cantitatea de substanță injectabilă, suficientă pentru a prinde 3 sau maximum 4 rădăcini. După injectarea substanței, se înclină ușor și corespunzător masa radiologică în așa fel încît substanța opacă să fie la nivelele radiculare dorite. Injectarea se va face lent, pînă la obținerea unei hipoalgezii pe tritotiul dermatoamelor dureroase, fără a se ajunge la anestezie totală. De aceea, cantitatea injectabilă variază de la caz la caz. După injectare, bolnavul este menținut în poziția inițială timp de 1 oră, apoi întors în decubit ventral și, prin acul rămas în poziție, se extrage substanța iodată.

În *tehnica cu fenol în glicerină*, care nu poate avea un control radiologic, timpii inițiali de poziționare a bolnavului sînt aceiași ca și în cazul substanțelor iodate, dar se cere o bună colaborare a bolnavului pentru testarea sensibilității. White și Sweet (1969) preferă să injecteze inițial 0,3 ml de substanță: dacă nu s-a obținut hipoalgezia dorită, se repetă injectarea de 0,3 ml după cîteva minute; dacă nu au apărut deficite de sensibilitate profundă sau deficite motorii, se mai pot injecta încă de 2 ori cantități similare. Papo și Visca (1976), care utilizează fenolizarea la toate nivelele cuprinse între $C_5$—$C_6$ și $L_5$—$S_1$, procedează în modul următor: dacă sînt implicate rădăcinile lombare superioare sau toracale inferioare, injectează fenolul la nivelul cel mai caudal și cu ajutorul mesei basculante, îl migrează în sens cranial. Dacă durerile sînt dependente de rădăcinile toracale superioare sau de ultimele cervicale, substanța este migrată în sens caudal, cu precauțiunea de a menține pe un plan mai ridicat capul și pelvisul bolnavului. Dacă sînt implicate mai multe rădăcini, se practică 2 sau 3 puncții la interval de două spații intervertebrale și prin fiecare ac se injectează 1—1,2 ml substanță. În cazurile de dureri bilaterale, fenolizarea bilaterală se recomandă a fi efectuată în 2 timpi la cîteva zile interval, și nu în aceeași ședință, în special la nivele cuprinse între $T_5$ și $T_{10}$ deoarece implicarea nervilor splanhnici poate determina o brutală scădere a tensiunii arteriale.

*Rezultatele* sînt considerate a fi, în general, foarte satisfăcătoare, reducînd la cel puțin 50% necesitatea unei cordotomii în cazurile de dureri zise „intratabile" (Tank și colab., 1963; Brown, 1961; White și Sweet, 1969). De regulă, abolirea durerii survine imediat după fenolizare dar persistența efectului analgezic este variabilă, între 3—4 săptămîni și 3—4 luni. Rareori durerile revin după 3—4 zile și în aceste cazuri se poate repeta fenolizarea. Sînt citate cazuri cu durată de analgezie de 2 sau 3 ori mai mult. Astfel de rezultate nu trebuie apreciate însă la modul foarte optimist și aceasta pentru mai multe motive. Afirmația că fenolizarea este aptă să reducă cu 50% sau chiar mai mult necesitatea cordotomiilor, era poate valabilă în epoca cordotomiilor „deschise" care nu sînt însă comparabile cu cordotomiile percutane de diferite tipuri actualmente utilizate. Rezultatele trebuie privite în mod mai diferențiat și anume ținînd seama de factorii de care depind atît succesele cît și insuccesele metodei.

Unul dintre cei mai importanți factori de eșec este constituit din infiltrarea neoplazică a rădăcinilor și deci o parțială accesibilitate a lor la acțiunea fenolului. Încă din anul 1957 Maher considera că rezultatele sînt cu atît mai bune, cu cît procesul patologic (malign) este mai la distanță de coloana vertebrală și cu atît mai inpredictibile cu cît distanța este mai mică. De acest fapt poate fi legat și factorul de precocitate a efectuării fenolizării care, cu cît este prac-



Scanned with OKEN Scanner

ticată mai tardiv, şansele de invazie raeiculară sînt cert mai mari. Tipul de durere de asemenea un factor important. Fenolizarea oferă mai multe şanse de reuşită în durerile cronice decît în cele acute, în special determinate de procese inflamatorii, de tracţiune-compresiune radiculare sau de trunchiuri nervoase, de contracţie-ischemie musculară, de contracţie a musculaturii netede. După părerea noastră, principalul factor de eşec constă în însăşi unele aspecte de fiziopatologie a durerii. Fenolizarea este o metodă terapeutică aplicată pe structuri extranevraxiale. Ar fi normal deci ca durerea să fie abolită prin scăderea cantităţii de stimuli aferenţi. Intervine însă *factorul de sumaţiune* al stimulilor nociceptivi, precum şi *factorul de centralizare* a unei dureri de origine periferică. Unul dintre cele mai tipice exemple este cel al durerilor causalgice. Acestea, avînd ca punct de plecare o leziune periferică, se „centralizează" fie prin inducerea unei stări de hiperexitabilitate în grupe de neuroni medulari sau supramedulari (Livingston, 1943), fie printr-o anormală activitate transneuronală retrogradă (Sunderland şi Kelly, 1948) sau printr-o hipersincronizare a neuronilor medulari ca rezultat al reducerii stimulilor aferenţi. Mecanismul „barierei de control" sugerat de către Melzak şi Wall (1965; 1968) în care un rol important îl are fenomenul de inhibiţie presinaptică poate fi încă un argument.

Cu toate acestea, rizotomia chimică prin fenolizare îşi păstrează un loc, chiar dacă este limitat şi criticabil, în metodele de combatere a durerii.

## Metodele de blocaj chirurgical

Blocajul chirurgical (transsecţiunea) rădăcinilor rahidiene dorsale este, după definiţia lui White şi Sweet (1969), „o metodă foarte uzuală cînd fluxul impulsurilor aferente este limitat la o zonă relativ restrînsă şi cînd întreruperea lor nu se repercutează asupra posturii membrelor sau asupra sensibilităţii vezicii şi rectului". Sindou şi colab. (1976) apreciază că „flexibilitatea acestei tehnici face posibil tratamentul zonei dureroase în orice caz particular, cu o leziune minimă, cu condiţia să se întrunească cerinţele care să garanteze inocuitatea nivelului funcţional".

Metoda a fost concepută acum aproape un secol de către Dana (1886) şi iniţial practicată de către Abbe (1889) şi Bennet (1889). După o perioadă de relativ largă aplicabilitate, metoda a căzut în desuetudine odată cu introducerea cordotomiilor antero-laterale de către Spiller şi Martin (1912) şi care, sub diferite forme, au făcut o lungă carieră. În ultimul timp, se încearcă o reactualizare a metodei fie după modelul clasic, fie cu modificări sau noi tehnici (White şi Sweet, 1969; Loeser, 1972; Onofrio şi Campa, 1972; Vlahovitch şi Fuentes, 1975; Sindou şi colab., 1976 ş.a.). Ca şi blocajul chimic radicular, şi radicotomia dorsală chirurgicală este utilizată atît în tratamentul durerii, cît şi al spasticităţii. Încercările de reactualizare a radicotomiilor chirurgicale se datoresc în parte analizei marilor serii de cordotomii antero-laterale care au arătat că rezultatele îndepărtate asupra durerii au un nivel nesatisfăcător în cel puţin 80% din cazuri şi că şansele de inocuitate sînt mult mai mari pentru rizotomii decît pentru cordotomii.

Reabilitarea radicotomiilor dorsale chirurgicale a avut de întîmpinat dificultăţi. Din datele clasice, se ştie că în scopul de a obţine anestezie pe teritoriul unui dermatom este necesară secţionarea a cel puţin trei rădăcini dorsale. O astfel de desaferentare la nivel cervical şi lombo-sacrat este presupusă a induce o inabilitare a membrului superior sau inferior prin aboli-



Scanned with OKEN Scanner

rea simultană, nu numai a sensibilității dureroase, ci și a celei tactile și proprioceptive. La nivele mai caudale, această desaferentare induce inevitabil abolirea controlului sfincterian. Dificultățile sînt și de ordin anatomic. Tot din datele clasice, se știe că nu există o suprapunere între teritoriile dermatomice și inervația corespunzătoare a sclerotomelor și miotomelor (Kellgren, 1940; Fryckholm, 1951; Cloward, 1959). Există de asemenea variații individuale și frecvente anastomoze intratecale între rădăcinile dorsale. O dificultate lung timp și amplu desbătută este gradul și modul de participare a sistemului vegetativ la conductibilitatea nociceptivă. Chiar dacă această participare este acceptată pentru sensibilitatea viscerală și foarte controversată pentru cea a structurilor somatice, există încă posibilitatea ca un „by-pass" al componentului simpatic față de aria de rizotomie să pătrundă spinal la un alt nivel.

*Tehnica rizotomiei dorsale* clasice presupune în primul rînd unele precauții în corecta identificare atît al nivelului laminectomiei, cît și în riguroasa identificare a rădăcinilor și a dermatoamelor dependente de acestea. În afara acestor precauții, nu se poate afirma o rizotomie corectă. Deoarece identificarea rădăcinilor este în funcție de cea a găurilor de conjugare, White și Sweet (1969) preferă ca aceasta să fie făcută nu în mod empiric, ci sub control radiologic cu injectare ulterioară de soluție de albastru de metilen în ligamentul interspinos. Pentru o corectă *identificare preoperatorie a rădăcinilor*, aceiași autori propun două teste. Un *test de anestezie temporară* pe cale paravertebrală sub control radiologic, și un *test de anestezie epidurală* în cazurile cu dureri intermitente și de apariție neprevizibilă. Atît pentru identificarea rădăcinilor cît și pentru testarea corespondenței cu dermatoamele de sediu al durerii, este necesară utilizarea unui anumit *tip de anestezie* generală, cu acțiune scurtă, astfel încît bolnavul să poată fi trezit și readormit cu ușurință pînă la stabilirea exactă, prin testare, a corespondenței radiculo-dermatomice. Pentru dureri cervicale unilaterale, este suficientă o hemilaminectomie cu conservarea apofizei spinoase și a fațetelor articulare. Pentru dureri toracale și lombosacrate, este preferabilă ablația apofizei spinoase și completă hemilaminectomie. La nivele cervicale și toracale superioare, identificarea rădăcinilor este ușoară, deoarece penetrația lor durală este la unul sau două segmente de la originea lor. Dificultatea cea mai mare este în identificarea rădăcinilor sacrate și chiar componentele lor motorii de cele senzitive. Acest lucru este posibil numai prin stimulare electrică bipolară. În efectuarea rizotomiei propriu-zise, o precauție de importanță capitală este *cruțarea arterelor radiculare*. În cele mai multe cazuri, atît rădăcinii dorsale, cît și celei ventrale, i se asociază mai multe componente arteriale, dintre care unul este de mai mare calibru. Lezarea componentului vascular radicular are ca urmare ischemia medulară. Introducerea microscopului optic operator a adus mai multe avantaje în tehnica rizotomiilor. Pe lîngă o disecție adecvată a arterelor radiculare, devine posibilă identificarea și secționarea anastomozelor dintre rădăcini, disecția radicelelor radiculare și, fapt foarte important, disecția corectă a ultimelor rădăcini sacrate, și identificarea lor atît de dificilă fără posibilitățile oferite de microscopul și instrumentarul adecvat. *Tehnica rizotomiei chirurgicale selective* are ca scop secționarea numai a componentului de fibre radiculare subțiri (presupuse a fi algoconductoare), cu conservarea componentului de fibre groase (cu sinapse lemniscale care suprimă efectele inhibitorii la nivelul joncțiunii radiculo-medulare, mecanism care a fost detaliat în partea de fiziopatologia durerii). Posibilitatea de a secționa selectiv numai fibrele



Scanned with OKEN Scanner

radiculare subțiri este datorită faptului că ele par să aibă o anumită topografie în structura radiculară (Sindou și colab., 1976). În segmentul radicular periferic, fibrele nu par a avea o topografie în funcție de diametrul lor, dar la aproximativ 1 mm de inelul pial fibrele subțiri sînt situate în poziție superficială și mai mult laterală, în timp ce fibrele de diametru mare au o situație predominant centrală. La nivelul penetrației spinale, cele mai multe dintre fibrele subțiri se regrupează în poziție ventrolaterală în timp ce fibrele groase se situează dorsomedial.

Operația se efectuează sub anestezie generală, după tehnica Morris (cu posibilitatea ca bolnavul să poată fi repede trezit în scopul testării sensibilității, și repede readormit în scopul continuării operației). Bolnavul poate fi așezat fie în poziție șezîndă, fie în decubit lateral, cu capul flectat dacă operația se efectuează în regiunea cervicală. Dacă durerile sînt unilaterale, este suficientă hemilaminectomie cu conservarea apofizelor spinoase. Se incizează dura-mater și se ancorează clasic. Din acest moment, operația se desfășoară sub microscopul optic operator, în scopul de a se putea izola prin clivajul leptomeningeal fiecare radicul și de a se diseca și conserva vasele radiculare. La nivel cervical, radiculele sînt suficient de ferm atașate la măduvă pentru a permite ancorarea lor cu o fină ansă în scopul de a se putea expune segmnentul ventrolateral și de a coagula bipolar vasele adiacente (fig. 259 a și b). Incizia se efectuează cu o fină lamă exact în aria ventrolaterală a joncțiunii radiculo-medulare la 1 mm profunzime și într-un unghi de 45° față de planul cordoanelor posterioare (fig. 259 c și d). Incizii asemănătoare se efectuează la fiecare radicul a rădăcinilor implicate în durere. În regiunea lombară, este necesar ca rădăcinile cozii de cal să fie ușor tracționate spre linia mediană pentru a se obține o bună expunere a segmentului ventrolateral la

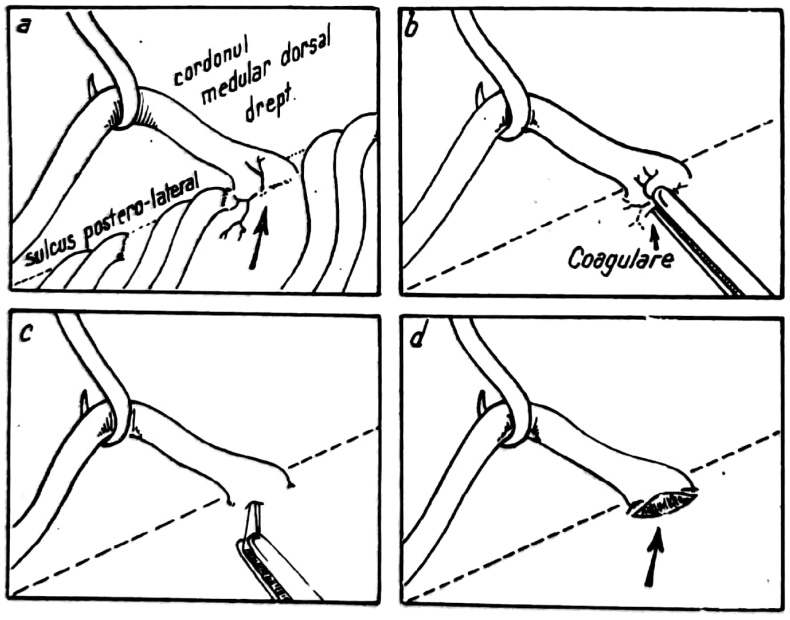


*Fig. 259.* — Tehnica rizotomiei dorsale selective.

*a* — radicul lombo-sacrată dreaptă deplasată medial cu o ansă pentru expunerea zonei ventro-laterale a joncțiunii radiculo-medulare *(săgeata)*; *b* — zona ventro-laterală comportă o densitate de plexuri venoase piale, care se coagulează bipolar; *c* — rizotomie dorsală selectivă prin incizie antero-laterală de 1—2 mm profunzime și într-un unghi de 45° față de cordoanele medulare dorsale; *d* — aspectul postoperator al inciziei *(săgeata)* (după Sindou și colab., 1976).

nivelul joncțiunii radiculo-medulare. După coagularea bipolară a vaselor leptomeningeale, se efectuează o incizie ventrolaterală în lungul sulcusului posterolateral la aceeași profunzime și sub același unghi ca și pentru segmentele cervicale. Identificarea rădăcinilor precum și numărul de rădăcini implicate se face după aceleași criterii ca și în tehnica radicotomiilor chirurgicale neselec-



Scanned with OKEN Scanner

tive și prezintă practic aceleași dificultăți pentru segmentele sacrate în scopul de a conserva controlul sfincterian, mai ales cînd acesta nu a fost dinainte deteriorat. Sub controlul microscopului operator, este posibilă și secționarea anastomozelor interradiculare.

## BLOCAJUL CĂILOR ALGOMEDIATOARE LA NIVEL MEDULAR

Blocajul căilor algomediatoare la nivel medular se poate realiza fie prin *metode de întrerupere chirurgicală*, fie prin *leziuni electrolitice* sau *stimulări electrice* iar în unele cazuri prin *efectele izotopilor* gamma-emițători. Aceste metode pot fi utilizate fie separat, fie combinate.

Urmînd traiectul intramedular al căilor algomediatoare, acestea pot fi blocate la nivelul tractului Lissauer (tractotomia sau/ și tractoliza Lissauer), la nivelul comisurei anterioare (mielotomii sau, mai propriu, comisurotomii anterioare), la nivelul tractului spino-talamic (tractotomii sau cordotomii spino-talamice) sau la nivelul cordoanelor medulare dorsale (cordotomii dorsale) sau stimulări electrice ale cordoanelor dorsale. Eficiența, indicațiile și deci frecvența de utilizare a fiecăreia dintre aceste metode este inegală, dar în scop de sistematizare expunerea lor va urma această ordine.

### TRACTOTOMIA (TRACTOLIZA) LISSAUER

Pornind de la cercetări experimentale anterioare, operația a fost inițial efectuată de către Hyndman (1942) sub formă de tractotomie. Incizia se plasează medial de sulcusul posterolateral (locul de penetrație radiculară) și se continuă 2 mm lateral avînd o profunzime de 2 mm, și fiind la nivelul $T_1$. Rezultatele acestei tehnici inițiale au fost inconstante.

Ulterior, tehnica a fost remaniată în special de către Rand (1960) sub forma de *tractoliză electrolitică* efectuată la mai multe segmente medulare succesive. Practic, se inseră un număr de electrozi din 2 în 2 mm la o profunzime de 1,5 mm și se produce o electrocoagulare cu un curent de 1 mA timp de 5—10 sec. În cazurile de algii cervicobrahiale de tip „intratabil", Rand efectuase o tractotomie spinotalamică de partea controlaterală durerilor și o tractoliză Lissauer de partea ipsilaterală în scopul de a menține nivelul de sensibilitate obținut prin tractotomie.

În sine, operația pe tractul Lissauer nu a devenit una uzuală deoarece, chiar în cazurile reușite, ea nu conferă o analgezie destul de stabilă și de extinsă. De asemenea, pot surveni perturbări funcționale mai importante decît după tractotomie spino-talamică.

### Mielotomiile comisurale

Concepția care stă la baza acestei metode este una anatomică și anume că *totalitatea* fibrelor deutoneuronului sensibilităților termică și dureroasă cu originea în cornul posterior al măduvei se încrucișează la nivelul comisurei anterioare cu 2 pînă la 4 nivele mai cranial de originea lor. În consecință, o secționare a fibrelor comisurei anterioare ar trebui să producă o anestezie termică și dureroasă bilaterală pe teritoriul dermatoamelor corespunzătoare (fig. 260). Ar fi, de fapt, ceea ce siringomielia reproduce pe plan clinic, în stadiile precoce.

Operația poate fi efectuată fie prin întreruperea chirurgicală (Putnam, 1934), fie prin leziuni induse ultrasonic (Ballantine, cit. White și Sweet,



Scanned with OKEN Scanner

1969). O descriere amănunțită a tehnicii de întrerupere chirurgicală se regăsește în monografia lui Guillaume, de Sèze și Mazars (1949) care efectuează operația cu anastezie locală în scopul de a avea o bună identificare a rădăcinilor prin stimulare mecanică. Laminectomia se efectuează la nivel corespunzător corespondenței vertebro-radiculare de regulă pe întinderea a 3 segmente. Vasele subpiale posterioare pot fi ușor identificate și depărtate de linia mediană. Secționarea trebuie efectuată cu precauție, suficient de profund pentru a se întrerupe

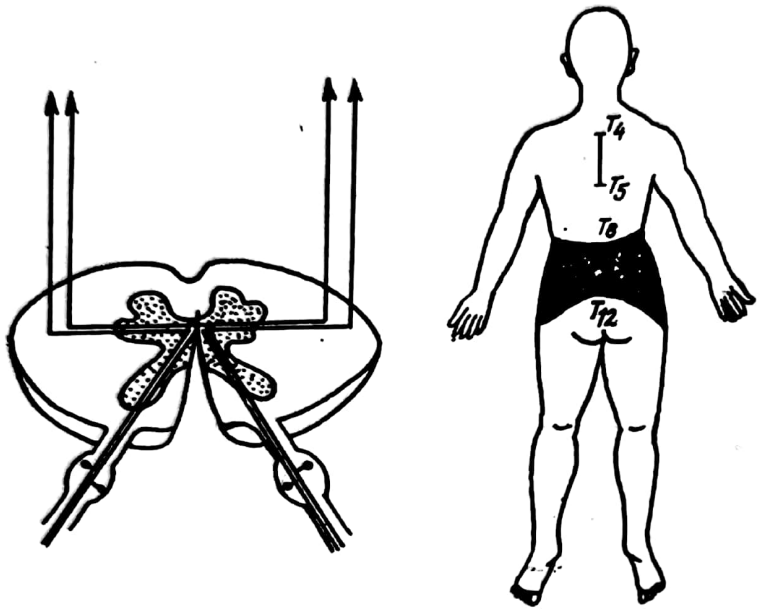


*Fig. 260.* — Mielotomie comisurală și aria de analgezie indusă.

toate fibrele comisurei anterioare dar în același timp de a nu se leza artera medulară anterioară. După Guillaume și colab. (1949) și după rezultatele publicate de Wertheimer și Lecuire (1953) operația are avantajul că se obține o arie de anestezie termoalgezică limitată la segmentele implicate în durere și că efectuată preferențial la nivele caudale pentru procese maligne în special pelvine și perineale precum și pentru cruralgii bilaterale, evită deficitele motorii și sfincteriene care grevează eficiența tractotomiilor spino-talamice.

Cu toate acestea, operația, după o perioadă de desuetudine în favoarea tractotomiilor spino-talamice, a fost recent reconsiderată prin unele ameliorări tehnice și în special prin utilizarea microscopului operator, ameliorări care au adus și rezultate mai bune, relatate de către Cook și Kawakami (1977) și de către King (1977). Primii autori (Cook și Kawakami, 1977) utilizează un mielotom special (fig. 261) care permite nedevierea de la linia mediană precum și controlul vascular sub microscopul operator. Această tehnică a permis efectuarea mielotomiilor comisurale la diferite nivele variind între $C_4$ — $T_1$ și $T_8$—$L_2$ cu rezultate satisfăcătoare. Ei sumarizează avantajele și dezavantajele metodei astfel: în durerile de tip „intratabil" operația nu are mortalitate, este aptă să soluționeze durerile bilaterale și nu produce tulburări motorii și sfincteriene. Dezavantajele constau în faptul că este o tehnică de chirurgie „deschisă", că imediat postoperator apar frecvent hiperalgezii și disestezii precum și alterări proprioceptive remisive și că nu este eficientă în durerile prin arahnoidite spinale și nici în cele prin metastaze pelvine. Cu toate acestea autorii prevăd că noi ameliorări tehnice vor da în viitor o mai largă utilizare mielotomiilor comisurale.



Scanned with OKEN Scanner

## Tractotomiile spino-talamic

Secționarea tractului spino-talamic la nivel medular a fost efectuată pentru prima dată de către Martin (1912) la o sugestie a lui Spliler bazată pe o observație anatomo-clinică într-un caz de tuberculoză generalizată cu tuberculoame în cordoanele antero-laterale bilateral și prezentînd un sindrom termoanalgezic. Studii importante ulterioare au fost efectuate în special de către Frazier (1912), Banzet (1927), Foerster și Gagel (1927), Babcin (1936), Bagdasar (1937), Walker (1940), Hyndman (1943), Kahn și Peet (1948), Sjöquist (1949), White, Sweet și colab. (1950; 1954; 1963; 1969), Mansuy și colab. (1976) în ceea ce privește tractotomia spino-talamică „deschisă", procedeul tehnic clasic. Ameliorările tehnice ale rezultatelor obținute au survenit de la abordul tractului spino-talamic pe cale percutanată și tractoliză prin izotopi radioactivi de către Mullan și colab. (1963) și studii ulterioare efectuate de către Rosomoff și colab. (1965), Rosomoff (1969), Fox (1968; 1969), Freidberg și Takoka (1973), Kuhner (1976), Mazars și colab. (1976) ș.a.

În prezenta expunere, vom începe cu metodele clasice de tractotomie spino-talamică „deschisă" (actualmente încă neabandonate) și vom continua cu prezentarea metodelor mai moderne de tractotomie percutană în diferitele lor variante.



*Fig. 261.* — Schema tehnicii mielotomiei comisurale, cu plasarea și deplasarea mielotomului în raport cu măduva (după *Cook* și *Hawakami*, 1977).

**Tractotomiile spino-talamice „deschise".** Tractotomiile spino-talamice „deschise" au fost cronologic primele efectuate și constau în expunerea chirurgicală a măduvei (după laminectomie și incizie durală) și practicarea unei incizii la nivelul tractului spino-talamic. Operația se poate efectua la diferite nivele medulare în funcție de localizarea leziunii algogene și deci de nivelul de analgezie dorit a fi obținut și menținut. În caz de leziuni algogene localizate în jumătatea inferioară a corpului se efectuează tractotomii *la nivel toracal* (preferențial $T_2 - T_3$), iar în caz de leziuni algogene brahiale și toracice superioare, nivelul tractotomiei trebuie să fie cervical (la nivel $C_2 - C_3$ sau $C_4 - C_6$). La toate aceste nivele tractotomiile pot fi unilaterale (fig. 262) sau bilaterale (fig. 263). Bazîndu-se pe sistematizarea somatotopică a fibrelor în tractul spino-talamic, tractotomiile pot fi *globale*, interceptînd totalitatea fibrelor tractului, sau pot fi *selective* vizînd întreruperea numai a unor contingente de fibre și anume a celor corespunzătoare somatotopic metamerelor implicate în durere. Astfel, se pot efectua tractotomii selective numai pentru segmentele sacrate, pentru cele toracale și lombare unilateral sau mai frecvent bilateral (fig. 264) sau a celor cervicale unilateral (fig. 265) și mai rar bilateral. Bazîndu-se pe sistematizarea funcțională a fibrelor tractului spinotalamic, se realizează *tractotomiile diferențiate*, interceptîndu-se numai fibrele mediatoare ale durerii și cruțîndu-se cele vectoare ale sensibilităților

termice și tactile. Rezultă numai o analgezie în teritoriul corespunzător metamerului implicat în durere.

*Tehnica* pentru tractotomiile spino-talamice „deschise" la nivel cervical sau toracal poate fi efectuată fie *pe cale posterioară* (metoda clasică), fie *pe cale anterioară* (metoda introdusă de Cloward încă din 1958 pentru herniile de disc cervicale și apoi adaptată pentru tractotomii spino-talamice).

*Abordul pe cale posterioară* se efectuează cu bolnavul în poziție de decubit lateral și puțin oblic ventral, cu partea dureroasă în plan decliv. Poziția șezîndă este preferată de unii neurochirurgi dar are dezavantajul că poate produce embolii gazoase și este urmată de cefalalgii datorite spolierii de lichid cerebro-spinal care se scurge în mai mare cantitate. Abordul se poate face prin laminectomie sau hemilaminectomie (în special pentru segmentele cervicale), incizia longitudinală și ancorarea durei-mater face posibilă expunerea dorsală a măduvei. Pentru expunerea quadrantului antero-lateral și plasarea inciziei în tractul spino-talamic (fig. 266) este necesară o rotare a măduvei în axul ei longitudinal, ceea ce presupune secționarea bilaterală a două sau trei inserții ale ligamentului dințat și eventual a cel puțin uneia dintre rădăcinile dorsale. Această manevră de torsiune medulară, chiar dacă este efectuată cu toate precauțiile, poate totuși declanșa perturbări vasomotorii și edem medular subsecvent cu urmări uneori foarte grave (tetraplegie cu tulburări sfincteriene în tractotomiile la nivel toracal și perturbări respiratorii și cardio-vasculare prin edem bulbar în tractotomiile cervicale). Este indispensabil ca incizia medulară să fie plasată într-o arie avasculară pială. Incizia medulară se practică cu o varietate de instrumente, unele de tip hemostatic, începe într-un punct imediat ventral de planul ligamentului dințat și progresează în sens ventral și în plan ecuatorial pînă la 2 mm înainte de planul rădăcinilor ventrale în scopul de a nu se leza artera spinală anterioară. Profunzimea inciziei medulare este de 4—5 mm în funcție de segmentul la care se efectuează. Dacă nu s-a obținut analgezia intenționată, incizia poate fi încă puțin prelungită fie la extremitatea ventrală, fie la cea dorsală. Dacă se produce sîngerare, hemostaza trebuie să fie perfectă deoarece se citează cazuri cu hematom intrarahidian secundar cu consecințe dezastruoase. De asemenea, imediat după incizia medulară, este indispensabil a se testa nu numai nivelul de anestezie obținut, dar și motilitatea segmentară și, mai ales în cazul tractotomiilor cervicale, funcțiile vegetative. În caz de perturbări ale acestora din urmă, în special ale celor respiratorii, postoperator bolnavul va fi transpus în terapie intensivă.

*Abordul pe cale anterioară* (fig. 267) are marele avantaj că realizează o expunere directă a fețelor antero-laterale ale măduvei, evitînd astfel manipulările de rotație medulară. Incizia medulară efectuată sub direct control vizual permite o corectă secționare a tractului spino-talamic și facilitează efectuarea variantelor de tractotomii selective și diferențiate. Pentru segmentele cervicale, abordul pe cale anterioară a constituit un real progres tehnic și încă actualmente este una dintre metodele de elecție.

**Tractotomiile spino-talamice „închise".** (Abordul transcutanat). Metoda, care este simplă, eficientă și care conferă un maximum de securitate pentru bolnav, a fost inițiată de către Mullan și colab. (1963). Actualmente, după o experiență mai îndelungată și ameliorări aduse tehnicii inițiale (Rosomoff și colab., 1965; Rosomoff, 1969; Hekmatpanah, 1968; precum și de către



Scanned with OKEN Scanner

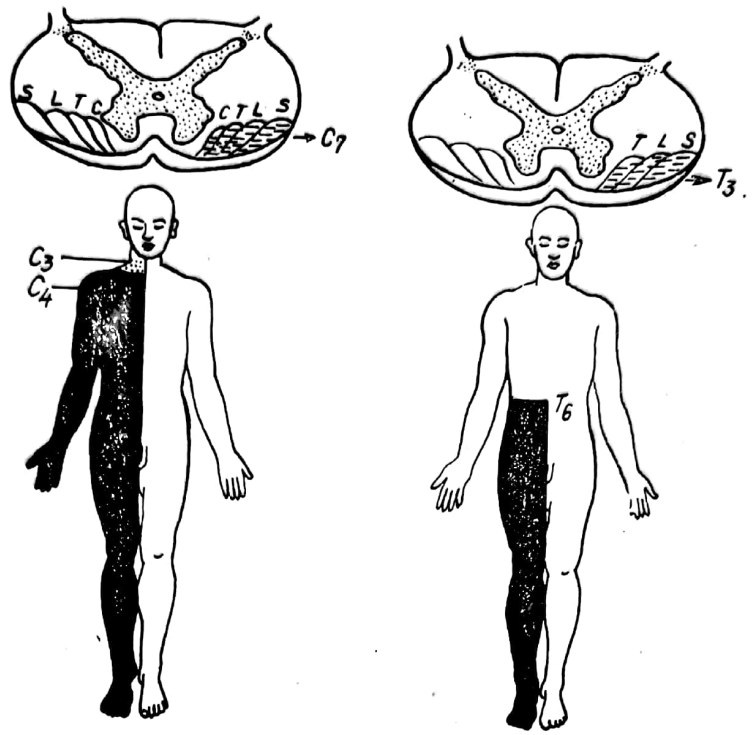


*Fig. 262.* — Tractotomie spino-talamică cervicală înaltă *($C_2$)* unilaterală cu nivelul de analgezie indus *(stînga)* și tractotomie toracală *($T_3$)* cu nivelul de analgezie indus *(dreapta)*.

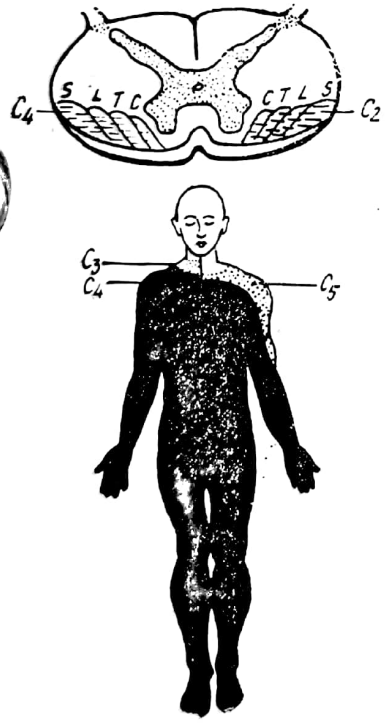


*Fig. 263.* — Tractomie spino-talamică cervicală bilaterală, cu nivelul de analgezie și hipoalgezie indus.

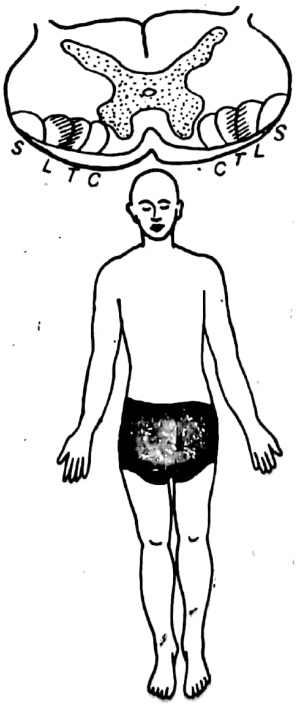


*Fig. 264.* — Tractotomie spino-talamică selectivă bilaterală la nivel toraco-lombar, cu aria de analgezie indusă.

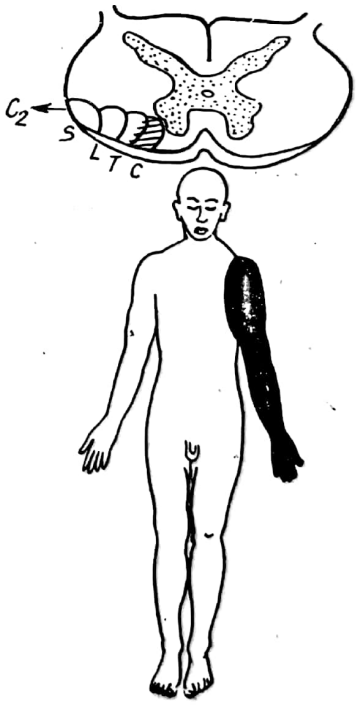


*Fig. 265.* — Tractotomie spino-talamică selectivă unilaterală la nivel cervical, cu aria de analgezie indusă.



Scanned with OKEN Scanner

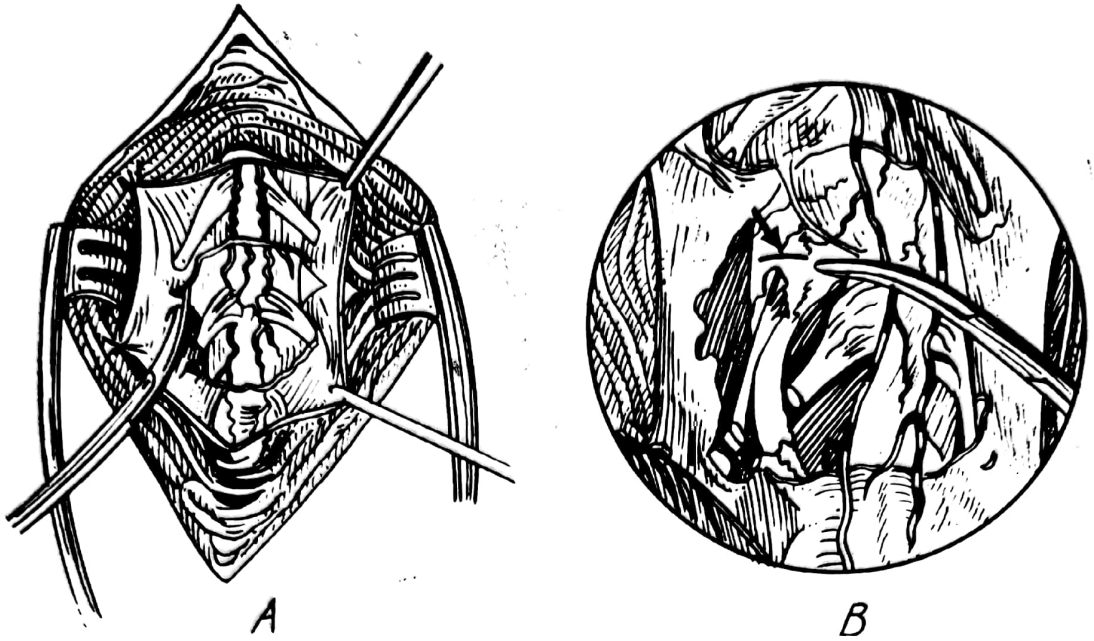


*Fig. 266.* — Schema operatorie a unei tractotomii spino-talamice „deschise" la nivel toracal *(A)*. *Săgeata* indică plasarea inciziei după rotarea medulară în ax longitudinal *(B)*.

însăși inițiatorii metodei în 1964, 1965, 1968), metoda a devenit uzuală și preferențială pentru cea mai mare parte a neurochirurgilor.

*Tehnica* are mai multe variante dar în principiu constă în inserția unui ac la nivelul spațiului intervertebral $C_1$ — $C_2$ într-un unghi de 45° față de

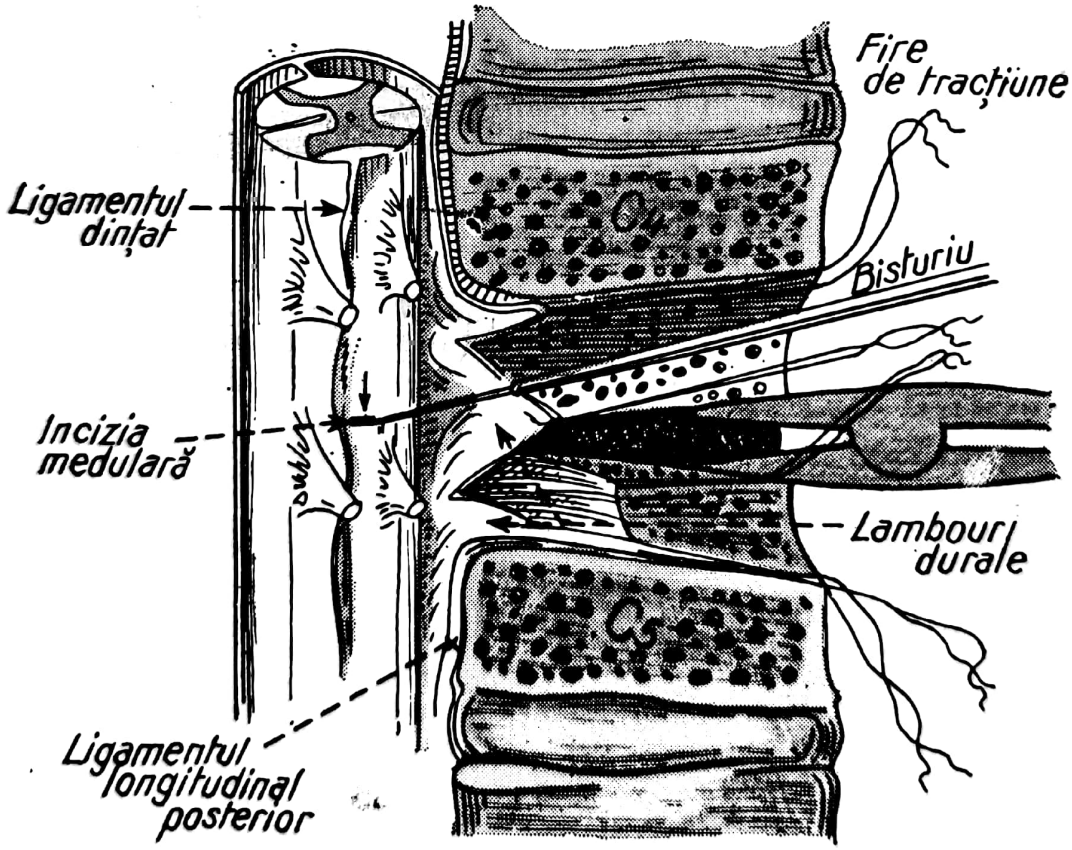


*Fig. 267.* — Schema abordului anterior pentru tractotomie spino-talamică (după metoda *Cloward*, 1964).



Scanned with OKEN Scanner

linia mediană și care trebuie să ajungă, sub control radiologic (cu substanțe radioopace sau cu aer) pînă la juxtapoziția pe fața anterolaterală a măduvei. Inserția este posibilă și ușoară la nivel $C_1 - C_2$ dar dificilă mai caudal din cauza modificărilor anatomice ale arcurilor vertebrale care se interpun în calea de penetrație a acului (fig. 268). Pentru inducerea leziunii tractului spino-talamic, acul ajuns în poziție este conectat fie la o sursă radioactivă (stronțiu, iridiu ș.a.), fie la o sursă de radiofrecvență.

*Tractotomia percutanată cu stronțiu* este mai indicată în dureri unilaterale cu localizare în special în jumătatea inferioară a hemicorpului. Analgezia progresează disto-proximal și ajunge la nivel $C_3$ într-un interval de aproximativ 1 săptămînă. La bolnavi cu durată de supraviețuire de mai mult de 3 luni pot să apară deficite motorii.

*Tractotomia percutanată electrică* (prin radiofrecvență) are avantajul că induce o mai rapidă analgezie, conferă o mai mare securitate (fiind mai ușor controlabilă) și poate fi efectuată bilateral cu mult mai puțin risc. Pe o serie de 100 cazuri de tractotomie spino-talamică cervicală bilaterală prin metoda radiofrecvenței, Rosomoff (1969) a obținut o imediată și completă abolire a durerilor în 80% din cazuri și satisfăcătoare în 13%. În 3% din cazuri au survenit pareze, iar în 2% tulburări sfincteriene.

**Efectele imediate și tardive ale tractotomiilor.** O tractotomie spino-talamică poate fi considerată ca realizată cu succes dacă s-a obținut o suprimare completă și durabilă a durerilor, dacă s-a instalat și menținut un nivel corespunzător de analgezie și dacă nu au apărut tulburări secundare senzitive, motorii, cardio-respiratorii, sfincteriene sau sexuale. Neîntrunirea uneia sau a mai multor dintre aceste condiții ar putea fi datorită fie unor particularități anatomice ale tractului spino-talamic (variații somatotopice, de nivel de ducusație a fibrelor, variații în dispozitivul de lateralitate sau variații de specificitate), fie unor deficiențe de tehnică chirurgicală.

Variațiile *somatotopice* sînt rare și există mai ales pentru contingentul de fibre sacrate, care în loc de a fi situate dorso-lateral și deci superficial, au o topografie mai medială, deci mai profundă. În acest caz nu se obține analgezia dorită și în consecință incizia medulară trebuie prelungită mai în profunzime sau mai dorsal, pînă se obține analgezia dorită.

Variațiile de *nivel al decusației fibrelor* poate ajunge pînă la cel puțin patru segmente mai rostral de originea lor. În consecință, este prudent ca incizia tractului spino-talamic să fie efectuată la un nivel cu cel puțin 4 segmente mai rostral decît cel de penetrație al fibrelor radiculare din teritoriul dureros.

Variațiile de *lateralitate* sînt cel mai greu de controlat și sînt cele mai responsabile de incomplete succese ale tractotomiilor. În mod cu totul excepțional tractul spino-talamic nu încrucișează, ci rămîne ipsilateral; în acest caz rezultatul tractotomiei este obținerea unei anestezii ipsilaterale dar cu persistența acelorași dureri controlaterale originare. În cadrul acestei anomalii, de regulă numai *un mic contingent* de fibre rămîne ipsilateral și printr-un astfel de mecanism se explică atît persistența unor arii neanestezice în teritoriul de analgezie (fig. 269), precum și persistența unor dureri reziduale (fig. 270) după tractotomii imbecabil realizate.

Variațiile de *specificitate* privitoare la conductibilitatea senzațiilor dureroase și termice nu sînt pe deplin demonstrate; în unele cazuri se obține analgezie și termoanestezie în același teritoriu și numai în rare cazuri analgezie fără termoanestezie.



Scanned with OKEN Scanner

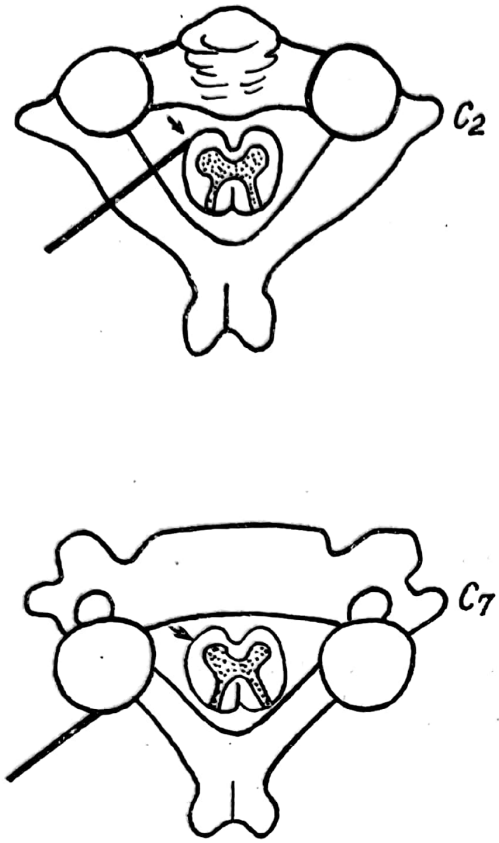


*Fig. 268.* — Tractotomie spino-talamică percutană: penetrația este ușoară la nivelul lui $C_2$ și dificilă la niveluri mai caudale, din cauza modificărilor anatomice ale arcurilor vertebrale care se interpun în calea de pătrundere a acului.

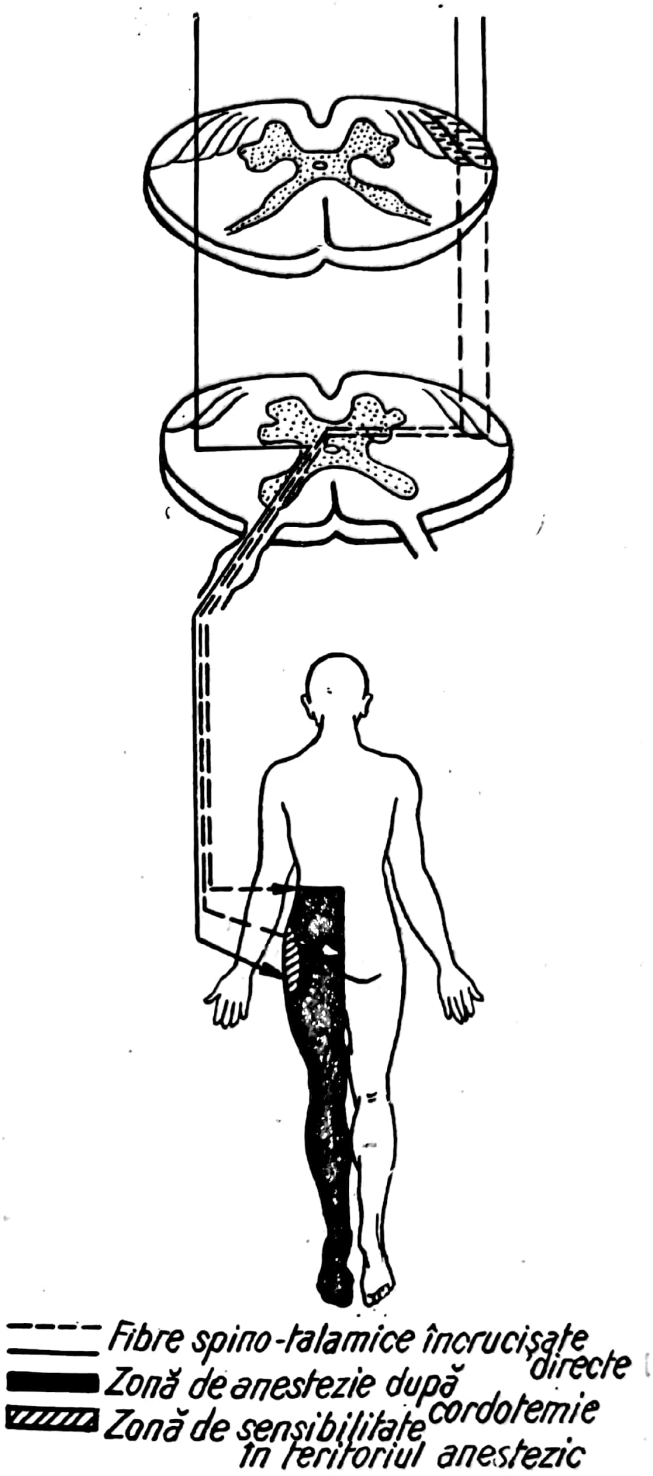


*Fig. 269.* — Mecanismul existenței unor zone de sensibilitate pe aria de analgezie după tractotomie spino-talamică, datorită persistenței fibrelor ipsilaterale (nesecționate).

*Suprimarea durerilor* este obținută de regulă în 90% din cazuri imediat după tractotomie corect realizată; în 10% din cazuri suprimarea durerilor nu este obținută total, imediat după tractotomie, din motive de variații anatomice. Durerile pot *reapare* fie *precoce* (după 7—10 zile), fie *tardiv* (după 1—2 luni), fie *foarte tardiv* (peste 6 luni). Reapariția precoce a durerilor este de regulă datorită unei imperfecțiuni tehnice și de aceea se va reinterveni, fie mai profund pe același incizie a tractului, fie ptrintr-o incizie mai cranială. Reapariția tardivă a durerilor survine frecvent și pare a fi datorită faptului că în cursul tracto-



Scanned with OKEN Scanner

*Fig. 270.* — Mecanismul durerilor reziduale după tractotomie spino-talamică unilaterală cînd fibre ipsilaterale algoconductoare din zona procesului patologic rămîn nesecționate.

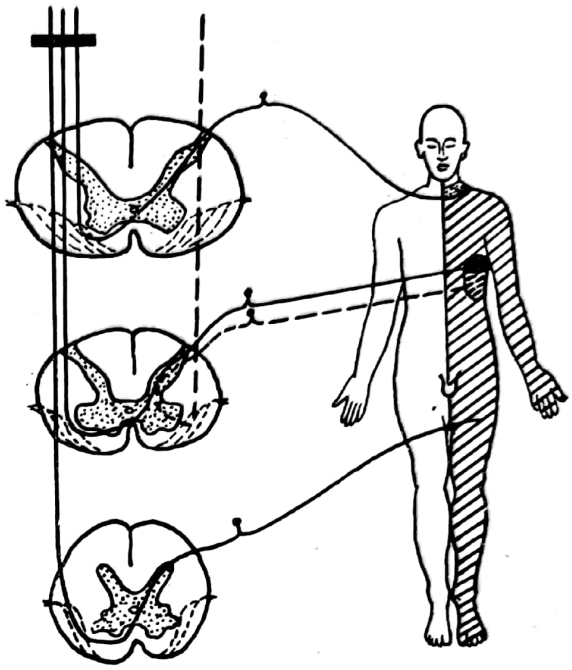


*Fig. 271.* — Schema unei secțiuni prin măduva cervicală cu sediul tractului spino-talamic *(A)*; schema tulburărilor de sensibilitate *(B)* după secționarea traiectului (zona în *negru* arată analgezie, zona *haşurată* arată hipoalgezie) : se remarcă scăderea în timp a nivelului de analgezie și apariția unor insule algosensibile după tractotomie spino-talamică unilaterală *(C, D)*.

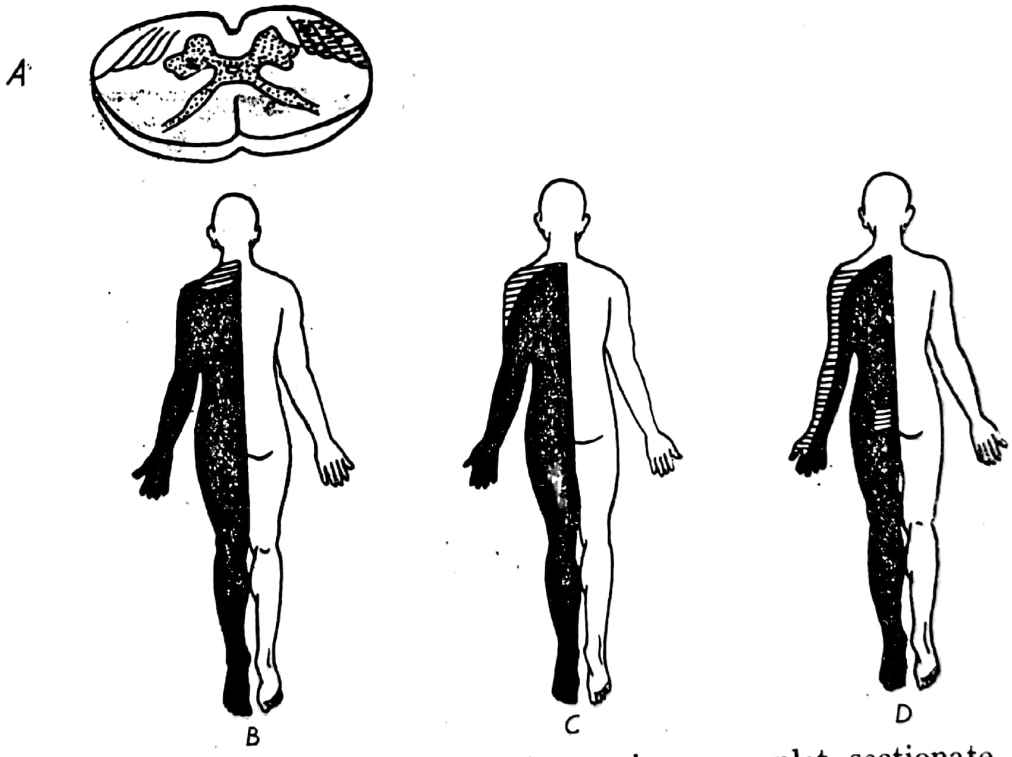


tomiei unele fibre au fost *numai contuzionate* și nu complet secționate. Reapariția foarte tardivă a durerilor poate fi pusă în legătură cu evoluția extensivă a leziunii algogene. Durerea poate reapare fie cu același caracter, fie modificată calitativ („monomelalgie"), în același teritoriu sau în alte zone („alloestezie", „allochoestezie"). Acest fenomen ar putea fi explicat printr-o incizie



Scanned with OKEN Scanner

prea profundă, implicînd și cornul medular posterior. Apariția de *dureri ipsilaterale* tractotomiei înseamnă că inițial durerile erau bilaterale cu predominență de o parte; suprimarea acestora din urmă face ca primele să fie resimțite.

*Nivelul de analgezie* (și termoanestezie) este al doilea element de control al reușitei unei tractotomii. Teritoriul analgezic trebuie să aibă un nivel corespunzător somatotopic inciziei medulare iar subiacent analgezia trebuie să fie totală și absolută (să nu existe nici o arie în care să fie resimțită durere la stimuli adecvați). Chiar în aceste condiții însă, în majoritatea cazurilor nivelul de analgezie începe să scadă după cîteva săptămîni sau luni, iar în teritoriul analgezic apar insule de sensibilitate algică (fig. 271). Scăderea nivelului de analgezie și apariția de insule algosensibile preced de regulă reapariția durerilor inițiale. Este însă posibil ca în condiții de menținere a nivelului și calității analgeziei să reapară dureri, fenomen cunoscut ca „anesthesia dolorosa". Este de asemenea posibil ca durerile să reapară înainte de modificarea nivelului și calității analgeziei.

*Apariția de parestezii sau disestezii* poate să preceadă modificările analgezice sau să fie contemporane acestora. Fenomenul este grav, deoarece are puține șanse de rezolvare și mulți dintre bolnavi afirmă că suferă mai mult decît din cauza durerii.

*Allestezia* înseamnă apariția de dureri, parestezii sau disestezii în afara teritoriului analgezic și care pot fi declanșate de stimuli aplicați în teritoriul analgezic. Pentru acest fenomen există numai explicații ipotetice.

După tractotomii spino-talamice pot apare și alte tipuri de alterări funcționale, dintre care mai frecvente sînt următoarele:

*Perturbări motorii* sub formă de pareze sau plegii ipsilaterale tractotomiei unilaterale. Frecvența lor este de 4—10%. În majoritatea cazurilor ele sînt tranzitorii, mai rar persistente. În tractotomiile bilaterale, deficitele motorii pot fi uni- sau bilaterale și frecvența lor este mai mare, de 8—18%. Se pare că există o corelație între durata de menținere a analgeziei și existența de deficite motorii tranzitorii.

*Perturbările respiratorii* cu caracter tranzitoriu survin relativ frecvent după tractotomii cervicale, în special la nivele înalte și cu deosebire bilaterale; rar, în aceste cazuri survine stop respirator. Este unul dintre motivele pentru care astfel de tractotomii trebuie efectuate în doi timpi operatori. Perturbările respiratorii survenind precoce după operație se datoresc fie edemului ascendent, fie implicării centrilor frenici situați la nivel $C_3$—$C_5$.

*Perturbări circulatorii* survin în special după tractotomii bilaterale sub formă de hipotensiune arterială tranzitorie.

*Perturbări sfincteriene* sînt uzuale ca retenție urinară tranzitorie după tractotomii uni- și mai frecvent bilaterale. Dificultatea de control al sfincterului anal este mai puțin frecventă. S-a susținut că perturbările de control sfincterian s-ar datora intricării fibrelor aferente sfincteriene cu cele algogene de origină sacrată în tractul spino-talamic. Bilateralitatea căilor de control sfincterian ar explica de ce în tractotomiile unilaterale perturbările sfincteriene sînt de regulă tranzitorii.

*Perturbări sexuale* există sub formă de diminuare a libidoului cu conservarea erecției și ejaculării în tractotomii unilaterale, și ca perturbări globale și persistente în tractotomiile bilaterale.



Scanned with OKEN Scanner

## METODE DE STIMULARE ELECTRICĂ TERAPEUTICĂ

Cu toate progresele realizate în domeniul chirurgiei clasice a durerii, în tehnicile de stereotaxie, cît și în eficiența drogurilor antilalgice, rezultatele nu sînt foarte satisfăcătoare și există încă un procentaj de risc. Se afirmă chiar că aceste metode au ridicat mai multe probleme decît au putut soluționa. De aceea s-au căutat noi metode.

Motivarea introducerii metodelor de neurostimulare electrică are o bază fiziopatologică în teoria „barierei de control" precum și în rolul proceselor neurosecretorii cu liberare de substanțe morfinomimetice endogene, precum și una practică datorită caracterului lor nedestructiv și mai lipsit de riscuri.

Prin *neurostimulare* se înțelege efectul de depolarizare pe care trecerea unui curent electric îl are asupra structurilor nervoase. Acest efect poate fi de facilitare sau de inhibiție.

Pentru a nu se produce un efect destructiv, există anumite condiții pe care trebuie să le îndeplinească electrozii, curentul electric utilizat precum și dispozitivele neurostimulatorii.

*Electrozii* trebuie să fie chimic inerți, să nu producă efecte secundare toxice și să fie suficient de rezistenți în timp. Ei mai trebuie să fie maleabili, adaptabili structurilor de implantare, să aibă dimensiuni cît mai reduse și să fie biocompatibili cu țesuturile în care rămîn implantați. Materialele utilizate pentru electrozi și pentru circuitele electronice ale receptorilor sît fie metale nenobile (oțel inoxidabil sau aliaje ca „elgiloy": fier + cobalt + crom + nichel), fie nobile (argint, platină, platină + iridium și rar altele). *Circuitele* sînt necesar a fi protejate cu un material incapsulant din polimeri biocompatibili (rezine Epoxy, silicon, teflon).

*Curentul electric* trebuie să aibă o undă de stimulare care să inducă o excitație eficientă, durabilă și reproductibilă în aceiași parametri, cu un minimum de efecte secundare. Nu se utilizează curent continuu care are slabă eficiență și induce leziuni electrolitice, și nici curent de înaltă frecvență, slab eficient dar cu maxime leziuni termice. De aceia, se preferă curentul alternativ bifazic, fie cu undă bifazică asimetrică (tip Medtronic), fie cu undă bifazică alternativă (tip Avery).

*Stimularea intermitentă* este mai puțin nocivă decît cea prelungită care își pierde din eficiență datorită fibrozei tisulare produsă în jurul electrozilor implantați (Pudenz, 1975). Pragul eficienței rămîne stabil aproximativ 38 de luni la un regim de 50 cicli/sec. cu o durată de 0,5—4 sec. și de 50—100 de ori în 24 de ore (Barlett și colab., 1977).

*Neurostimulatorii* pot fi neimplantabili, cu sursă de stimulare externă în cazul metodelor percutane, sau pot fi implantabili (uzual de tip Medtronic sau Avery) cu o undă modulată de radiofrecvență între 500 Hz și 2 MHz. Generatorul impulselor de radio-frecvență (componentul extern) emite semnale reglabile, avînd o sursă proprie de energie. Receptorul implantat (componentul intern) are o antenă și circuite electronice perfect etanșeizate. Dimensiunile trebuie să fie cît mai mici, cele actuale avînd 50 mm diametru, 10 mm grosime și 25—30 g greutate. Există neurostimulatori *total implantabili* (tip „Cordis") cu avantajul că sursa de energie nu mai este externă și activitatea lor poate fi pre-programată. Costul este mai mare.

Scanned with OKEN Scanner

## Metode de stimulare electrică a nervilor periferici

Principiul acestor metode este bazat pe rezultatele cercetărilor lui Wall și Sweet (1967) după care stimularea senzitivă electrică percutană este aptă să producă hipoestezie distal de punctul de aplicare.

Plecînd de la aceste date inițiale, Long (1973) a utilizat un dispozitiv de stimulare electrică percutană în dureri de tip causalgic, pseudocausalgic și de nevrom de amputație, obținînd unele rezultate apreciate fie ca excelente sau foarte bune, dar și eșecuri. Numărul de cazuri a fost însă prea limitat.

Ulterior, Campbell și Long (1976) au utilizat stimularea electrică transcutanată în cazuri de dureri zise ,,intratabile'' atît în leziuni de nervi periferici, cît și în dureri de determinism tumoral.

*Tehnica* constă în aplicarea de electrozi uni- sau bipolari pe suprafața trunchiului nervos sau al plexului de care teritoriul dureros este dependent, și menținuți în poziție cu ajutorul cîtorva fine fire de mătase. Electrozii sînt cuplați cu un dispozitiv de radiofrecvență inserat subcutanat într-un loc ușor accesibil. Dispozitivul emite stimuli de maximum 8 V la interval prereglat de 0,2 msec., dar bolnavul este antrenat în a-și regla singur dispozitivul, la modul cel mai adecvat durerilor proprii.

*Rezultate.* Cele mai bune rezultate au fost obținute în leziuni de nervi periferici, mai puțin bune și cu multe eșecuri în dureri radiculare lombare de natură discopatică. În dureri de tip ,,intratabil'' induse de tumori maligne (metastatice) rezultatele au fost nule.

**Metode de stimulare electrică a cordoanelor medulare dorsale.** Stimularea electrică a cordoanelor medulare dorsale, sugerată inițial de către Sweet și Wepsic (1968) și introdusă ca metodă terapeutică în unele sindroame dureroase zise ,,intratabile'' de către Shealy și colab. (1970) are la bază concepția că activitatea algoconductoare a fibrelor cu diametru mic (amielinice sau puțin mielinizate) este inhibată de stimularea fibrelor mielinice de mare diametru. Acesta este un aspect al teoriei mai largi asupra ,,barierei de control'' susținută de Melzack și Wall (1965).



*Fig. 272.* — Schema plasării pe fața dorsală a măduvei a plăcii cu electrozi pentru stimularea electrică a cordoanelor medulare dorsale (după *Nashold* și *Friedman*, 1972).

*Tehnica* (fig. 272) constă în plasarea unei plăci de silicon conectată prin electrozi la o sursă de radiofrecvență reglabilă pe suprafața dorsală a măduvei, la un nivel situat cu 2—3 segmente mai cranial decît cele corespunzătoare dermatoamelor implicate în durere. Dispozitivul reglator al frecvenței curentului se plasează subcutanat într-o regiune ușor accesibilă. Voltajul poate varia de la 0,3 la 30 V, frecvența de la 9 la 550 cicli/sec. și durata impulsurilor de la 100 la 800 sec. Inițial, stimularea intermitentă este efectuată de către specialist iar după aproximativ 1 săptămînă bolnavul însuși este instruit în modul de manipu-



Scanned with OKEN Scanner

lare astfel încît să-şi poată regla singur parametrii optimi pentru caracteristicile durerii sale.

*Rezultate.* Utilizată în tratamentul durerilor zise „intratabile", rezultatele metodei au fost iniţial supraestimate. Cu toate perfecţionările aduse ulterior, rezultatele relatate de Nashold şi Friedman (1972) par mai reale: 26,7% excelente, 13,3% bune, 16,6% satisfăcătoare şi 43,3% eşecuri.

## METODE DE STIMULARE ELECTRICĂ A STRUCTURILOR MEZENCEFALO-DIENCEFALICE ŞI SUBCORTICALE

Acest tip de metode au fost inspirate de eficienţa (relativă) a stimulării electrice a nervilor periferici şi a cordoanelor medulare dorsale asupra unor dureri acute sau cronice. Unele date experimentale au condus la ideea aplicabilităţii acestor metode în clinica umană, la nivele mezencefalo-diencefalice şi anume substanţa gris periapeductală şi paraventriculară, precum şi unele structuri talamice.

**Stimularea electrică a substanţei gris periapeductale şi paraventriculare.** *Experimental,* Reynolds (1969) a obţinut analgezie prin stimularea substanţei gris la şoarece iar ulterior un număr de alţi autori a reuşit să inducă analgezie prin stimulare electrică a substanţei gris periapeductale (Mayer şi colab., 1971; Akil şi Mayer, 1972; Mayer şi Liebeskind, 1974; Akil şi Liebeskind, 1975). Mecanismul ar putea fi interpretat prin faptul că stimularea substanţei gris centrale are ca rezultat o inhibiţie a neuronilor algosenzitivi din lamina 5 Rexed din substanţa gelatinoasă pericornuală medulară (Liebeskind şi colab., 1973). Stimularea ar induce analgezie mai curînd prin activarea mecanismelor inhibitorii decît prin întreruperea transmiterii impulsurilor dureroase.

*Clinic,* metodele de stimulare electrică au avantajul că sînt *nedestructive* şi că sînt apte să amelioreze variate tipuri de dureri cu localizări foarte diferite.

Richardson şi Akil (1977) au obţinut rezultate destul de încurajatoare cu stimularea electrică prin metode stereotaxice a substanţei gris periapeductale şi paraventriculare. În cazul *stimulării substanţei gris periapeductale,* analgezia indusă era asociată cu fenomene secundare ca vertij, greţuri şi modificări emoţionale. Stimularea substanţei gris periapeductale a fost efectuată atît în cazuri de dureri acute, cît şi de dureri cu caracter cronic, cu practic aceleaşi rezultate.

*Stimularea electrică a substanţei gris paraventriculare* (efectuată în condiţii clinice prin metode stereotaxice de către aceiaşi autori) în cazuri de dureri considerate ca „intratabile", a indus o analgezie în 75—80% din cazuri, neînsoţită de fenomene secundare şi suficient de stabilă în timp. Se pare că efectul stimulării electrice a substanţei gris paraventriculare este mai constant în durerile de tip cronic decît în cele de tip acut, şi în primele este suficientă o intensitate mai scăzută a curentului utilizat. Unii bolnavi resimt o senzaţie de temperatură, ceea ce (consideră autorii) este un bun indiciu pentru o corectă plasare a electrozilor în special la bolnavi care nu au suficient discernămînt pentru a relata fidel efectul asupra durerii. Stimularea poate fi *continuă,* timp de cîteva ore, sau poate fi *intermitentă* şi în acest caz bolnavul trebuie educat şi instruit să poată manipula el însuşi dispozitivul şi să regleze intensitatea curentului minim eficient.

S-a încercat să se explice efectul analgezic al stimulării substanţei gris periapeductale ca rezultat al inhibiţiei neuronilor din lamina 5 Rexed. Această explicaţie — neexclusă nici recent (Sédan şi Lazorthes, 1977) — se bazează



Scanned with OKEN Scanner

pe cunoscuta teorie a „barierei de control" a lui Melzack, dar fapte noi tind să aducă alte clarificări. Astfel, descoperirea activității neurosecretorii de peptide morfinomimetice endogene, apte de a se fixa pe receptori morfinici din axul mezencefalo-diencefalic (Hughes, 1975; Posternak și colab., 1975; Terentius și Wahlstorm, 1975) ar constitui o nouă bază explicativă. Este vorba în special de două tipuri de polipeptide (methionin-encefalina și leucin-encefalina și care au o acțiune superpozabilă cu cea a morfinei, dar au mai fost izolate și alte substanțe cunoscute ca „endorfine".

*Neurostimularea electrică la nivel talamic.* Au fost obținute rezultate analgezice tranzitorii prin neurostimulare stereotaxică a nucleilor talamici VPL în ariile lor somatotopic corespunzătoare durerilor (Mazars și colab., 1976, 1977; Hosobushi și colab., 1973).

*Neurostimularea electrică la nivelul capsulei interne.* Hosobushi și colab. (1974, 1975) au obținut inducerea de analgezie prin electrostimularea brațului posterior al capsulei interne. Efectul ar putea fi rezultatul fie al activării unui proces inhibitor al fibrelor recurente spre talamus, fie direct asupra cortexului.

*Neurostimularea electrică a altor structuri cerebrale,* în special al celor rinencefalice, nu a dus pînă în prezent la rezultate concludente.

## BIBLIOGRAFIE


Abbé, R. — *Med. J. Rec.*, 1889, 35, 149 (retipărit în *J. Neurosurg.*, 1964, 21, 820).
Akil, H., Mayer, D. J. — Brain Res, 1972, 44, 692.
Akil, H., Liebskind, J. C. — Brain Res, 1975, 94, 229.
Arbatucci, C. — Thèse, Bordeaux, 1894.
Babcin, J. S. — *J. Chir. (Paris)*, 1936, 47, 26.
Bagdasar, D. — *Rev. neurol.*, 1937, 68, 353.
Bailey, A. A., Moersch F.P. — *Canad. med. Ass. J.*, 1941, 45, 37.
Ballantine, J. — Cit. de White și Sweet în „Pain and The Neurosurgeon", Charles C. Thomas, Springfield, 1969.
Banzet, P. M. — Thèse, Paris, 1927.
Barlett J. R. et colab. — Brain Behav. Evol., 1977, 14, 46.
Barnes, R. — *J. Bone J. Surg.*, 1953, 353, 172.
Barnes, R. — *Med. Res. Office (Lond.)*, 1954.
Baxter, D. W., Schacherl, U. — *Canad. med. Ass. J.*, 1962, 86, 1 200.
Bechtereva, N. P. și colab. — În: „Neurosurgical Treatment in Psychiatry" (ed. *Sweet, Obrador, Martin Rodriguez)*, Proc. 4th World Congr. Psychiat. Surg., University Park Press, 1967.
Bennett, W. H. — *Med. Chir. Trans. (Lond.)*, 72, 329. 1889 (retipărit în: *J. Neurosurg.*, 1951, 21, 813).
Bergan, J. J., Conn, J. jr. — *Med. Clin. N. Amer.*, 1964, 52, 147.
Berry, K., Olszlewski, J. — *Neurology (Minneap.)*, 1963, 13, 152.
Bonica, J. J. — *Anesthesiology*, 1954, 15, 134.
Bonica, J. J. — The „Management of The Pain" Lea and Febiger, Philadelphia, 1954.
Bonica, J. J. (Ed.), Advances in Neurology, 1974, Raven Press, New York.
Brihaye, J. — *Acta neurol. belg.*, 1958, 58, 536.
Brown, A. S. — *Excerpta med. (Amst.)* Sect. VIII, 1958, 36, *E* 59.
Brain, W. R., Wright, A. D., Wilkinson, M. — *Lancet*, 1947, *i*. 277.
Campbell, J. B. — Painful Phantom Limb: Relief through peripheral nerve surgery. În: „Pain" (ed. *Knighton* și *Dumke)*, Henry Ford Hospital Internat. Symp., J. and A. Churchill, London, 1966.
Campbell, J. B., Long, M. D. — *J. Neurosurg.*, 1976, 45, 692.
Cedercreutz, C., Unsitalo, E. — Hypnotic Treatment oh Phantom Sensation in 36 Amputees. În: „Hypnosis and Psychosomatic Medicine" (ed. *J. Lassner,)*, Springer Verlag, Berlin, 1967.




Scanned with OKEN Scanner